Clínica Universitária de Radiologia
Centro Hospitalar da Universidade de Coimbra
Director: Prof. Doutor Filipe Caseiro-Alves

Reunião bibliográfica

Posttreatment CT and MR Imaging in Head and Neck Cancer: What the Radiologist Needs to Know

Naoko Saito, MD, PhD, Rohini N. Nadgir, MD, Mitsuhiko Nakahira, MD, Masahiro Takahashi, MD, Akira Uchino, MD, PhD, Fumiko Kimura, MD, PhD, Minh Tam Truong, MD and Osamu Sakai, MD, PhD

RadioGraphics 2012; 32:1261–1282

21.11.2012

Duarte Rufino

Resumo

- Introdução
- Procedimentos cirúrgicos e outros métodos terapêuticos
- Complicações terapêuticas
- Recorrências tumorais
- Vigilância/Controlo pós-tx.
- Conclusão

Introdução

- Cancro da Cabeça ou Pescoço: várias abordagens terapêuticas

- Múltiplas alterações anatómicas e complicações secundárias aos tratamentos

- Dificuldade na diferenciação entre alterações pós-tx. e recorrências

Introdução

- Imagiologia
  - utilidade particular no seguimento (sensibilidade da PET-TC)
  - várias técnicas de imagem (RX, Ecog., TC, RM, SPECT e PET)
  - vantagens, indicações e limitações (PET, TC, Ecog. e RM)

Tratamento dos Cancros da Cabeça e Pescoço

- Estadios precoces → RT ou CX
- Estadios III/IV (localmente avançados) → RT + CX +/- QT

Ressecção cirúrgica e Reconstruções

- Excisão local com margens livres amplas

- Cirurgias complexas ⇨ deformidades e perturbações funcionais

⇩

Técnicas reconstrutivas

Ressecção cirúrgica e Reconstruções

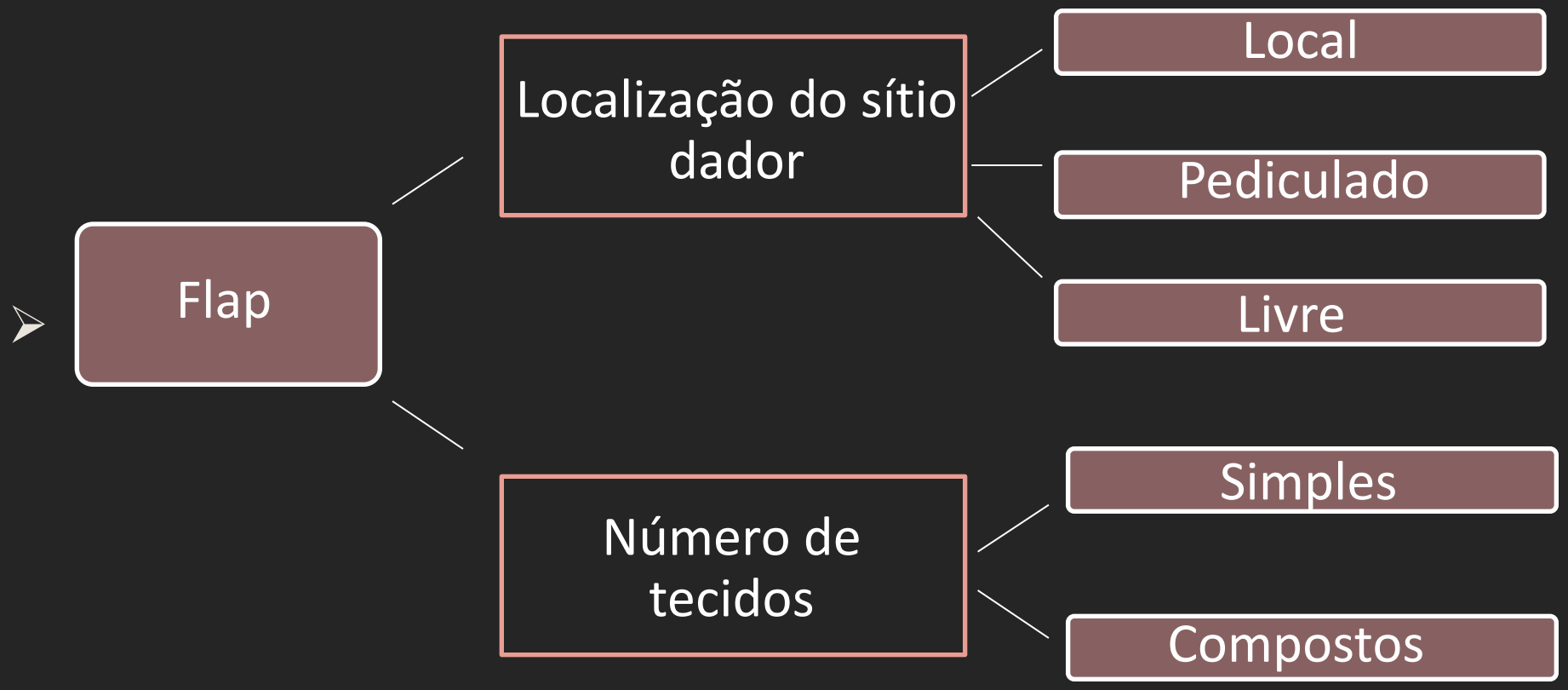

Reconstruções – Flap Miocutâneo

Reconstrução da hemiface esquerda, Flap do recto abdominal;
Ca espinocelular do seio maxilar.

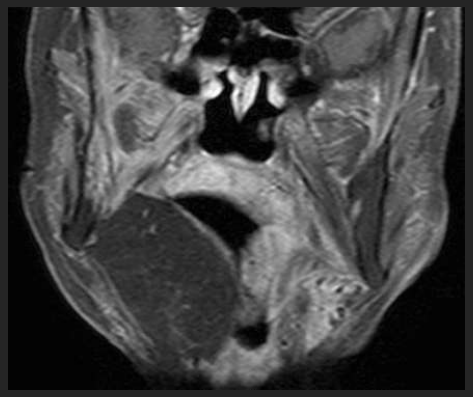

Dissecção radical direita. Flap pediculado do peitoral maior; metástases cervicais de neoplasia oculta

Reconstrução do pavimento bucal e lado direito da língua com um flap do recto abdominal;
Ca adenóide quístico da gl. Sublingual dta.

Reconstrução lingual, flap do antebraço radial após glossectomia parcial+RT;
Ca espinocelular lingual.

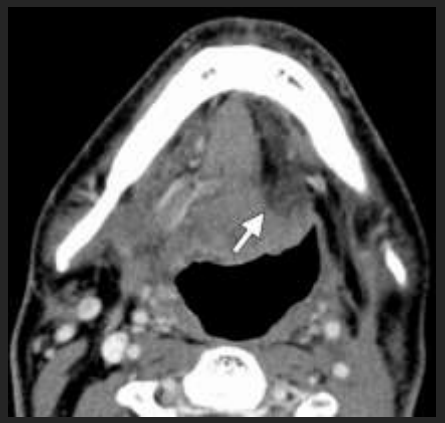

Reconstruções
Flaps Visceral e Ósseo

Reconstrução maxilar com um flap peroneal livre;
Ca espinocelular da maxila esquerda

Reconstrução da hipofaringe e esófago cervical com flap jejunal;
Ca espinocelular da hipofaringe.

Dissecção Cervical

- Procedimento cirúrgico para controlo de metástases nodais de tumores da cabeça e pescoço.

- Dissecção
  - Radical (Clássica)
  - Radical Modificada
  - Radical Selectiva
    - Anterior
    - Lateral
    - Postero-lateral
    - Supraomohiódeia
  - Radical Extendida

Dissecção Cervical

- Alterações imagiológicas
  - ausência dos gânglios linfáticos;
  - ausência de estruturas anatómicas;
  - perda de planos adiposos;
  - atrofia do trapézio e hipertrofia do elevador da omoplata

Dissecção Radical (Clássica)

- Exérese em bloco de estruturas ipsilaterais ao tumor:
  - gânglios do nível I a V;
  - glândula submandibular;
  - músculo esternocleidomastóideu;
  - nervo acessório;
  - veia jugular interna.

- Indicações:
  - Extenso envolvimento cervical;
  - Extensa metastização nodal com crescimento extra-capsular e invasão de estruturas adjacentes

Dissecção Radical Modificada

- Semelhante à Radical, mas com preservação de uma ou mais das seguintes estruturas:

  - glândula submandibular;
  - músculo esternocleidomastóideu;
  - nervo acessório;
  - veia jugular interna.

Dissecção Radical Modificada

- Indicações:
  - Menor grau de invasão e disseminação.

- Vantagens:
  - Menor grau de deformidade;
  - Não ocorre capsulite adesiva.

Dissecção Selectiva

- Preserva as estruturas funcionais e esteticamente relevantes.

- 4 tipos:
  - Supraomohioideia;
  - Lateral;
  - Póstero-lateral;
  - Anterior.

- Indicações:
  - Menor grau de invasão e disseminação.

Dissecção Extendida

- Semelhante à Radical, mas com remoção adicional:
  - gânglios de níveis VI e VII e/ou
  - estruturas não linfáticas (ACI, n. hipoglosso, n. vago, múscs. paraespinhais)

- Indicações:
  - Maior grau de invasão e disseminação.

Radioterapia

- Papel fundamental em tumores na base do crâneo, sinonasais e da laringe

- Feixes e Braquiterapia;

- Múltiplas complicações secundárias aos tratamentos – reacções/complicações precoces e tardias;

- Novos métodos -intensidade modulada- permitindo poupar órgãos susceptíveis (parótidas, constritores da faringe e estruturas ópticas).

Complicações Terapêuticas

- Muito frequentes, sobretudo em terapêutica combinada.

- Pós- cirúrgicas

- Pós- radioterapia

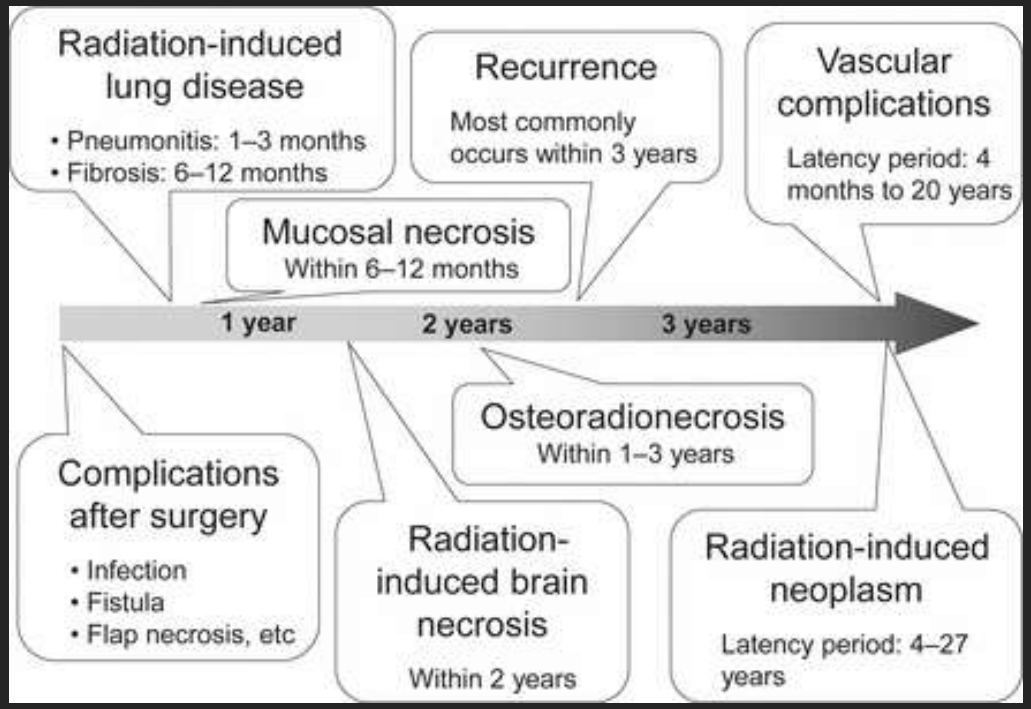

Complicações pós-cirúrgicas

- ✓ Seroma
- ✓ Hematoma
- ✓ Infecção ferida operatória/Abcesso/Fístula
- ✓ Fístula quilosa
- ✓ Necrose do flap

Complicações pós-Cirúrgicas

Retenção serosa

Abcesso e Fístula

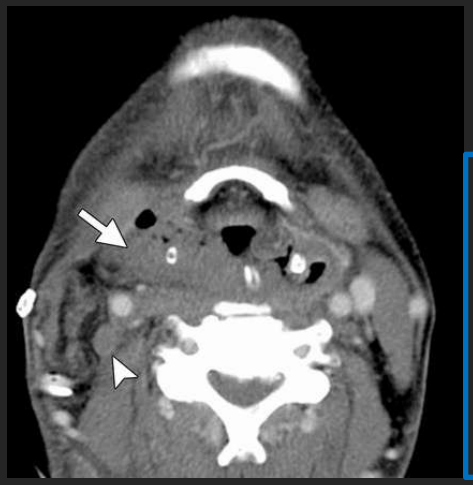

Necrose de um flap jejunal

Complicações Pós-Radioterapia

- ✓ Complicações precoces (primeiros 90 dias)
  - Mucosite
  - Necrose mucosa (primeiros 6-12M; disfagia, dor)
  - Descamação cutânea
  - Pneumonite Aguda

Complicações Pós-Radioterapia

- ✓ Complicações tardias (> 90 dias)
  - Atrofia das glândulas salivares (xerostomia)
  - Vasculares
  - Cáries/Osteonecrose
  - Necrose do parênquima cerebral
  - Fibrose pulmonar
  - Neoplasias

Complicações Pós-Radioterapia
Precoces

Alterações imagiológicas típicas

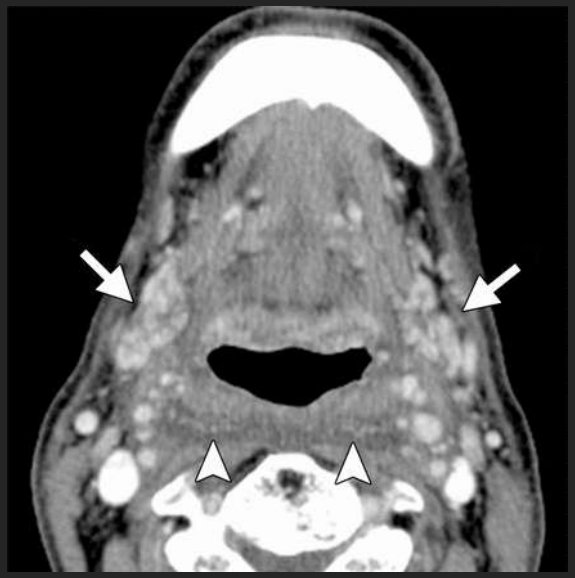

- ✓ espessamento da pele e platisma
- ✓ reticulação da gordura sc.,
- ✓ ↑captação gl.submandibulares
- ✓ ↑captação e da espessura paredes faringe
- ✓ edema retrofaríngeo

Pneumonite Aguda

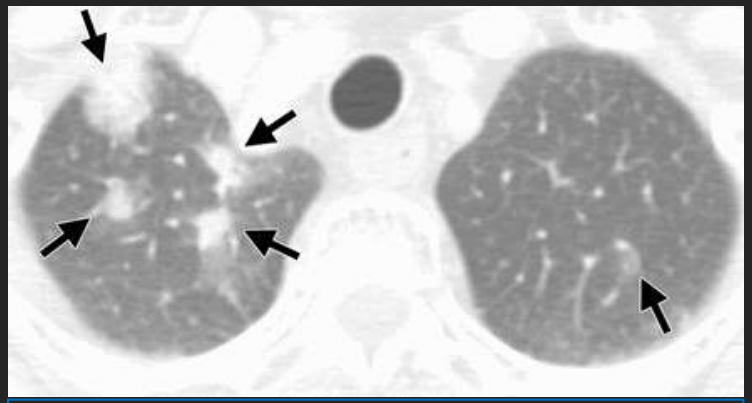

Focos em vidro despolido e consolidações nodulares

Necrose mucosa

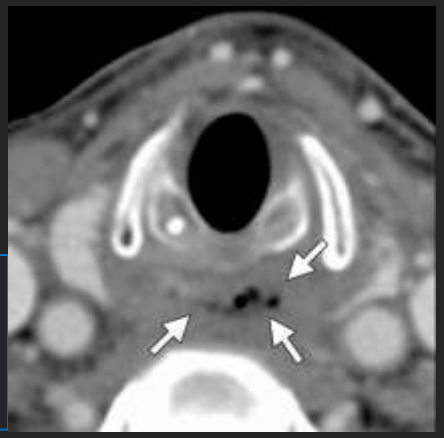

Ausência de captação de contraste pela mucosa; presença de gás submucoso

Complicações Pós-Radioterapia
Tardias

Alterações imagiológicas típicas

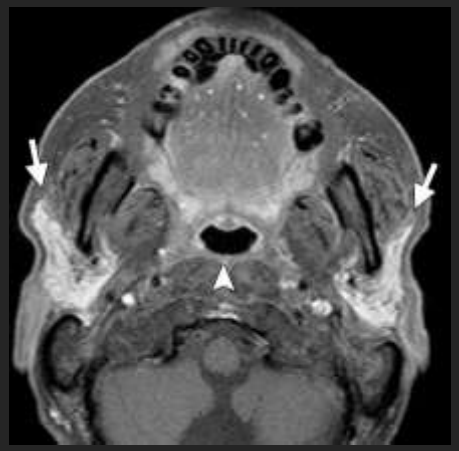

Atrofia da parótida, espessamento do constritor superior da faringe e da pele

Osteorradionecrose

Foco lítico com detruição cortical e sequestração. Intensidade M.O. alterada.

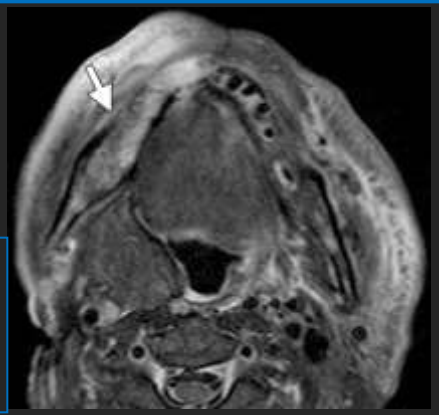

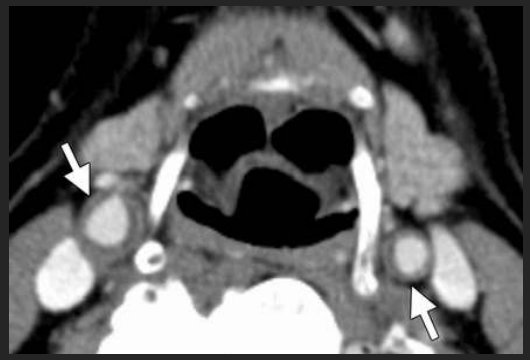

Vasculares

Vasculopatia bilateral das ACC traduzida radiologicamente por espessamento das suas paredes.

Complicações Pós-Radioterapia
Tardias

Fibrose Pulmonar

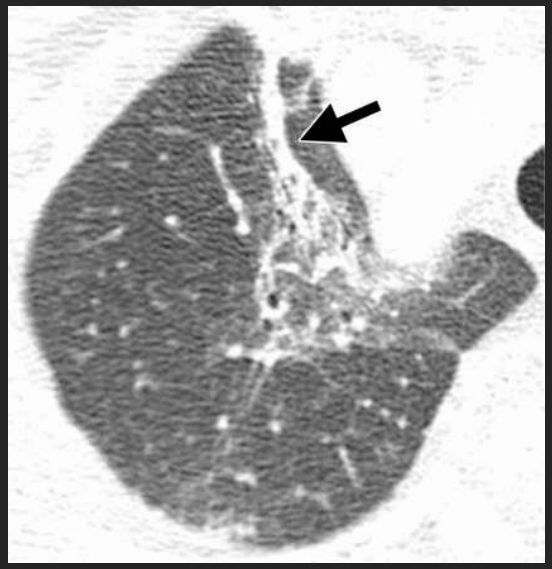

Alterações cicatriciais, áreas em vidro despolido

Necrose parênquima cerebral

Lesão com realce periférico no lobo temporal

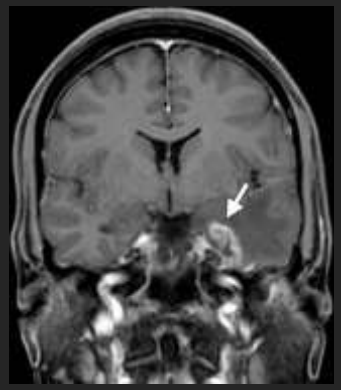

Neoplasias

Lesão hipervascular, com destuição do ramo mandibular: Osteossarcoma induzido pela radiação (9 A depois).

Recorrência Tumoral

- Recorrência tumoral:
  - recidiva da lesão primária;
  - recidiva ganglionar,
  - disseminação perineural.

- Maioria dos casos ocorre nos primeiros 2 anos após o tratamento;

Recorrência Tumoral
Recidiva da lesão primária

- Predomina nas margens e no leito cirúrgico;
- Lesão expansiva
- Espessamento progressivo dos tecidos profundos ao flap.

Recorrência Tumoral
Recidiva da lesão primária

- Imagiologia:
  - ✓ TC: lesão infiltrativa/massa com densidade semelhante à do músculo e com captação de contraste
  - ✓ RM: sinal intermédio em T1 e em T2; realce presente; restrição à difusão e baixo ADC

- Diagnóstico diferencial
  - ✓ fibrose em fase inicial/cicatriz vascular
  - ✓ inflamação;
  - ✓ necrose

Recorrência Tumoral
Invasão Ganglionar

- Proximidade do local primário, os carcinomas da faringe cursam com envolvimento (sobretudo) dos gânglios cervicais profundos;

- Imagiologia:
  - ✓ TC: carácter expansivo, crescimento temporal e aumento da captação de contraste;
  - ✓ RM: sinal intermédio em T1 e em T2; realce presente; restrição à difusão e baixo ADC

Recorrência Tumoral
Disseminação perineural

- Autores chamam de “recidiva”;

- Associam-se a maior prob. de recorrência local;

- Imagiologia:
  - ✓ Melhor caracterização por RM
  - ✓ Alargamento dos respectivos orifícios, com perda dos planos adiposos e por vezes presença de componente de partes moles

- Diagnóstico diferencial
  - ✓ cicatrizes pós-op.;
  - ✓ tecido de granulação.

Recorrência Tumoral

Recidiva da lesão

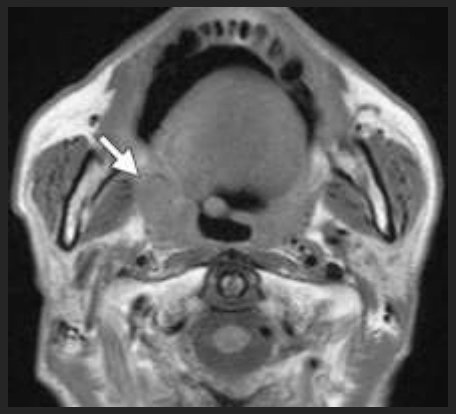

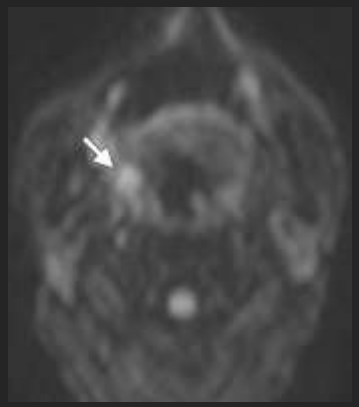

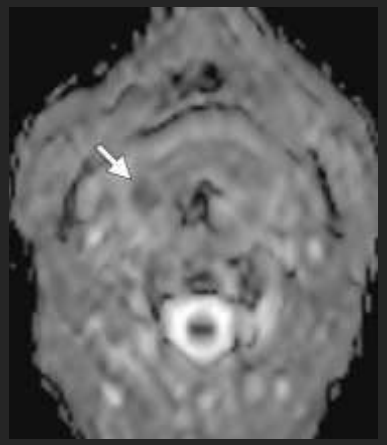

Disseminação perineural

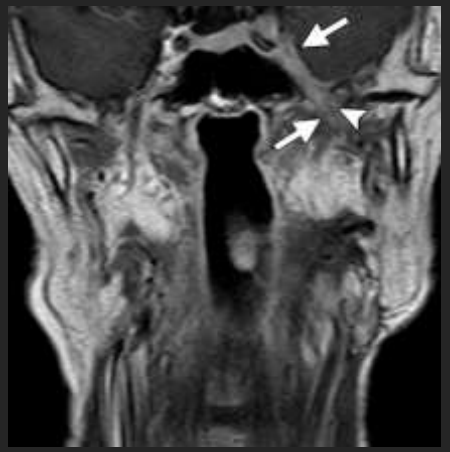

Seguimento

- Papel fundamental na detecção precoce de recorrência;

- Múltiplos métodos de imagem disponíveis (Endoscopia, RX, Eco, TC, RM, PET-TC);

- Combinação com exame clínico e endoscopia.

Seguimento

- Exame de base
  - ✓ importante referência para posterior controlo
  - ✓ 4-8 meses após o tratamento

- Primeiros 2 anos: 3-3M; 2-5 anos: 6-6M; > 5anos: anualmente

- Exame de seguimento :
  - ✓ habitualmente TC
  - ✓ RM preferível em lesões superiores.

Resumo

- Procedimentos cirúrgicos e outros métodos terapêuticos
- Complicações terapêuticas
- Recorrências tumorais
- Vigilância/Controlo pós-tx.

Conclusão

- Várias terapêuticas nos carcinomas da cabeça e pescoço
- Alterações imagiológicas significativas
- Dificuldades na distinção entre algumas complicações e recidivas