REUNIÃO TEMÁTICA

ANGIOGRAFIA: DIAGNÓSTICO E TRATAMENTO DE PATOLOGIA ISQUÉMICA MEMBROS INFERIORES

Frederico Cavalheiro

Março 2011

INTRODUÇÃO

- Doença vascular periférica, pode corresponder a qualquer entidade patológica, que afecte os vasos periféricos (artérias ou veias)

- De qualquer modo, este termo é comunmente utilizado como sinónimo de doença arterial periférica

- É causada por placas de ateroma que levam à redução gradual do lúmen vascular.

DEFINIÇÃO CLÍNICA

- "Critical limb ischemia" representa a isquémia crónica devido a doença arterial periférica, que pode ser tratada, primariamente, por via percutânea.
- Deve ser utilizada apenas sintomatologia > 2 semanas: dor em repouso, gangrena, ulceração.
- O diagnóstico clínico, para além dos sintomas, faz-se pela medição de pressões arteriais segmentares ou pela avaliação transcutânea da tensão de O2.

DEFINIÇÃO CLÍNICA

- Pressão tornozelo de 50mmHg, ou de 30mmHg ao nível do primeiro dedo do pé, são compatíveis com a clínica de dor isquémica em repouso.
- Doentes com gangrena ulcerada podem ter valores discretamente superiores: 70mmHg / <50mmHg

Table 1. Classification of peripheral artery disease (Fontaine's and Rutherford's) (Norgren *et al*, 2007)

Fontaine		Rutherford		
Stage	Clinical	Grade	Category	Clinical
I	Asymptomatic	0	0	Asymptomatic
IIa	Mild claudication	I	1	Mild claudication
IIb	Moderate to severe claudication	I I	2 3	Moderate claudication Severe claudication
III	Ischemic rest pain	II	4	Ischemic rest pain
IV	Ulceration or gangrene	III III	5 6	Minor tissue loss Major tissue loss

DEFINIÇÃO CLÍNICA

- Classificação Fontaine para isquémia crónica membros inferiores:

Stage	Symptoms
I	Asymptomatic
II	Intermittent claudication
II-a	Pain-free, claudication with walking >200 m
II-b	Pain-free, claudication with walking <200 m
III	Rest and/or nocturnal pain
IV	Necrosis and/or gangrene

Fig 1: Classf. original

Grade	Grade and Category	Clinical Details
0	0	Asymptomatic
I	1	Mild claudication; patient can complete treadmill exercise.
	2	Moderate claudication
	3	Severe claudication; patient cannot complete treadmill exercise.
II	4	Ischemic rest pain
	5	Minor tissue loss; patient has a nonhealing ulcer and/or focal gangrene
III	6	Major tissue loss; patient has a functional foot that is no longer salvageable

Fig 2: Classf. revista

DEFINIÇÃO CLÍNICA

- O diagnóstico clínico deve ser suportado por estudo complementar por imagem, o mais completo possível (Doppler, TC, RM, Angiografia).

Figure 2. Algorithm for the treatment of patients with CLI (Norgren *et al*, 2007).
MRA: magnetic resonance angiography;
CTA: computed tomographic angiography

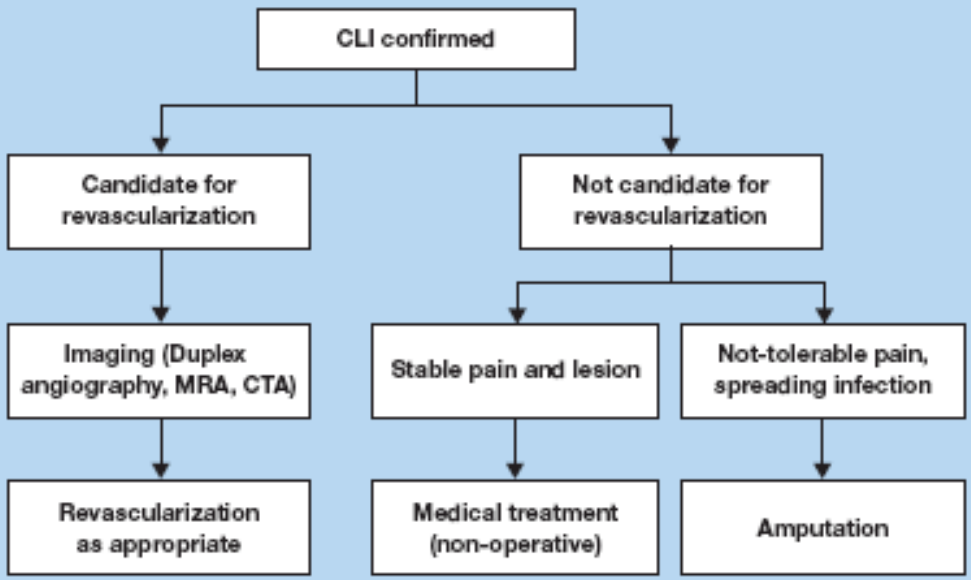

DIAGNÓSTICO IMAGIOLÓGICO

- A redução do lúmen e as alterações hemodinâmicas subsequentes são a chave para o diagnóstico pela imagem
- Os métodos de imagem que podem ser usados:
  - Doppler
  - TC
  - RM
  - Angiografia

ANATOMIA VASCULAR NORMAL

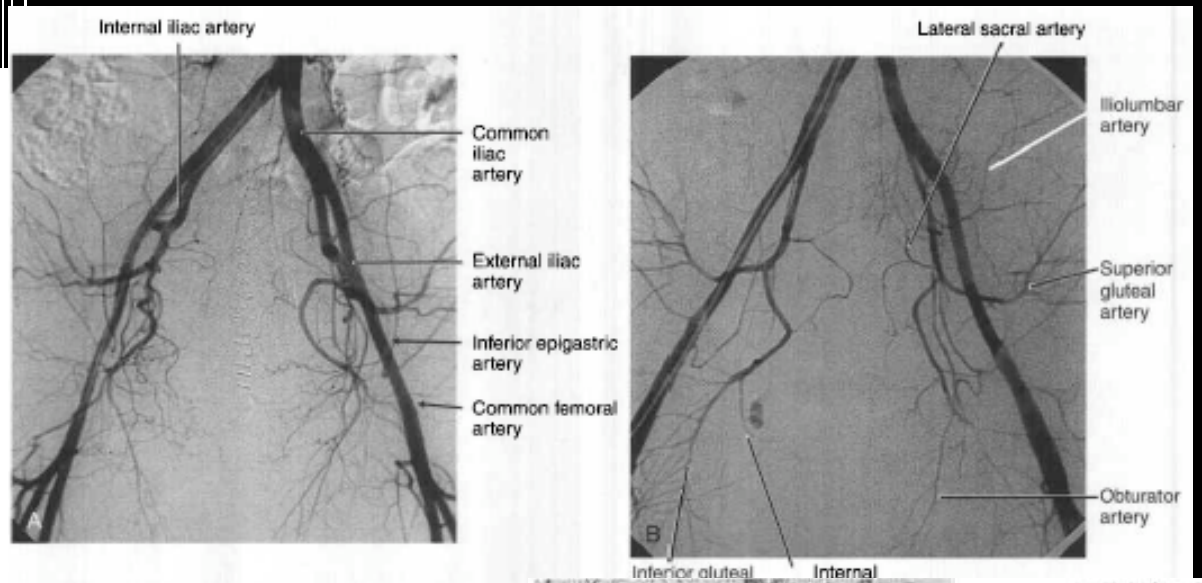

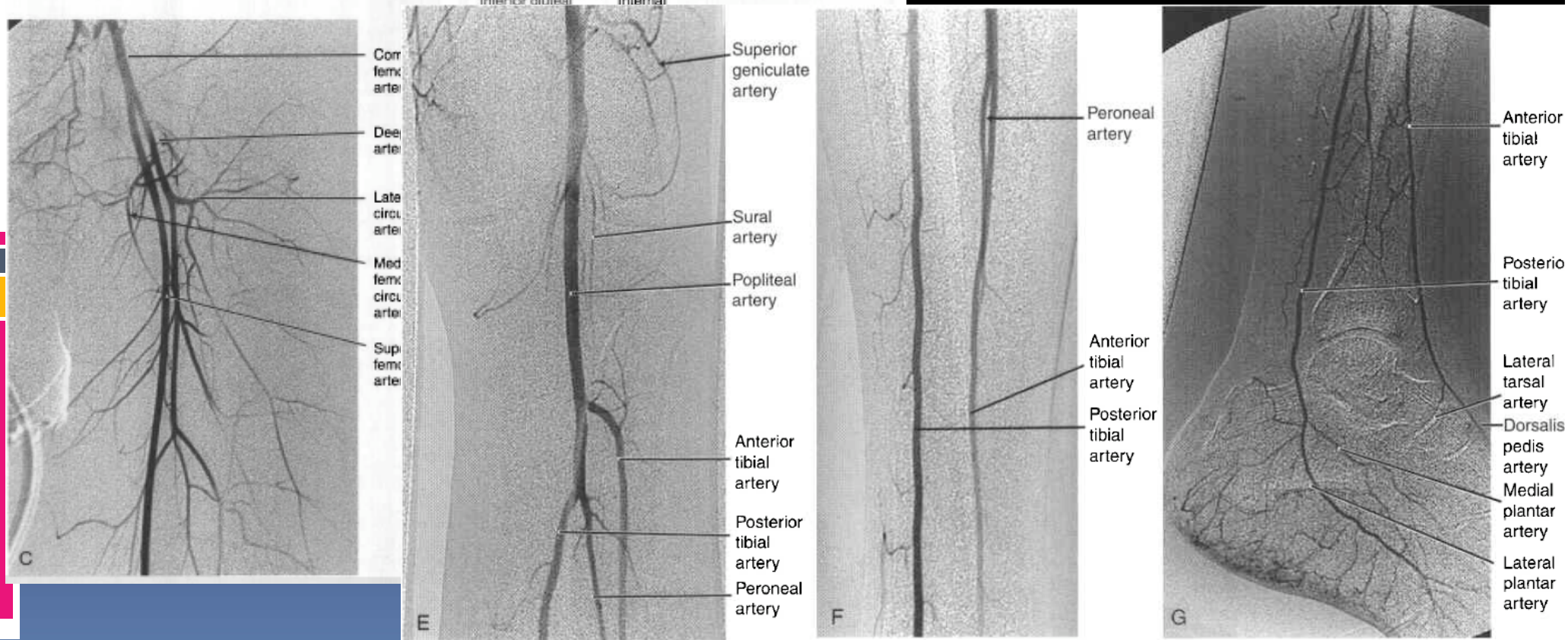

- DOPPLER
  - Vantagens:
    - Método não invasivo, sem necessidade de administração de produtos de contraste I.V.
    - Pouco dispendioso
    - Elevada sensibilidade e especificidade
  - Desvantagens:
    - **Dependente do operador**
    - **Não oferece uma imagem global** do sistema vascular, a qual pode ser importante para o planeamento terapêutico
    - Menor sensibilidade na avaliação das artérias distais à poplítea

- Doppler

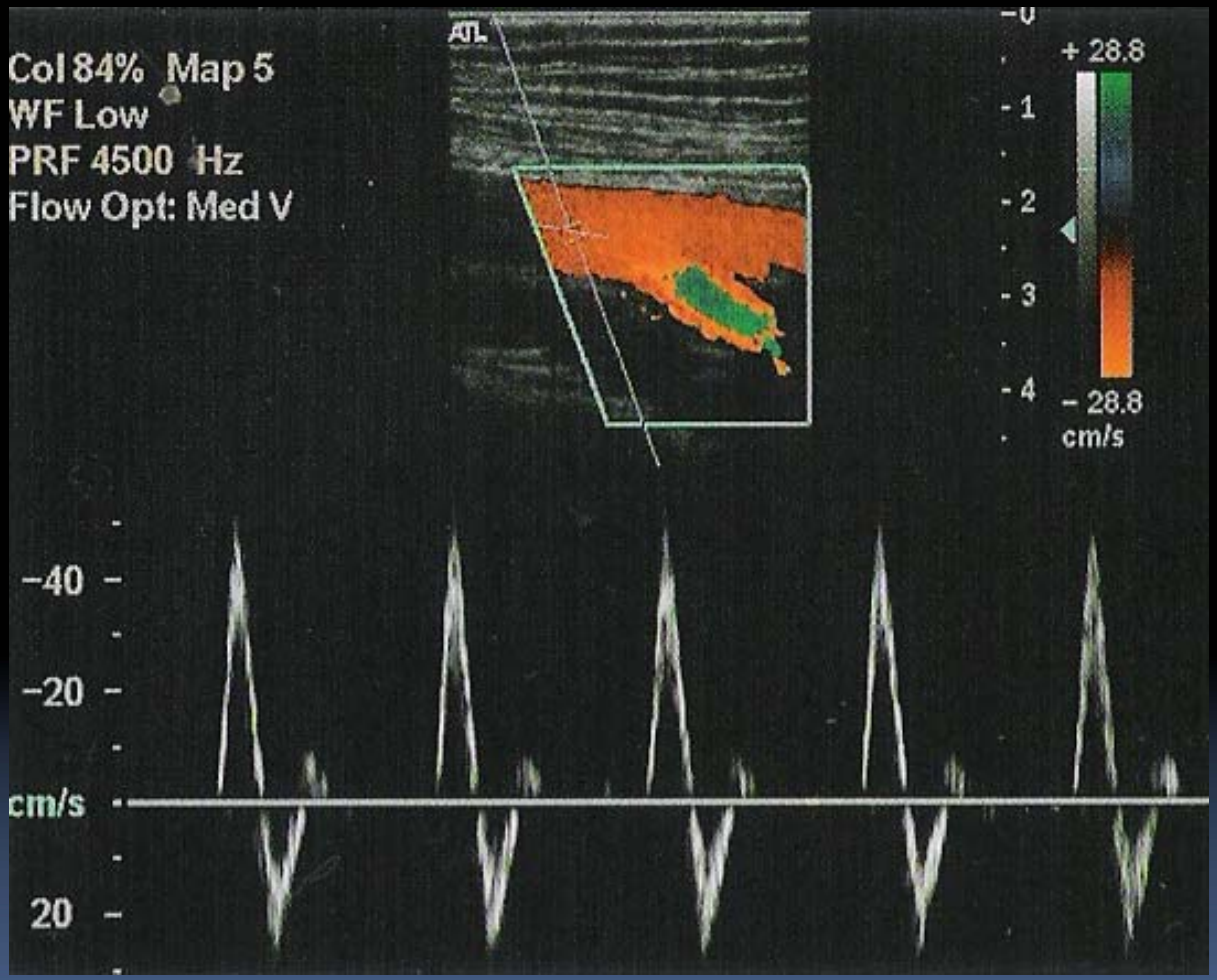

- Artéria femoral; onda espectral trifásica normal

- Doppler

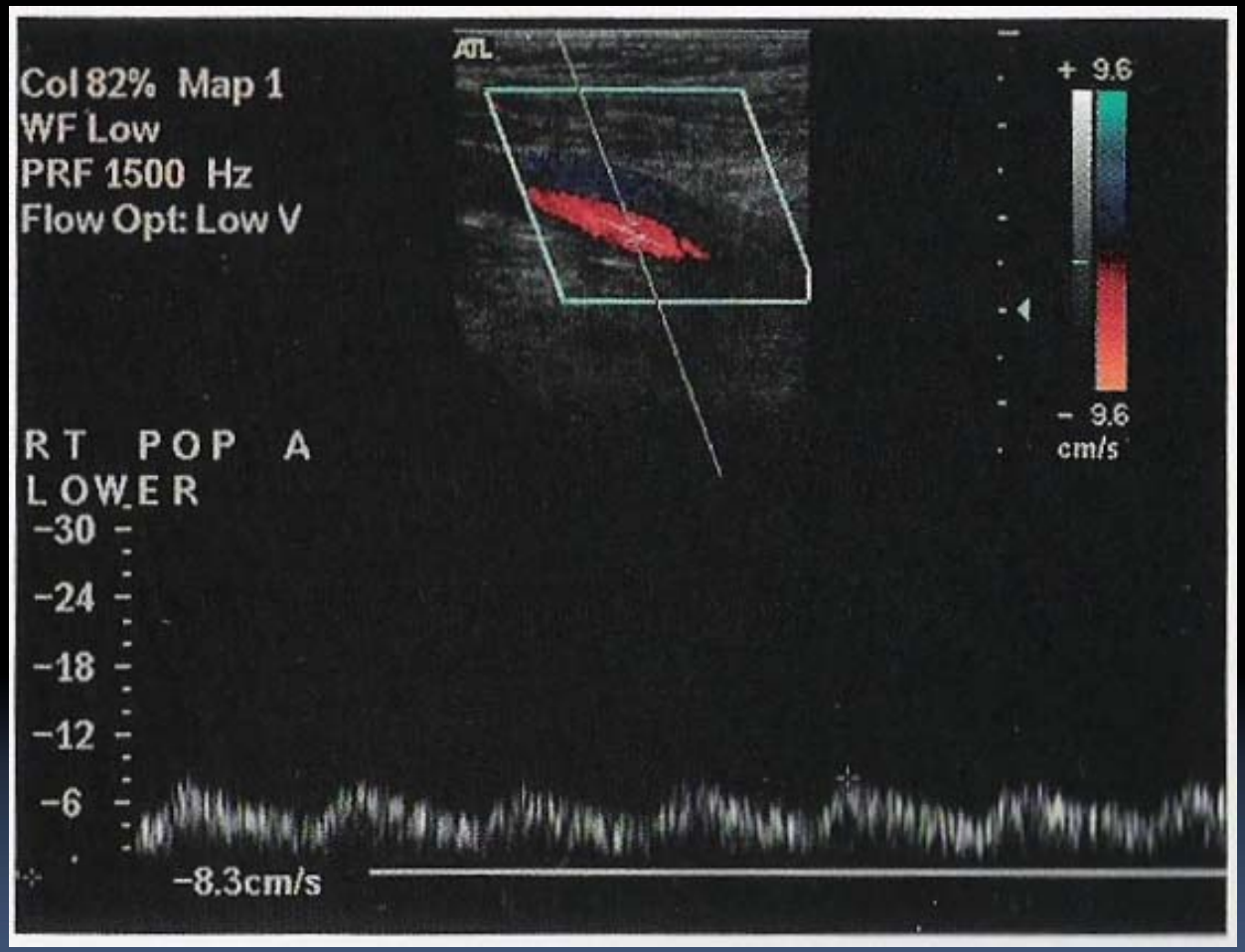

- onda com baixo Índice de Resistência devido a oclusão proximal

- TC
  - Vantagens:
    - Método não invasivo
    - Permite o **mapeamento de todo o sistema vascular**
    - Elevada sensibilidade e especificidade
  - Desvantagens:
    - **Radiação ionizante**
    - Uso de contraste iodado (risco de nefrotoxicidade)
    - **Calcificação** da parede arterial limita a interpretação das imagens
    - reconstruções 3D demoradas

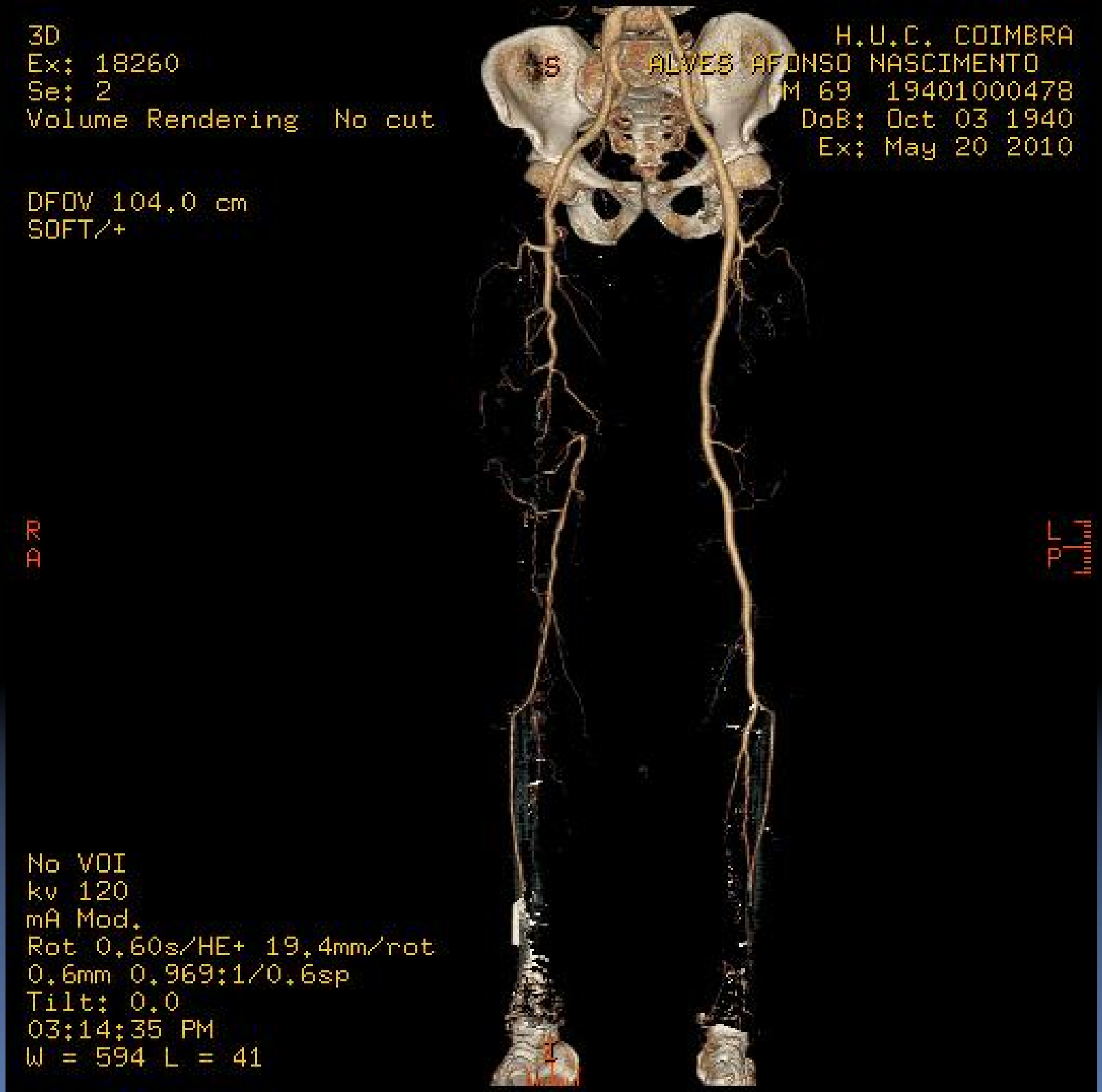
3D
Ex: 18260
Se: 2
Volume Rendering No cut
DFOV 104.0 cm
SOFT/+
H.U.C. COIMBRA
ALVES AFONSO NASCIMENTO
M 69 19401000478
DoB: Oct 03 1940
Ex: May 20 2010
R
A
L
P
No VOI
kv 120
mA Mod.
Rot 0.60s/HE+ 19.4mm/rot
0.6mm 0.969:1/0.6sp
Tilt: 0.0
03:14:35 PM
W = 594 L = 41

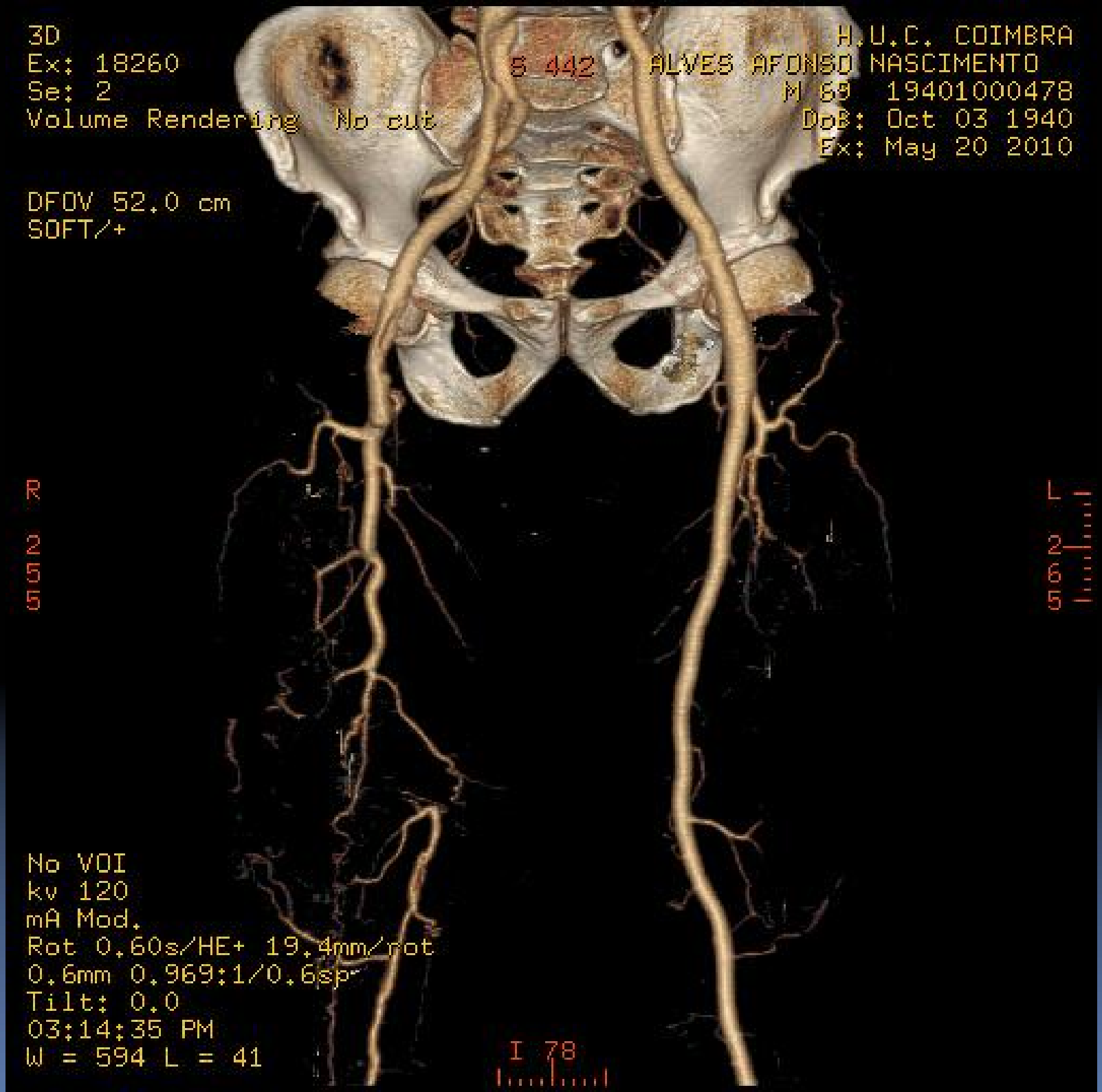
3D
Ex: 18260
Se: 2
Volume Rendering No cut
S 442
H.U.C. COIMBRA
ALVES AFONSO NASCIMENTO
M 68 19401000478
DoB: Oct 03 1940
Ex: May 20 2010
DFOV 52.0 cm
SOFT/+
R
L
No VOI
kv 120
mA Mod.
Rot 0.60s/HE+ 19.4mm/rot
0.6mm 0.969:1/0.6sp
Tilt: 0.0
03:14:35 PM
W = 594 L = 41
I 78

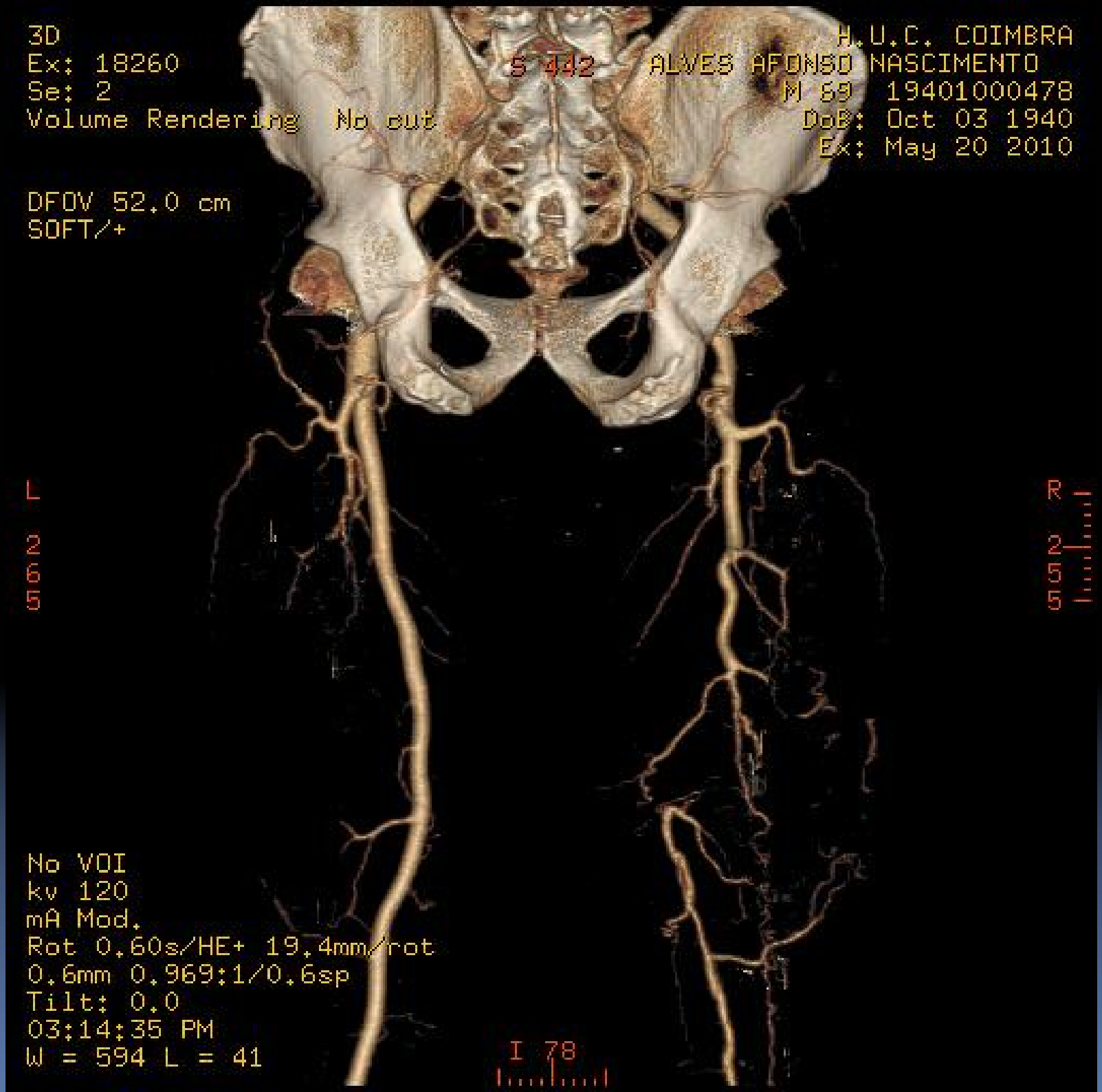
3D
Ex: 18260
Se: 2
Volume Rendering No cut
S 442
H.U.C. COIMBRA
ALVES AFONSO NASCIMENTO
M 69 19401000478
DoB: Oct 03 1940
Ex: May 20 2010
DFOV 52.0 cm
SOFT/+
L
R
No VOI
kv 120
mA Mod.
Rot 0.60s/HE+ 19.4mm/rot
0.6mm 0.969:1/0.6sp
Tilt: 0.0
03:14:35 PM
W = 594 L = 41
I 78

- RM
  - Vantagens:
    - Método não invasivo
    - Mapeamento de todo o sistema vascular
    - **Não usa radiação ionizante**
    - **Técnicas sem utilização de contraste e.v.(contraste-fase; ECG-FSE; SSFP)**
  - Desvantagens:
    - Método dispendioso
    - Nem sempre disponível
    - Doentes com contra-indicações à realização de RM
    - Visualização de calcificações parietais

Cor>Tra 3
>Sag -2
A

Cor>Tra -5
>Sag -0
A

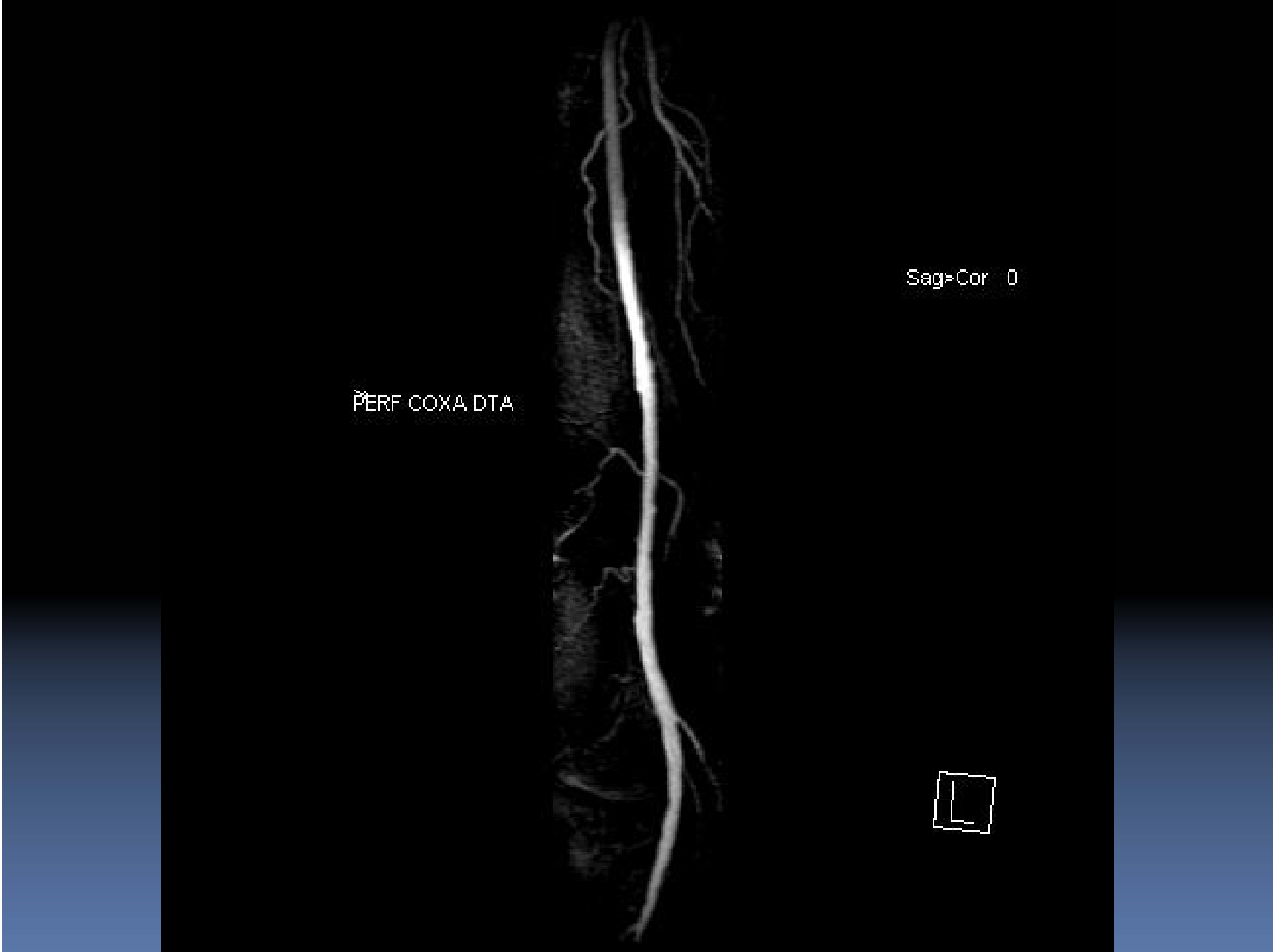
PERF COXA DTA
Sag>Cor 0
L

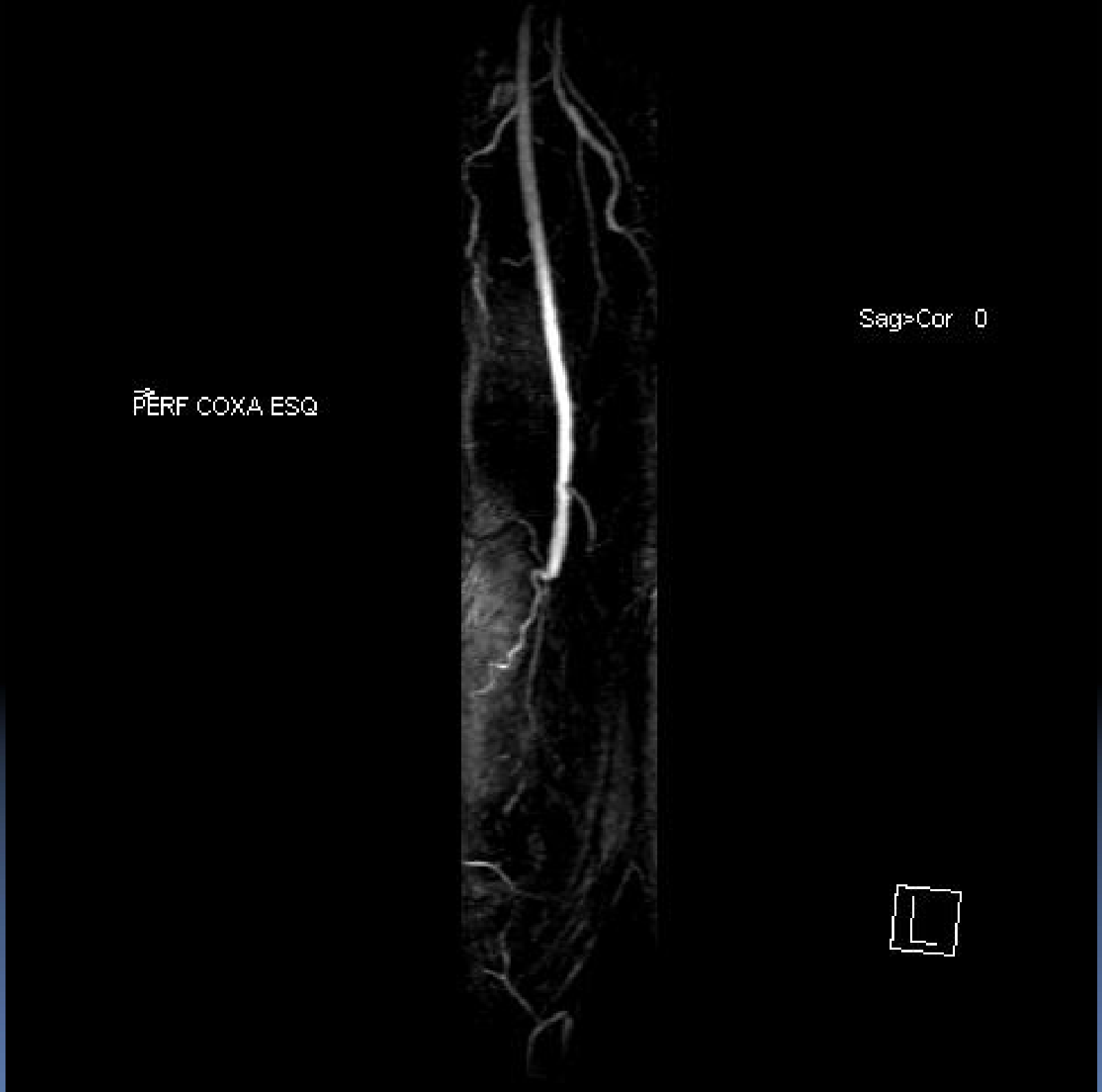
PERF COXA ESQ
Sag>Cor 0
L

Cor>Tra -3
A

- ANGIOGRAFIA
  - Vantagens:
    - Mapeamento de todo o sistema vascular
    - Permite avaliar com rigor, o compromisso hemodinâmico de uma estenose
    - **Diagnóstico e tratamento no mesmo tempo.**
  - Desvantagens:
    - Método invasivo
    - Uso de contraste iodado (risco de nefrotoxicidade)
    - **Mais dispendioso que métodos não invasivos**
    - **Maior risco de complicações**

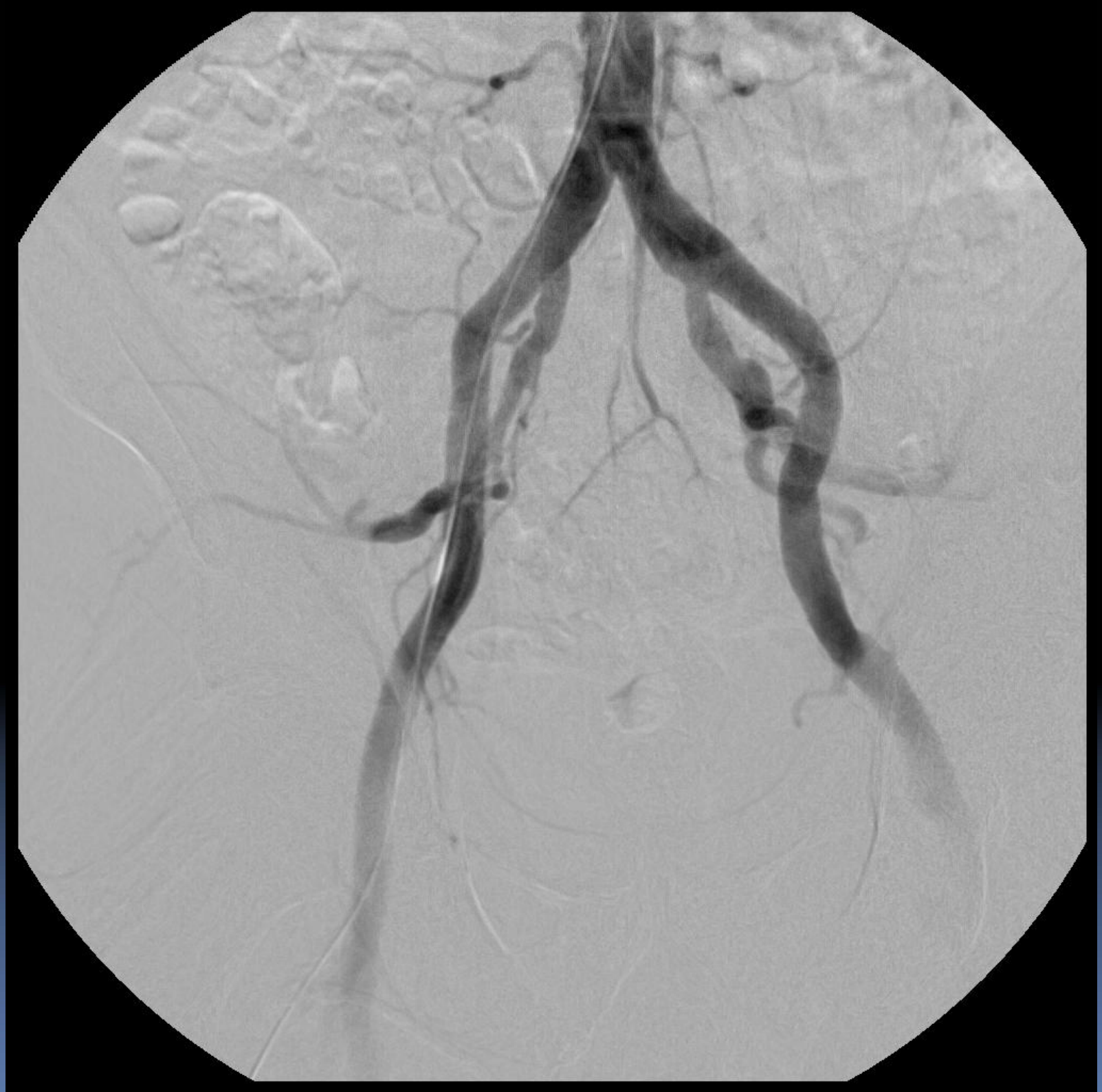

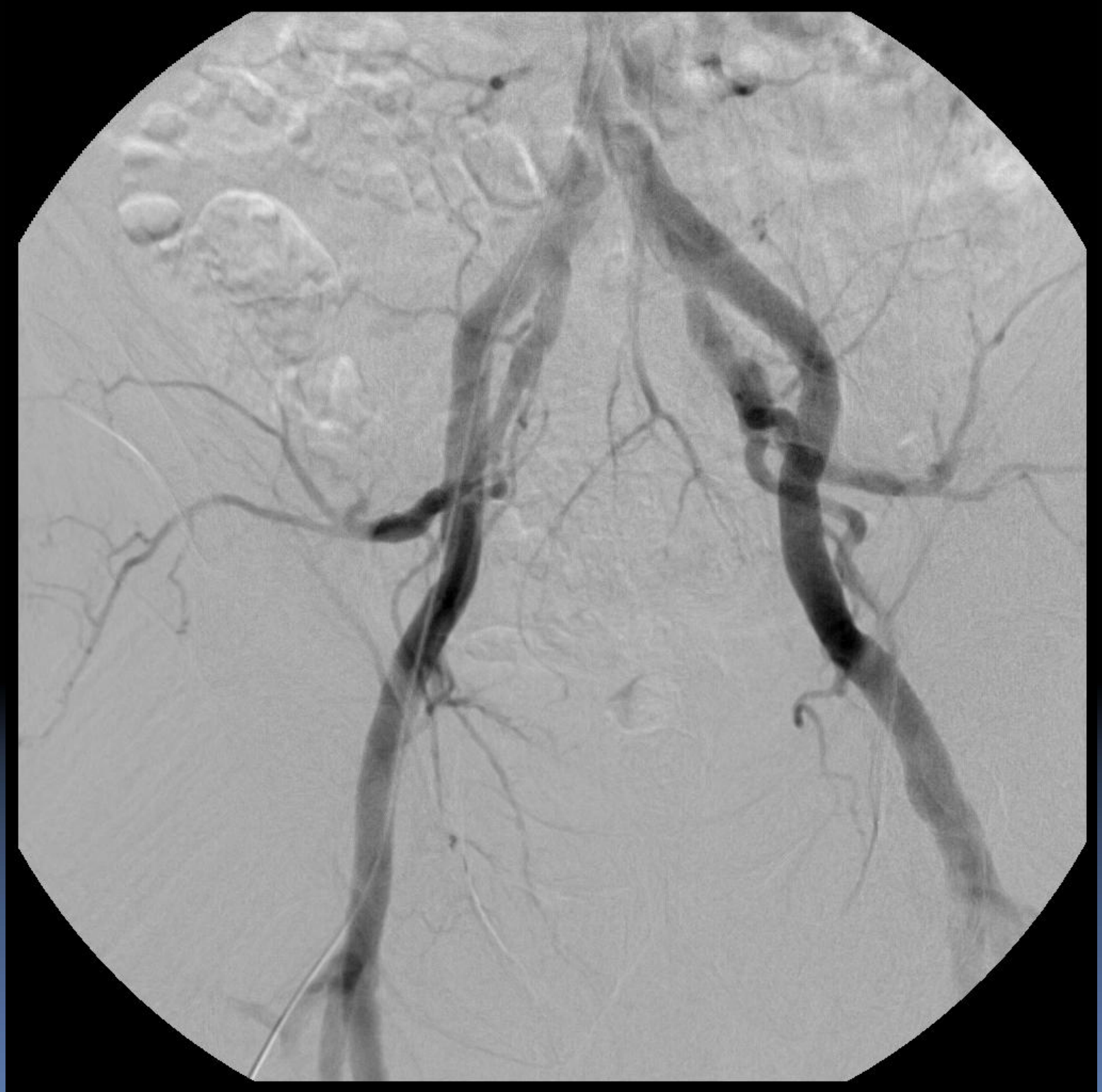

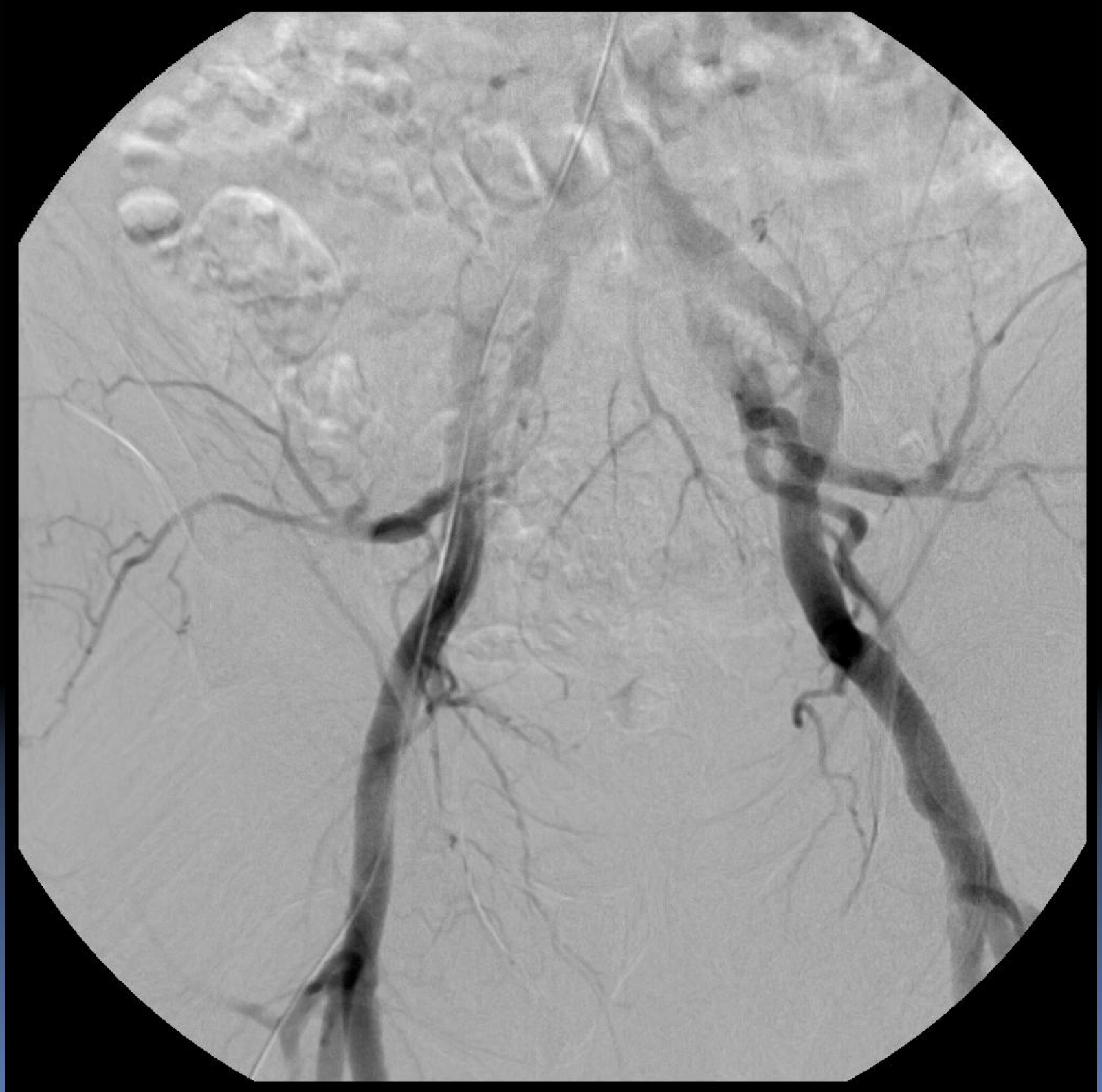

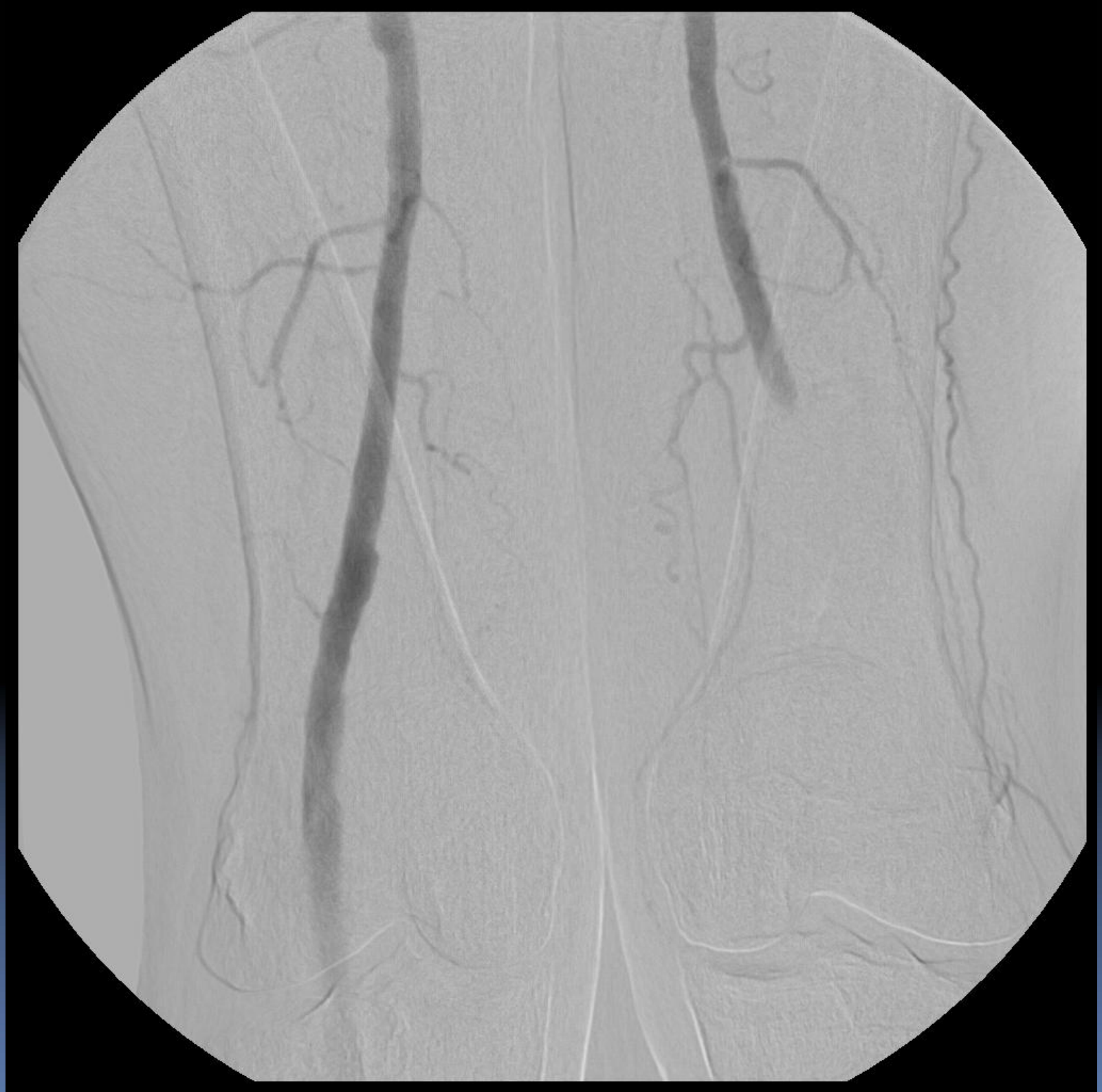

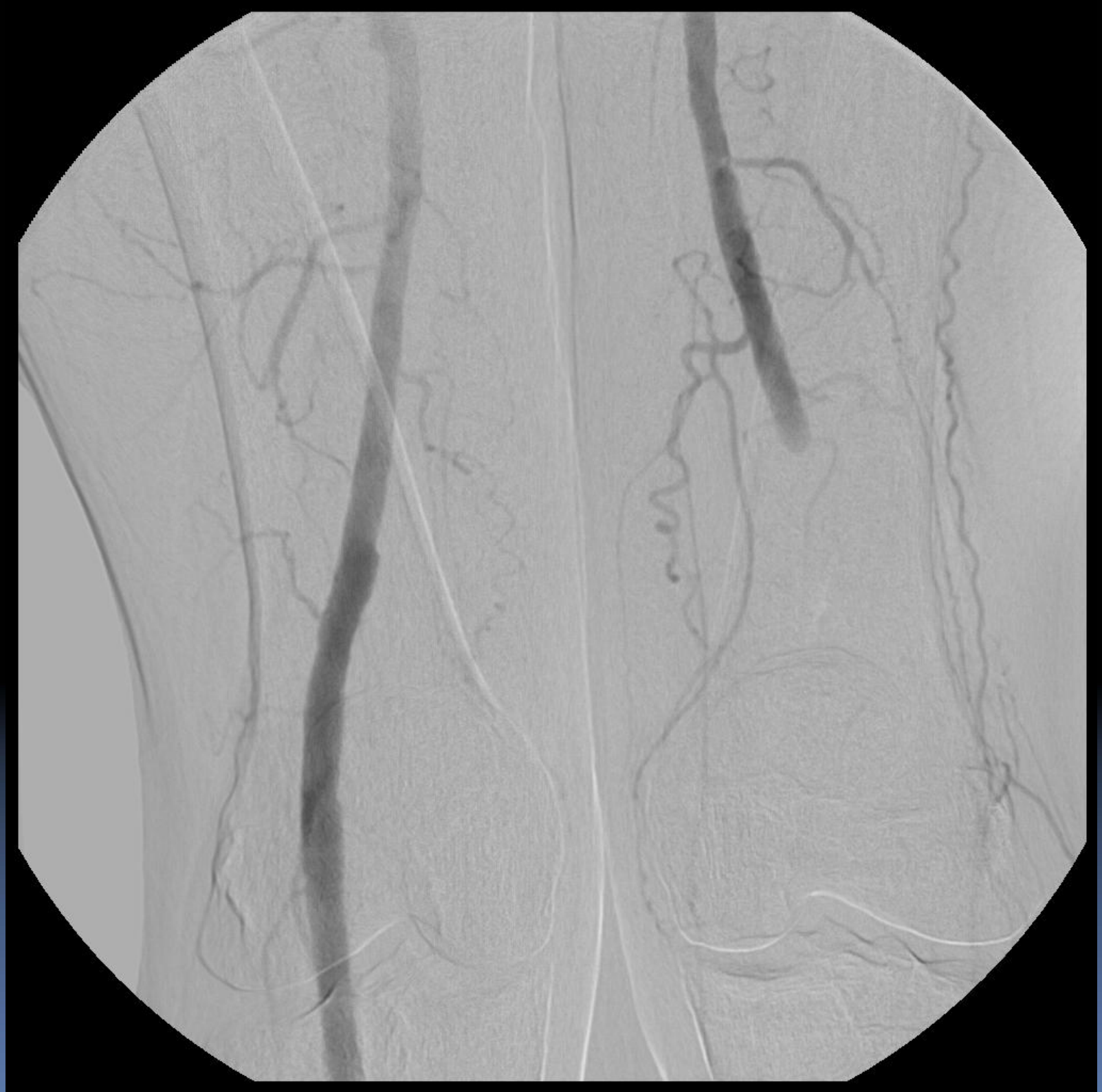

ASPECTOS TÉCNICOS IMPORTANTES

- Arteriografia pélvica e membros inferiores é conseguida através da introdução de pig-tail ou semelhante em ponto de acesso vascular escolhido- AFC.
- Pulso femoral diminuido - eco + guia hidrofílico
- Alternativa é o acesso braquial alto (raramente necessário).- episódio suboclusivo/oclusivo após cateterização femoral, em estudo angiográfico prévio.

ASPECTOS TÉCNICOS IMPORTANTES

- Avaliação de patologia arterial periférica? - “PigTail” na bifurcação aórtica.
- Para avaliar apenas um membro, o acesso contralateral é indicado com passagem através de catéter tipo “cobra”.

ASPECTOS TÉCNICOS IMPORTANTES

- **Oclusão ilíaca?** deve posicionar-se o catéter para uma posição infrarenal, para visualização de arcadas colaterais lombares homolaterais.
- **Oclusão + periférica?** 25-30º de inclinação

Oblq. post. esq.

Oblq. post. dta.

"abre" bifurcação ilíaca esquerda e bifurcação femoral direita

INDICAÇÕES PARA TTO PERCUTÂNEO/CIRÚRGICO

- Classificação organizada segundo SVIR ou TASC II (muito semelhantes).

- São dispostas 4 categorias, que dividem os doentes entre aqueles que apresentam vantagem no trat. percutâneo e/ou cirúrgico.

INDICAÇÕES PARA TTO PERCUTÂNEO/CIRÚRGICO

TABLE 6-2 GUIDELINES FOR PERIPHERAL PERCUTANEOUS TRANSLUMINAL ANGIOPLASTY (PTA)

Site	*Category 1*	*Category 2*	*Category 3*	*Category 4*
Aorta	Isolated < 2 cm stenosis	Isolated 2–4 cm stenosis	Longer segment stenosis with significant aortic disease	Occlusions and stenoses associated with aneurysm
Iliac artery	Concentric, noncalcified stenoses < 3 cm	3–5 cm stenoses or calcified eccentric < 3 cm stenoses	5–10 cm stenoses or occlusions < 5 cm	More severe lesions or extensive disease requiring surgery
Femoropopliteal artery	<3 cm lesions not at SFA origin or distal popliteal solitary stenosis < 1 cm	3–10 cm lesions, calcified or tandem lesions < 3 cm tandem or trifurcation stenoses < 1 cm	Lesions between categories 2 and 4	Complete SFA or popliteal occlusions
Tibial artery			1–4 cm stenoses or 1–2 cm occlusions	Occlusions > 2 cm or diffuse disease

Category 1: PTA procedure of choice; Category 2: PTA suitable, sometimes with adjunctive surgery; Category 3: treatable with PTA but with modest results, indicated in some situations (poor operative risk, no bypass material); Category 4: PTA generally not advisable.
SFA, superficial femoral artery.
From Society of Interventional Radiology Standards of Practice Committee: Guidelines for percutaneous transluminal angioplasty. J Vasc Interv Radiol 2003; 14(9 Pt 2):S209.

INDICAÇÕES PARA TTO PERCUTÂNEO/CIRÚRGICO

- Terapêutica (percutânea) de 1ª linha para classe 1(A) e 2 (B).
- Classe 3 (C) com piores resultados imediatos e a longo prazo. Doentes com elevado risco cirúrgico.
- As lesões classificadas na categoria 4 (D), não são candidatos a revascularização percutânea.

ANGIOPLASTIA ART. ILÍACAS

- Método de tratamento altamente eficaz, nos casos de lesões ateromatosas sintomáticas.
- Útil na remodelação de placas ateromatosas em situações de "**blue toe syndrome**" (pulsos periféricos normais com micro-embolismo distal).
- Taxas de sucesso (patência vascular) aos 5A de cerca de 90% - categoria 1

Dependentes de :

1. Extensão lesão
2. Localização lesão
3. Severidade (estenose vs oclusão)
4. Lesões associadas
5. Calcificação densa da lesão.

CLASS. LESÕES E INDICAÇÕES PTA ILÍACAS

- CATEGORIA 1:

  - estenoses < 3cm.

  - estenose concêntrica e não calcificada.

- CATEGORIA 2:

  - estenoses 3-5cm.

  - estenose excêntrica e/ou calcificada.

CLASS. LESÕES E INDICAÇÕES PTA ILÍACAS

- CATEGORIA 3:

  - estenoses 5-10cm.

  - oclusão crónica <5cm depois de tto médico (trombólise intra-arterial).

- CATEGORIA 4:

  - estenoses >10cm.

  - oclusão crónica >5cm depois de tto médico (trombólise intra-arterial).

  - Dça ateromatosa difusa, bilateral, envolvimento aorto-ilíaco.

  - estenose ilíaca + AAA

CLASS. LESÕES E INDICAÇÕES PTA ILÍACAS

Figure 1. TASC classification of aortoiliac lesions
(Norgren *et al*, 2007)

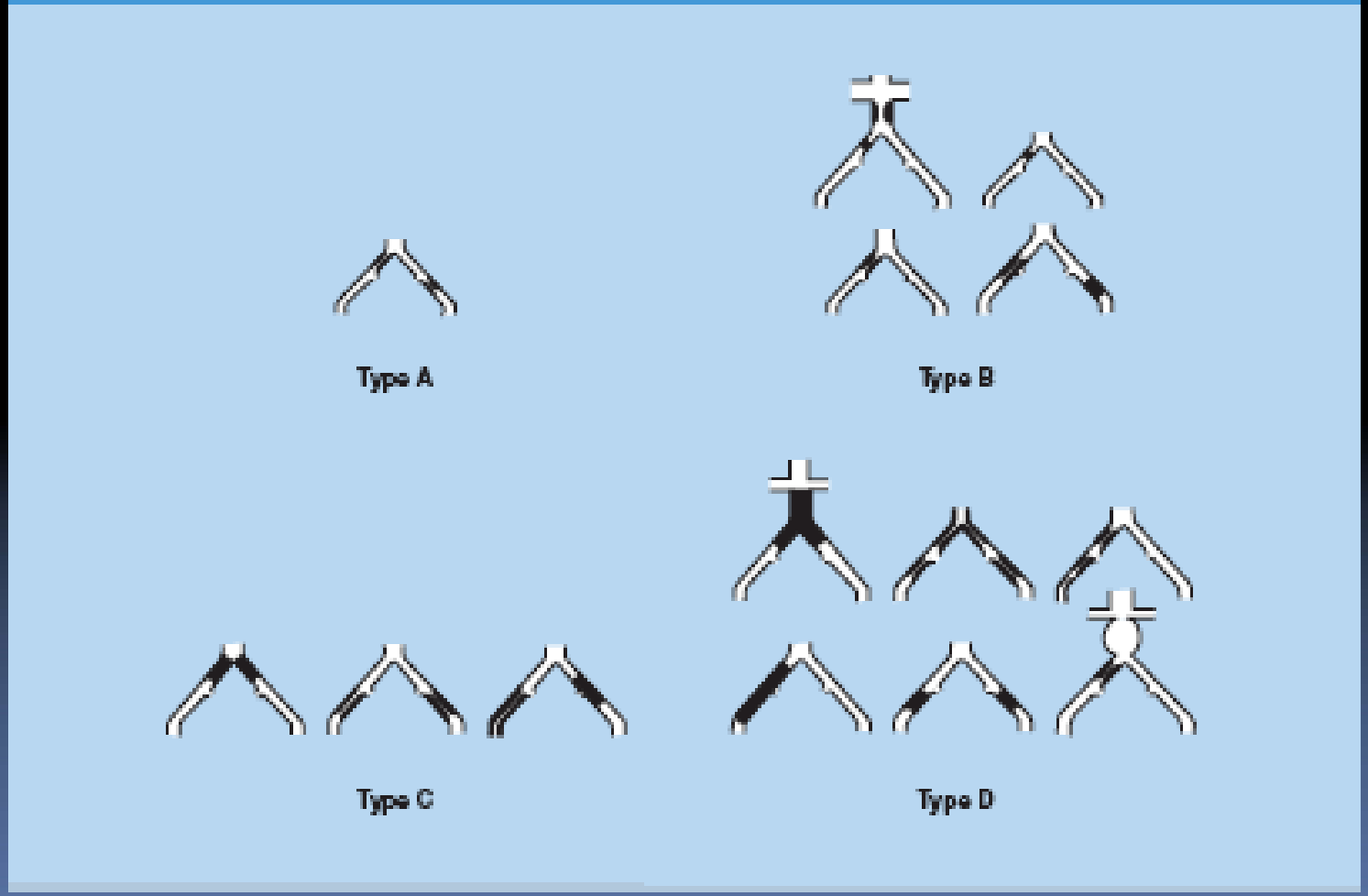

ANGIOPLASTIA ART. ILÍACAS

- Factor decisivo = Extensão da lesão a tratar!
- Embora lesões extensas possam ser totalmente dilatadas, a sua permeabilidade a longo prazo vai ser mais reduzida (classe 3 -70%).
- TTO cirúrgico é preferível (cat. 3 e 4) em doentes com condições cirúrgicas.

ANGIOPLASTIA ART. ILÍACAS

- Uso de stent está claramente indicado sempre que:

  - estenose residual pós balão >30%.

  - gradiente de pressões sistólicas >10mmHg.

  - “flap” disseção que limite de forma significativa o fluxo sanguíneo.

  - re-estenose aguda e subaguda.

ANGIOPLASTIA ART. ILÍACAS

- "**Kissing Stent**": sem evidência científica comprovada para todas as lesões ilíacas proximais, independentemente, de lesão contralateral.
  - evitar oclusão ou dissecção contralateral (turbulência de fluxo)
  - notavelmente, a artéria ilíaca mantém permeabilidade, na maioria dos casos, mesmo em stents colocados através da sua origem!

KISSING STENT

ANGIOPLASTIA ART. ILÍACAS

- Oclusão total da artéria ilíaca foi durante muito tempo apontado como C.I. ao trat. percutâneo
- Aumento risco embolização distal / contralateral.
- Doente sem condições cirúrgicas - possibilidade de trombólise (tto médico) antes da angioplastia por balão ou stent, em lesões agudas.
- Estenoses com aneurismas adjacentes, devem ser tratados cirurgicamente, por grande risco de rotura arterial.
- Lesões altamente calcificadas tornam o processo muito + difícil, nomeadamente, no acesso vascular arterial.

ANGIOPLASTIA ART. ILÍACAS

- O sucesso do TTO percutâneo das lesões ilíacas é definido por:
  - ★ Melhora significativa ou mesmo desaparecimento dos sintomas do doente.
  - ★ Pulso femoral com normal intensidade.

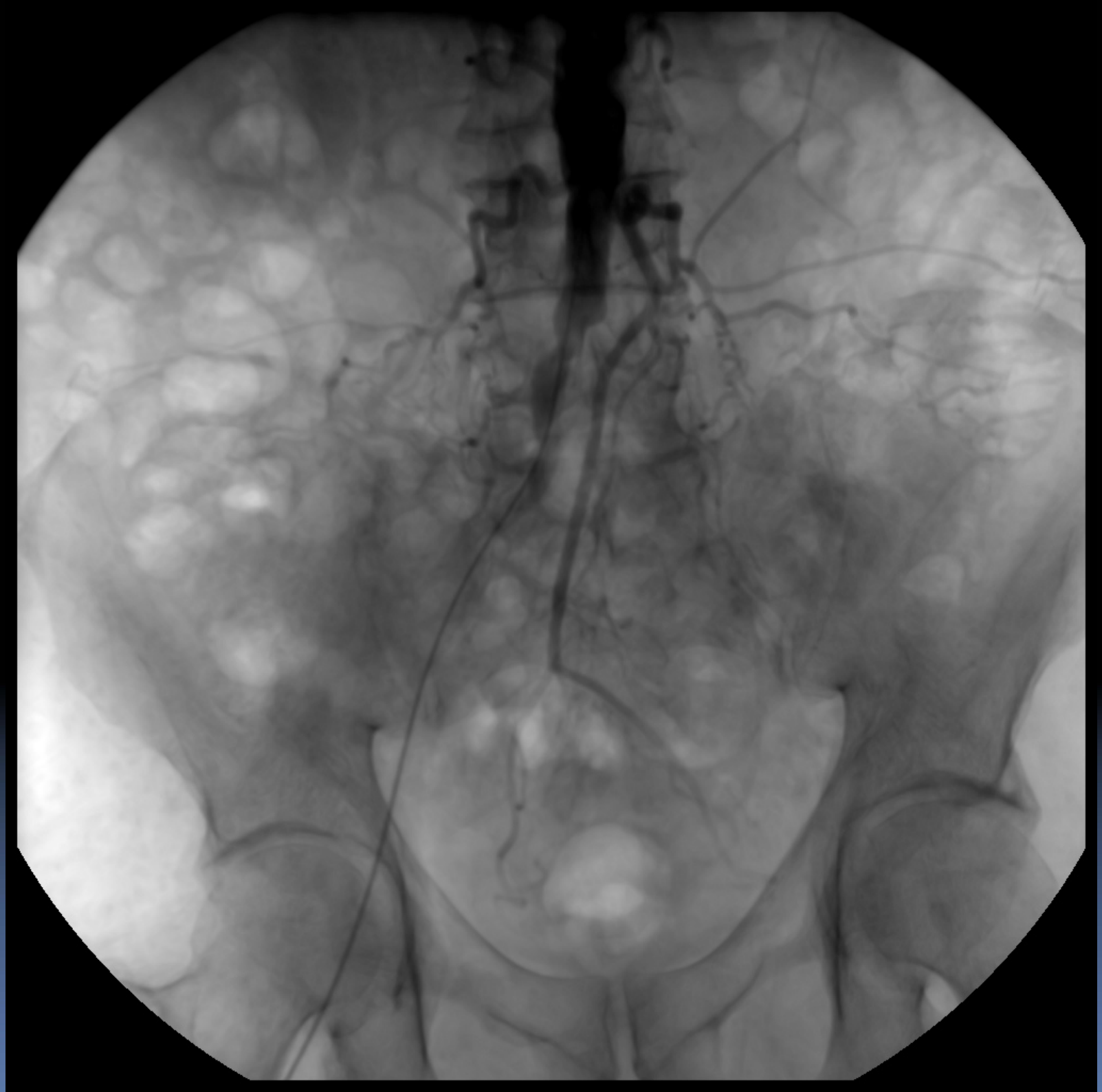

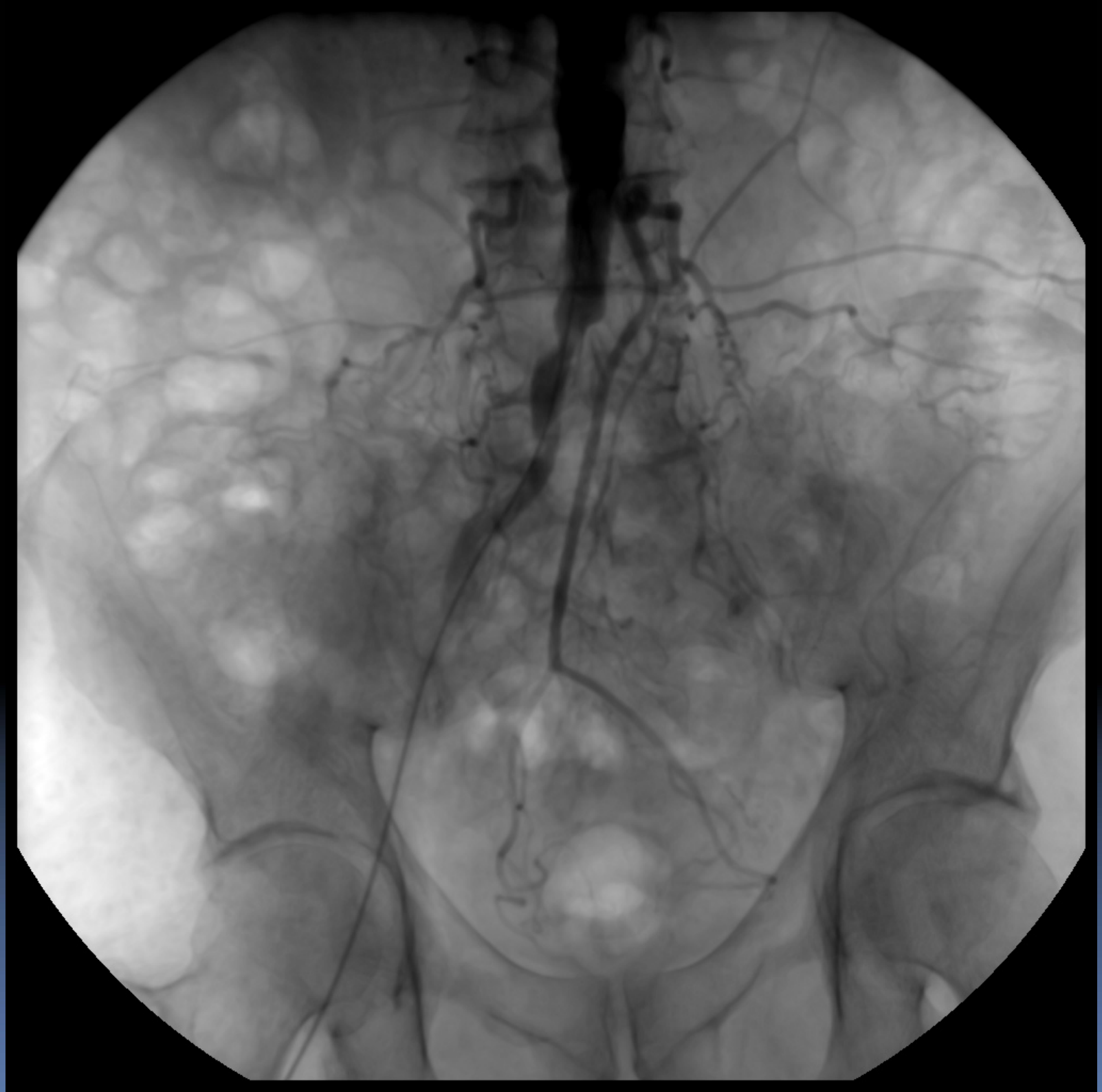

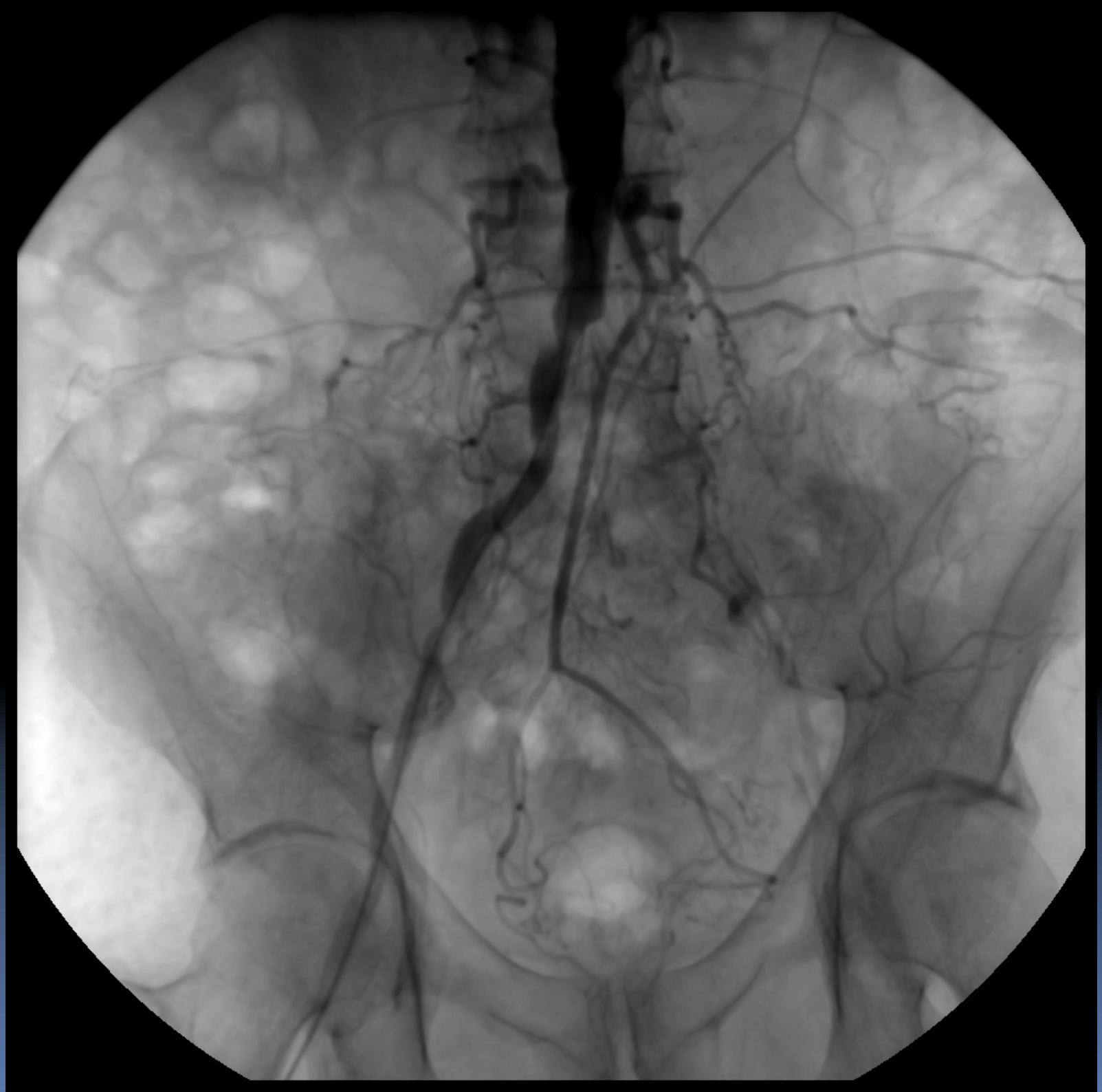

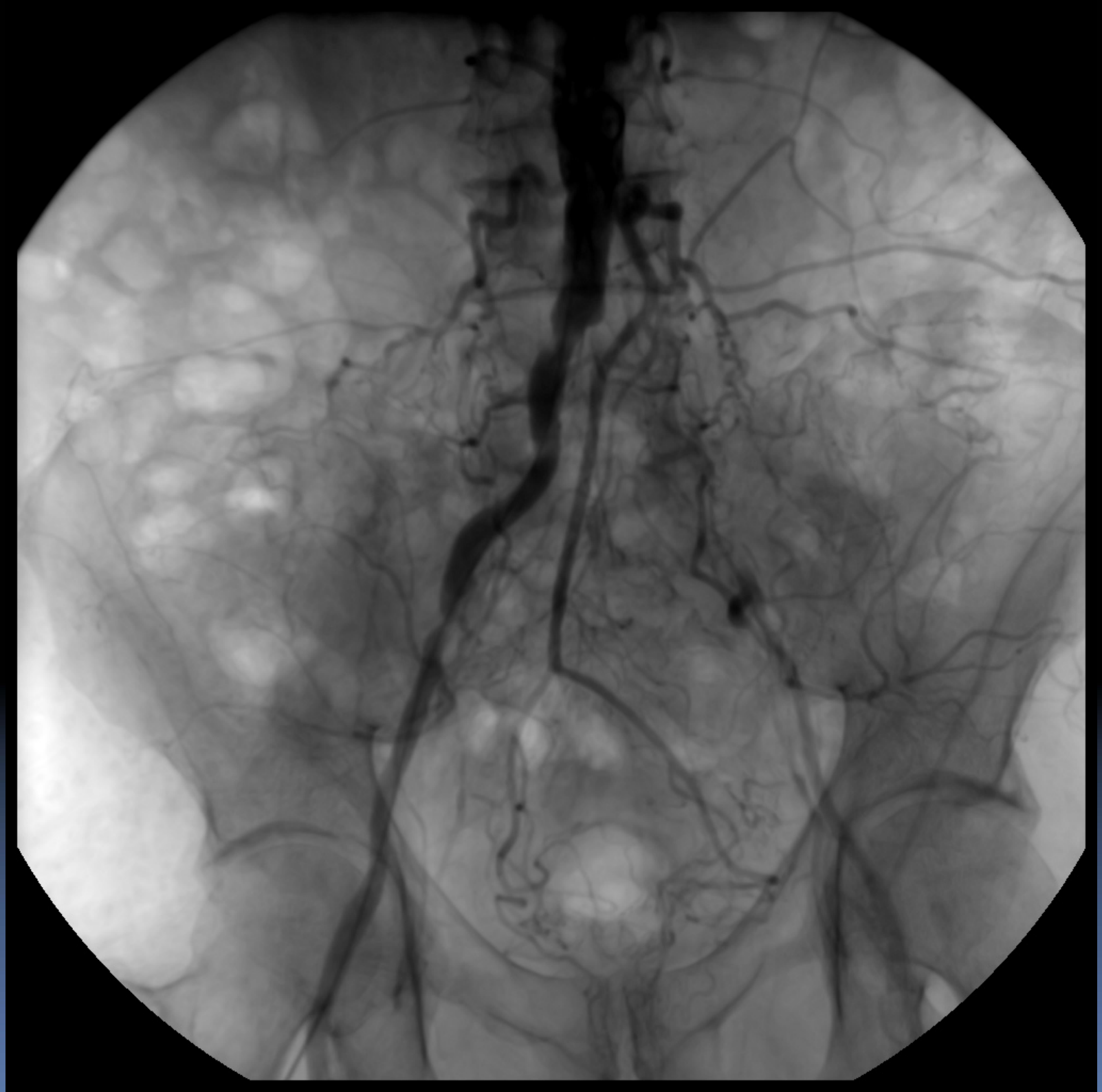

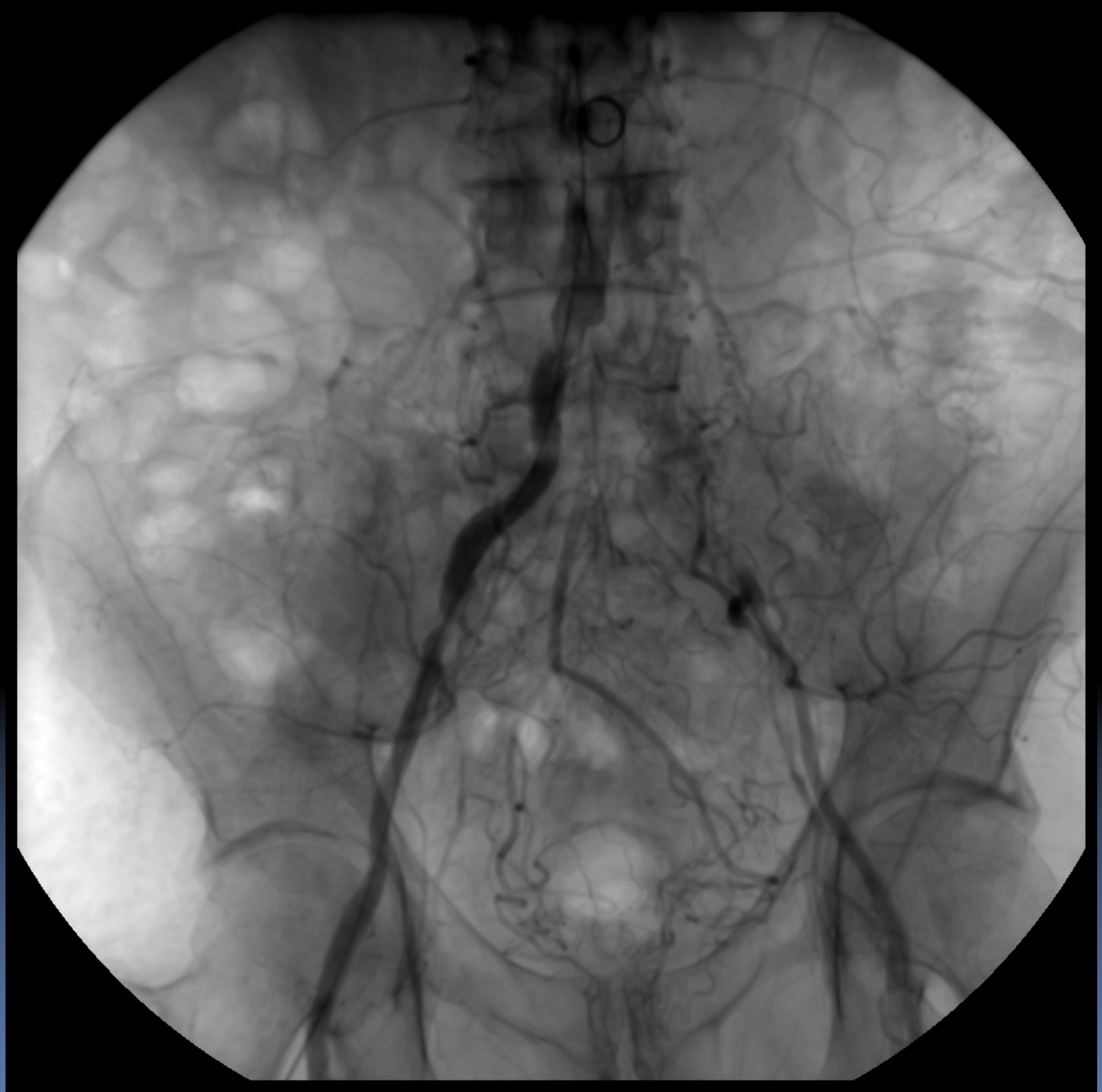

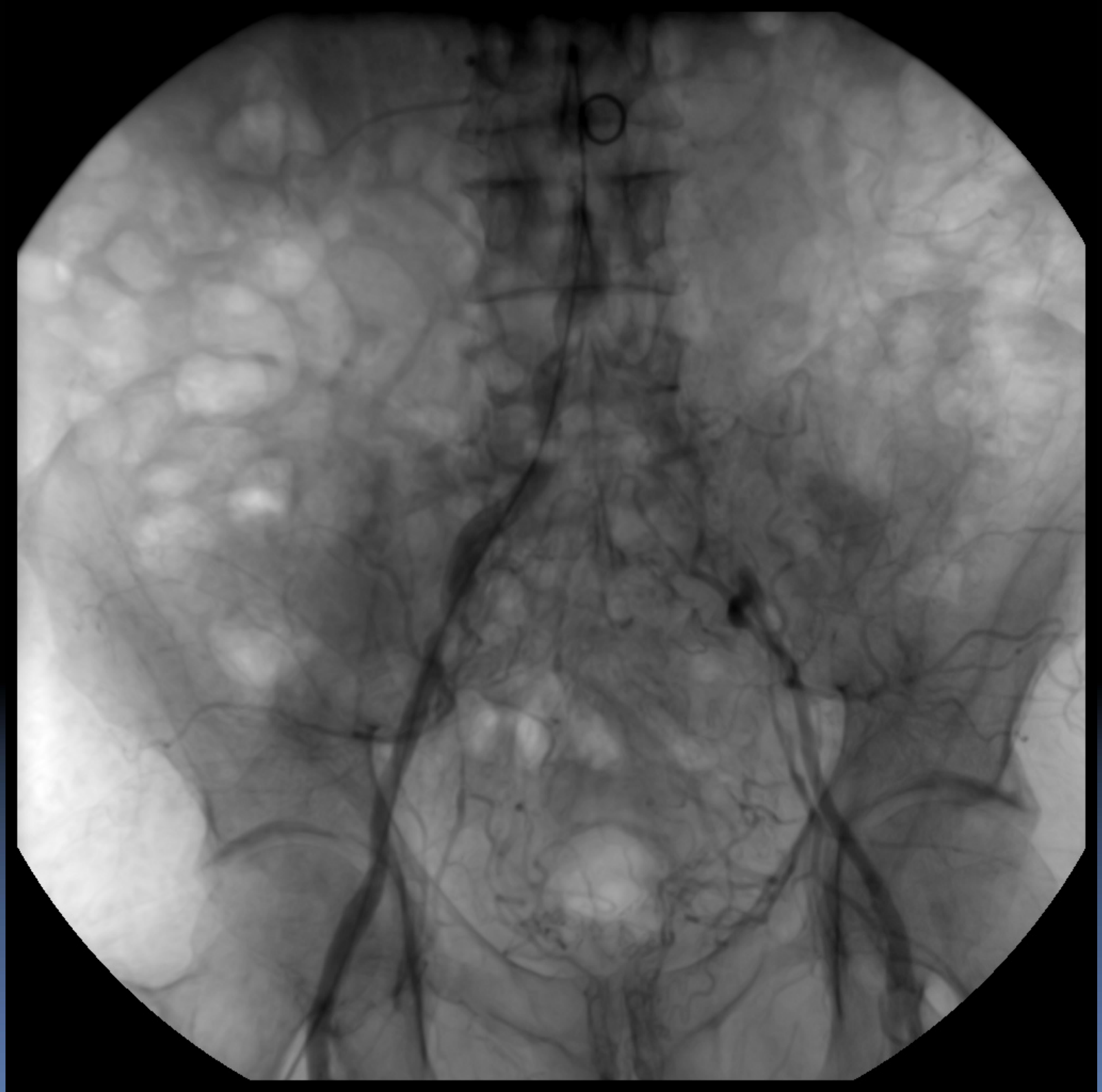

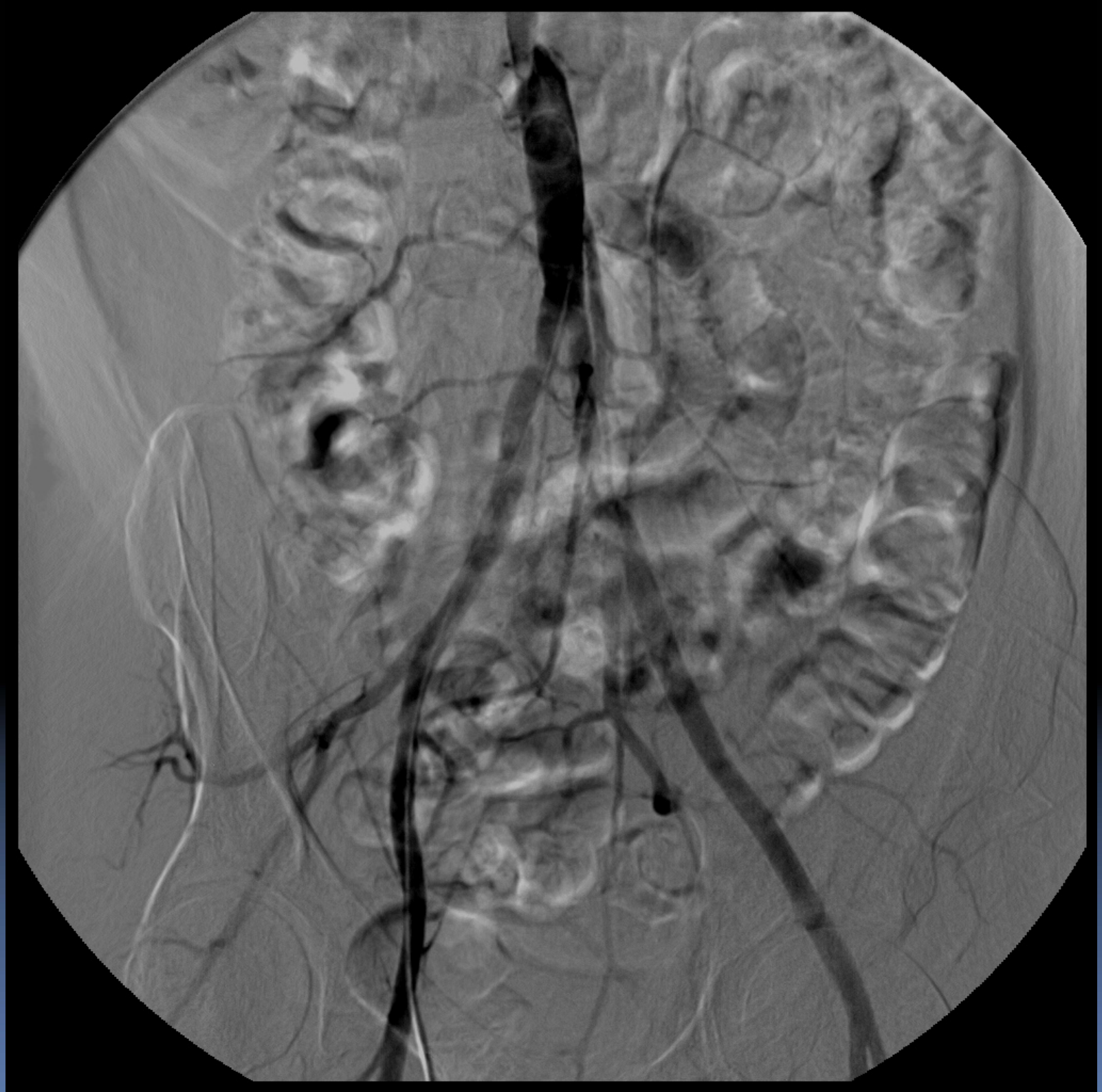

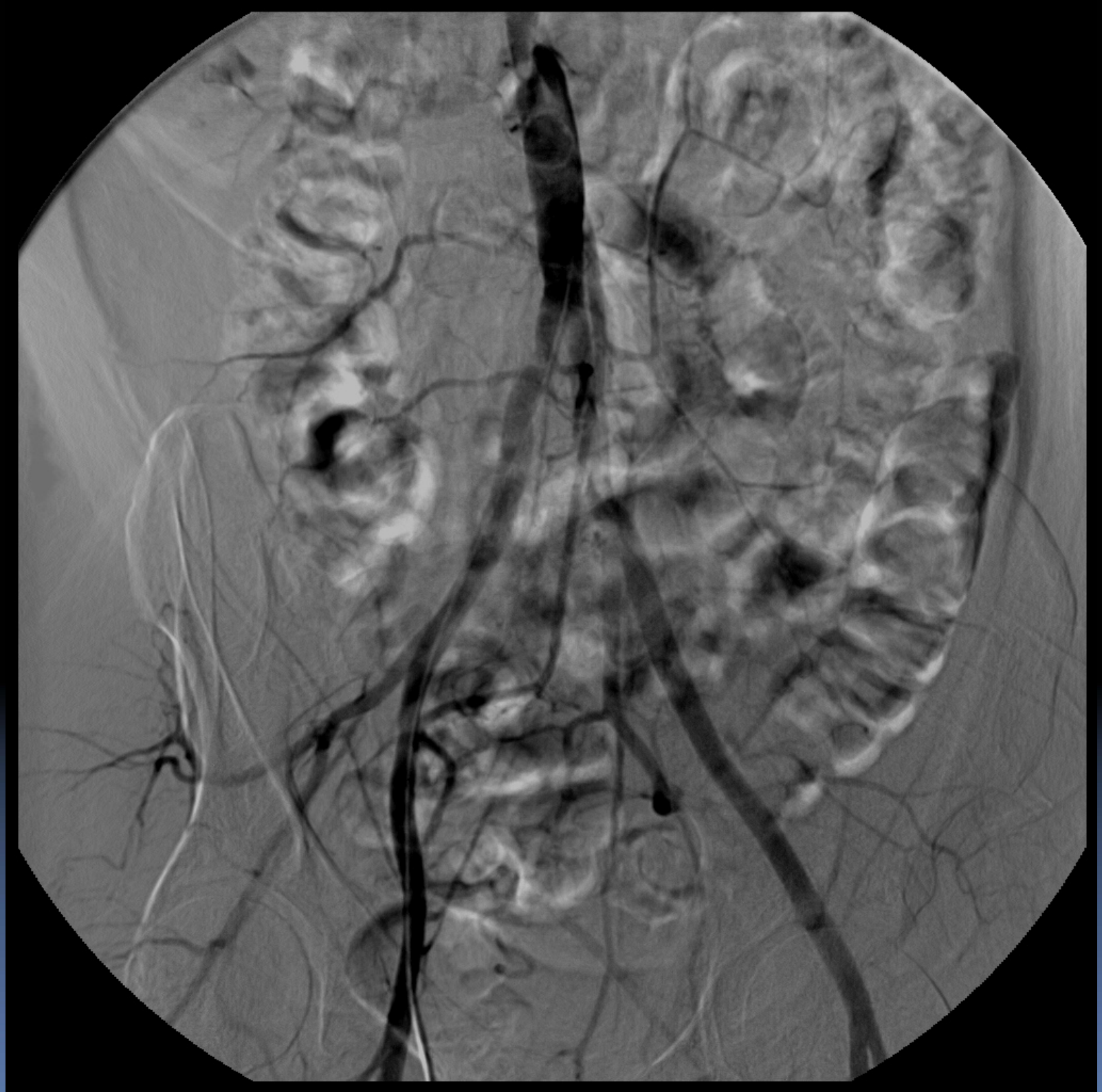

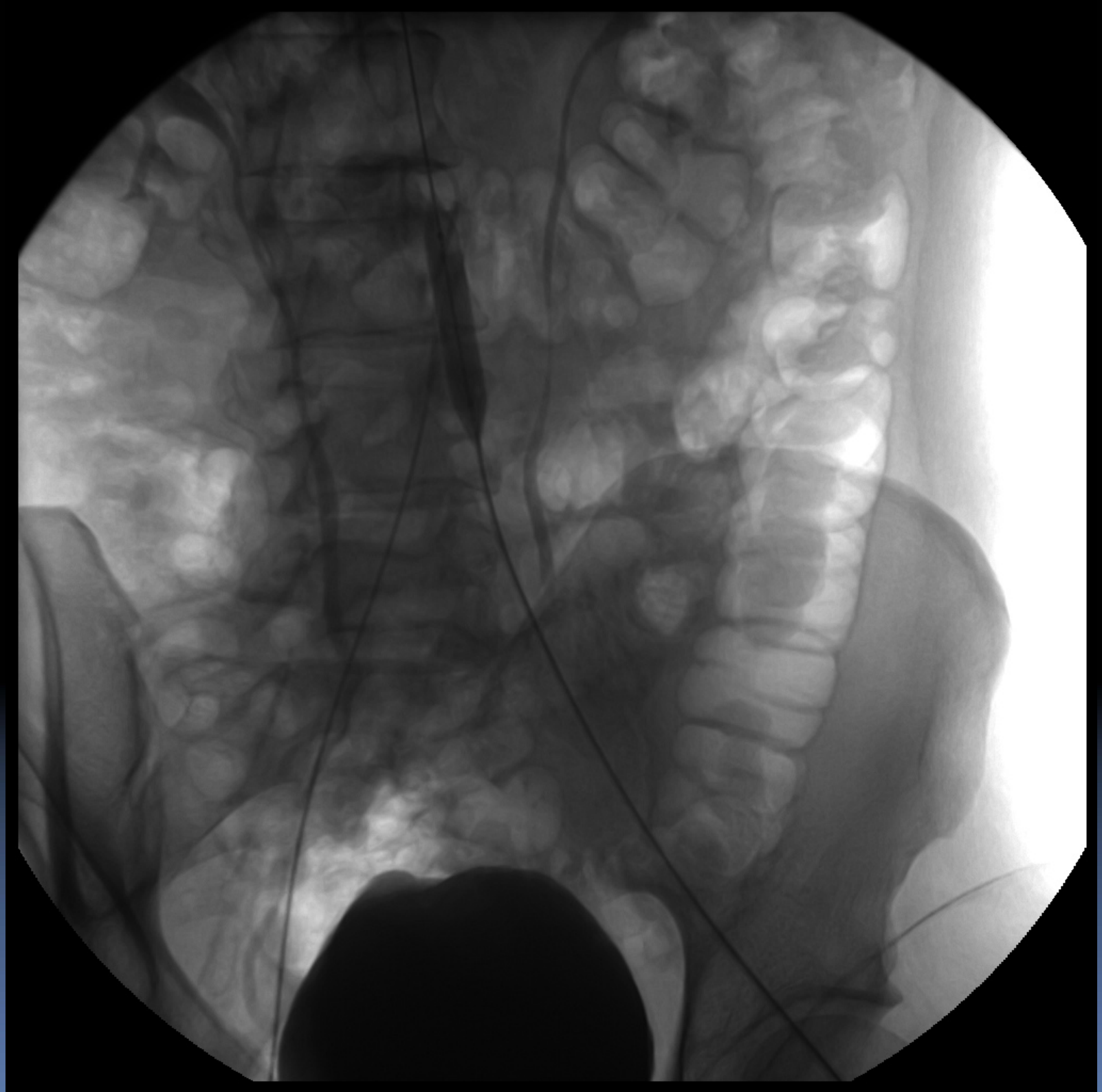

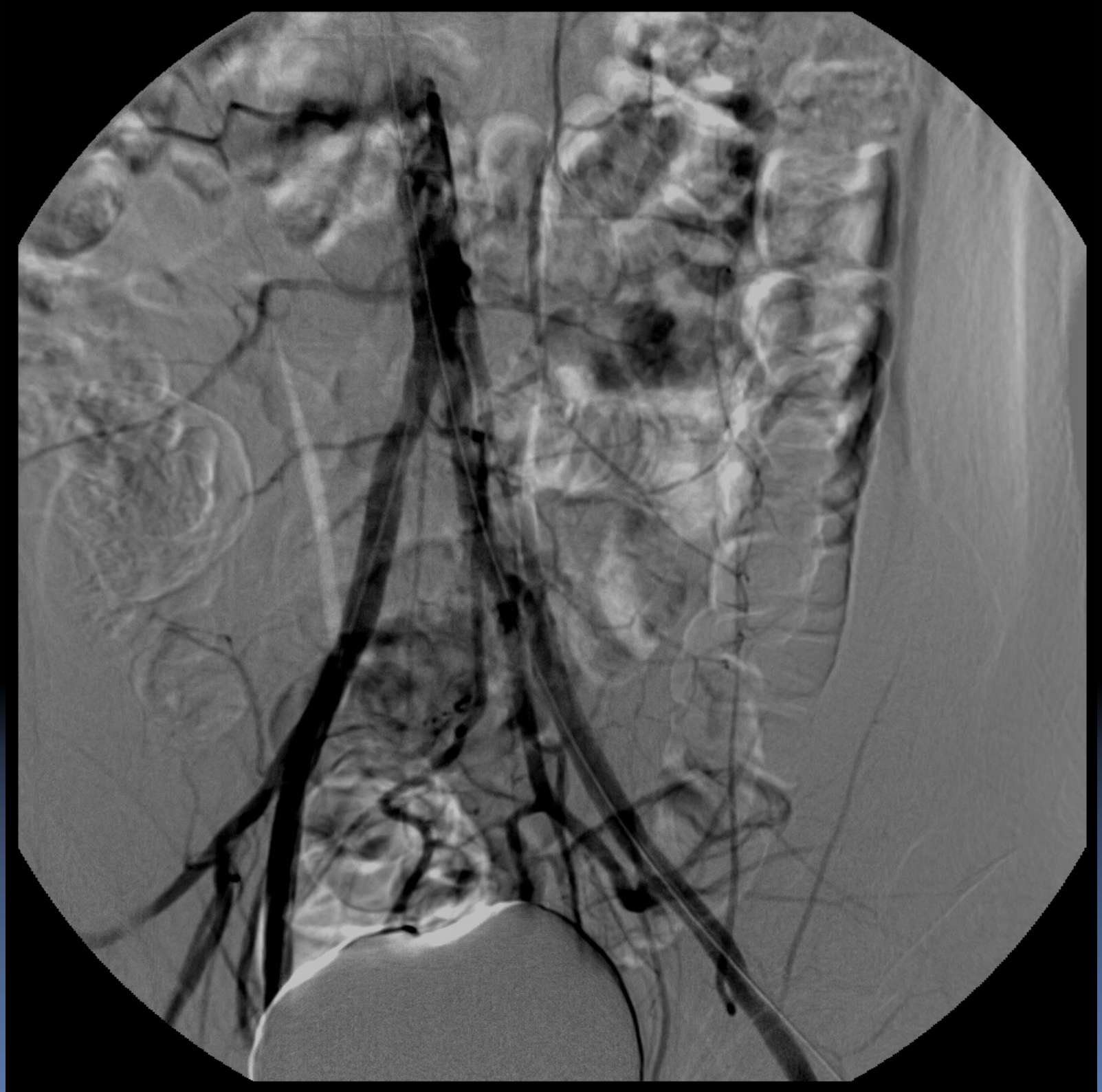

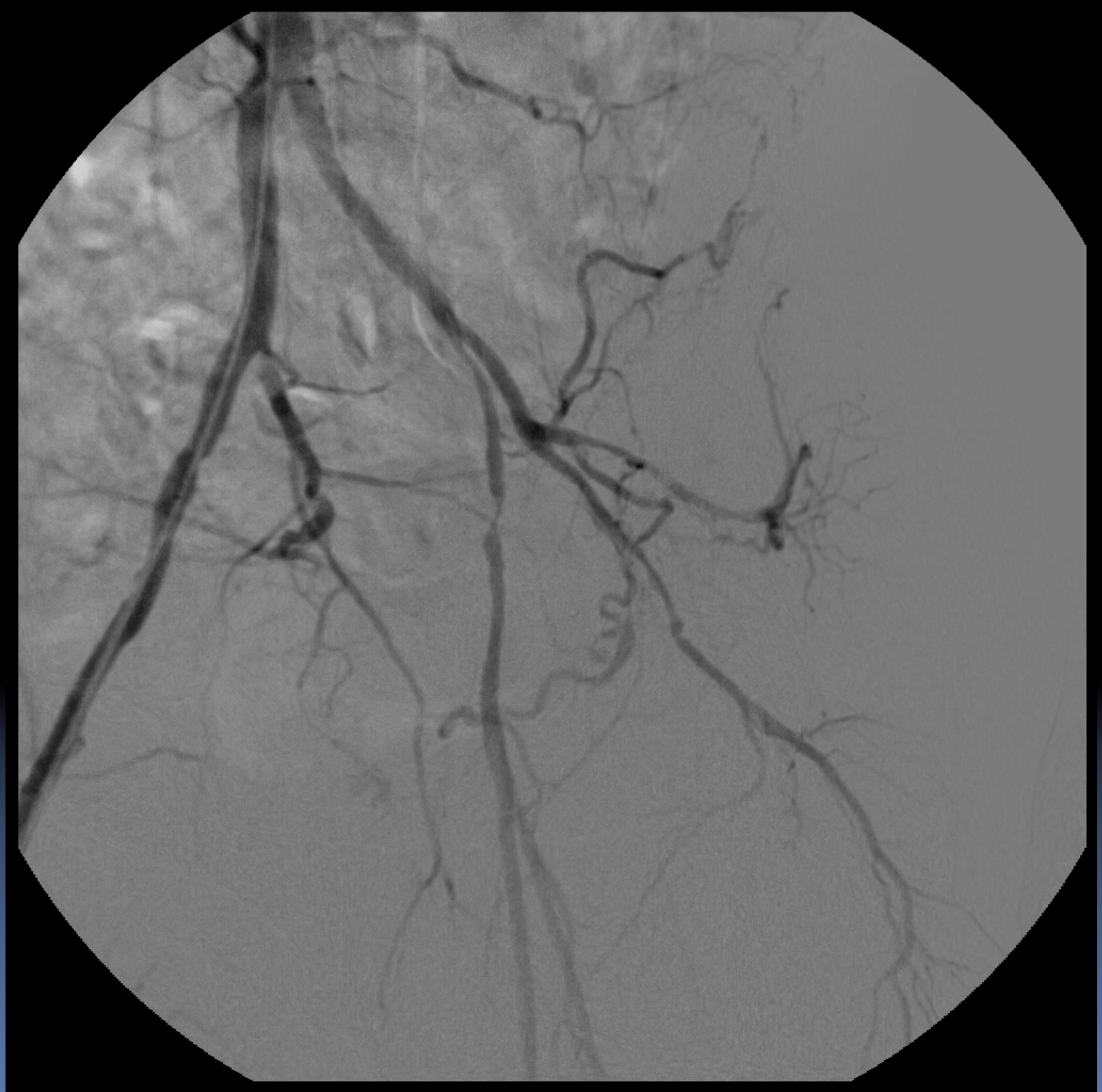

Apos PTA
Stent

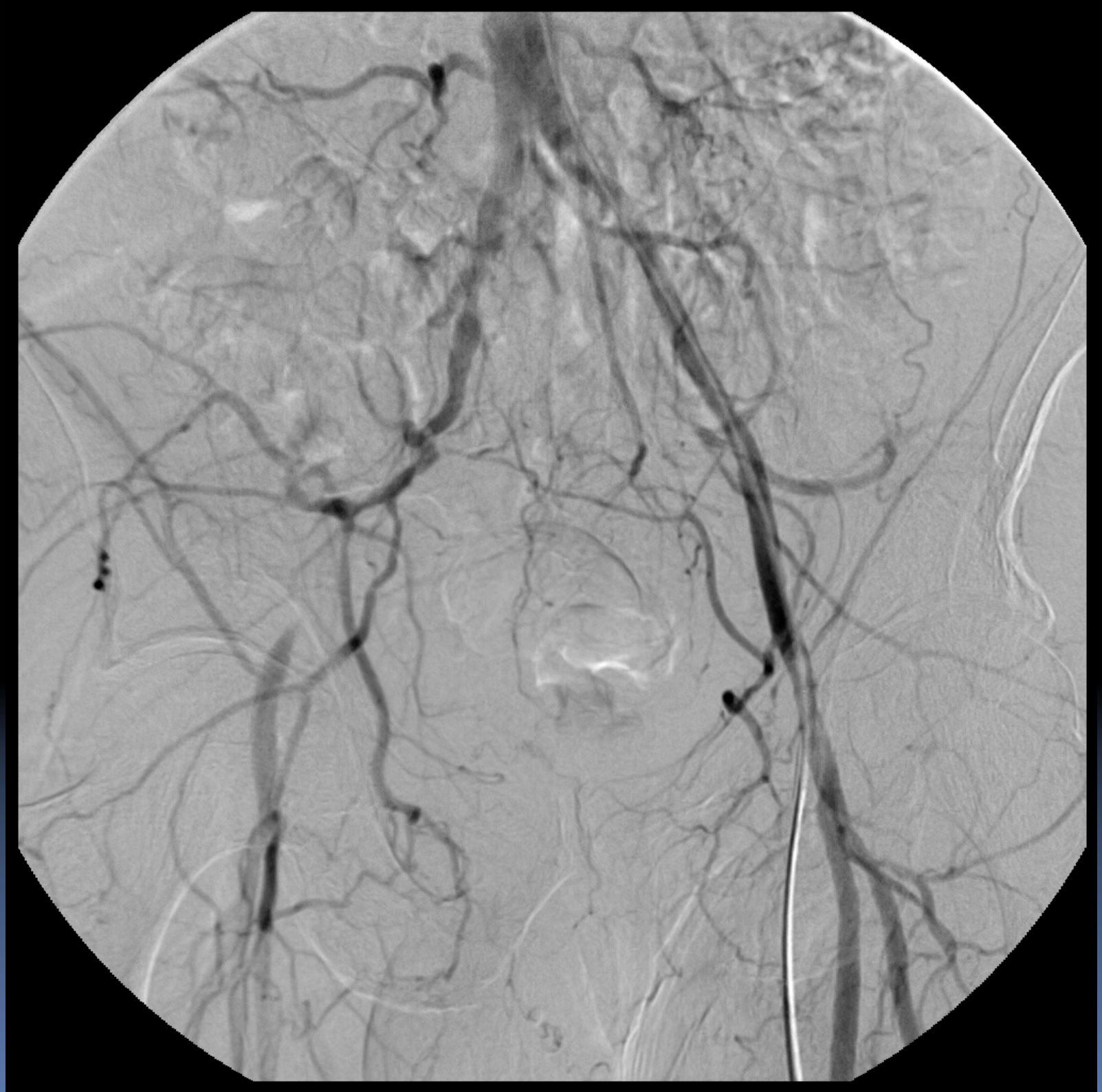

Apos PTA
Stent

ANGIOPLASTIA FEMORO-POPLÍTEA

- Mais do que em qualquer outra localização, o sucesso da revascularização neste segmento depende muito das características da lesão, localização, extensão, homogeneidade lesional.
- Grande quantidade de material recente, nomeadamente, balões ("cutting baloons", crioplastia com óxido nitroso líquido), dependendo sempre o sucesso terapêutico de:

  - boa selecção do doente (seguindo as categorias apresentadas)

  - experiência do Radiologista Intervenção.

ANGIOPLASTIA FEMORO-POPLÍTEA

- As INDICAÇÕES clínicas para tratamento da patologia deste segmento, são idênticas às do segmento ilíaco:
  1. Claudicação que impeça actividades quotidianas.
  2. Dor em repouso
  3. Gangrena / Ulceração isquémica
  4. Ateroembolismo (“blue toe syndrome”)

CLASSF LESÕES PARA PTA FEMORO-POPLITEA

- CATEGORIA 1:

- Estenose / Oclusão única com <3cm

- Sem envolvimento da origem art femoral superficial, ou 1/3 distal poplítea.

- CATEGORIA 2:

  - estenose/oclusão 3-10cm sem envolvimento 1/3 distal poplítea.

  - estenose com <3cm, altamente calcificada.

  - múltiplas estenoses com <3cm.

CLASSF LESÕES PARA PTA FEMORO-POPLITEA

- CATEGORIA 3:

- lesões únicas com 3-10cm, envolvendo 1/3 distal poplítea.

- Múltiplas lesões focais com 3-5cm, altamente calcificadas ou lesões únicas com > 10cm.

- CATEGORIA 4:

  - Lesão envolvendo toda a femoral comum ou superficial.

  - Lesões distais da poplítea associadas a lesão na trifurcação poplítea.

CLASSF LESÕES PARA PTA FEMORO-POPLITEA

Figure 2. TASC II classification of femoral popliteal lesions (Norgren *et al*, 2007)

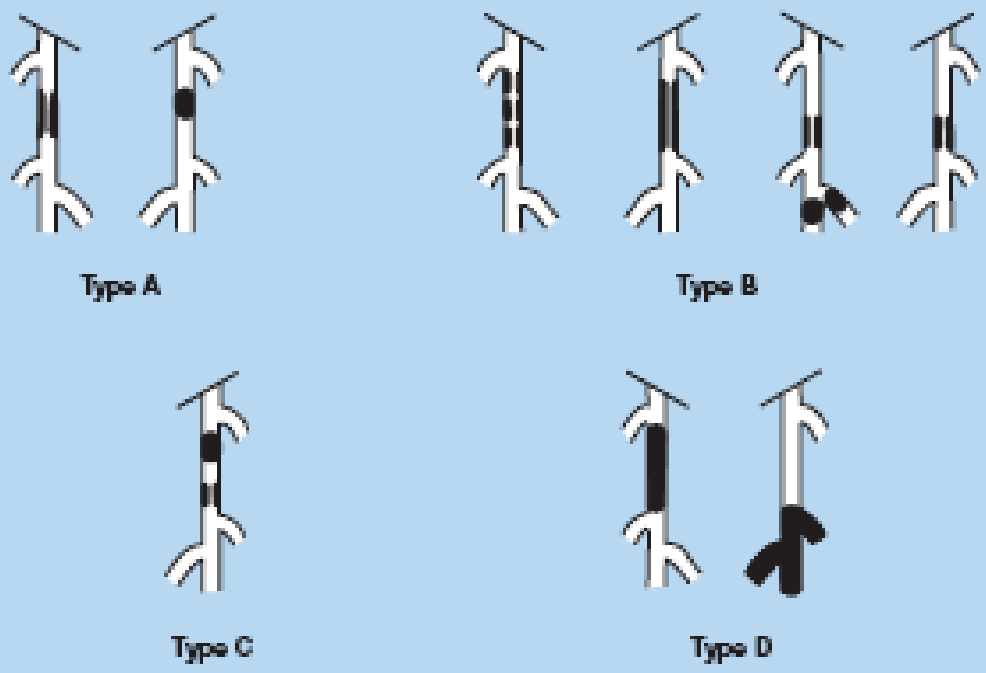

ANGIOPLASTIA FEMORO-POPLÍTEA

- O SUCESSO TERAPÊUTICO é definido por:

  - Diminuição ou ausência de sintomas.

  - Indice tornozelo / braquial > 0,15 (pressões arteriais segmentares).

  - Normalização pulso poplíteo.

- Nas lesões categoria 4: pulso poplíteo/femoral pode não voltar ao normal, pelo que o sucesso terapêutico terá de ser avaliado pela melhoria sintomas.

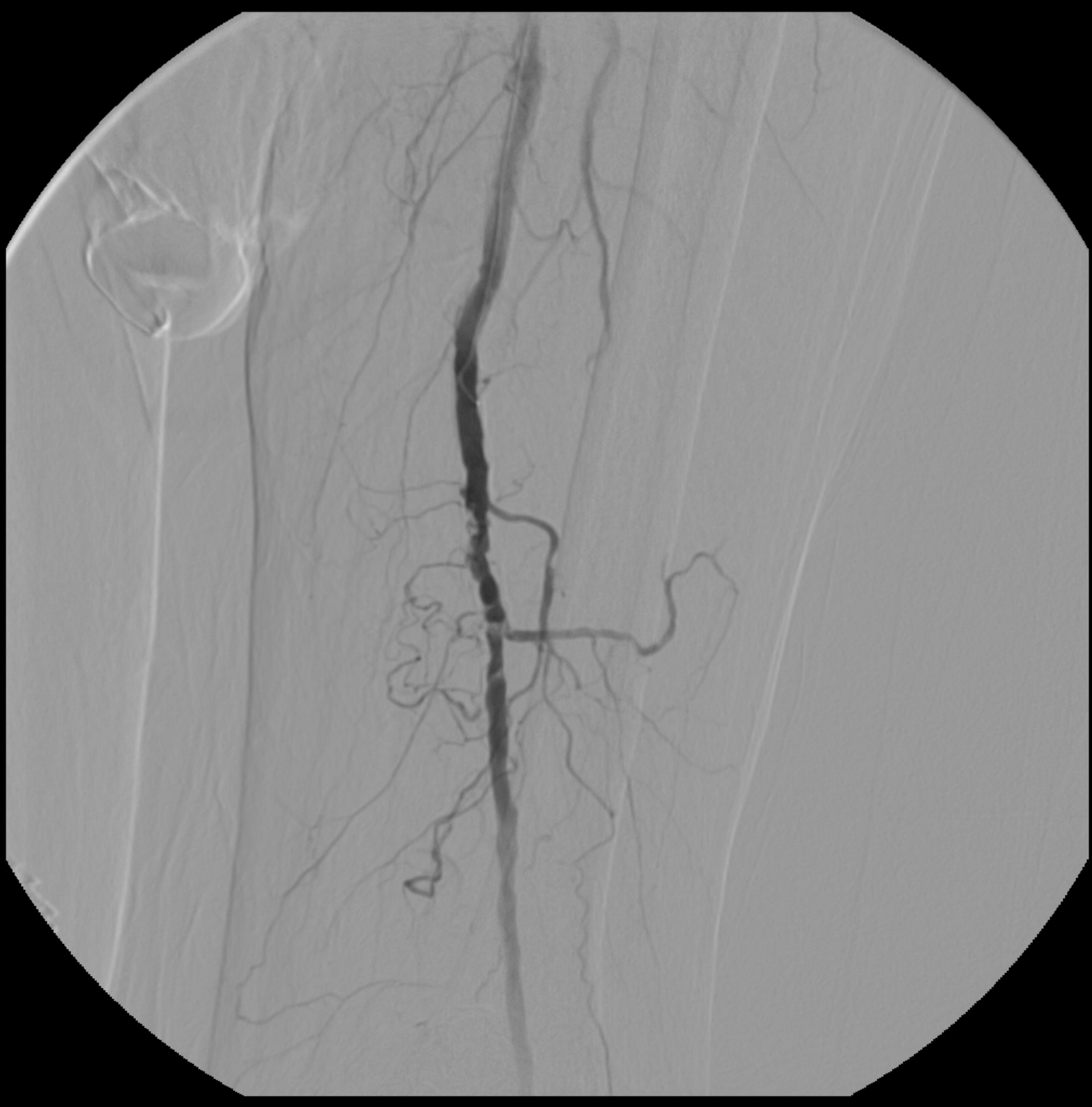

POS PTA STENT

ANGIOPLASTIA SEG. INFRA-POPLÍTEC

- Até há pouco tempo tratamento cirurgico exclusivo.
- Angioplastia balão e/ou stent:
  - art. tibial anterior
  - art. tibial posterior
  - art. peroneal (tronco tibioperoneal)

ANGIOPLASTIA SEG. INFRA-POPLÍTEC

- Aumento substâncial dos riscos envolvidos, nomeadamente, pelo pequeno calibre dos vasos, possibilidade de rotura e dissecção.
- As indicações para tto percutâneo são mais limitadas e devem ser utilizadas criteriosamente.
- Avanços tecnológicos e técnicos importantes, recentes, nomeadamente no tipo de balões(com farmaco, “cutting”), stents com libertação de drogas e stents bio-absorvíveis.

ANGIOPLASTIA SEG. INFRA-POPLÍTEC

- Geralmente doentes com sintomas muito avançados, com lesões oclusivas múltiplas.

- Claudicação não muito intensa, geralmente não indica o uso deste tipo de TTO (complicações associadas, com grande risco de oclusão /rotura).

CLASSF LESÕES PARA PTA INFRA-POPLITEAS

- CATEGORIA 1:
  - lesões estenóticas únicas <1cm.
  - segmento tibial ou peroneal.
- CATEGORIA 2:
  - estenoses multifocais <1cm
  - 1 ou 2 estenoses <1cm, na trifurcação

CLASSF LESÕES PARA PTA INFRA-POPLITEAS

- CATEGORIA 3:
  - estenoses 1-4cm
  - oclusão 1-2cm
  - estenose extensa da trifurcação
- CATEGORIA 4:
  - oclusão > 2cm
  - dça difusa envolvendo todos segmentos

CLASSF LESÕES PARA PTA INFRA-POPLITEAS

- O SUCESSO TERAPÊUTICO é definido por:
  - resolução ou diminuição da dor em repouso.
  - resolução lesões ulceradas.

- 32-50% re-estenoses aos 6M.

CLASSF LESÕES PARA PTA INFRA-POPLITEAS

- A elevada taxa de re-estenoses deve-se na maioria dos casos a hiperplasia intima

- Na tentativa de reduzir esta elevada taxa de insucesso terapêutico:
  - Paclitaxel, Sicrolimus, etc (stents libertadores de drogas inibidoras hiperplasia).

ANGIOPLASTIA PROTESES/BY-PASS

- Angioplastia por balão +++
- Método eficaz de tratamento de estenoses pré ou pós prótese vascular. Manutenção da permeabilidade da prótese.
- Patência a longo prazo depende da patologia de base (hiperplasia intimal).

ANGIOPLASTIA PROTESES/BY-PASS

- Em termos clínicos, os doentes são na maioria dos casos:
  - assintomáticos ou com sintomatologia fruste.
  - geralmente “achado” em exame de controlo (eco-Doppler).

ANGIOPLASTIA PROTESES/BY-PASS

- Trombose aguda da prótese:

  - 77% das próteses trombosam no 1º ano

  - deve proceder-se a terapêutica médica intra-arterial
- Se trombose durante a 1ª semana deve suspeitar-se de problema intra-operatório.
- Melhor opção será a realização de uma 2ª cirúrgia.
- No caso de prótese venosa, o tratamento percutâneo é sempre eficaz e uma excelente opcção.

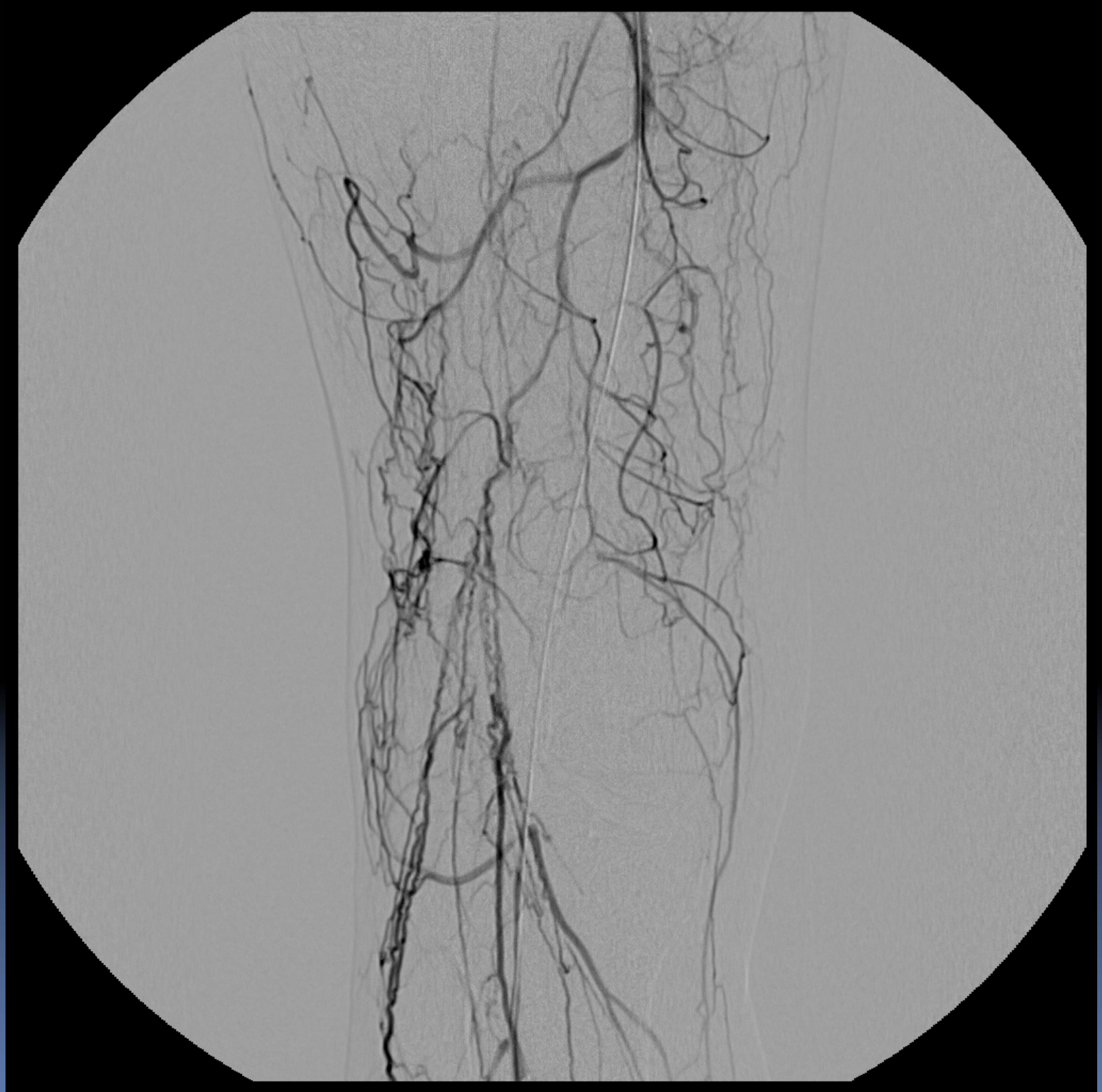

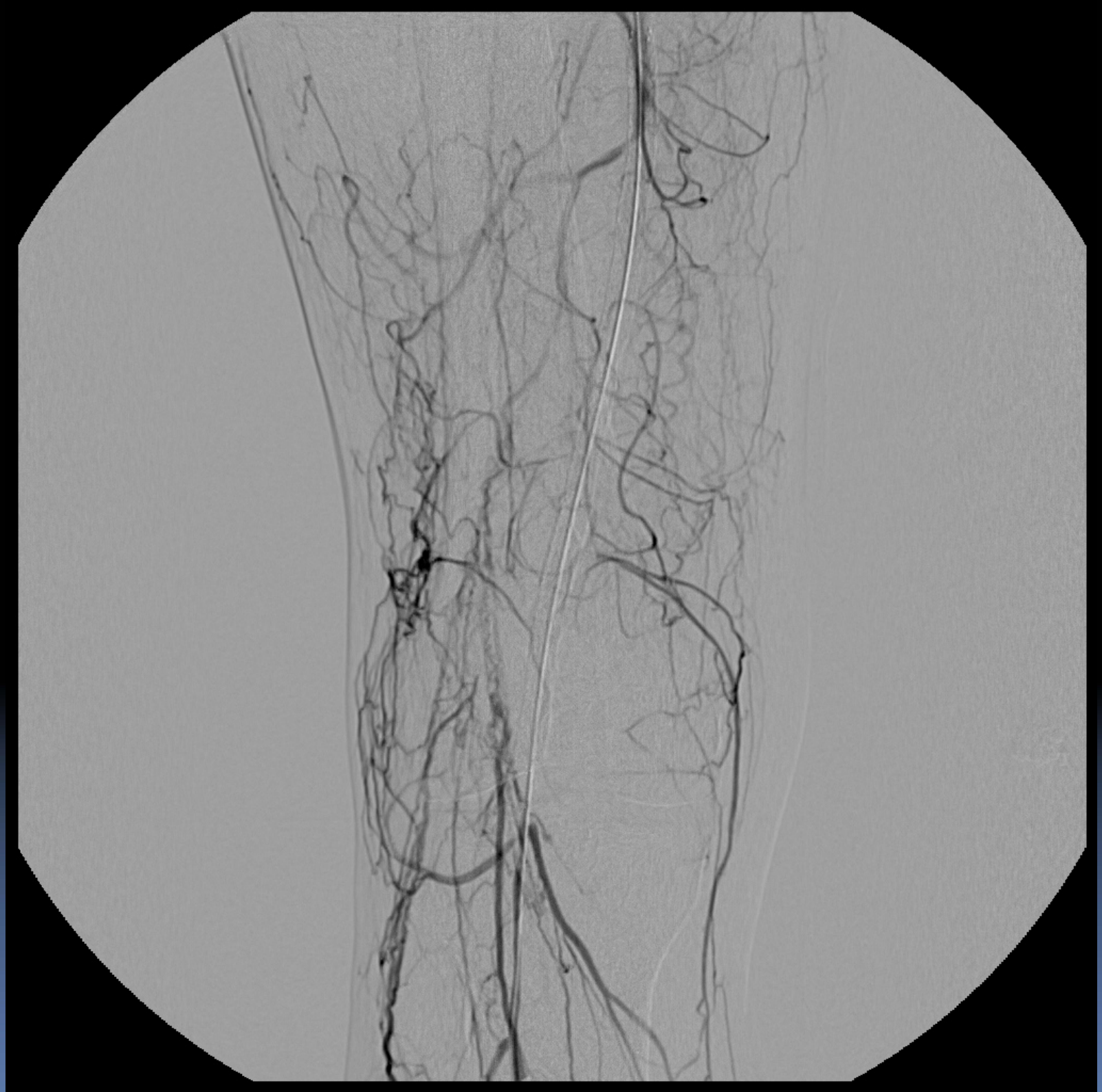

PTA

Stent

STENTS



- Stents com libertação fármacos (nitinol,sirolimus, paclitaxel, zotarolimus), têm melhores resultados, na manutenção da patência vascular.
- Inibidores da hiperplasia intimal
- Revestimento unicamente externo para que o fármaco fique “aprisionado” entre este a parede vascular.

Table 5 Overview of current drug-eluting stents presented in this review

Manufacturer	Name	Stent material	Drug	Polymer	Approval
Cordis, J&J	CYPHER SELECT	Stainless steel	Sirolimus	Durable	FDA/CE
Boston Scientific	TAXUS LIBERTÉ	Stainless steel	Paclitaxel	Durable	FDA/CE
Medtronic	ENDEAVOR	Cobalt chromium	Zotarolimus	Durable	FDA/CE
Medtronic	ENDEAVOR RESOLUTE	Cobalt chromium	Zotarolimus	Durable	Investigational
Abott	XIENCE V	Cobalt chromium	Everolimus	Durable	FDA/CE
Biosensors	BIOMATRIX	Stainless steel	Biolimus-A9	Degradable	CE
Terumo	NOBORI	Stainless steel	Biolimus-A9	Degradable	CE
Custom made (ISAR)	na	Stainless steel	Sirolimus	Degradable	CE
Johnson & Johnson	NEVO	Cobalt chromium	Sirolimus	Degradable	Investigational
Biosensors	BIOFREEDOM	Stainless steel	Biolimus-A9	Polymer-free	Investigational
Custom made (ISAR)	na	Stainless steel	Sirolimus	Polymer-free	CE
Abott	BVS	Polymer	Everolimus	Absorbable	Investigational
Biotronik	AMS	Magnesium	None	Absorbable	Investigational

CE, conformité Européene; na, not available; AMS, absorbable metal stent.

STENTS

- Fármacos hidrofóbicos e lipofílicos, permitem uma acção mais localizada na placa ateromatosa e diminui a sua libertação sistémica.
- Produção recente e ainda em estudo de stents totalmente bio-absorviveis.

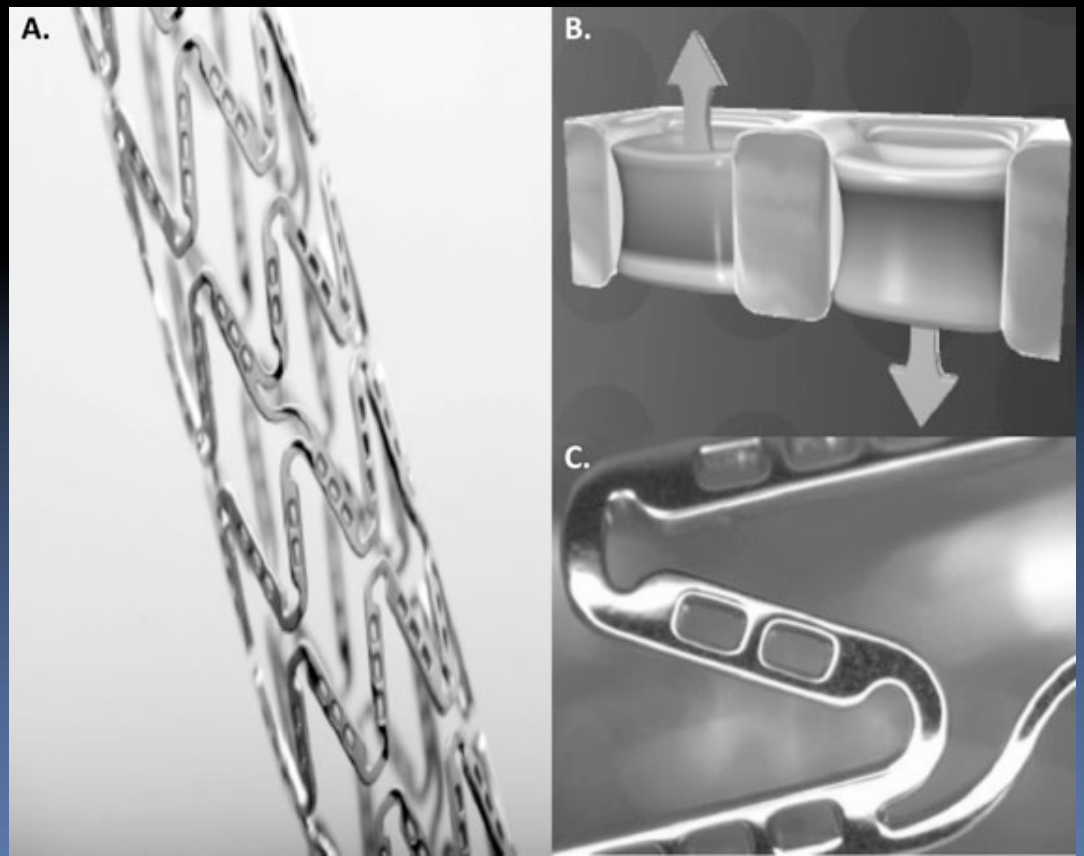

Balões

- São utilizados os mesmo fármacos inibidores hiperplasia intima que nos stents.
- Estudos recentes demonstram poder ser mais eficaz que os stents.
- Evitam necessidade de introdução de corpo estranho (stent); polímeros de “transporte” do fármaco são pro-inflamatórios
- Indicação clara para tratamento de oclusão de stents. Estudos segmento femoro-popliteo e infra-poplíteo ++
- Distribuição mais homogénea de fármaco

Cateteres

CTO Catheter

OUTBACK® LTD™ Re-Entry Catheter