Diagnóstico por imagem no traumatismo torácico

Stuart E. Mirvis

Seminars in Ultrasound CT and MRI.
Volume 25, nº2, April 2004

Objectivos

- Este artigo pretende rever, através da diversas técnicas, mas com particular ênfase através da TC multidetectores, conceitos actuais da imagiologia na avaliação do traumatismo torácico.

Introdução

- Na maioria dos centros, a radiografia permanece o exame de primeira linha nos doentes hemodinamicamente estáveis.
- Permite obter informação sobre diversas entidades, nomeadamente: pneumotórax, hemotórax, rotura diafragmática, vollet costal, contusão pulmonar, pneumopericárdio e pneumomediastino.

Introdução

- A TC, devido à sua capacidade de detectar muitos processos patológicos inacessíveis à radiografia, tem vindo progressivamente a ser utilizada como um substituto ou como uma técnica adjuvante.
- A TC tem particular vantagem na avaliação das estruturas vasculares, da via aérea, do diafragma, do pericárdio e nos traumatismos penetrantes.

Introdução

- Grelha costal
- Espaço pleural
- Parênquima pulmonar
- Diafragma
- Estruturas vasculares
- Via aérea
- Esófago
- Coração e pericárdio

Grelha costal

- A fractura das estruturas ósseas pode não ter particular significado isoladamente, no entanto, são um bom indicador da magnitude do traumatismo.
- A fractura dos três primeiros arcos costais está relacionada com traumatismos particularmente violentos, podendo estar associada a lesões do plexo braquial e das estruturas vasculares em 3-15% dos doentes.

Grelha costal

- O vollet costal é outra situação particularmente ameaçadora; está associado a instabilidade da parede torácica, ocorrendo nas fracturas duplas de três ou mais arcos costais adjacentes, ou nas fracturas combinadas de arcos costais e do esterno.

- Os movimentos paradoxais da parede torácica alteram a mecânica respiratória, promovem atelectasias e dificultam a circulação pulmonar. Apesar do exame objectivo ser a vertente fundamental na detecção desta alteração, esta, poderá passar despercebida, se as fracturas envolverem os primeiros arcos costais.

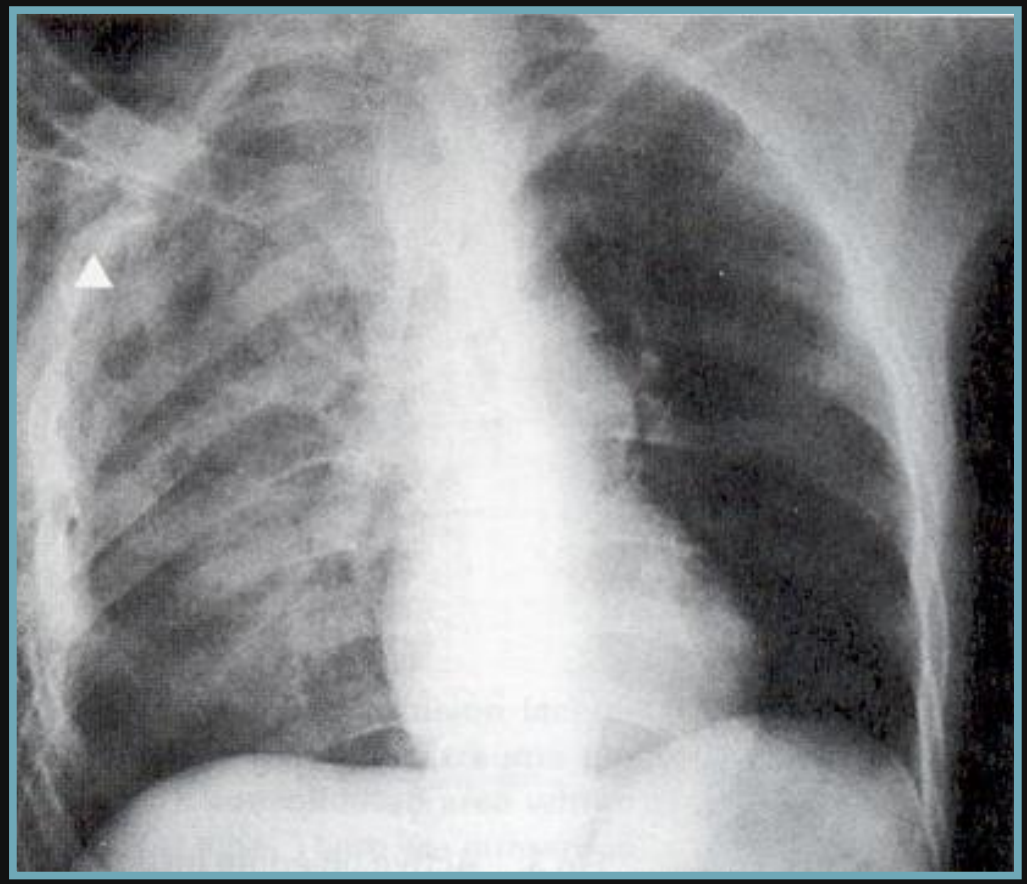

Grelha costal

- As fracturas costais podem também estar associadas a hemorragia extrapleural ou pleural e laceração dos pulmões ou das vísceras abdominais.
- Os hematomas extrapleurais manifestam-se na radiografia do tórax por uma opacidade periférica, lobulada, convexa para o hilo, com ângulos de implantação obtusos e que não altera a morfologia com a mudança de posição.
- Em TC o diagnóstico de uma colecção extrapleural pode ser facilitado pela separação da gordura extrapleural dos músculos da grelha costal.

Grelha costal

- As fracturas do esterno são raras, ocorrendo em 1,5-4% dos traumatismos fechados.
- O diagnóstico é feito pelo exame objectivo, mas confirmado pela imagiologia, desempenhando a radiografia do tórax de perfil um papel fulcral. De frente, estas lesões só serão diagnosticadas, caso haja um deslocamento lateral das estruturas.
- Lesões cardíacas e dos grandes vasos associadas a fractura do esterno estão descritas com uma incidência de 1,5-6%.

Grelha costal

- A maioria das luxações esternoclaviculares são anteriores e não estão associadas a complicações de maior
- As luxações posteriores podem lesar os grandes vasos, traqueia e esófago. Estas podem ser facilmente estudadas por TC, podendo também ser detectadas por radiografia com angulação cefálica da ampola (35º).

Grelha costal

- As fracturas únicas da omoplata são difíceis de detectar na radiografia e na TC, sendo portanto uma causa pouco valorizada de dor e impotência funcional.
- A dissociação escápulo-torácica caracteriza-se por luxação completa da articulação acromio-clavicular e do membro superior, preservando apenas a integridade cutânea.
- Está sempre associada a interrupção do plexo braquial e a lesão dos vasos axilares, podendo no entanto o pulso periférico permanecer palpável devido à circulação colateral.
- Diagnosticada por radiografia ou TC, devido à alteração do posicionamento e orientação da omoplata.

Espaço Pleural

- A maioria das radiografias do tórax nos doentes politraumatizados são obtidas em decúbito. Nesta posição o pneumotórax acumula-se anterior e inferiormente, traduzindo-se por uma hipertransparência nas bases, por hipertransparência do seio costofrénico lateral e por dulpo contorno do diafragma.

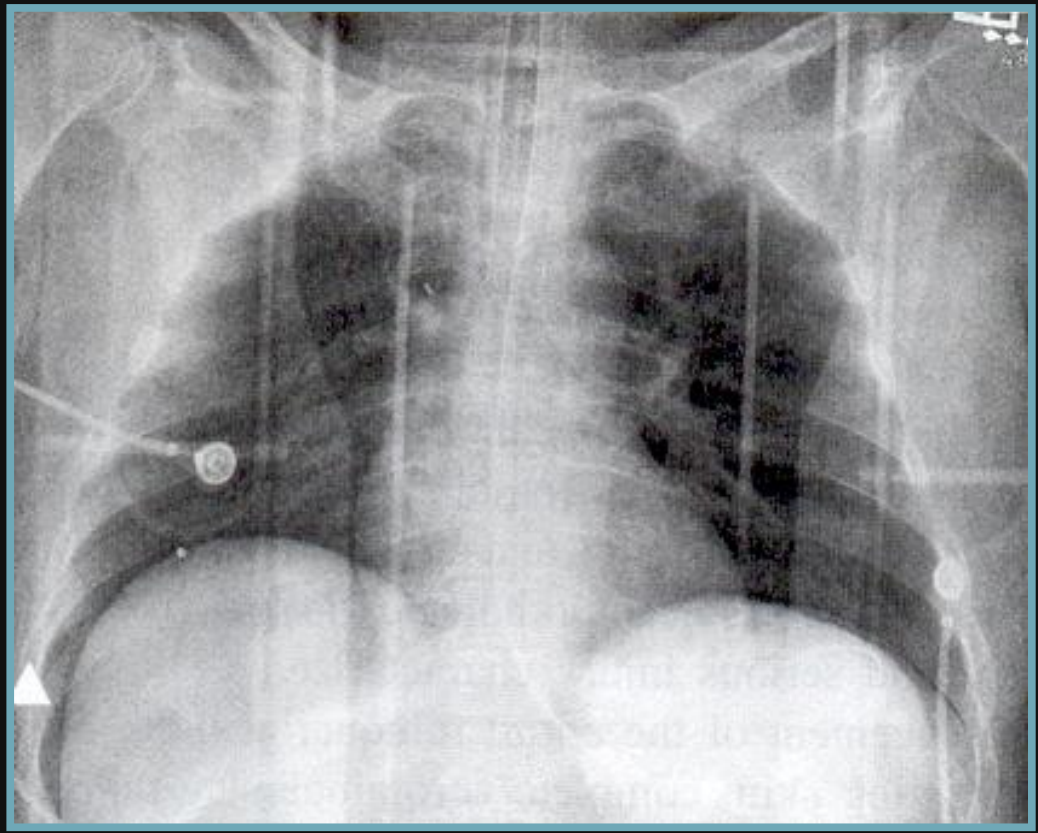

Espaço Pleural

- O peumotórax sob tensão está associado a um grande aumento da pressão intratorácica, com compressão pulmonar, desvio contralateral do mediastino e aumento da pressão intracardíaca, prejudicando o enchimento das cavidades na diástole.
- O hemitórax aparece hipertransparemte, com abaixamento do diafragma, afastamento do arcos costais e colapso pulmonar. Caso não haja resolução da situação após a colocação de um dreno, deve-se pesquisar atentamente lesões da via aérea, nomeadamente por TC.

Espaço Pleural

- O hemotórax está presente em 50% dos politraumatizados graves
- Em decúbito dorsal, traduz-se por uma imagem em velado com preservação das estruturas vasculares
- Em ortostatismo observa-se imagem de menisco; se o hemotórax estiver sob tensão (hemorragia arterial), pode haver desvio contralateral do mediastino.
- Na TC, a hemorragia pode ser diagnosticada em virtude da sua densidade (30-45UH), tendo os coágulos maior densidade (45-70UH).

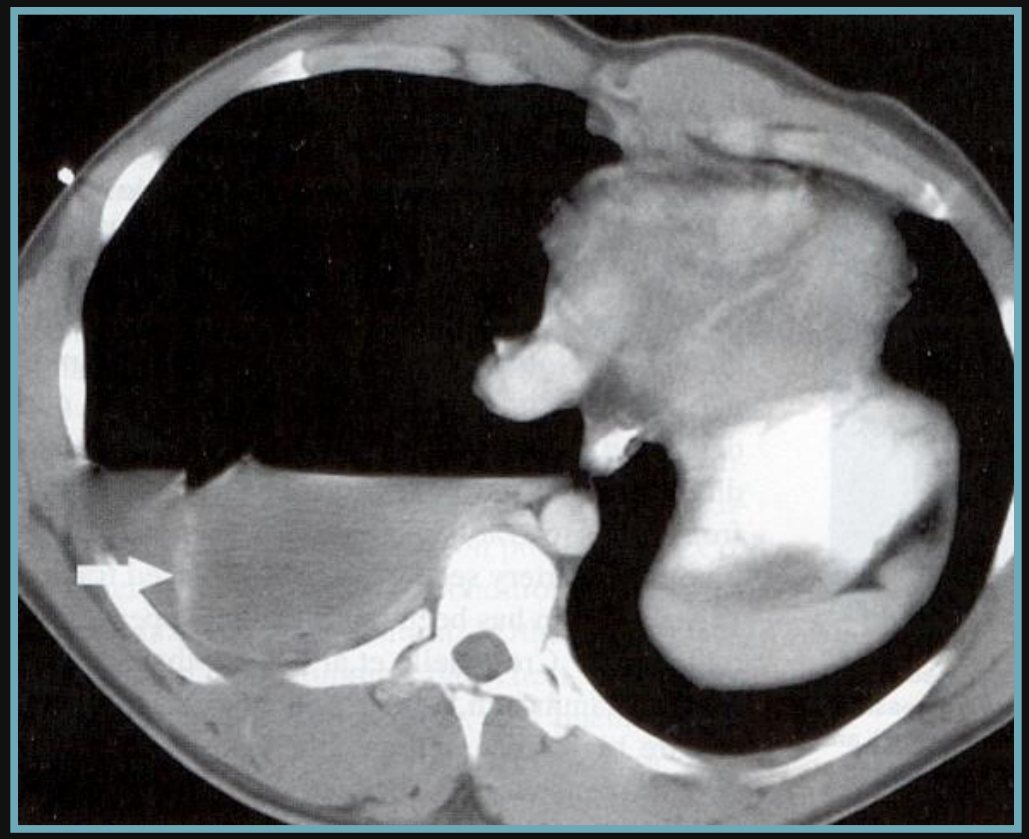

Parênquima pulmonar

- As contusões pulmonares são o resultado do impacto sobre o tórax e são devidas ao edema/hemorragia nos alvéolos e nos brônquios distais

- Manifestam-se por opacidades habitualmente periféricas, não segmentares e não lobares, não associadas a broncograma aéreo, devido aos brônquios estarem preenchidos.

Parênquima pulmonar

- As lacerações pulmonares acompanham muitas vezes as contusões, originando uma imagem em “queijo suiço”

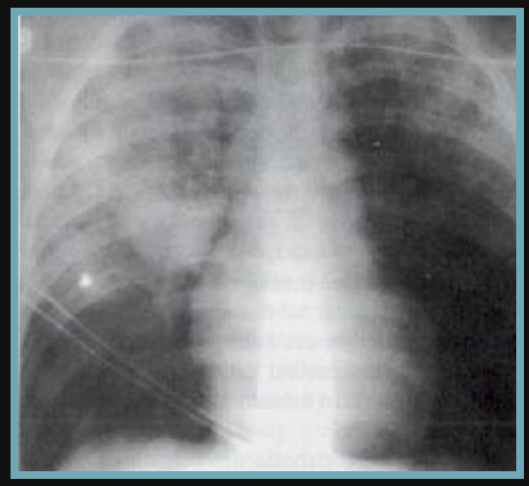

- Em TC, as lacerações aparecem como espaços aéreos ovóides, delimitados por uma pseudomembrana com 2-3mm, podendo conter um hematoma ou um nível ar-sangue.

Parênquima pulmonar

- As lacerações podem complicar-se por infecção, fístula broncopleural, aumento das dimensões com compresão do pulmão adjacente e por hemorragia

- A maioria das contusões resolve radiologicamente em poucos dias, a persistência da opacidade sugere pneumonia sobreposta ou SDRA.

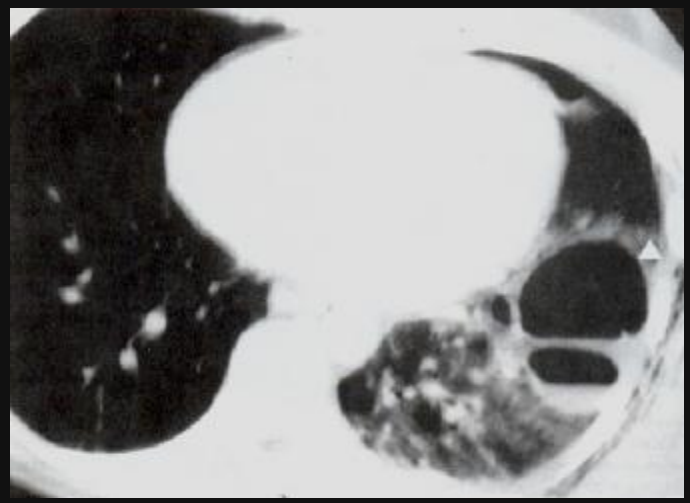

Parênquima pulmonar

- Parte do pulmão pode herniar através de uma solução de continuidade na parede torácica
- O risco aumenta se os doentes estão ventilados com pressões positivas
- O diagnóstico pode ser feito por radiografia, sendo mais fácil por TC
- A herniação deve ser reduzida cirurgicamente e o defeito da parede encerrado, não havendo habitualmente sequelas deste processo

Diafragma

- A rotura do diafragma é diagnosticada em 0,8-5,8% dos casos de traumatismo abdominal fechado submetidos a laparotomia

- Com a TC multidetectores e a capacidade de realizar reconstruções multiplanares, aumentou a capacidade da radiologia em confirmar ou negar tal diagnóstico

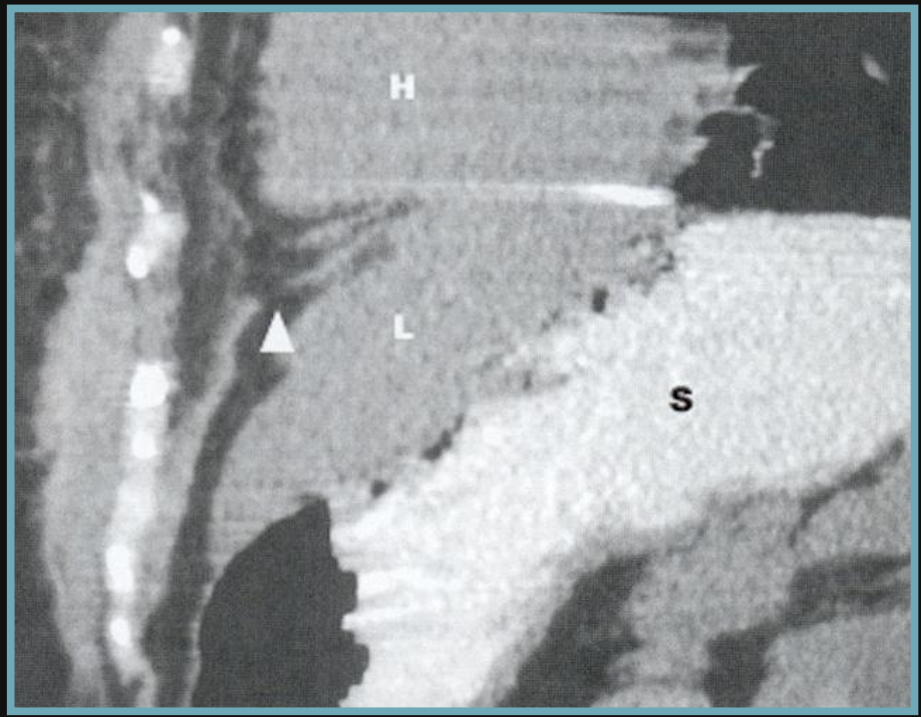
H
L
S

- O diagnóstico definitivo de rotura requer a herniação de uma víscera abdominal (frequentemente o estômago) acima do diafragma

- A constrição focal da víscera a nível da solução de continuidade, origina o sinal a ampulheta

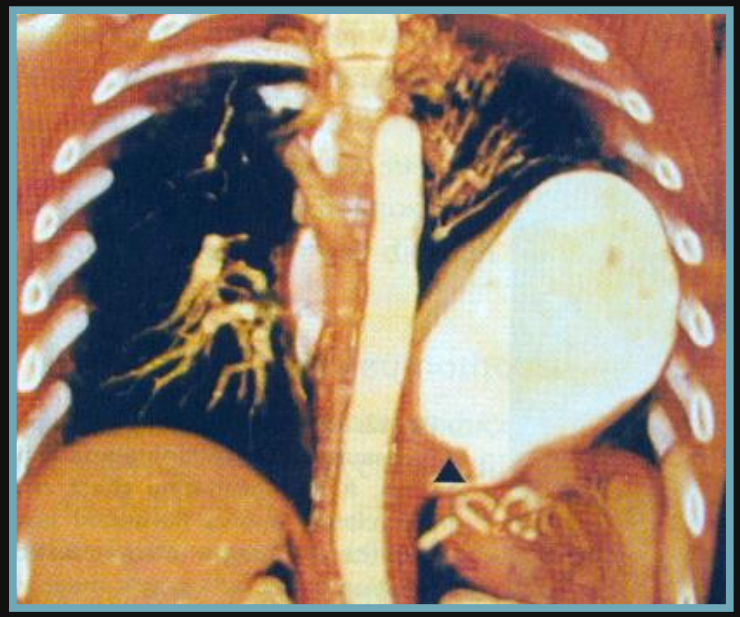

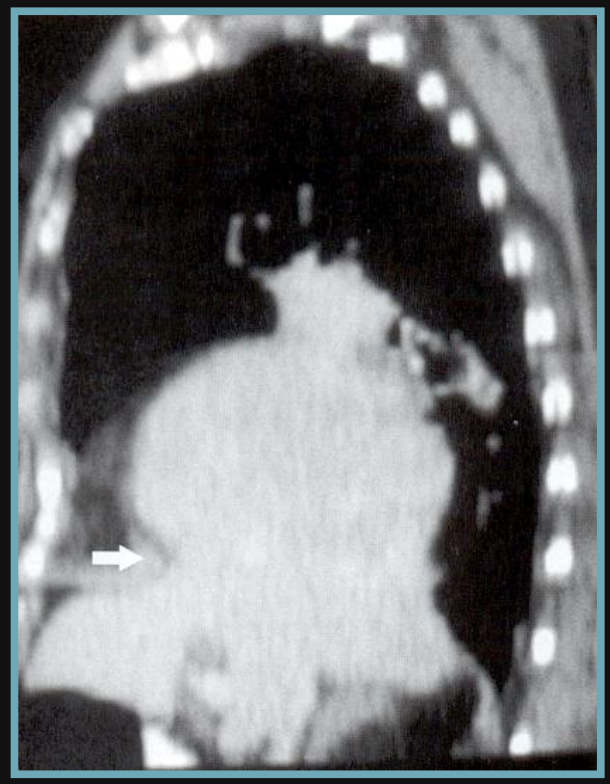

Diafragma

- Há outros sinais que são sugestivos de rotura, mas não patognomónicos:
  - Elevação aparente da hemicúpula
  - Indefinição da hemicúpula
  - Desvio do mediastino
  - Níveis hiroaéreos projectados no hemitórax

- Falsos positivos de rotura diafragmática
  - Laceração da base pulmonar
  - Lesões do frénico
  - Parésia diafragmática
  - Eventração

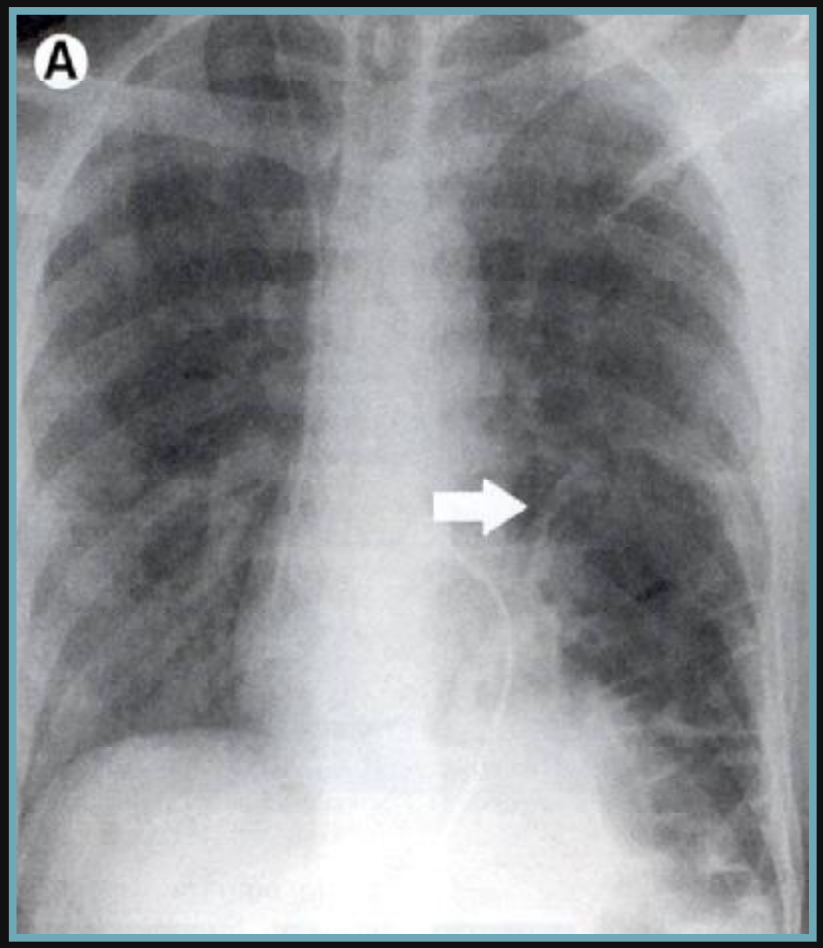
A

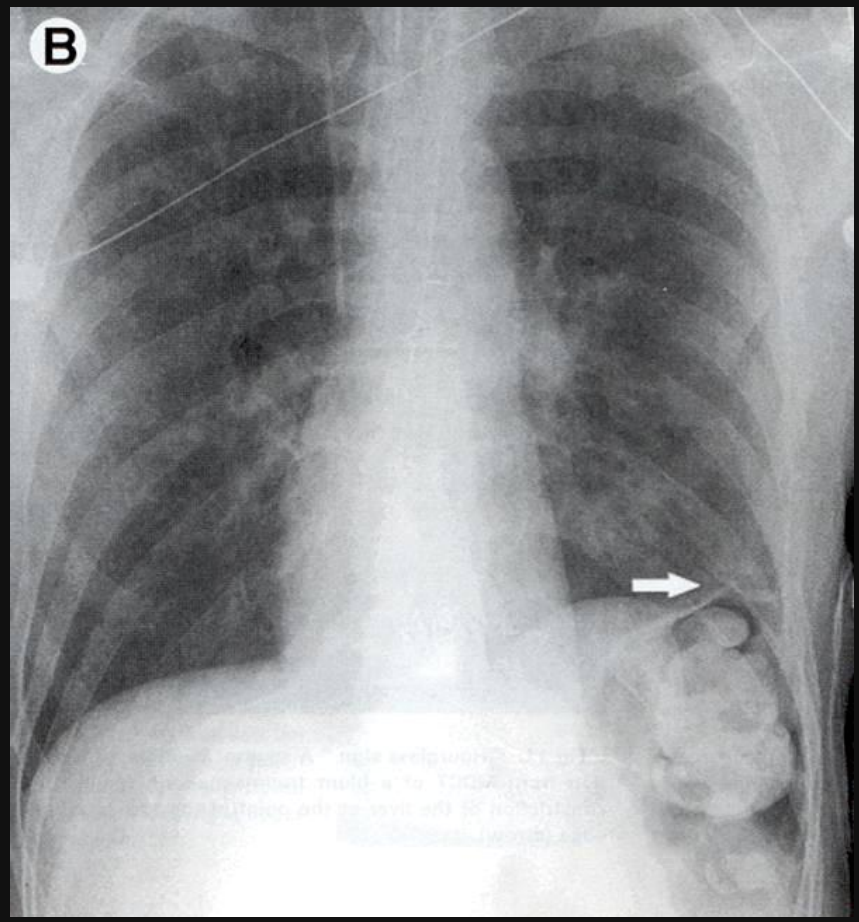
B

Diafragma

- As herniações à direita são mais difíceis de identificar
- São sugeridas pela elevação da hemicúpula e por uma opacidade se projectar acima desta
- Em TC pode-se demonstrar o sinal do dromedário e do colar

Diafragma

- A TC multidetectores é sempre a técnica a utilizar na suspeita de rotura
- Cortes de 2,5mm; reconstrucões sobrepostas a 1mm e reformatações no plano axial e coronal
- RM é a técnica de 3ª linha, demonstrando claramente soluções de continuidade.

  (imagens ponderadas em T1 no plano sagital e coronal)

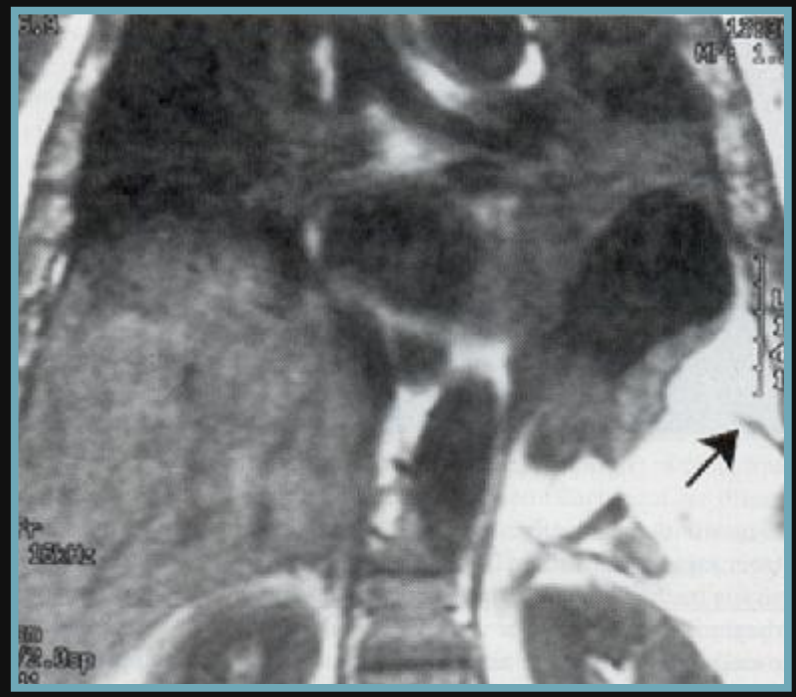

Diafragma

- Outros sinais em TC sugestivos de rotura são:
  - § Sinal da víscera dependente
  - § Espessamento focal ou difuso do diafragma
  - § Não identificação segmentar do diafragma

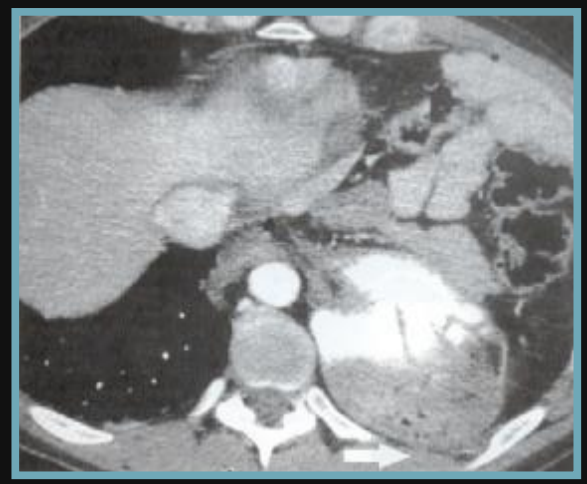

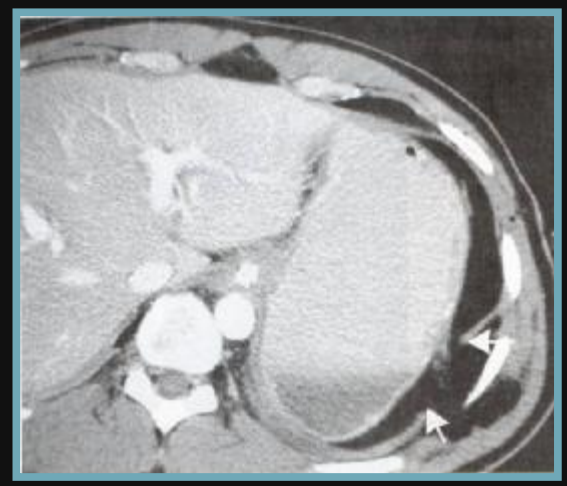

Estruturas vasculares

- A teleradiografia do tórax é um método pouco sensível para a detecção de hemorragia mediastínica e das lesões vasculares

- “Apesar de ser verdade que na maioria dos doentes com hemomediastino há um alargamento do mesmo, este sinal não é de modo nenhum fidedigno para confirmar ou excluir uma lesão vascular”

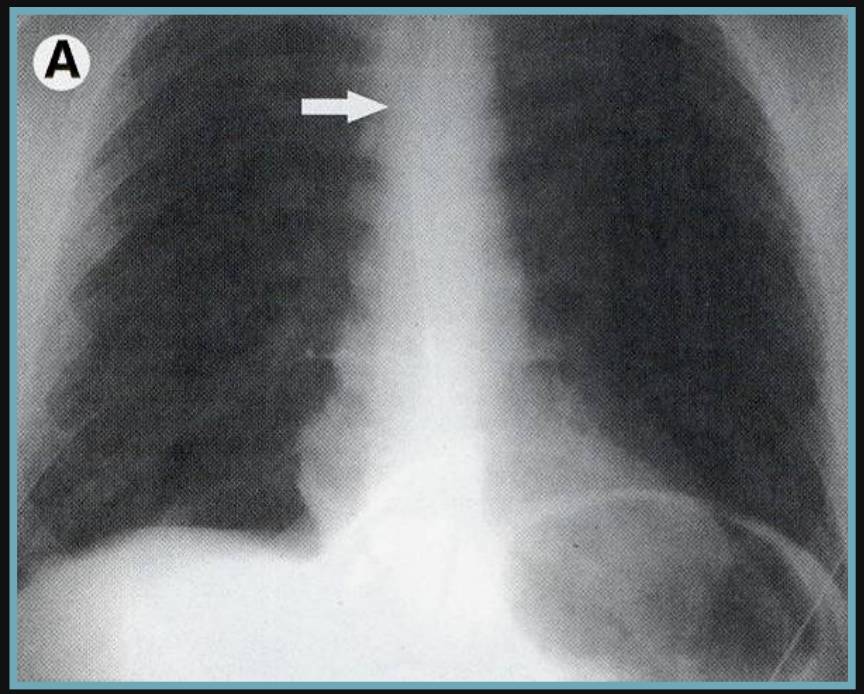
A

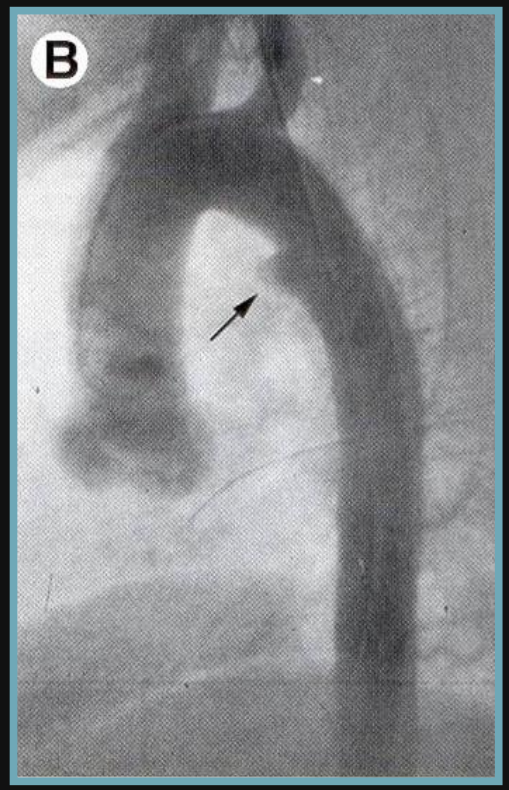
B

Estruturas vasculares

- Sinais radiográficos de hemomediastino:
  - § Indefinição do arco aórtico ou da aorta descendente
  - § Alargamento e densificação da goteira paratraqueal direita
  - § Desvio para a direita do esófago e traqueia
  - § Alargamento da goteira paratraqueal esquerda ou extensão da mesma acima do arco aórtico

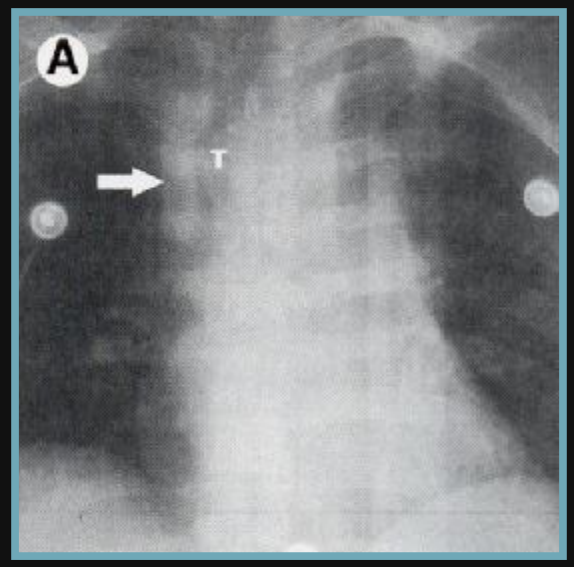

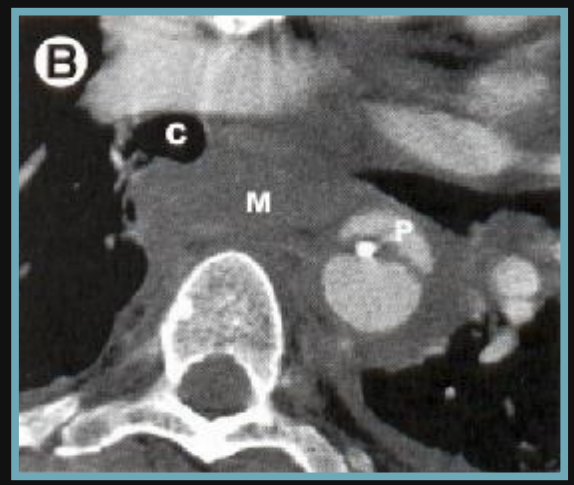

Estruturas vasculares

- Causas de falsos positivos para hemomediastino
  - § Aquisição em decúbito dorsal
  - § Atelectasia, derrame pleural, contusão pulmonar, hematoma pulmonar
  - § Artefactos técnicos
  - § Lipomatose mediastínica
  - § Escoliose
  - § Variações da anatomia vascular

Estruturas vasculares

- No Maryland Shock Trauma Center a TC torácica é efectuada de imediato perante a menor dúvida de lesão vascular
- As imagens são adquiridas num aparelho de 16 cortes, com colimação de 1,5mm e reconstruídas a 5mm. Em caso de dúvida as imagens são reconstruídas a 2mm e são efectuadas reconstruções MIP e MPR

Estruturas vasculares

- Sinais de Traumatismo aórtico em TC
  - § Pseudo-aneurismas
  - § Hemorragia periaórtica
  - § Desvio da traqueia e esófago por hematoma
  - § Lacerações da íntima
  - § Hemorragia peridiafragmática
  - § Hemorragia activa da aorta para o mediastino

Estruturas vasculares

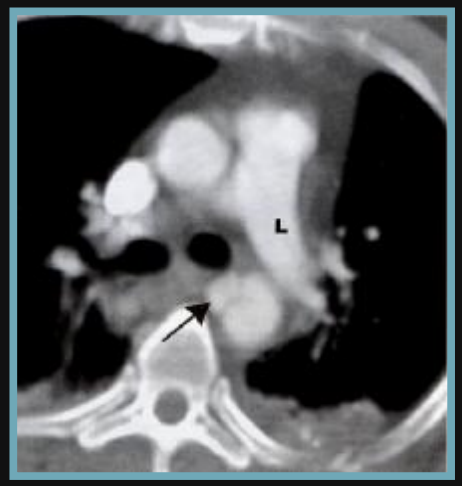

A maioria dos pseudo-aneurismas situa-se na face anterior da porção proximal da aorta torácica descendente, junto do ramo esquerdo da artéria pulmonar (canal arterial)

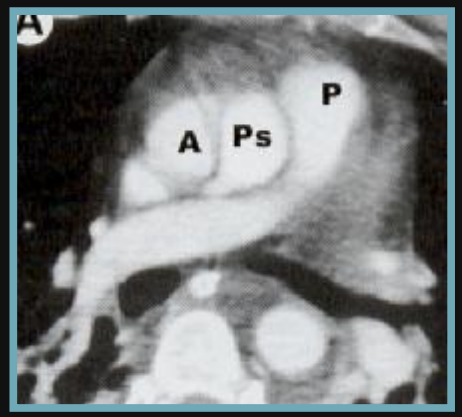

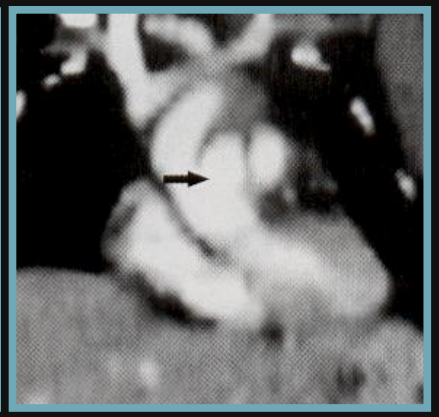

Outros locais que deverão ser pesquisados incluem: aorta ascendente, arco aórtico, aorta peridiafragmática, origem dos grandes vasos

As lesões detectadas por TC não precisão de confirmação angiográfica

A detecção de estravazamento de contraste é indicação para cirurgia imediata

O radiologista deve descrever:

1. Localização
2. Extensão
3. Orientação
4. Relação com os ramos principais
5. Variações anatómicas
6. Presença de trombos

Via aérea

- A lesão da traqueia ocorre em 0,35-1,5% dos traumatismos torácicos fechados, por compressão ou por desaceleração
- Se a rotura for completa pode-se observar a elevação do osso hióide acima de C3 e enfisema sub-cutâneo
- As lesões ocorrem mais frequentemente entre a cartilagem cricóide e o primeiro anel da traqueia e 2,5 cm acima da carina, com envolvimento do brônquio direito (76%)

Via aérea

Os principais sinais radiológicos são:

- enfisema sub-cutâneo
- pneumomediastino
- pneumotórax persistente apesar de tubo de toracostomia bem colocado
- ar na parede da traqueia
- sinal do pulmão caído
- tubo endotraqueal com localização ectópica ou hiperdistensão do balão endotraqueal(>2,8cm)

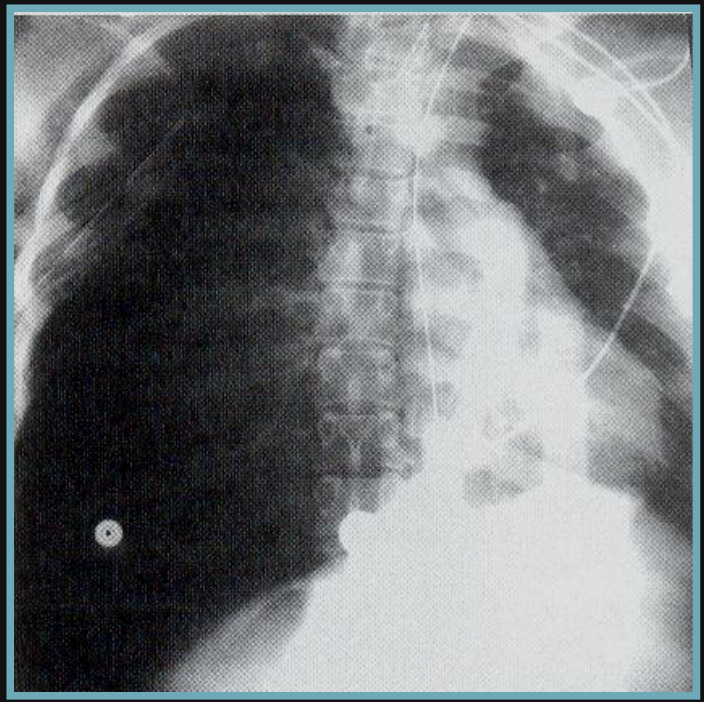

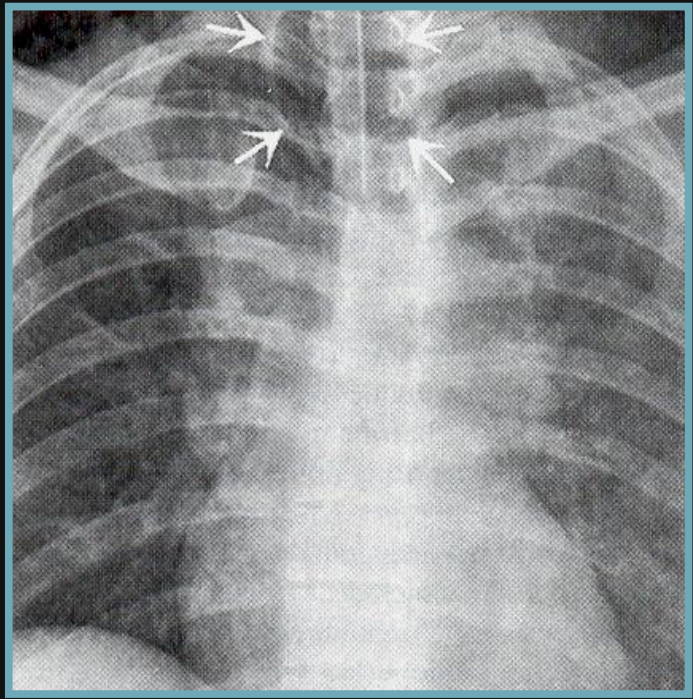

Via aérea

- O diagnóstico de rotura da via aérea pode ser confirmado por broncoscopia, no entanto, por vezes, a adventícia pode estar intacta, mascarando portanto os sinais radiológicos

- A presença de ar contornando a traqueia ou os brônquios principais está estatisticamente associada a lesão destas estruturas, ao contrário do pneumomediastino em geral

Via aérea

- Com a TC multidetectores, as lacerações podem ser claramente demonstradas:
  - § comunicação da coluna aérea com o mediastino
  - § herniação do balão endotraqueal através de defeitos da parede

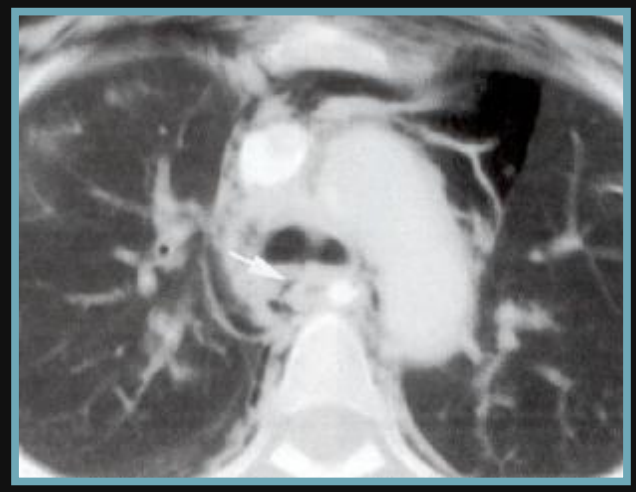

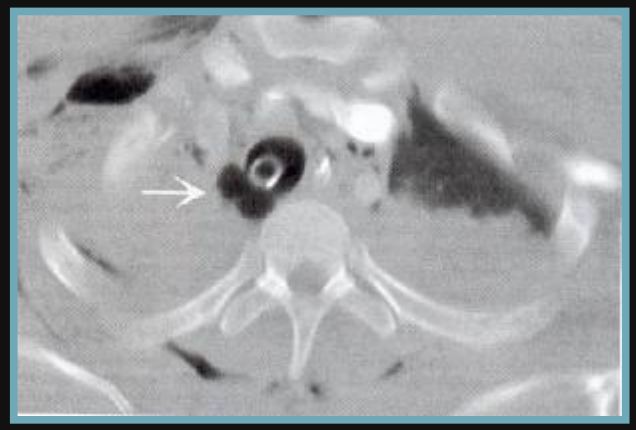

Esófago

- A lesão traumática do esófago pode ser de causa iatrogénica ou estar associada a traumatismos fechados ou penetrantes
- Manifesta-se por pneumomediastino menos exuberante, derrame pleural e alteração do contorno do mediastino devido ao processo inflamatório
- Para a confirmação do diagnóstico, a associação do TE e EDA tem estatisticamente maior sensibilidade
- A TC pode também desempenhar um papel importante no diagnóstico precoce (densificação da gordura mediastínica e presença de bolhas de gás em situação periesofágica)

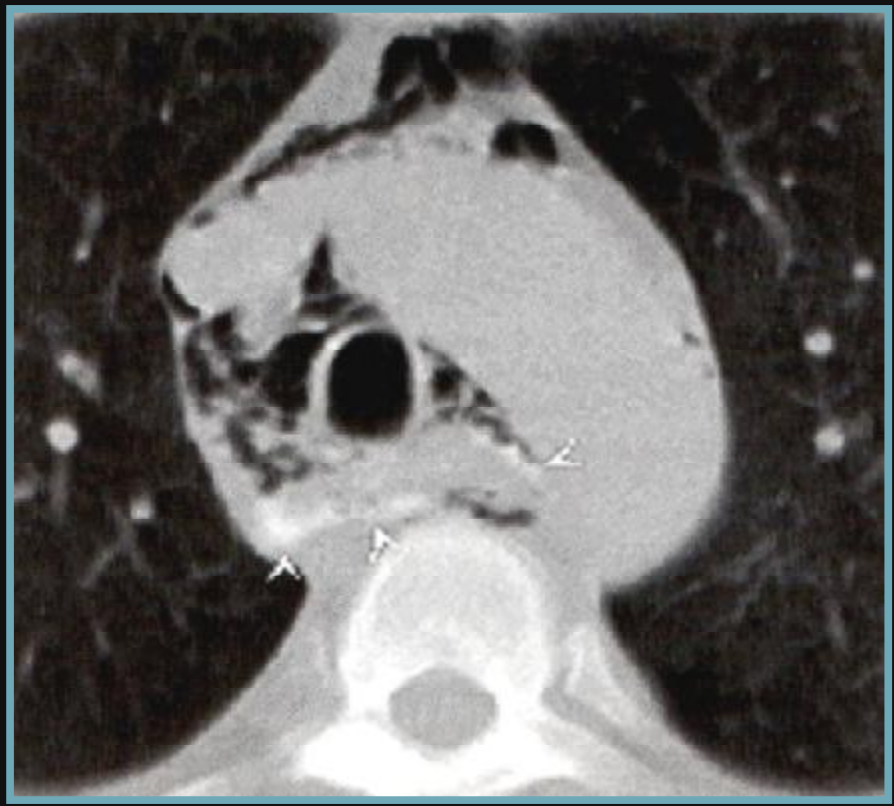

Coração e pericárdio

- A lesão destas estruturas pode ocorrer nos traumatismos fechados e penetrantes
- A contusão cardíaca não é habitualmente diagnosticada por métodos de imagem
- O tamponamento cardíaco pode ser secundário à presença de ar ou líquido no pericárdio
- Sinais indirectos de tamponamento em TC são: ectasia da cava superior, inferior, veias hepáticas e linfedema periportal

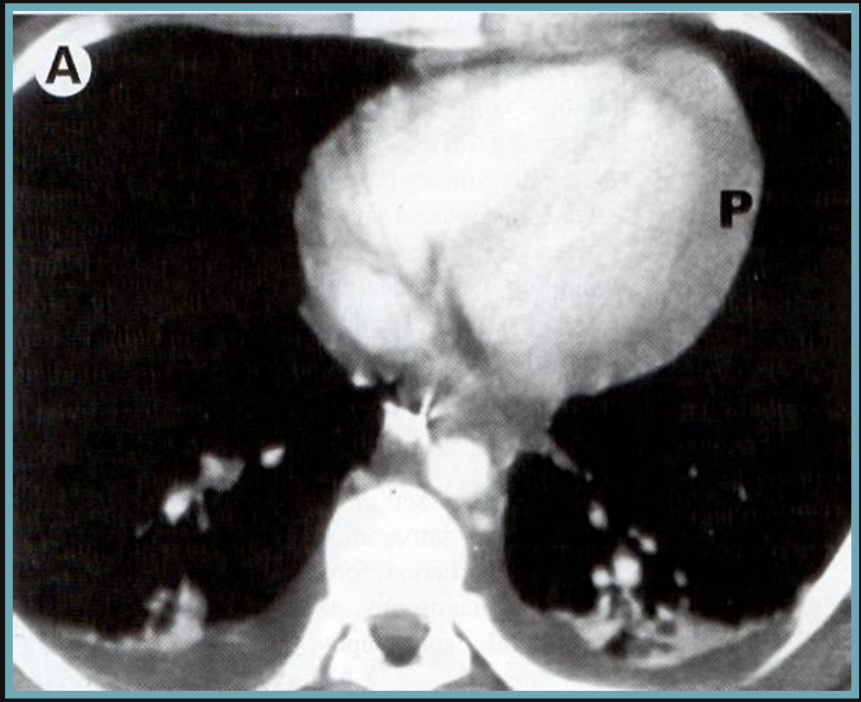
A
P

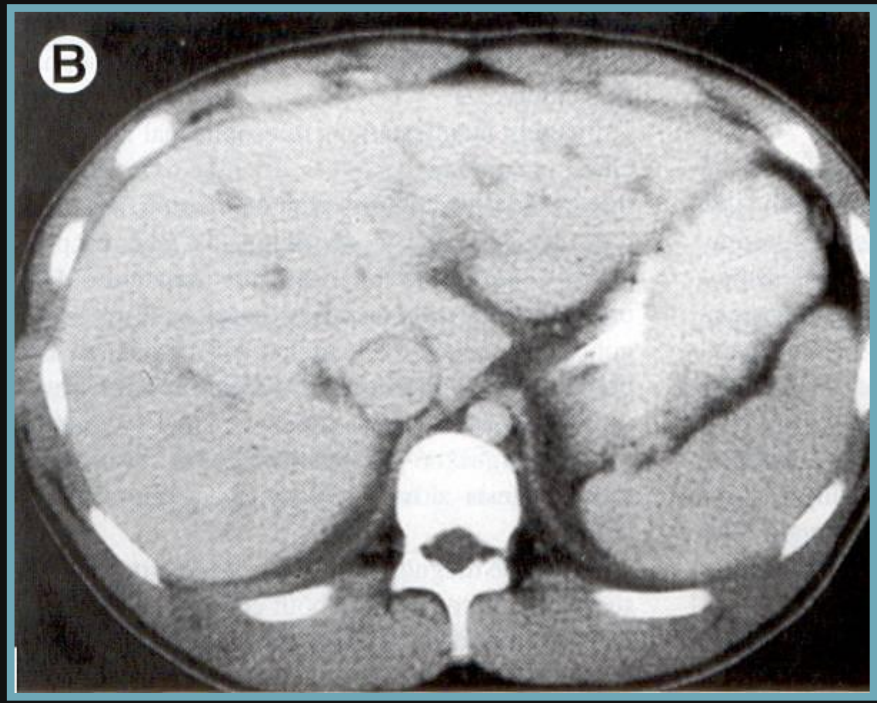
B

Coração e pericárdio

- O ar no pericárdio define o contorno cardíaco e superiormente não ultrapassa a reflexão do pericárdio a nível da emergência dos grandes vasos

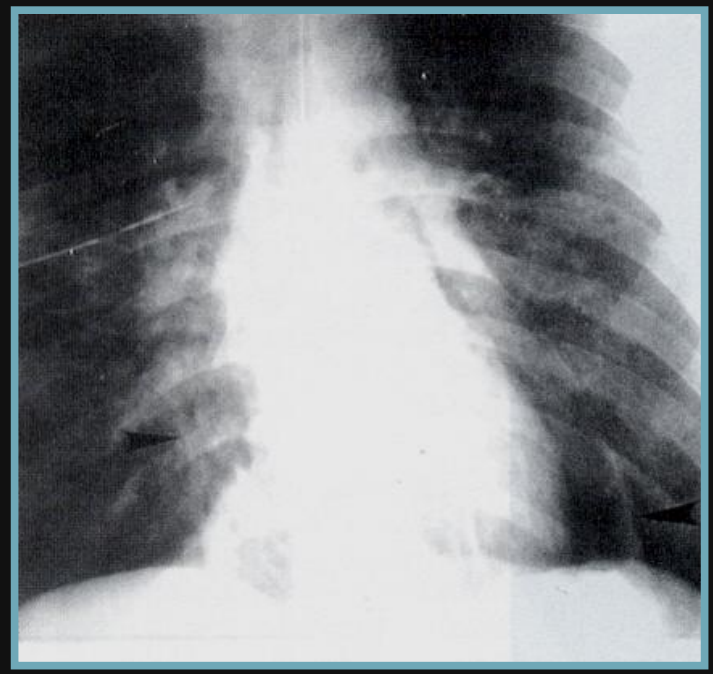

Coração e pericárdio

- A rotura do pericárdio pode estar associada a herniação cardíaca e consequente tamponamento
- No Maryland Trauma Center a rotura do pericárdio ocorreu em 22 das 20000 admissões (0,11%), a maioria à esquerda (64%)

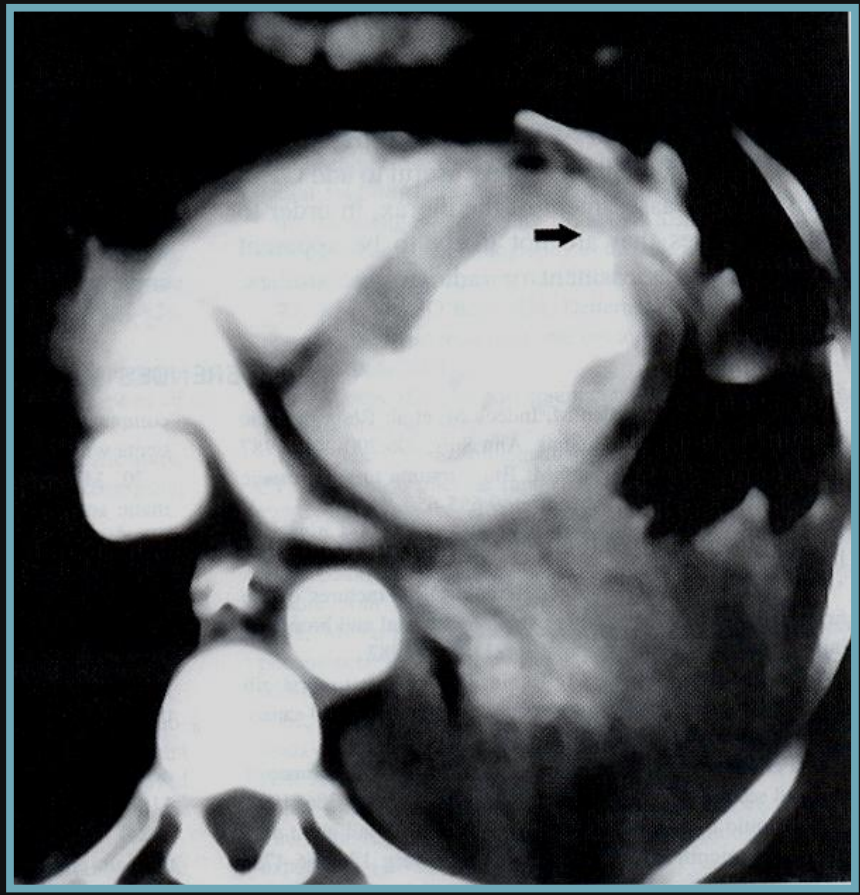

Conclusões

- Os métodos de imagem fornecem importantes informações sobre a natureza e extensão dos diversos traumatismos
- A radiografia permanece como exame de primeira linha
- A TCMD, devido à rapidez e capacidade de diagnóstico, é cada vez mais um exame de rastreio nos traumatizados graves