Normal and Pathologic Features of the Postoperative Biliary Tract at 3D MR Cholangiopancreatography and MR Imaging

Christine Hoeffel et al

RadioGraphics 2006; 26: 1603-1620

João Filipe Costa
Clínica Universitária de Imagiologia
Hospitais da Universidade de Coimbra
Dir: Prof. Doutor Filipe Caseiro Alves

Objectivos

- Revisão bibliográfica

  "Normal and Pathologic Features of the Postoperative Biliary Tract at 3D MR Cholangiopancreatography and MR Imaging"

- Apresentação de casos clínicos do Serviço

Introdução

- Número crescente de cirurgias hepatobiliares, associadas a aumento de complicações biliares pós-operatórias

- Causa major de morbilidade e mortalidade → diagnóstico eficaz essencial para decisão terapêutica

- CPT e CPRE
  - técnicas invasivas
  - complicações graves
  - obstrução completa: porções não visualizadas
  - anastomoses bilio-entéricas: CPRE raramente possível
    CPT com risco elevado

Introdução

- Colangiopancreatografia por TC
  - contraste oral ou intravenoso, com eliminação biliar
  - excreção biliar não garantida na presença de obstrução biliar de alto grau
  - sem a administração de contraste biliar, a avaliação 3D detalhada da árvore biliar não é possível

- Colangiopancreatografia por RM
  - modalidade de escolha para avaliação de doentes com suspeita de doença biliar
  - exame rápido
  - técnica com eficácia diagnóstica

- Revisão dos achados normais e patológicos após cirurgia hepatobiliar

Técnica

- 1,5 T
- Sequências fortemente ponderadas em T2
- Sequência HASTE, plano axial, sem saturação de gordura
- Sequência 3D, TE extremamente longo
  - pós-processamento de imagens (MIPs, MPRs)

- Fuga biliar?
  - mangafodipir (agente de contraste hepato-biliar)
  - injecção lenta; 0,1 mL/kg
  - aquisição volumétrica, ponderada em T1, planos axial e coronal, antes e 40min após mangafodipir

Achados Normais

Intervenções Cirúrgicas

- Colecistectomia
- Coledoco-coledocostomia
  - transplante hepático
- Anastomose bilio-entérica (hepatico-jejunostomia)

- Menos comuns
  - coledocoduodenostomia
  - anastomoses ao canal hepático (direito/esquerdo) ou ramos intra-hepáticos

Após colecistectomia

- Remanescente do cístico
  - geralmente com 1-2 cm
  - podem atingir até 6 cm
  - mais longo, particularmente na presença de um canal cístico longo paralelo ao colédoco ou inserção baixa e medial

- Dilatação compensatória da via biliar principal
  - habitualmente, ligeira
  - diâmetro máximo de 13mm, com adelgaçamento subtil, é considerado normal

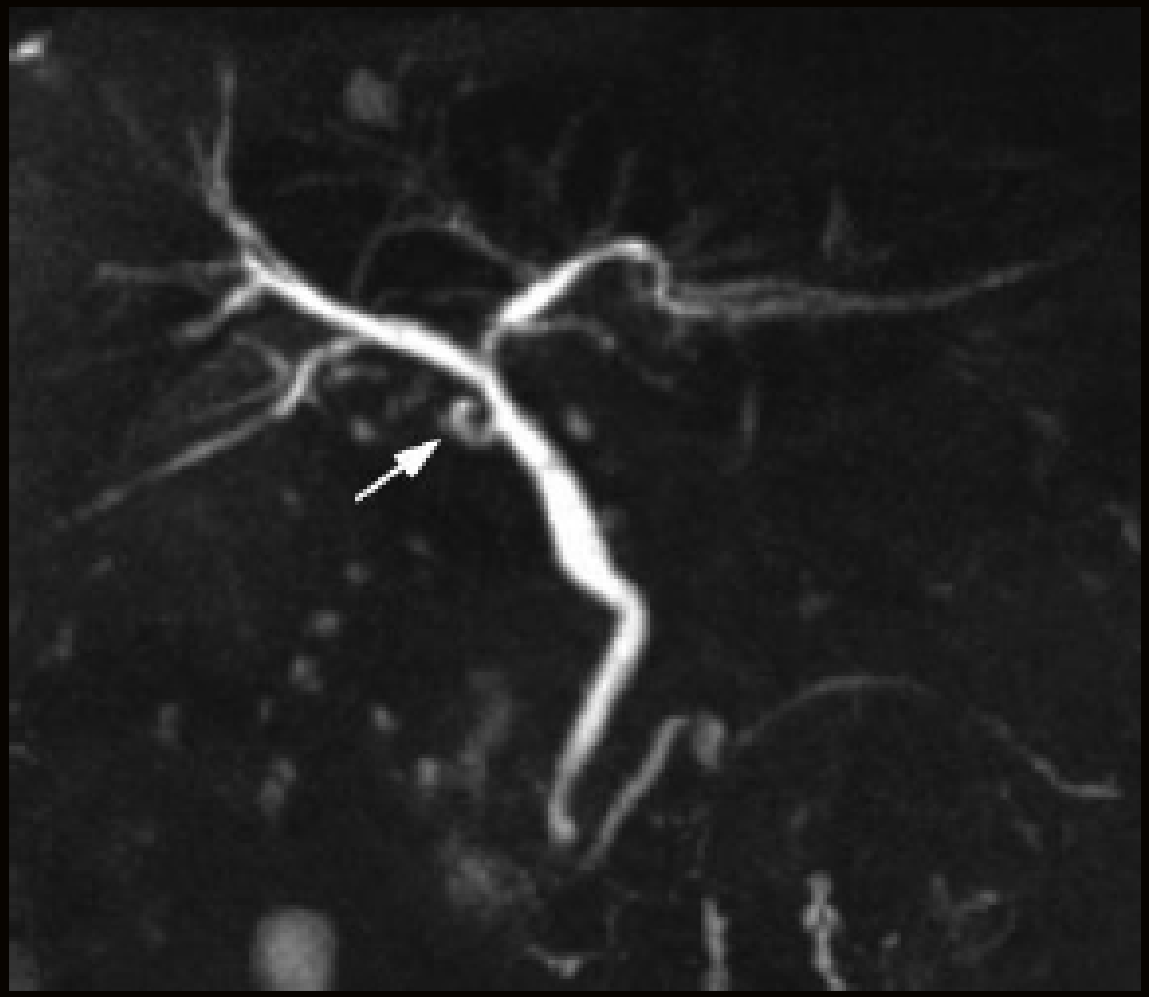

Pós-colecistectomia: remanescente cístico

Coledococoledocostomia e Hepaticocoledocostomia

- Transplante hepático e correcção cirúrgica de lesão biliar

- No transplante
  - coledococoledocostomia
  - tubo biliar (em T), durante 6 semanas a 6 meses
  - discrepância de calibre dos colédocos (recipiente e dador) não é rara (18%)
  - geralmente, o do dador é fino e regular e o do recipiente ligeiramente aumentado

Pós-transplante: assimetria canais biliares principais

Coledococoledocostomia e Hepaticocoledocostomia

- A ausência de dilatação intra-hepática e a presença de adelgaçamento gradual do lúmen biliar (em vez de obliteração completa), permite diferenciação entre a anastomose e uma estenose

- Podem-se observar:
  - Dois remanescentes císticos
  - Kinking da VBP, ao nível da anastomose

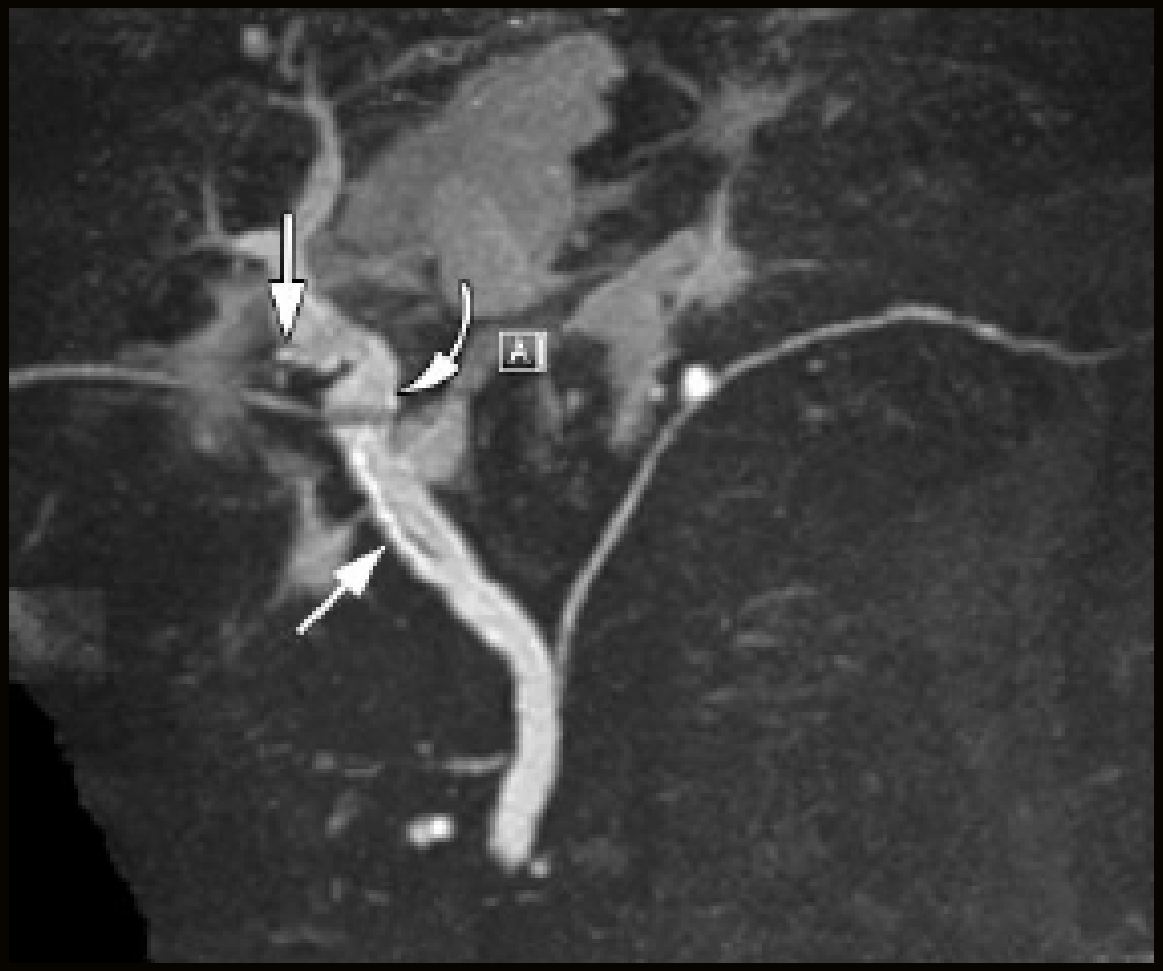

Pós-transplante: Dois remanescentes císticos

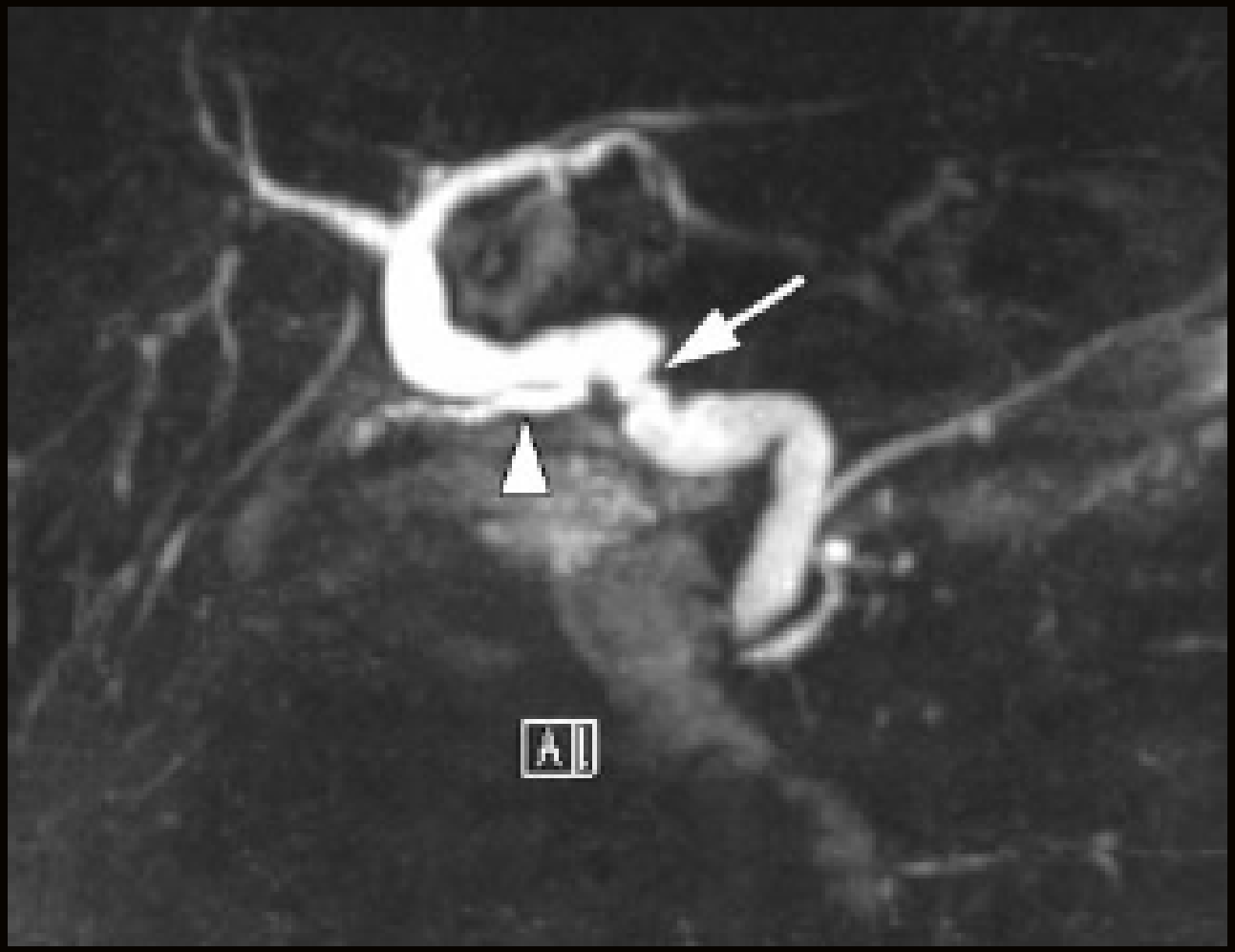

Pós-transplante: “kinking” na anastomose

Anastomoses bilio-entéricas

- Procedimentos:
  - Operação de Whipple
  - Tx hepático (doença do tracto biliar pre-existente, cirrose biliar secundária)
  - reparação cirúrgica de lesão canal biliar
  - ressecção de quisto do colédoco
  - hepatectomia
  - tto cirúrgico de colangiocarcinoma, coledocolitíase e CEP

- Geralmente criada entre um segmento biliar proximal à lesão e um segmento do tracto gastrointestinal (ansa Y-de-Roux jejunal)

Pós-operação de Whipple: Anastomose bilio-entérica *e t*rifurcação da árvore biliar

Anastomose bilio-entérica tripla

Complicações pós-cirúrgicas

Litíase residual

- No canal cístico remanescente, canais intra-hepáticos ou árvore biliar extra-hepática

- Na via biliar principal podem conduzir a fuga biliar secundária
  - aumento da pressão biliar → desvio clips cirúrgicos

- Podem permanecer cálculos residuais após esfincterotomia ou anastomose bilio-entérica por coledocolitíase

- Para diagnóstico de certeza são necesssárias imagens em planos diferentes

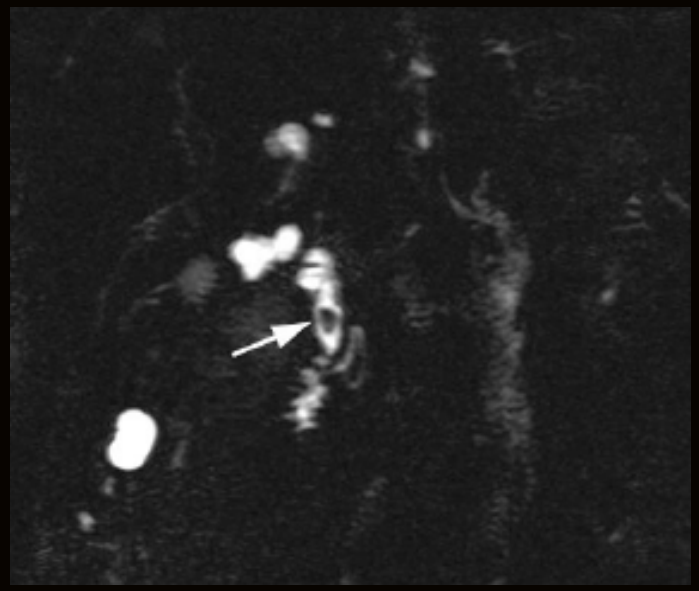

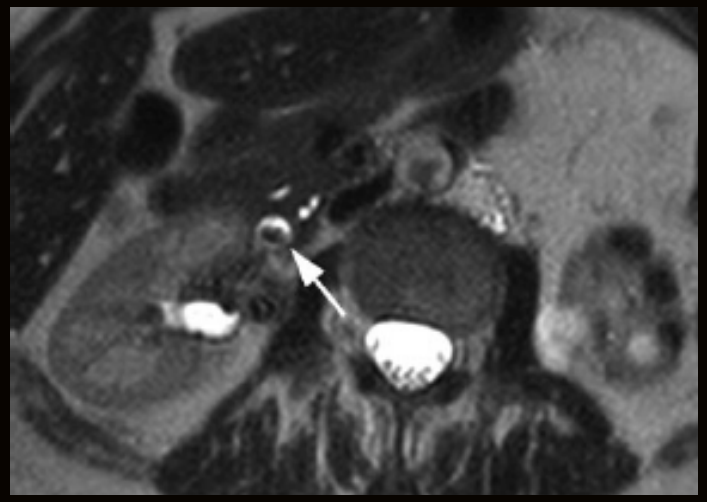

Dilatação das vias biliares, por litíase
VBP residual, *pós-colecistectomia*

Hemorragia

- Resultado de
  - lesão hepática cirúrgica
  - deficiente hemostase do leito vesicular
  - lesão da artéria hepática
  - laqueação inadequada da artéria cística
  - lesão da veia porta

- Observa-se árvore biliar intacta normal ou desviada por hematoma adjacente

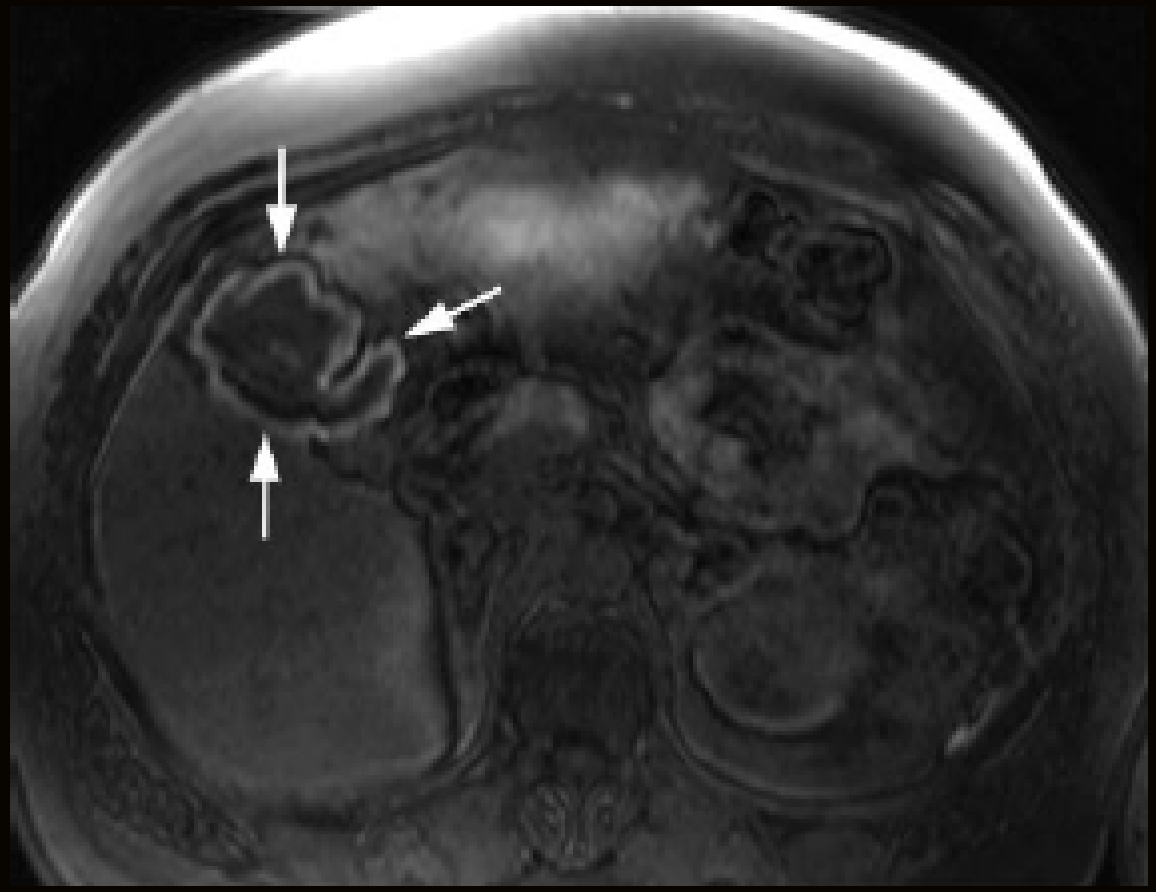

Hematoma leito vesicular *pós-colecistectomia*

Hemobilia

- Geralmente resulta de um procedimento invasivo
  - biópsia hepática
  - CPT
- Complicação relativamente infrequente
- Pode conduzir a obstrução biliar temporária

Hemobilia após *biópsia hepática em tx hepático*

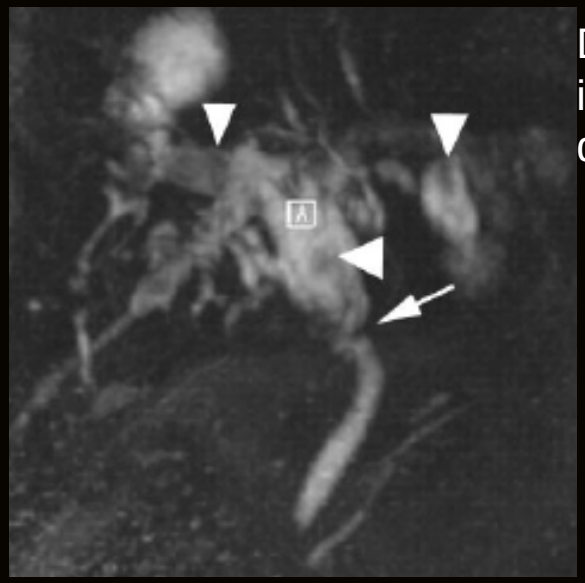

Defeitos de preenchimento irregulares em vias biliares dilatadas

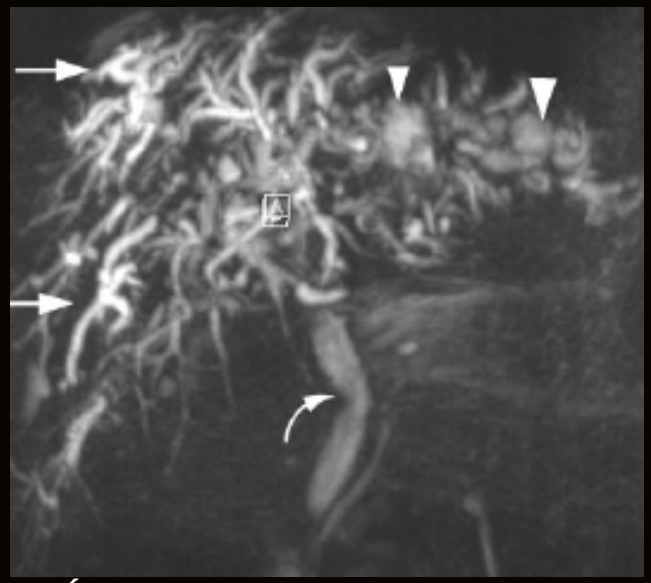

Áreas focais de dilatação de VBIH, associadas a lagos biliares, em relação com colangite e necrose de vias biliares (confirmada em cirurgia)

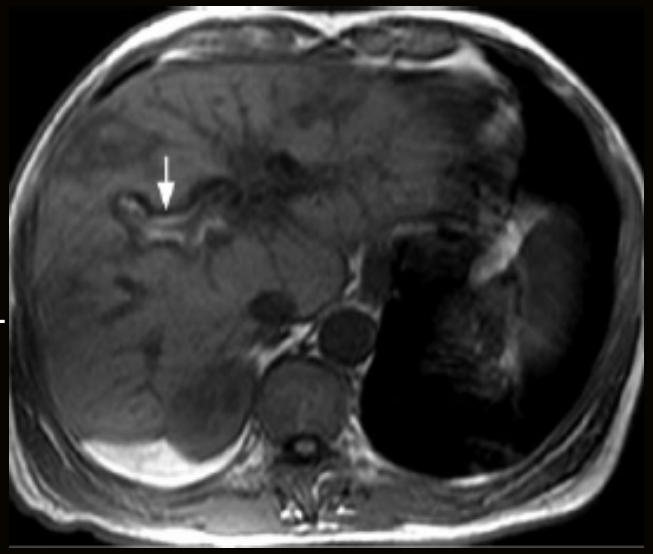

Área linear de hipersinal em T1 ao longo de vias biliares

Fugas biliares

Pós-colecistectomias

- Podem estar restritas a canais minor e não produzir qualquer solução de continuidade na árvore biliar
  - no canal cístico: clips deslocados ou não cobrem o canal na sua totalidade
  - do leito vesicular: quando plano de dissecção muito profundo, conduzindo a lesão de pequenos canalículos biliares
    - posição intrahepática da vesícula
    - vesícula aderente por colecistite crónica
  - manifestadas por dor e sepsis
  - quase sempre tratadas por esfincterotomia endoscópica

Fugas biliares

Pós-colecistectomias

- Lesão de canal cístico acessório ou canais de Luschka
  - ramificam-se de um canal hepático direito acessório e conectam directamente a vesícula biliar com o lobo direito do fígado
- Incorrecta identificação de um canal hepático direito acessório como canal cístico
  - pode levar a transecção, sem oclusão, com desenvolvimento subsequente de uma fuga biliar
  - tratamento implica uma anastomose bilio-entérica
- Laceração da via biliar principal
  - geralmente é parcial
  - colocação endoscópica de stent

Lesão iatrogénica do canal hepático direito

após *colecistectomia laparoscópica*

Discreta dilatação do ramo anterior do canal hepático direito, com solução de continuidade e fuga biliar

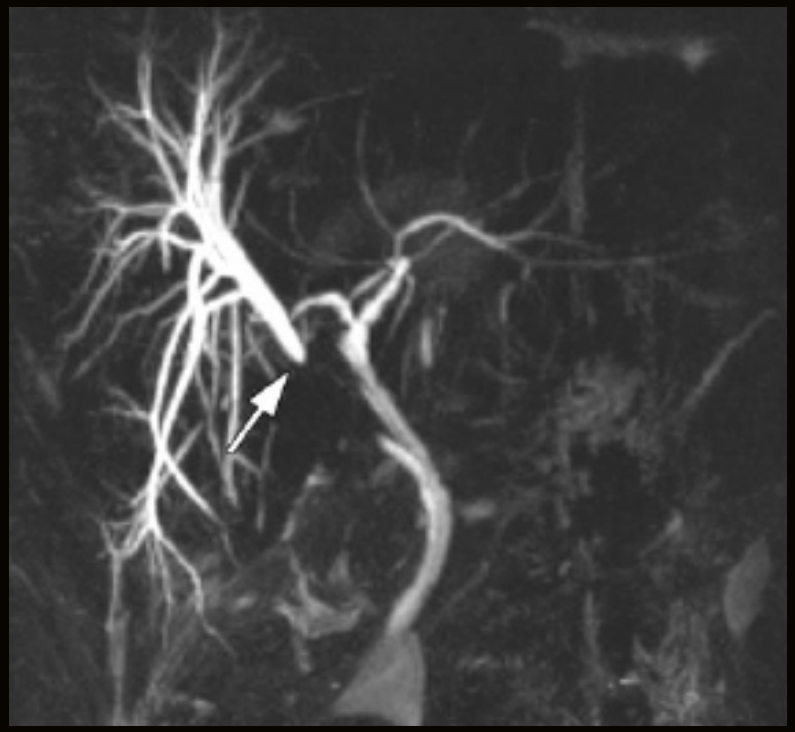

Dilatação do ramo anterior do canal hepático direito por estenose fibrótica (1 mês após)

Fugas biliares

Pós cirurgia hepática

- Pode-se originar da anastomose biliar,
  tubo de drenagem externa deslocado,
  canal biliar lesado durante a cirurgia
- Representam a complicação biliar mais frequente nas primeiras semanas após um tx hepático

Anastomose bilio-entérica

- Diagnosticada quando uma colecção líquida é vista, independente da ansa jejunal anastomótica e conectada aos canais biliares ou anastomose

Fugas biliares

- Colecções geralmente próximas ao local de fuga
  - ocasionalmente localização remota

- Árvore biliar intacta ou evidência de lesão biliar

- A presença de líquido livre nos quadrantes direitos do abdómen, com ou sem uma colecção adjacente ao canal biliar lesado, deve ser considerada sugestiva de fuga biliar

Fuga biliar através de dreno (tubo em T), após *transplante hepático*

Fuga biliar através de lesão iatrogénica do ramo anterior do canal hepático direito, com drenagem para dreno abdominal e biloma.

Fugas biliares

- ColangioRM sem contraste hepatobiliar:
  - não fornece informação funcional
  - apenas identifica sinais indirectos de fuga biliar
  - não diferencia de ascite, colecções líquidas peri-hepáticas nem de edema

- ColangioRM com contraste hepatobiliar:
  - fornece uma informação anatómica e funcional
  - permite visualização directa do extravasamento de bilis dos canais lesados
  - identificação correcta de colecções biliares

MIP coronal 1 hora após administração de mangafodipir: discreta estenose no canal hepático comum, com pequena colecção biliar sub-hepática

Biloma após *colecistectomia laparoscópica*

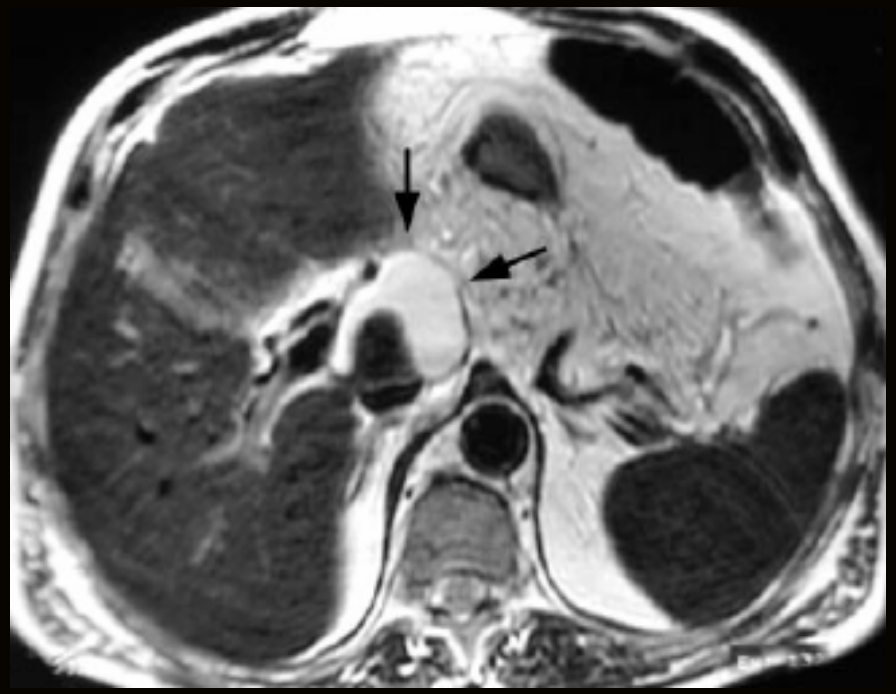

T2: colecção de hipersinal

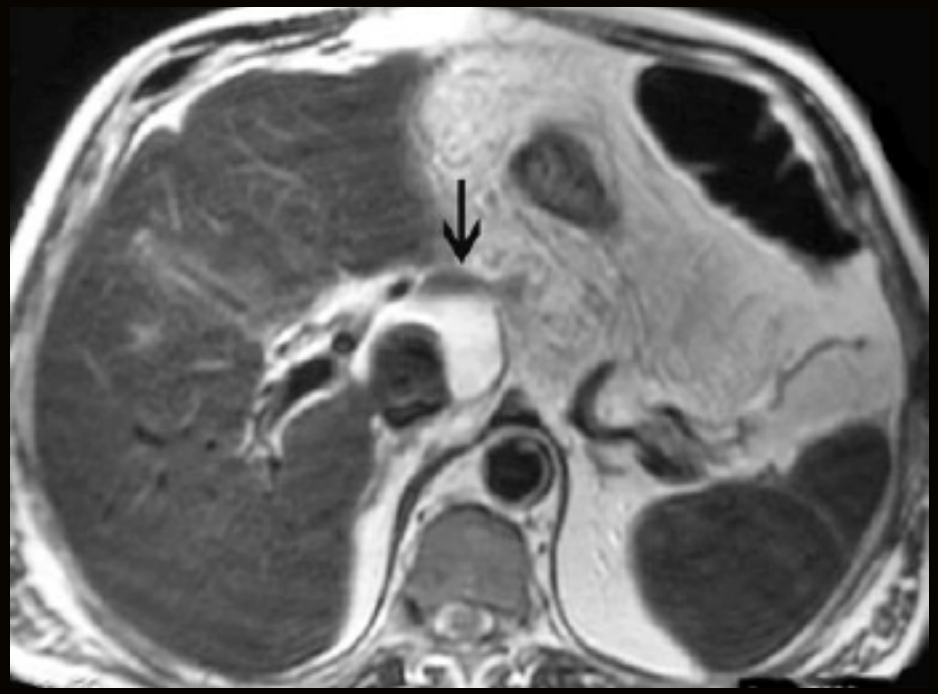

T2 após administração de manganésio: pequena “bolsa” com hiposinal na colecção de hipersinal

Excisão ou Laqueação Biliar

- Colecistectomia laparoscópica particularmente associada a estas complicações

- Factores de risco
  - falta de experiência do cirurgião
  - inflamação associada
  - variantes anatómicas: inserção baixa e medial do cístico
    cístico paralelo à VBP
    canal hepático direito aberrante

- Principais lesões resultam de:
  - laqueação e/ou colocação de clips incorrecta
  - calor excessivo

Variantes anatómicas de “maior risco”

Ramo posterior do canal hepático direito aberrante, com inserção baixa no canal biliar comum

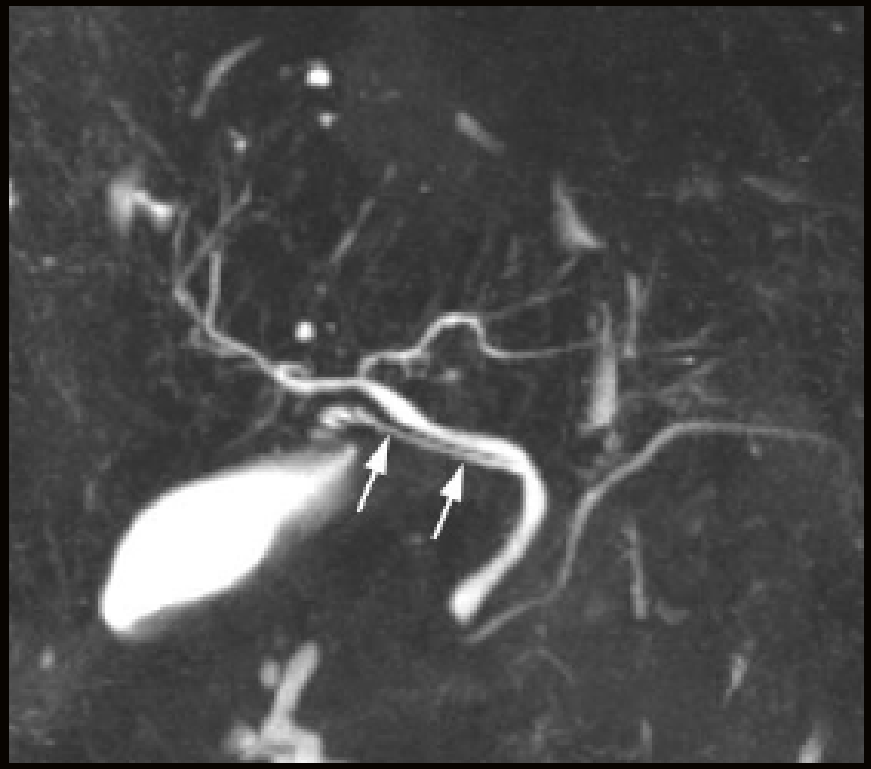

Canal cístico longo, paralelo ao canal biliar e com inserção baixa

Excisão ou Laqueação Biliar

- Classificação de Bismuth
  - I: a mais de 2cm da confluência
  - II: menos de 2cm da confluência
  - III: todo o canal hepático comum, sem envolvimento da confluência
  - IV: destruição completa ou parcial da confluência
  - V: lesão de um ramo segmentar direito, com ou sem envolvimento do canal principal

- Influência directa na escolha da cirurgia
  - comprimento de VBP íntegra, distal à confluência (coledocojejunostomia vs hepaticojejunostomia)
  - lesão da confluência (hepaticojejunostomia)

Excisão ou Laqueação Biliar

- Transecção completa ou oclusão
  - descontinuidade no canal biliar extra-hepático
- Laqueação do canal biliar
  - estenose ou descontinuidade no segmento ductal
- Limitação da ColangioRM
  - sobre-estimativa do comprimento da lesão

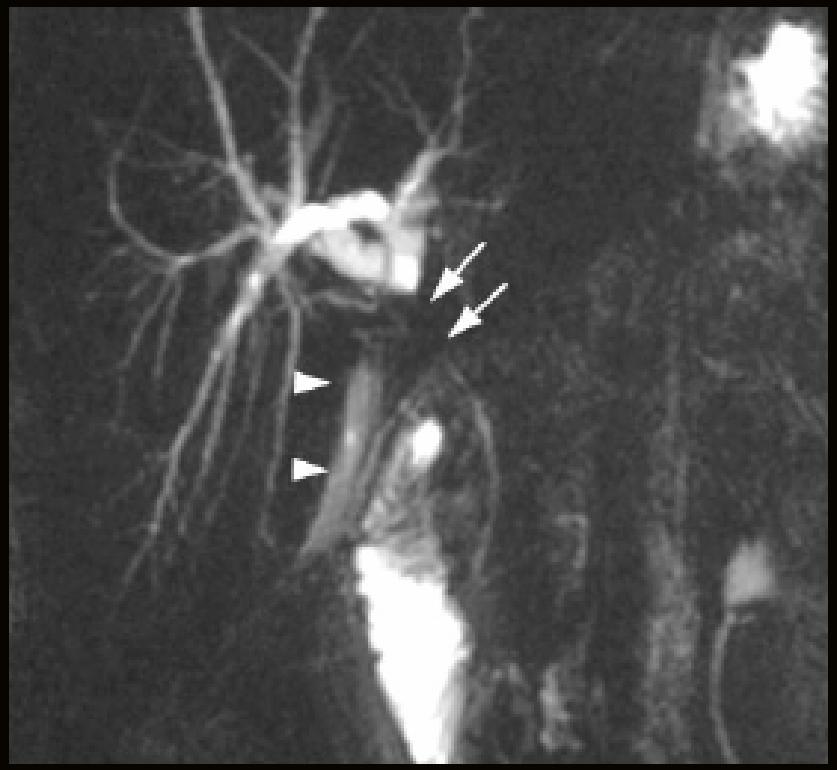

Dilatação de vias biliares imediatamente acima da confluência, com ausência de visualização do canal hepático, associada a fuga biliar – Bismuth III

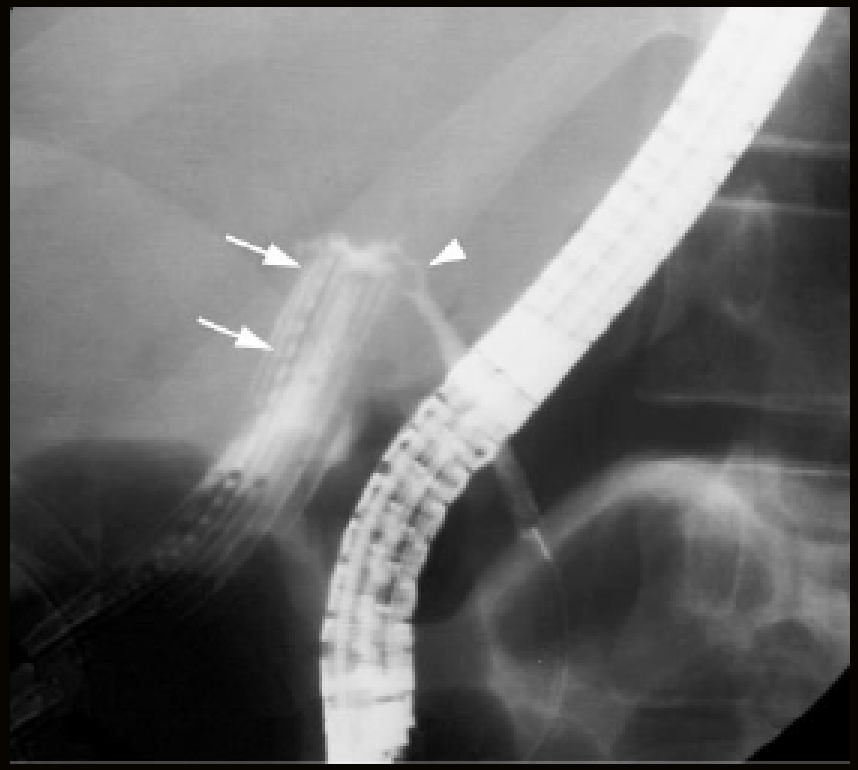

CPRE: extravasamento de contraste para dreno multicapilar

Dilatação marcada de VBIH, com terminação abrupta cerca de 1cm distal à confluência – Bismuth II

Estenoses Biliares Tardias

- Complicação tardia mais comum
  - meses a anos após a cirurgia
- Resultam em icterícia obstructiva e disfunção hepática

- Definidas como uma estenose do lúmen, julgada como suficiente para causar as alterações analíticas e comprometer o fluxo biliar
- Achados associados
  - dilatação VBP (>8mm) e VBIH (>3mm), sem adelgaçamento progressivo
  - estreitamento ductal
  - não identificação de parte do canal
  - cálculos ou sludge endoluminais

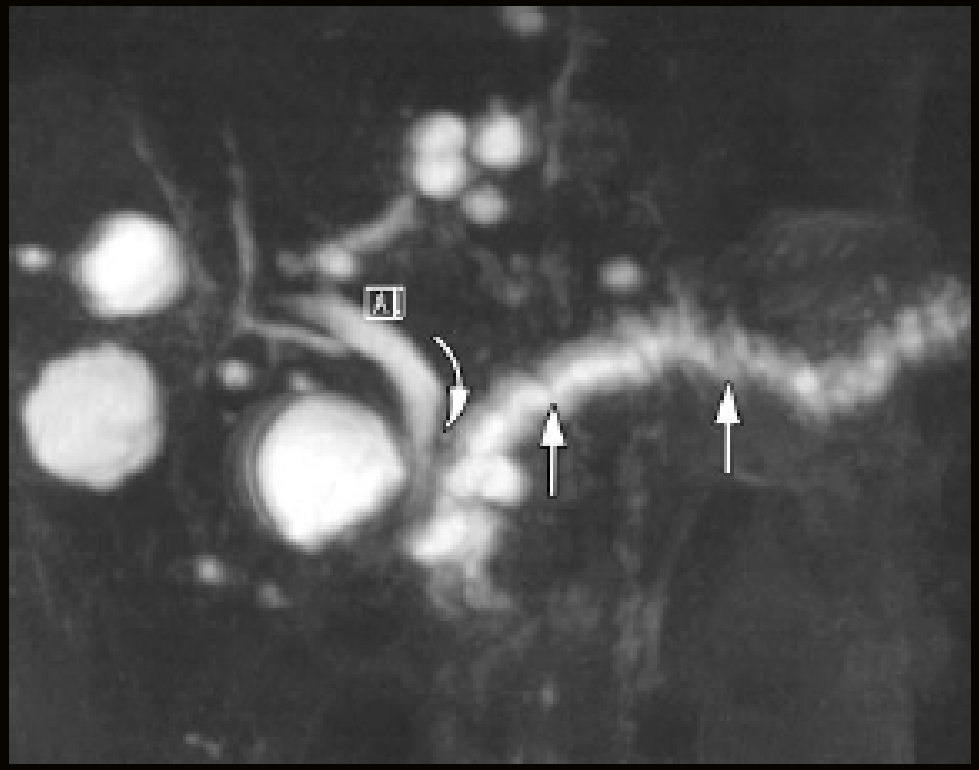

Dilatação do canal biliar e canal de Wirsung por estenose cicatricial *após papilotomia*

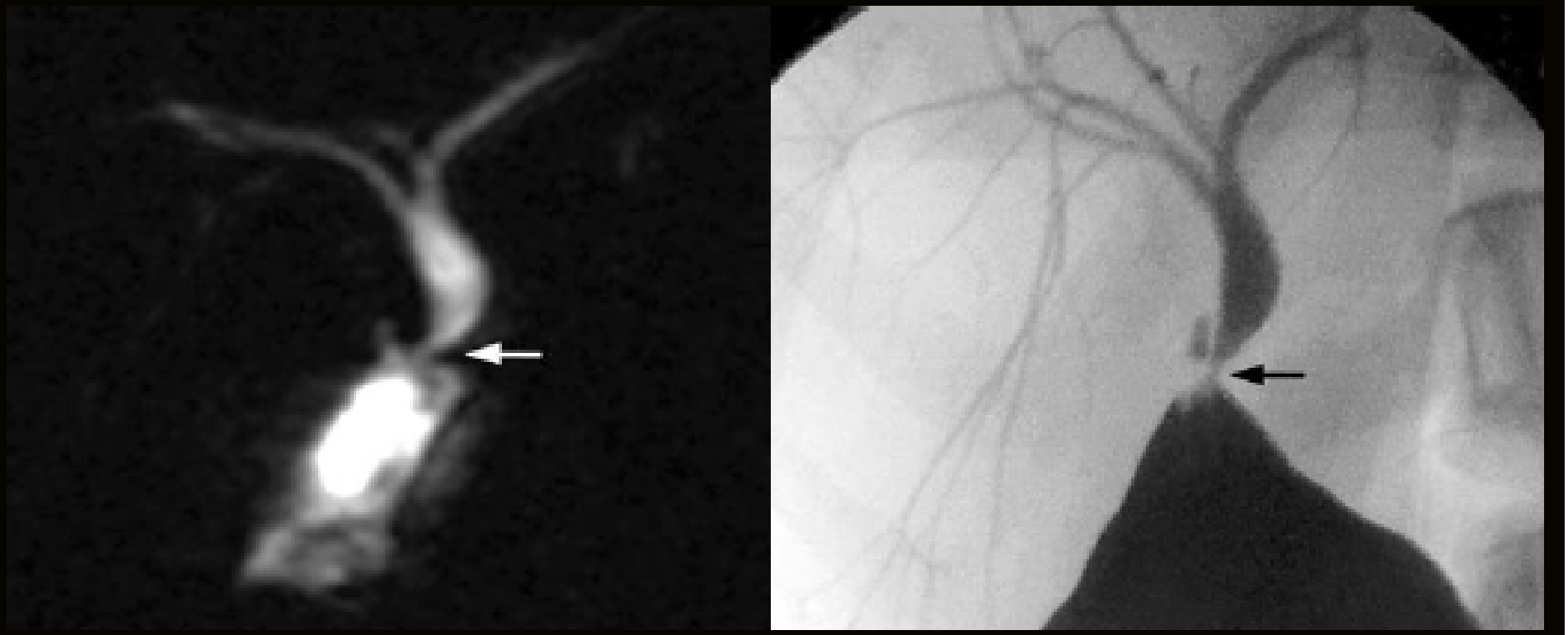

Estenose de anastomose bilio-entérica, realizada após lesão traumática biliar

Estenoses Biliares Tardias

- Limitações

  - formação de cálculos e sludge podem ser a causa ou o efeito de uma estenose → diferenciação difícil

  - sobre-estimativa do comprimento de estenose, particularmente pela extremidade distal

  (contudo, apenas a parte proximal é relevante)

- O número e localização tem importância na decisão terapêutica

- Estenoses da VBP que se manifestam nos dois primeiros meses após a cirurgia, raramente são bem tratadas por métodos não-cirúrgicos, a não ser que sejam parciais ou muito curtas

  - stent: apenas como solução de curto prazo

Estenoses Biliares Tardias

Pós-Transplante hepático

- O diagnóstico nas fases iniciais é difícil porque achados clínicos e laboratoriais ausentes ou subtis

- Anastomótica
  - as mais frequentes
  - lesão iatrogénica e fibrose
  - dilatação por balão ou colocação de stent
  - anastomose bilio-entérica
  - alguns doentes surgem com aparente obstrução anastomótica mas, os exames são normais (obstrução funcional?)

Dilatação de VBIH por estenose na anastomose biliar de transplante hepático, associada a biloma. VBP do hospedeiro de normal calibre

Estenoses Biliares Tardias

- Não-anastomóticas

  - geralmente por isquémia, não relacionada com lesão biliar iatrogénica
  - trombose da artéria hepática é a causa em 50%
  - outras causas: tempo de preservação prolongado, colangite bacteriana ou vírica, rejeição
  - geralmente são estenoses hilares, envolvendo um segmento longo, incluindo os canais hepáticos esquerdo e direito e a confluência biliar
  - geralmente requerem dilatação e colocação de stent

- Outras

  - necrose biliar e biloma, pela destruição de canais biliares e formação de fugas biliares

Estenose tardia isquémica, não-anastomótica (hilar), dois anos após transplante hepático

Estenose isquémica, complicada por colangite, abcessos e litíase

Estenose de alto grau no canal hepático esquerdo, com dilatação e litíase a montante. Abcessos por colangite.

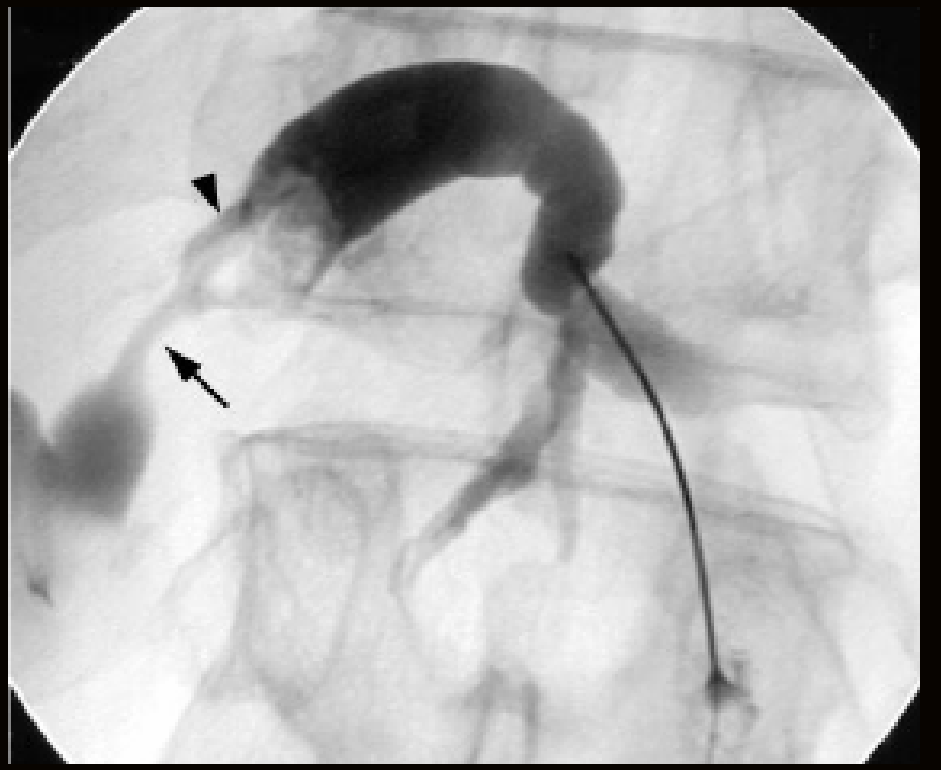

CPT: confirmação da estenose de alto grau do canal hepático esquerdo e presença de cálculo a montante

Estenoses Biliares Tardias

Anastomoses bilio-entéricas

- Considerar obstrução completa, quando:
  - dilatação VBIH
  - "vazio de sinal" entre os ductos e ansa jejunal
  - não se identificam os aspectos morfológicos da anastomose

- Com administração de contraste hepatobiliar?

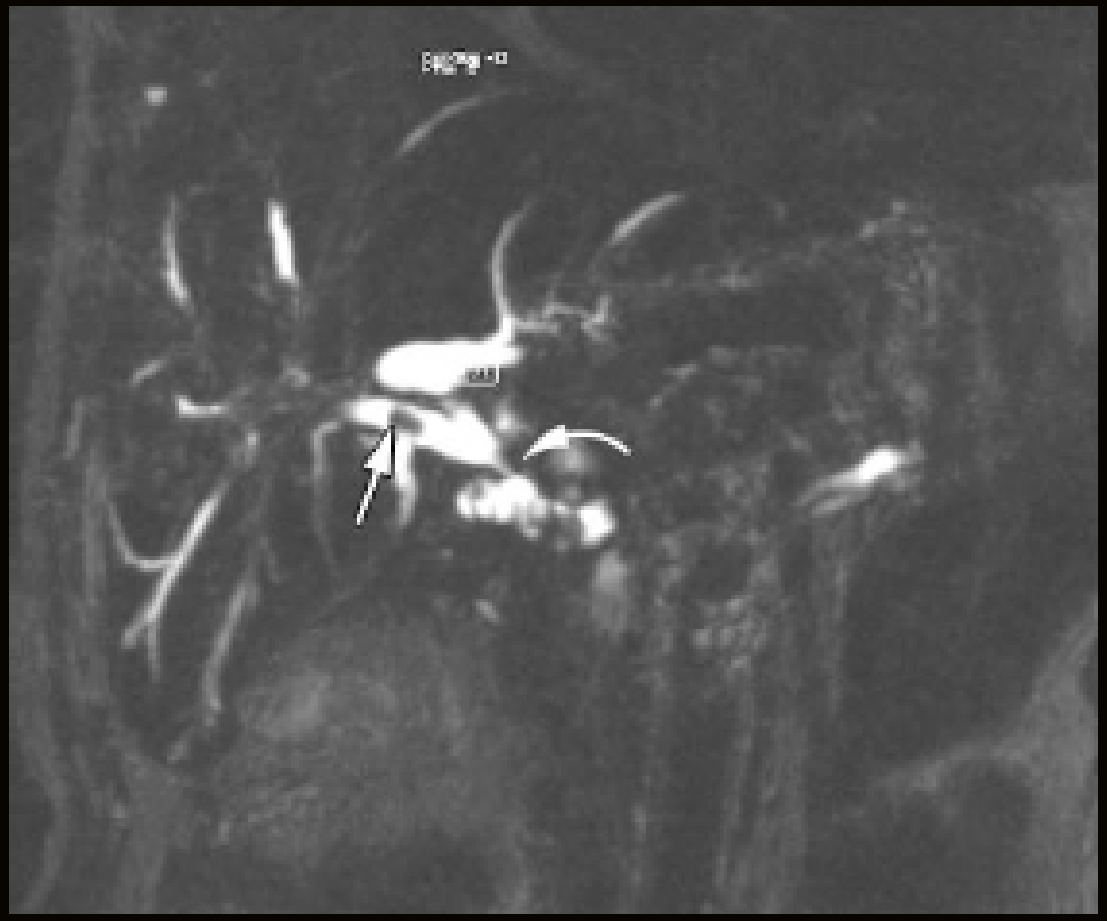

Estenose de anastomose bilio-entérica,
complicada por litíase a montante

Estenose isquémica, longa e regular, envolvendo o canal hepático comum e origem dos canais hepáticos direito e esquerdo, após ananstomose bilio-entérica

Recidiva Tumoral e Metástases

- O segmento obstruído pode ser dilatado por balão para facilitar a colocação de catéter de drenagem
- A probabilidade de recorrência rápida é elevada, com necessidade de drenagem contínua
- Stent metálico pode ser colocado como medida paliativa

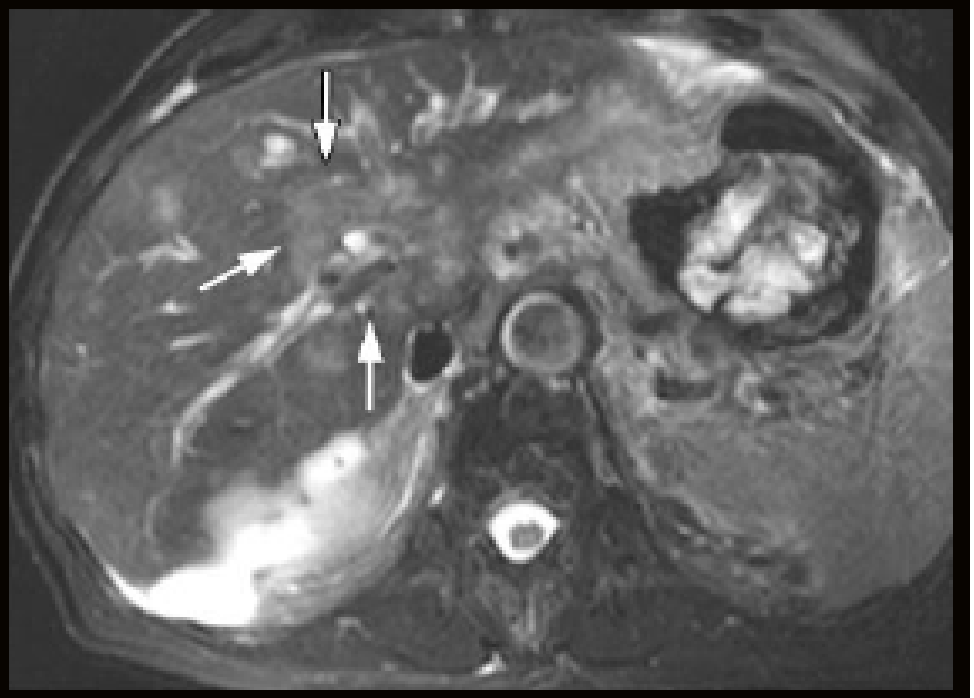

Dilatação de ansas jejunais. Dilatação de vias biliares intra-hepáticas e estreitamento do canal biliar na confluência, condicionada por metástases hilar de adenocarcinoma do pâncreas operado.

Cálculos

- A obstrução biliar por cálculos ou sludge é geralmente sugestiva da presença de uma ou mais estenoses
- A presença de uma anastomose bílio-entérica, mesmo que patente, favorece a formação de cálculos

- São facilmente reconhecidos como estruturas com hiposinal, circundadas por bílis hiperintensa, na porção dependente
  - vs pneumobilia (porção não-dependente)

- Imagens axiais devem ser sempre revistas
  - pequenos cálculos podem ser obscurecidos nas reconstruções

Anastomose bilio-entérica patente, com defeito de preenchimento endoluminal no canal hepático comum. Cálculo residual no canal biliar distal.

Pneumobilia após esfincterotomia

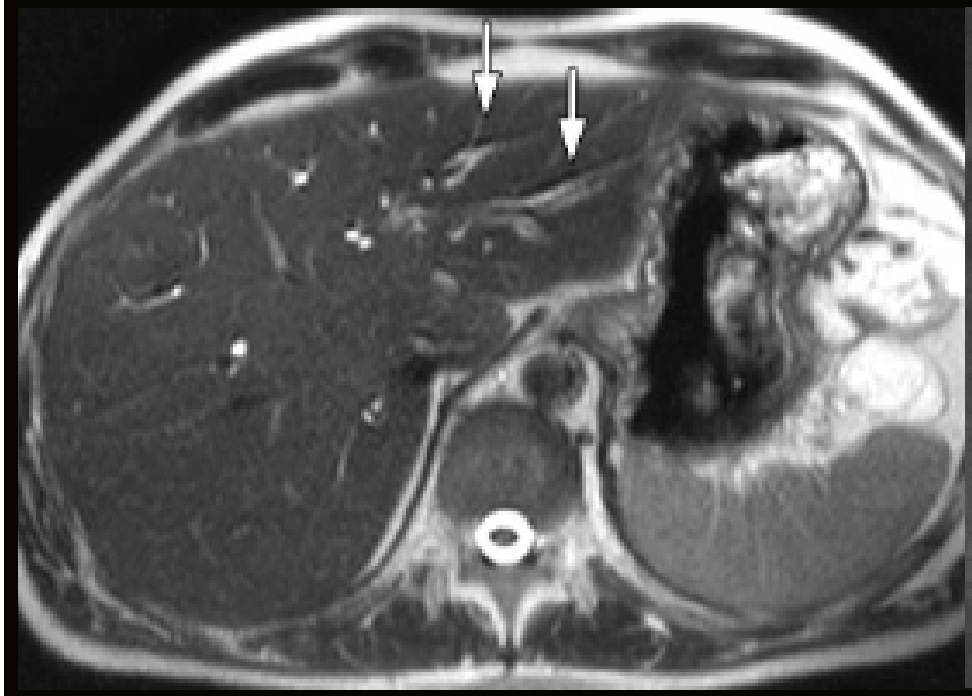

Áreas lineares de hiposinal anteriores a ramos portais segmentares no lobo esquerdo do fígado

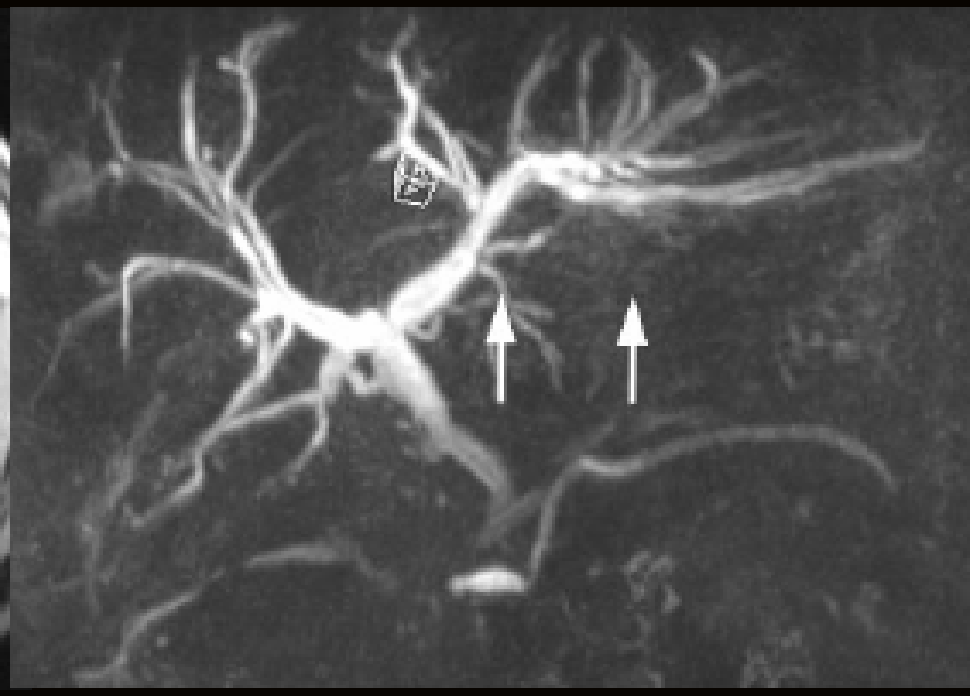

Aparente ausência de canal biliar no segmento III, pela presença de ar

Colangite e Abcessos

- Colangite ascendente

  - secundária a contaminação bacteriana de um sistema biliar obstruído
  - diagnóstico geralmente clínico (tríade de Charcot)
  - se despercebida pode desenvolver estenoses biliares intra-hepáticas, simulando CEP

- Abcessos

  - podem estar associados ou não a colangite ascendente

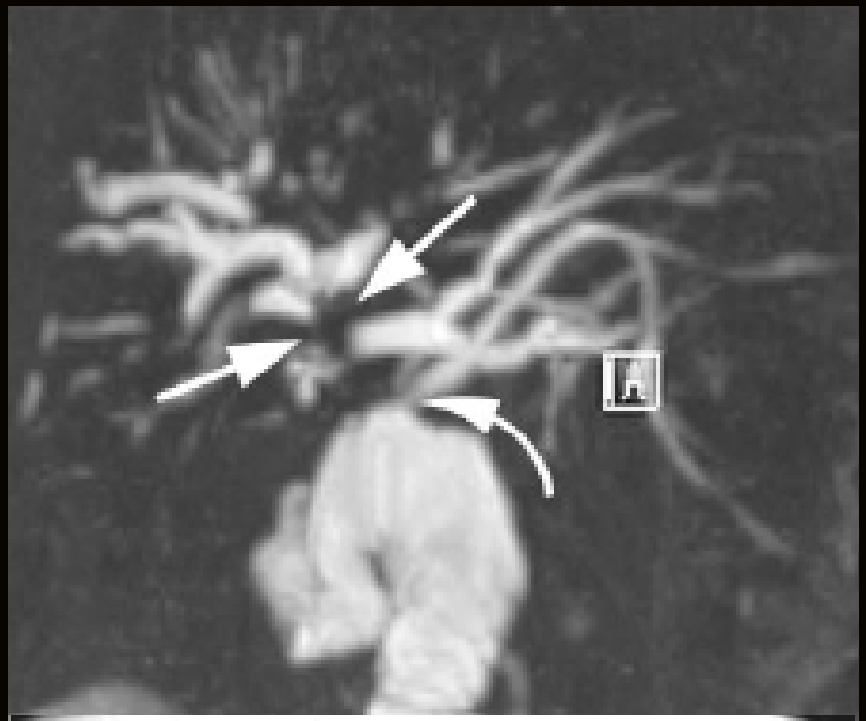

Múltiplas estenoses intra-hepáticas, com dilatação irregular e descontinuidade dos canais biliares direitos.

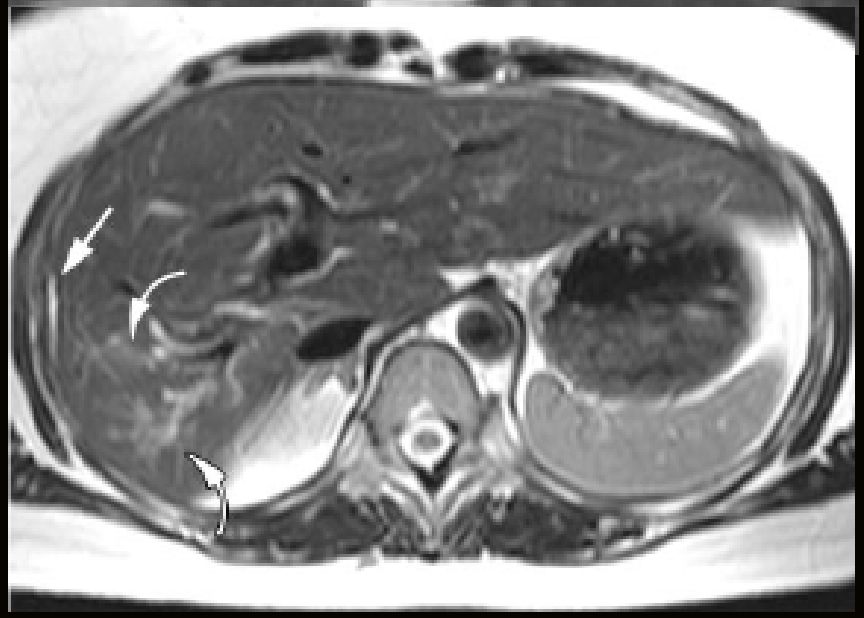

Atrofia do lobo hepático direito associada a áreas mal definidas de hipersinal e dilatação discreta de canais biliares distais, sugestivo de colangite.

Mucocelo

- O remanescente cístico pode-se distender com muco e comprimir o canal hepático comum, causando obstrução biliar

- O achado de uma massa extrínseca comprimindo o canal hepático é sugestivo

Mucocelo obstructivo do remanescente cístico, causando compressão do canal biliar e consequente dilatação de VB intra e extra-hepáticas.

Conclusões

Conclusões

- Método seguro e eficaz na avaliação de alterações pós-operatórias do tracto biliar

- O conhecimento dos achados normais é essencial para uma boa interpretação das imagens

- A colangioRM é particularmente útil para delinear as anastomoses bilio-entéricas e detectar complicações como estenoses, litíase intra-ductal e dilatação biliar

- O uso de contraste hepatobiliar tem grande valor, nomeadamente, para identificação de fugas biliares, bilomas e lesões do canal biliar

Casos Clínicos

Caso Clínico 1

- Colecistectomia há 6 meses
- Epigastralgias e dores no HD recorrentes
- Várias vindas ao SU

Caso Clínico 1

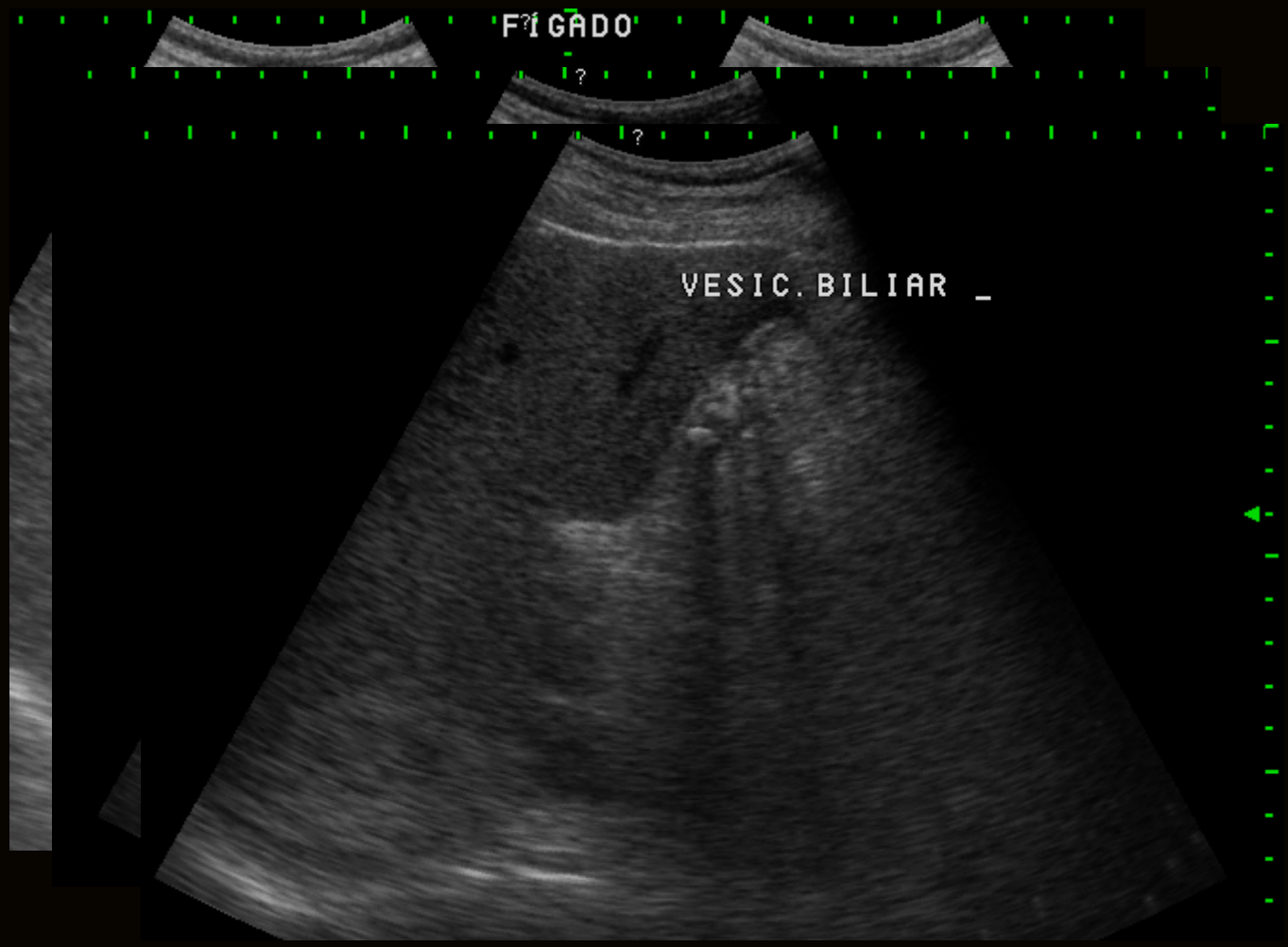

Caso Clínico 1

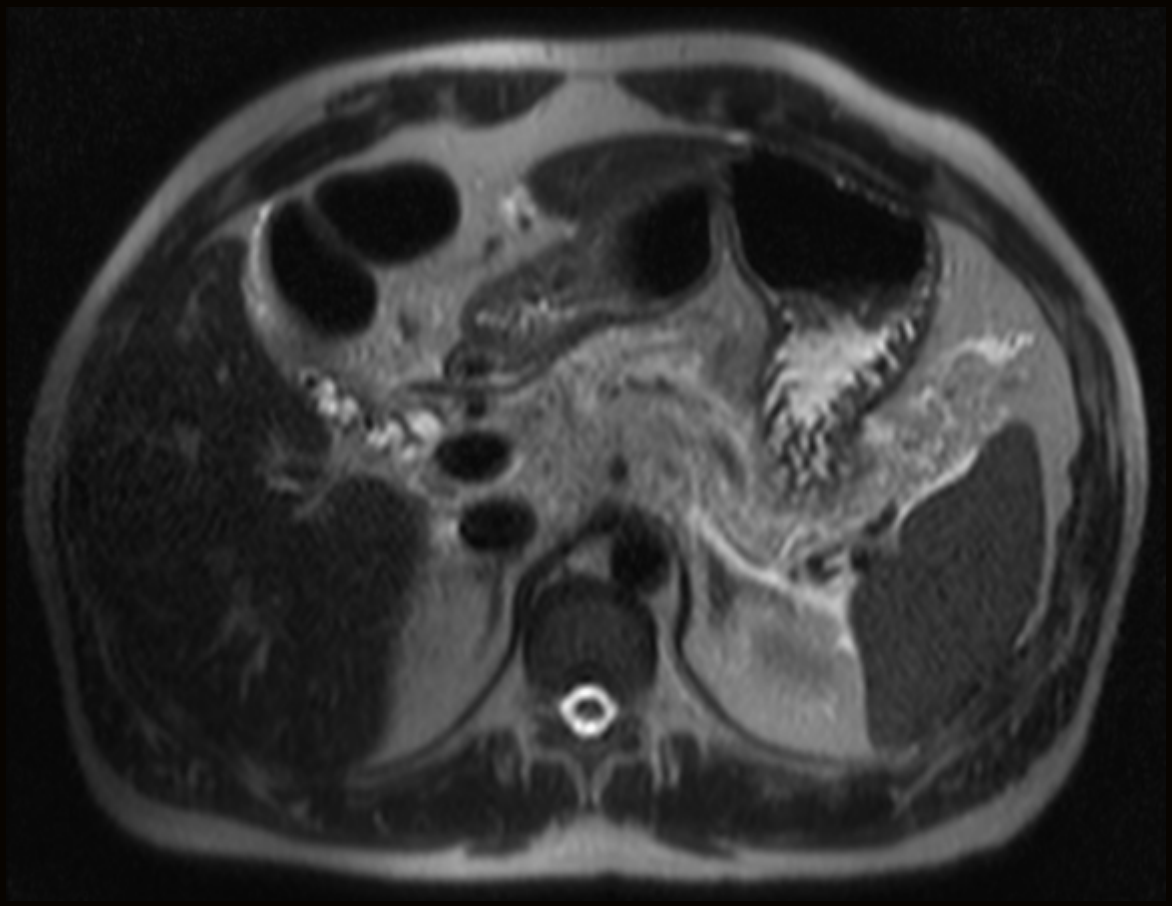

Caso Clínico 1

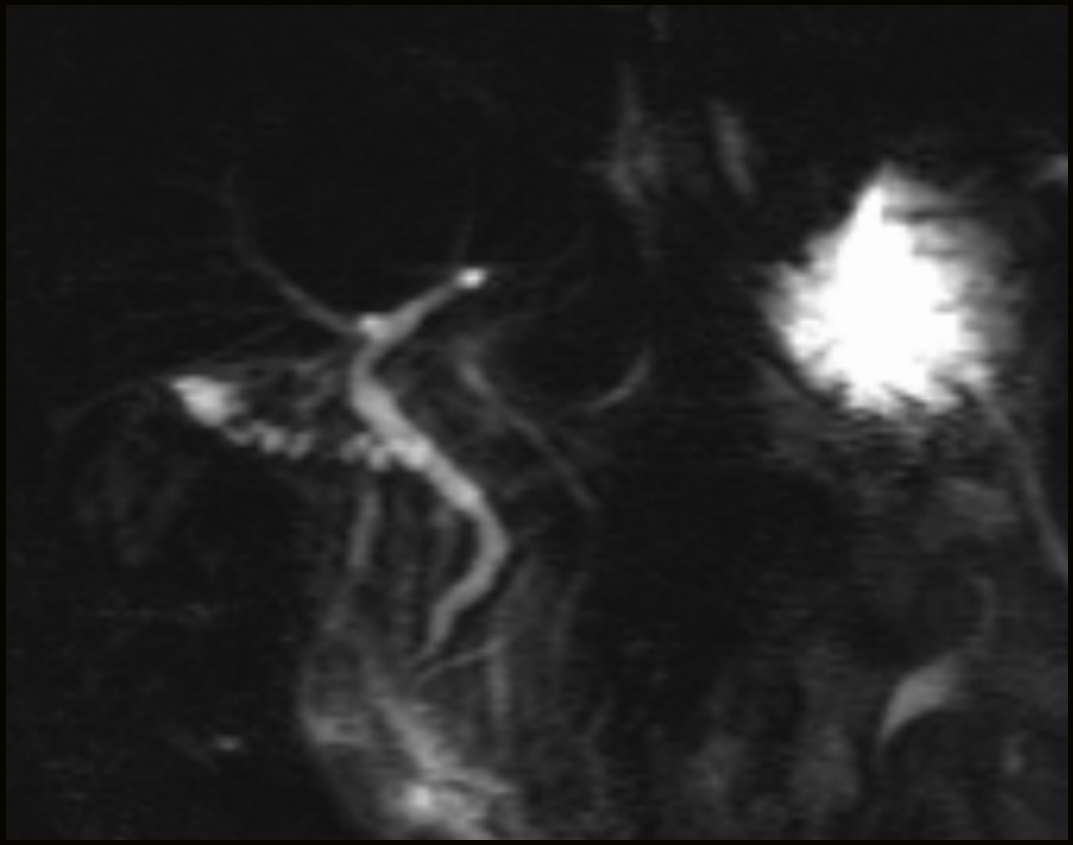

Caso Clínico 1

- Remanescente Cístico longo e tortuoso com litíase

Caso Clínico 2

- Transplante hepático em 2005
- Complicação arterial no pós-operatório imediato
- Elevação das provas de colestase e citólise

Caso Clínico 2

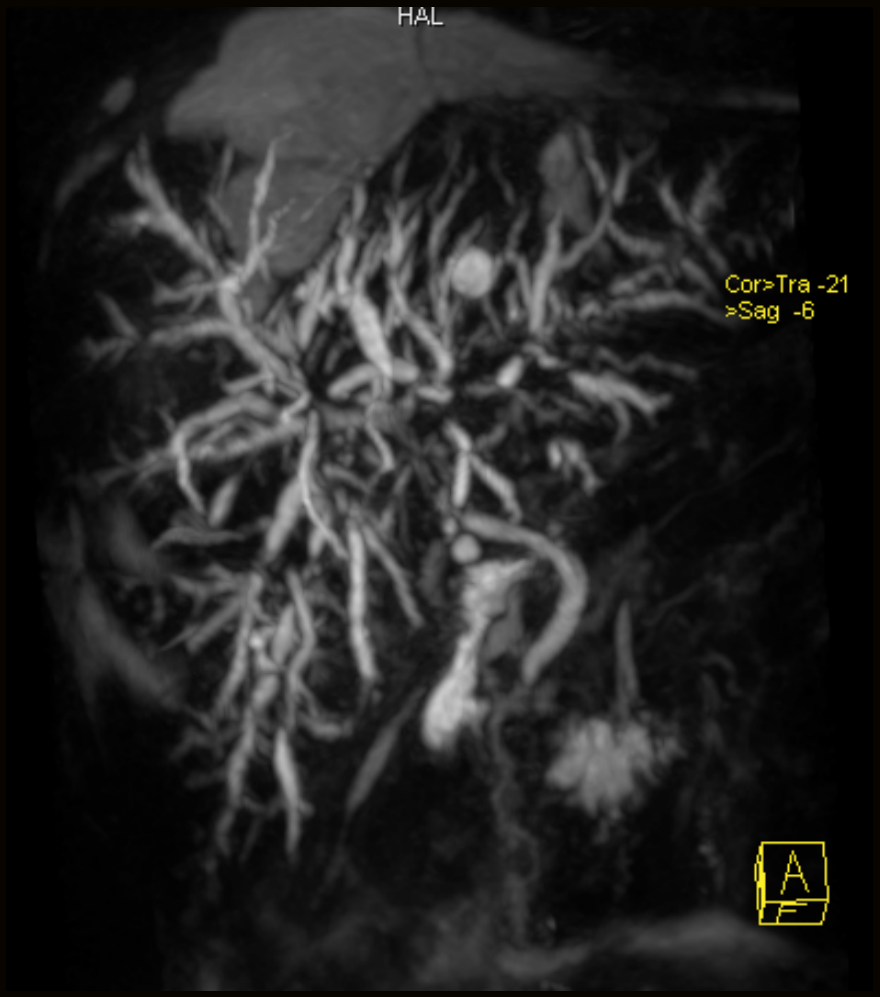

Caso Clínico 2

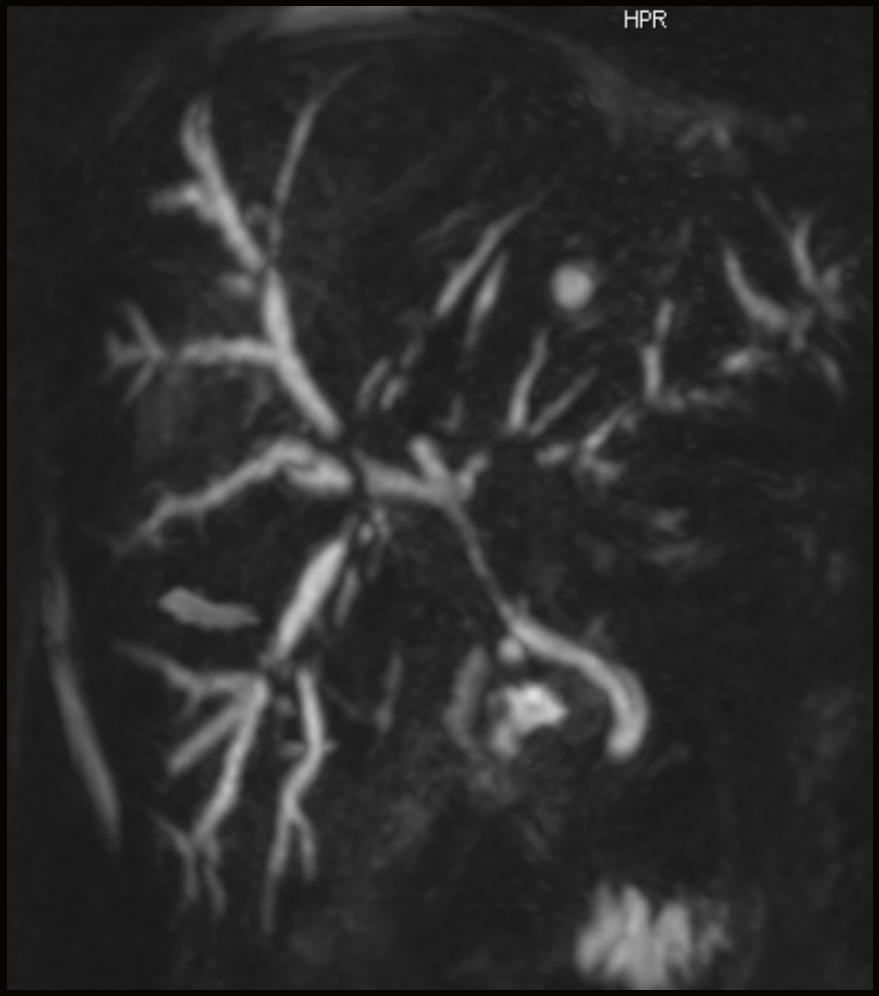

Caso Clínico 2

- Estenose longa e regular, de provável natureza isquémica

Caso Clínico 3

- Avaliação pós-transplante hepático

Caso Clínico 3

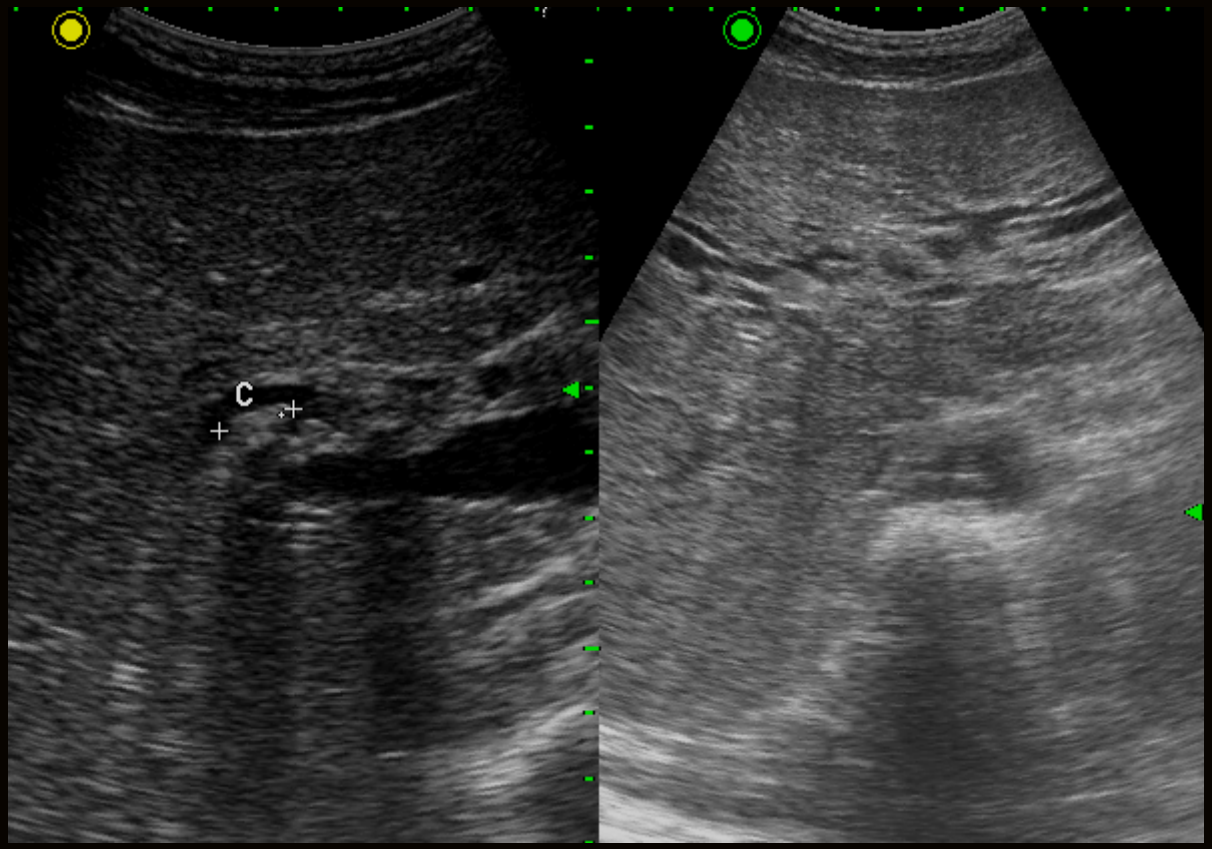

Caso Clínico 3

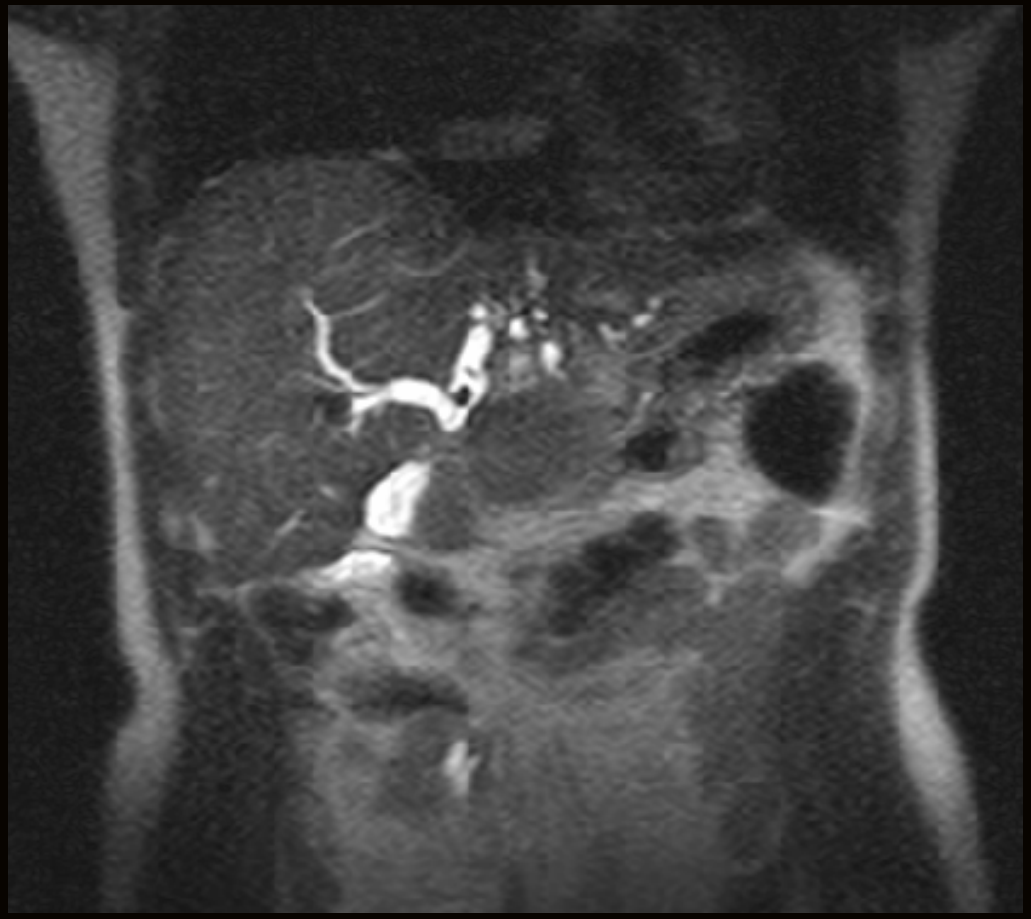

Caso Clínico 3

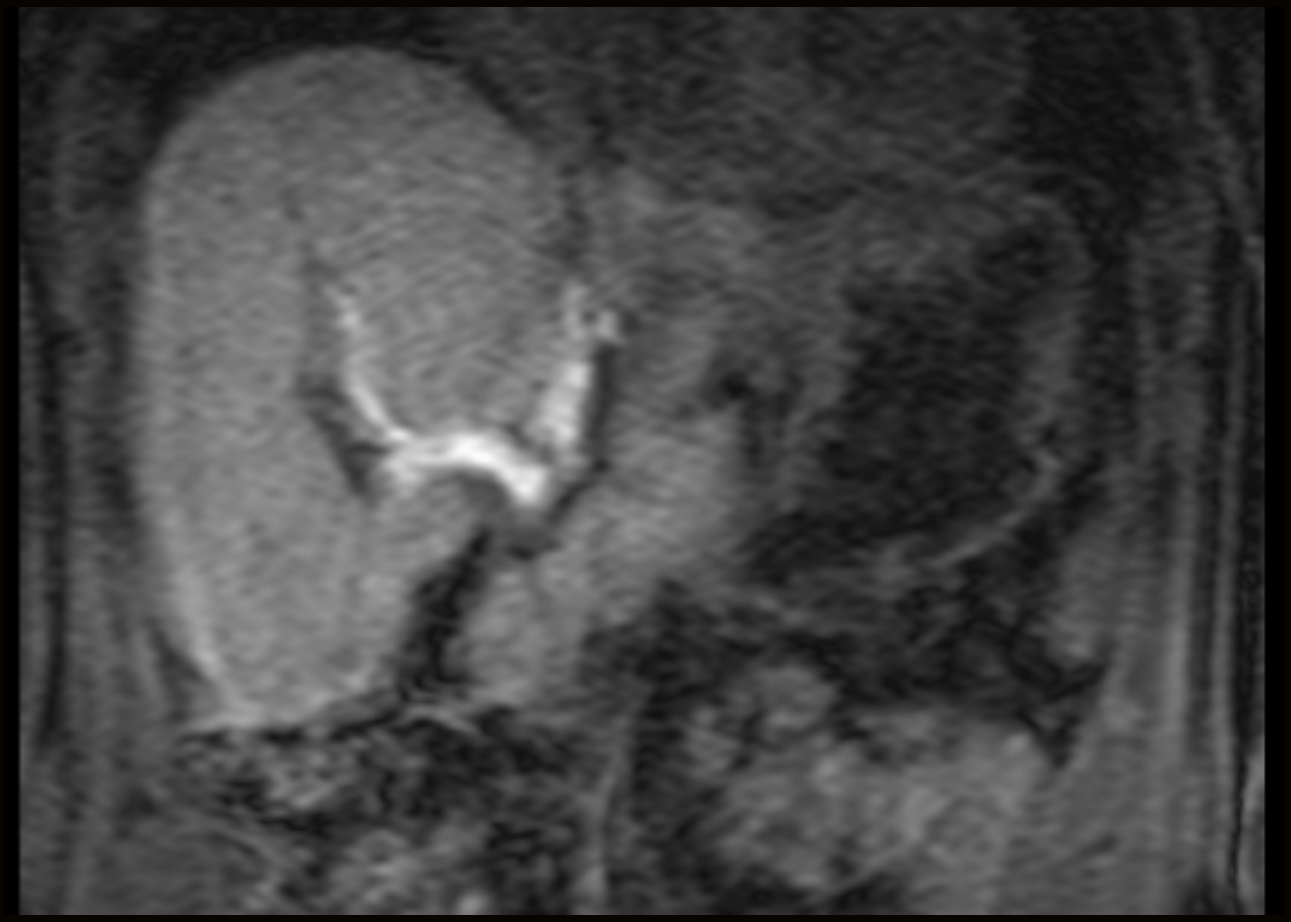

Após administração de mangafodipir

Caso Clínico 3

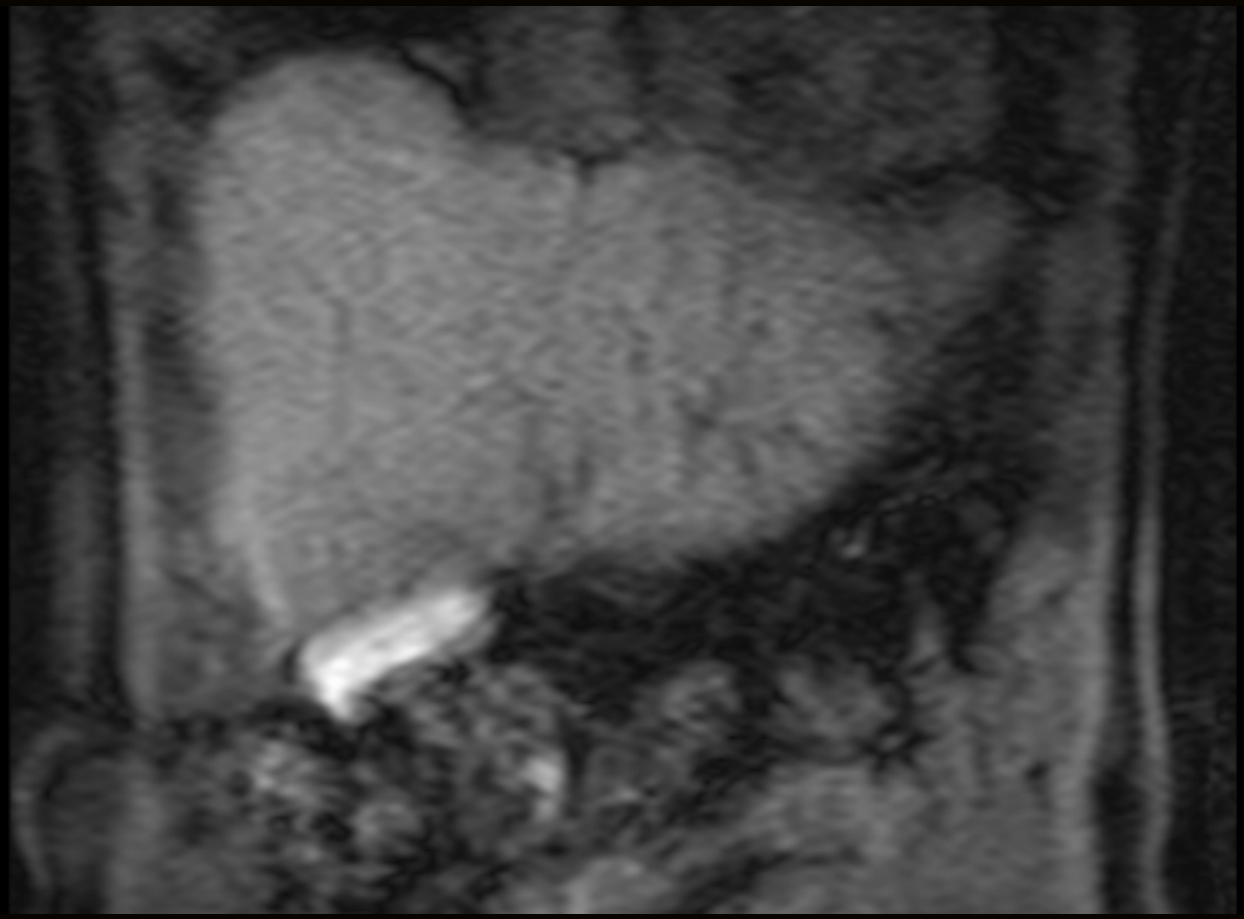

Após administração de mangafodipir

Caso Clínico 3

- Biloma pós-operatório

Caso Clínico 4

- Avaliação após transplante hepático

Caso Clínico 4

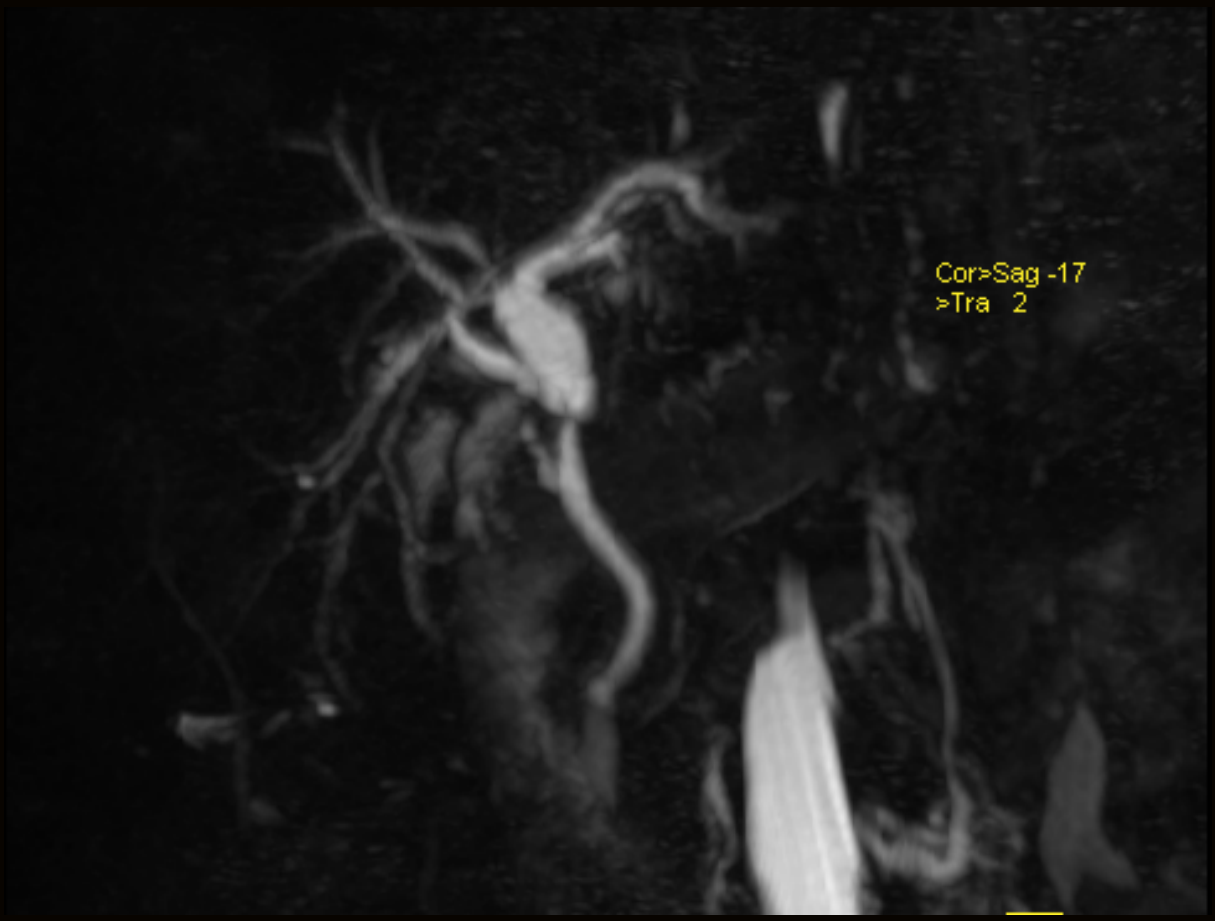

Caso Clínico 4

Caso Clínico 4

- Estenose anastomótica