



REUNIÃO BIBLIOGRÁFICA

Serviço de Imagem Médica
Centro Hospitalar e Universitário de Coimbra
Director: Prof. Dr.º Paulo Donato

Nuno Campos
Interno do 1º ano de Radiologia
Orientador de Formação: Prof. Dr.º Luis Curvo-Semedo

15 de Outubro de 2018

Comparing the Diagnostic Accuracy of Ultrasound and CT in Evaluating Acute Cholecystitis

Joss R. Wertz , Juliet M. Lopez , David Olson and William M. Thompson

American Journal of Roentgenology. 2018;211: W92-W97. 10.2214/AJR.17.18884

Enquadramento

- Aproximadamente um terço das pessoas com litíase vesicular vem a desenvolver um quadro de colecistite aguda (CA);
- Entre 90 - 95 % dos doentes com CA têm litíase vesicular;
- Colecistite litiásica desenvolve-se quando há obstrução do ducto cístico por um cálculo, com conseqüente distensão e aumento da pressão luminal e irritação parietal por produtos da bÍlis, infecção ou prostaglandinas;
- Mais de um terço dos doentes com dor nos quadrantes direitos e suspeita clínica de CA, acabam por ter um diagnóstico final alternativo;

Enquadramento

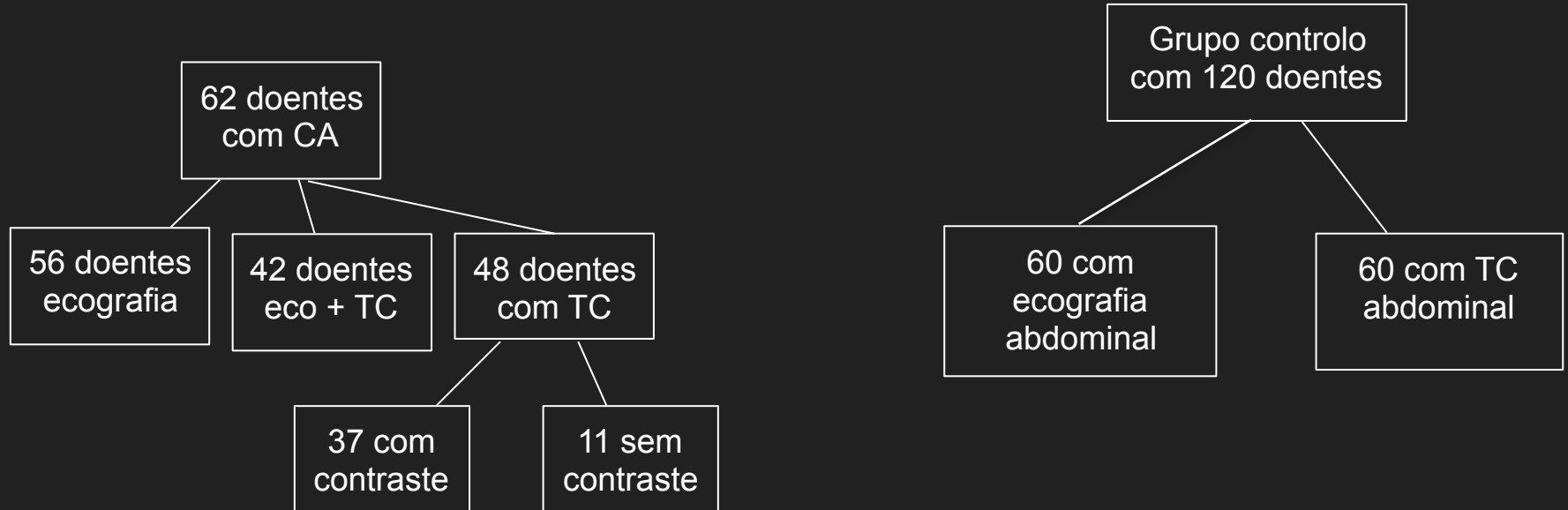
- As técnicas de imagens são frequentemente úteis para o estabelecer de um diagnóstico rápido, reduzindo a probabilidade de complicações ou identificando-as (ex: colecistite gangrenosa, perfuração);
- A ecografia é considerada a técnica de eleição na avaliação inicial, com uma sensibilidade e especificidade que varia consideravelmente entre estudos, mas que numa meta-análise recente se situavam nos 81% e 83%, respectivamente;
- A utilização da Tomografia Computorizada (TC), na avaliação de CA tem vindo a aumentar, apesar da paucidade de evidências que apoiem a sua eficácia;

Objectivo

Avaliar a acuidade da ecografia e da TC no
diagnóstico de CA

Material e Métodos

Estudo retrospectivo, que decorreu entre julho 2013 e julho 2015, com análise de 62 doentes com diagnóstico confirmado de CA.



Material e Métodos

Os 182 estudos individuais foram combinados e aleatorizados, sendo posteriormente analisados por um único observador (radiologista com mais de 20 anos de experiência)



Material e Métodos

Ecografia:

- A qualidade de cada ecografia foi classificada, baseado na qualidade de visualização de toda a vesícula.
- Os seguintes achados foram documentados:
 - Cálculos
 - Distensão vesicular (> 4 cm de dimensões transversais)
 - Espessamento da parede (> 3 mm)
 - “Sinal de *Murphy*”
 - Dilatação da via biliar principal (> 6 mm)
 - Presença de ar na parede ou lúmen vesicular (“dirty shadowing”)
- Era registada a avaliação retrospectiva dos sinais, como indicativos ou não de CA, assim como a avaliação do relatório original.

Material e Métodos

TC:

- Os seguintes achados foram documentados:
 - Presença de contraste e.v.
 - Cálculos vesiculares
 - Coledocolitíase
 - Distensão vesicular (> 4 cm de dimensão transversal)
 - Espessamento da parede (> 3 mm)
 - Parede vesicular indistinta
 - Atenuação da parede vesicular
 - Fraco realce da parede vesicular após contraste
 - Dilatação da via biliar principal (> 6 mm)
 - Sinais de inflamação peri-vesicular;
 - Presença de líquido peri-vesicular;
 - Aumento do realce do parênquima hepático adjacente
 - Ar na parede ou lúmen vesicular
- Era registada a avaliação retrospectiva dos sinais, como indicativos ou não de CA, assim como a avaliação do relatório original.

Material e Métodos

- O diagnóstico retrospectivo de CA foi feito na presença de pelo menos dois achados de imagem positivos;
- As ecografias foram realizadas por 4 técnicos, com 14 a 20 anos de experiência em ecografia.
- Os médicos da instituição utilizaram as recomendações das “*Tokyo Guidelines*” para diagnóstico e orientação dos doentes com CA;
- O diagnóstico definitivo de CA era estabelecido por análise do produto colhido por colecistostomia, análise de tecido após colecistectomia ou pelos critérios clínicos recomendados pelas “*Tokyo Guidelines*”;

Material e Métodos

- *Tokyo Guidelines*

A. Local signs of inflammation etc.

(1) Murphy's sign, (2) RUQ mass/pain/tenderness

B. Systemic signs of inflammation etc.

(1) Fever, (2) elevated CRP, (3) elevated WBC count

C. Imaging findings

Imaging findings characteristic of acute cholecystitis

Suspected diagnosis: one item in A + one item in B

Definite diagnosis: one item in A + one item in B + C

Resultados

População	60 (56 M; 4 F)
Idade média	66 anos (31 -94)
Tratamento	
colecistectomia	32 (52%)
colecistostomia	18 (29%)
médico	12 (19%)

Resultados

Métodos de imagem utilizados	
Ecografia	14 (23%)
TC	6 (10%)
Ecografia + TC	42 (68%)
Primeiro método de imagem	
Ecografia	22 (35%)
TC	40 (65%)

Resultados

Complicações	
colecistite gangrenosa	11 (18%)
colecistite enfisematosa	9 (15%)
Evidência de cálculos	
colescitectomia	24 (75%)
colecistectomia + imagem	29 (91%)

Resultados

Ecografia

- Qualidade de imagem classificada como “Boa” em 18 estudos (32%), “Razoável” em 22 estudos (39%) e “Má” em 16 estudos (29%)
- Estudo retrospectivo:
 - Sensibilidade de 68% (38/56)
 - VPN de 77% (60/78)
 - VPP de 100%
 - Dos 18 estudos falsos negativos negativos, 3 (17%) foram classificados de Boa qualidade, 4 (22%) de “Razoável” e 11 (61%) de “Má” qualidade,
- Relatórios originais:
 - Sensibilidade de 71%
 - VPN de 80%

Resultados

Tomografia Computorizada:

- Estudo retrospectivo:
 - Sensibilidade de 85% (41/48)
 - Os 7 casos falsos negativos tinham recebido contraste
 - VPN de 90% (60/67)
 - VPP de 100%
- Relatórios originais:
 - Sensibilidade de 73%
 - VPN de 82%

Resultados

Ecografia vs TC

- Diagnóstico apenas visível em TC em 10 doentes (24%)
- Diagnóstico apenas visível em ecografia em 2 doentes (5%)
- Dos 40 doentes que realizaram TC em primeiro lugar, apenas 3 (7,5%) tinham CA como hipótese de diagnóstico mais provável
- Dos 22 doentes que realizaram ecografia como primeiro método de imagem, 20 (91%) tinham como hipótese de diagnóstico mais provável CA.

Resultados

US Finding	No. (%) of Patients
Gallstones	38 (68)
Gallbladder distention (> 4 cm)	33 (59)
Thickened gallbladder wall (> 3 mm)	43 (77)
Pericholecystic fluid	29 (52)
Positive sonographic "Murphy" sign	12 (21)
Common bile duct dilatation (> 6 mm)	12 (21)
Air in gallbladder wall or lumen	4 (7)

Tabela 1. Achados ecográficos em 56 doentes com CA

Resultados

CT Findings	No. (%) of Patients
CT findings independent of contrast material (n = 48)	
Gallstones	29 (60)
Gallbladder distention (> 4 cm)	36 (75) ←
Thickened gallbladder wall (> 3 mm)	31 (65)
Pericholecystic inflammation	36 (75) ←
Pericholecystic fluid	25 (52)
Air in gallbladder wall or lumen	3 (6)
Common bile duct dilatation (> 6 mm)	11 (23)
Choledocholithiasis	1 (2)
Increased attenuation of the gallbladder wall	5 (10)
Contrast-enhanced findings (n = 37)	
Poor gallbladder wall enhancement	27 (73) ←
Increased pericholecystic hepatic enhancement	3 (8)
Unenhanced finding (n = 11)	
Indistinct gallbladder wall	7 (64)

Tabela 2. Achados em TC em 48 doentes com CA

Discussão

- Elevada percentagem de quadros clínicos atípicos justificam o número de doentes com TC como primeiro método de imagem;
- Ecografia continua a ser o método de imagem recomendado para avaliação em doentes com suspeita clínica de CA;
- Sinal de Murphy, em conjunto com a presença de litíase vesicular, têm um VPP reportado de 92%;

Discussão

- TC é mais frequentemente utilizada para avaliação de doentes com quadros clínicos atípicos ou quando a suspeita clínica inicial aponta para um diagnóstico diferente de CA.
- Houve uma elevada utilização de TC como modalidade inicial, sobretudo devido a quadros de apresentação atípicos: dor torácica; dor abdominal difusa; anorexia; febre isolada; lombalgias.
- Quando a suspeita clínica inicial era de CA, a modalidade de escolha para avaliação inicial foi a ecografia (91%)

Discussão

- A sensibilidade da ecografia neste estudo (68%) foi inferior ao reportado numa meta-análise recente (81%):
 - Distribuição assimétrica da população, com alta percentagem de doentes do sexo masculino;
 - Frequentemente doentes idosos e obesos, conduzindo a exames de baixa qualidade (29%);
 - Alguns exames foram interpretados por teleradiologia;
- Muitos estudos recomendam a realização de TC quando existe suspeita clínica de CA e os achados da ecografia são inconclusivos, negativos ou limitados pelo biótipo do doente/interposição gasosa. O recíproco também se aplica.

Discussão

Limitações:

- Estudo retrospectivo em que o radiologista tinha conhecimento da finalidade.
- Amostra relativamente pequena.
- Características demográficas da amostra.
- Estudos ecográficos realizados e interpretados em diferentes momentos, por pessoas diferentes, num número não especificado de doentes.

Conclusões

- Sensibilidade da ecografia e TC foi inferior ao reportado em estudos prévios;
- A TC foi superior à ecografia no diagnóstico de CA, provavelmente devido a: características da população, quadros clínicos atípicos e percentagem de exames de “Má” qualidade;
- Continuam a recomendar a ecografia como exame de primeira linha;
- A TC e ecografia são complementares, estando a TC reservada para situações em que o quadro clínico do doente é atípico ou persista a suspeita clínica.

Obrigado !