Revisão Bibliográfica

Clínica Universitária de Imagiologia
Hospitais da Universidade de Coimbra
Frederico Cavalheiro

RadioGraphics

Diffusion-weighted Imaging in the Abdomen and Pelvis: Concepts and Applications[1]

Aliya Qayyum, MBBS, MRCP, FRCR

RadioGraphics 2009; 29:1797–1810 • **Published online** 10.1148/rg.296095521

Estrutura do artigo:

1. Introdução
2. Principios da Difusão:
   - “Medidas de difusão”
   - Significado e importância de “b”
3. Aval. qualitativa da difusão
4. Aval. quantitativa da difusão
5. Pitfalls + comuns
6. Protocolos mais utilizados
7. Aplicações clínicas da difusão hepática
   - Lesões focais
   - Dça hepática difusa
8. Avaliação resposta ao tratamento tumoral
9. Outras aplicações
10. Conclusão

Introdução

- 1ª sequência difusão (Stejska,1965), baseada numa sequência T2.
- Desenvolvimento de gradientes de difusão suficientemente fortes, na década de 90, levaram à aplicação clínica actual desta técnica.
- Recente desenvolvimento da técnica e de novos aparelhos de RM, permitem aquisições muito rápidas → 14-24 seg para estudo hepático.
- Grande aumento de estudos científicos nesta área, reforçam a ideia de que se trata de uma técnica muito útil e fiável

Introdução

- Princípios da Difusão baseiam-se na interpretação dos movimentos das partículas de água, nos espaços
  - Intravascular
  - Intracelular
  - Extracelular
- Difusão permite detectar movimentos na ordem dos 8um, sendo que o tamanho médio de uma célula é de 10um.
- Avaliação qualitativa ou quantitativa de alterações é conseguida a um nível celular.

Introdução

- ✓ Os gradientes de difusão utilizados (variação do valor b), caracterizam os tecidos, através da interpretação do sinal emitido pelas moléculas de água em movimento, nestes 3 compartimentos.
- ✓ A análise quantitativa do sinal é feita através do mapa ADC - Coeficiente de Difusão Aparente, cujos valores se obtêm a partir de imagens de difusão com diferentes valores de b.

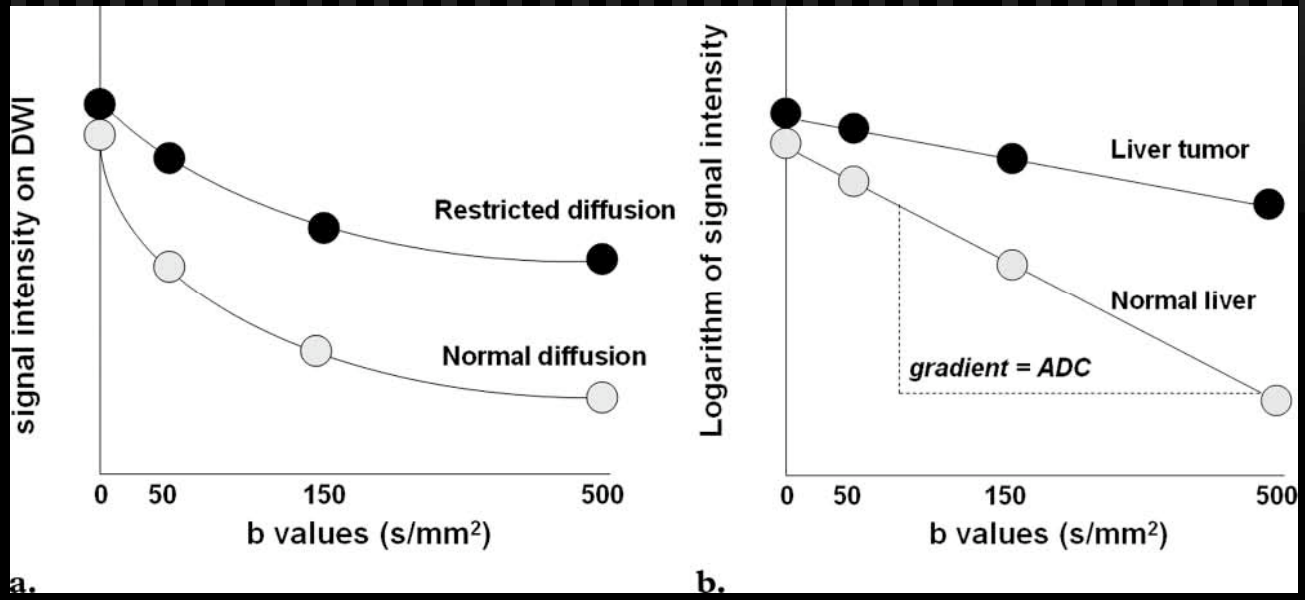

Princípios da Difusão

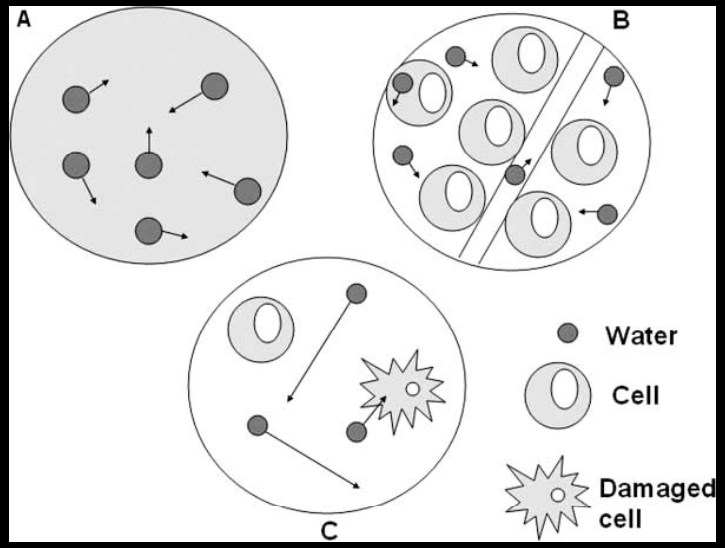

- ✓ Avaliação do movimento das moléculas de água

Ambiente não restritivo → Mov. completamente aleatório **(Movimento Browniano)**

Ambiente restritivo → Movimento condicionado → Fibrose, Edema Citotóxico, Tumores, Abcesso

Princípios da Difusão

- ✓ No organismo este movimento nunca é “Browniano”
- ✓ Modelado por interacções entre tecidos, membranas cell, organelos, etc..

Para simplificação os movimentos da h2o resumem-se a : intravasc; extravelular; intracelular.

- ✓ **Celularidade Tecidual**
- ✓ **Integridade das membranas celulares**

Influenciam o movimento da h2o

Princípios da Difusão

- ✓ Tecidos com :

  - Baixa densidade celular
  - Rotura membrana celular

  → ↑ movimento moléculas h2o

  - Alta densidade celular → ↓ movimento moléculas h2o

“Medidas” de Difusão

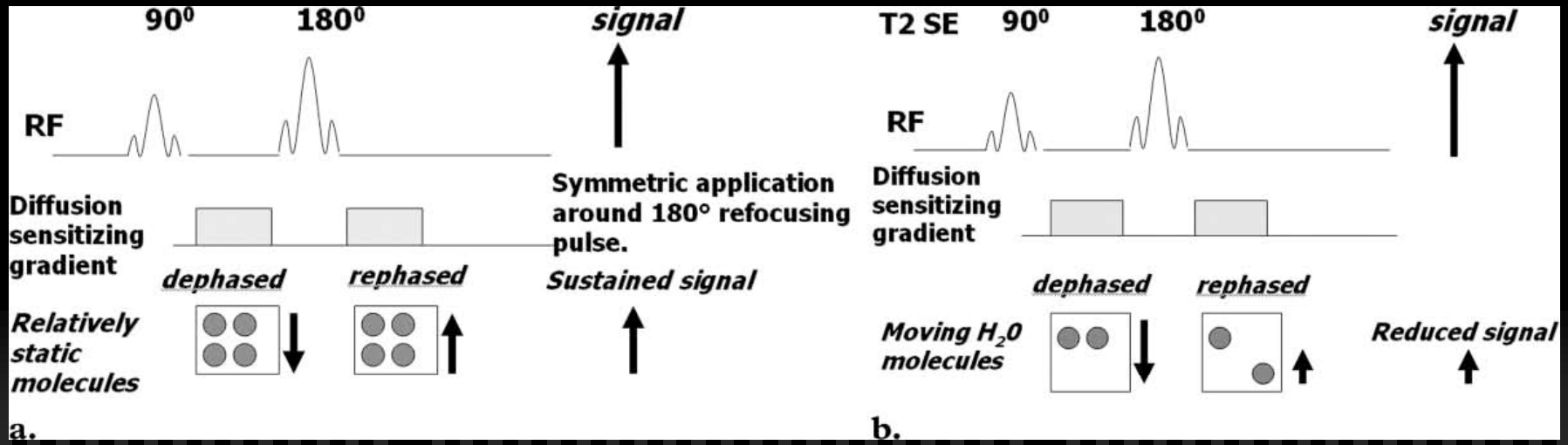

- ✓ Adaptação de uma sequência T2 (fast-spin eco)
- ✓ Pulso de RF 90º, seguido de um outro de 180º + aplicação de 2 gradientes de difusão - *diffusion sensitizing gradient* antes e após o pulso de RF 180º

“Medidas” de Difusão

- ✓ A distância percorrida pelas moléculas de h20 entre cada gradiente difusão influencia o sinal de T2.

↑ cell

↓ cell

↑ intensidade sinal

moléculas percorrem grandes distâncias

↓ intensidade sinal

algumas moléculas perdem o sinal após o 2º gradiente

Significado valor “b”

- ✓ É a força / intensidade do gradiente de difusão - *diffusion sensitizing gradient*
- ✓ É proporcional a : - amplitude de gradiente
  - duração gradiente
  - intervalo entre os 2 gradientes
- ✓ Medido em segundos / mm2
- ✓ O ajuste rápido do valor de b é conseguido variando a amplitude de gradiente.

Significado valor “b”

- ✓ Os valores óptimos de “b” variam de tecido para tecido.
- ✓ Celularidades diferentes.

Ex.:
Fígado - 0 e 500-600 seg/mm2

Próstata - 0 e 1400-1600 seg/mm2

Significado valor “b”

- ✓ Para um valor de b = 0 → sinal obtido é = T2
- ✓ Valores de b na ordem dos 50-100 → originam perda de sinal em partículas de h2o altamente móveis - **Vasos - “*Black-Blood Images*”**

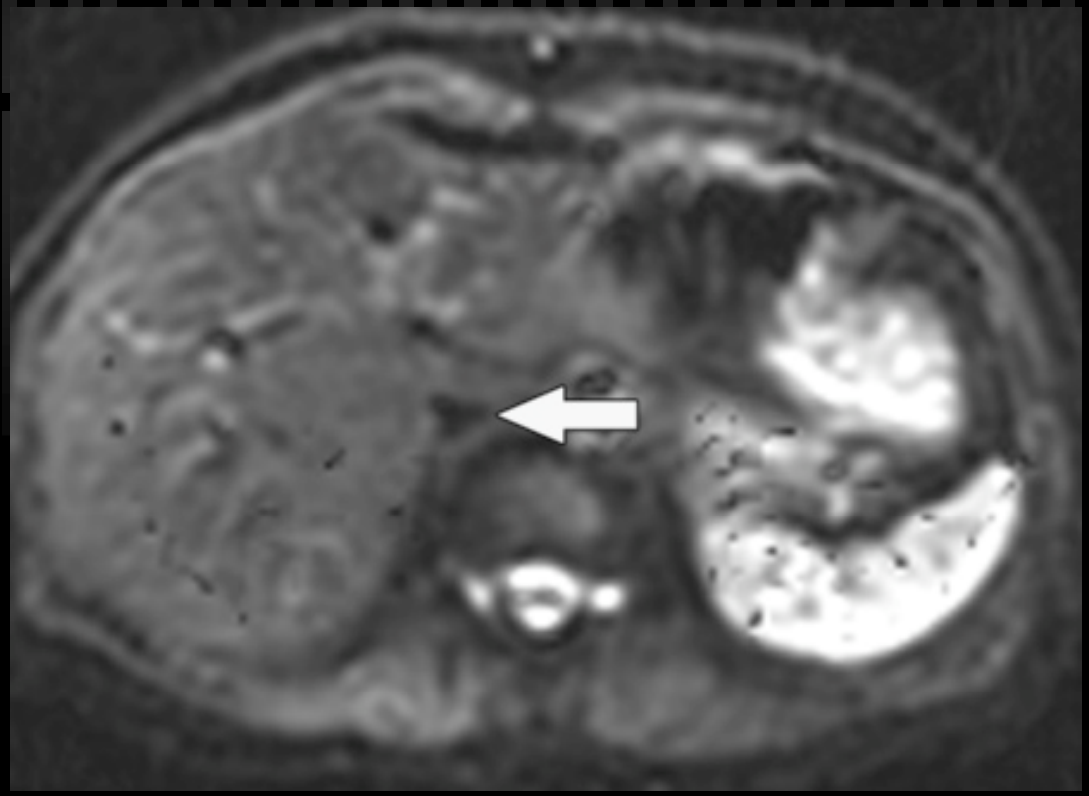

Significado valor “b”

- ✓ Para um valor de b = 0 → sinal obtido é = T2
- ✓ Valores de b na ordem dos 50-100 → originam perda de sinal em partículas de h2o altamente móveis - **Vasos - “*Black-Blood Images*”**

!!!!Hemangioma!!!!

Significado valor “b”

- ✓ Devido à restrição em ambientes altamente celulares (tumores), não há perda de sinal após o 2º impulso de difusão.
- ✓ Lesões demonstram grande intensidade de sinal, mesmo quando se utilizam valores elevados de “b”

Tecido Neuronal
Tecido Linfático
Mucosa Intestinal
Endométrio

→ Tecidos altamente celulares

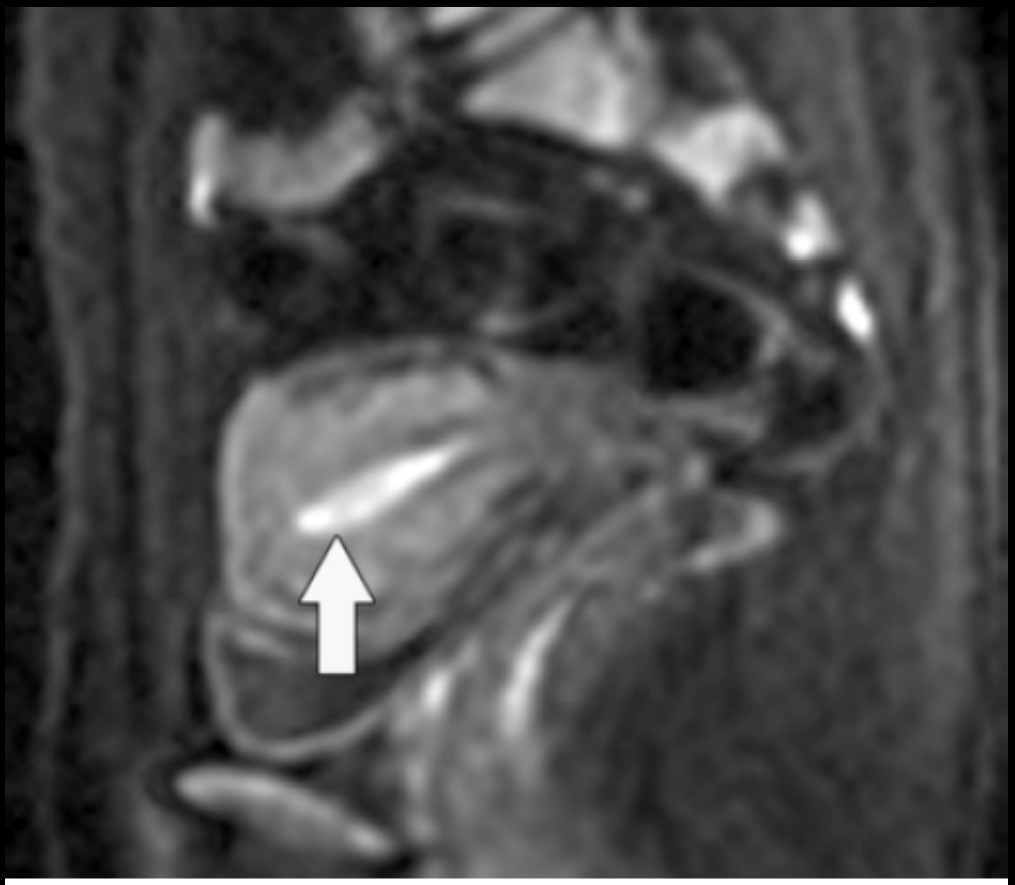

Figure 4. Sagittal diffusion-weighted image (b = 800 sec/mm^2) obtained in a 38-year-old woman shows the endometrium with normal high signal intensity (arrow).

Análise Qualitativa

- ✓ O estudo ponderado em difusão deve incluir, pelo menos, 2 valores diferentes de “b”

- 0 seg/mm2

- 500-1000 seg/mm2

- ✓ Dependente do órgão a estudar

Ex.:
Fígado - 0 e 500-600 seg/mm2

Próstata - 0 e 1400-1600 seg/mm2

Análise Qualitativa

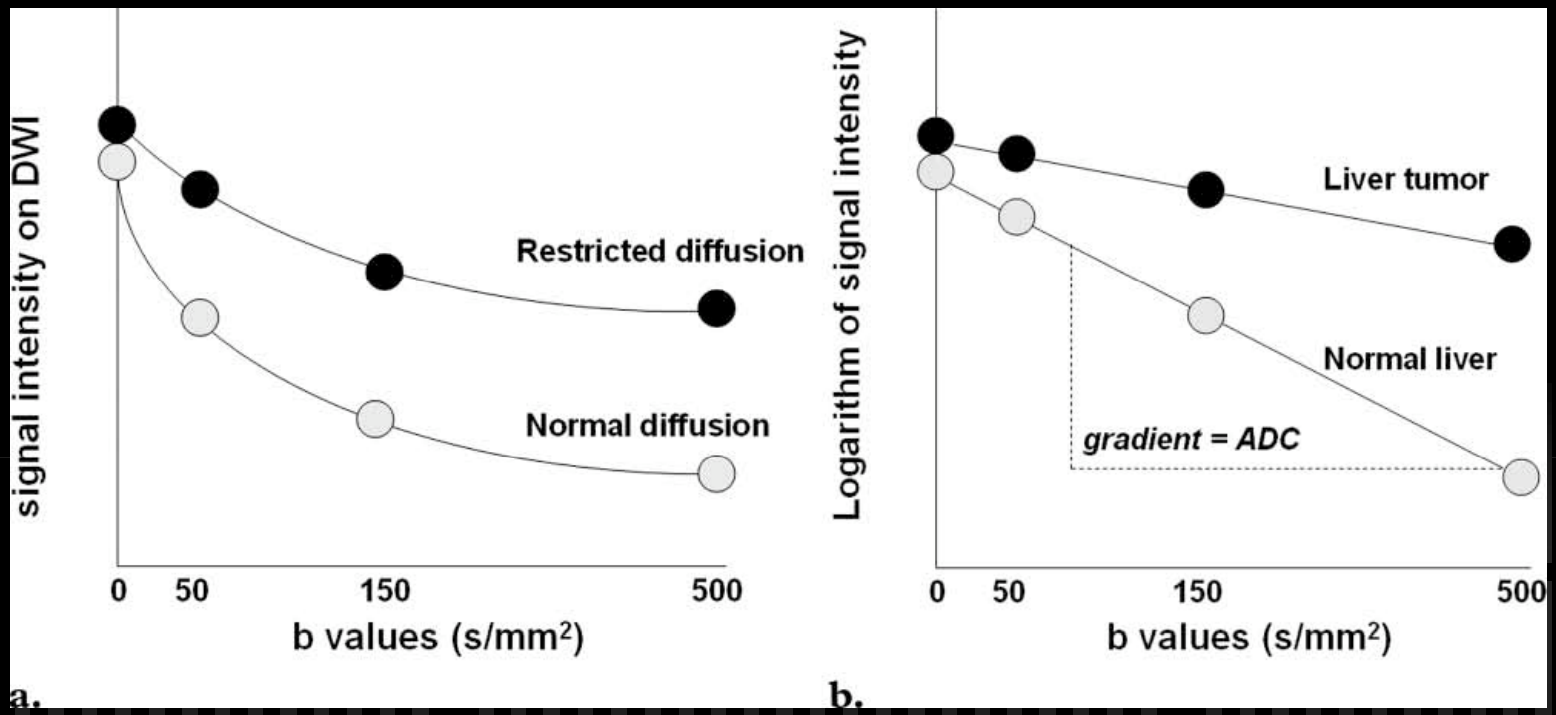

- ✓ A diminuição da intensidade de sinal dos tecidos para diferentes valores de "b" é biexponencial:
- ✓ 1º perda sinal deve-se aos vasos (b=50-100; "black-blood").
- ✓ 2º perda de sinal devido ao movimento das moléculas de água intra e extracelular.

Análise Quantitativa

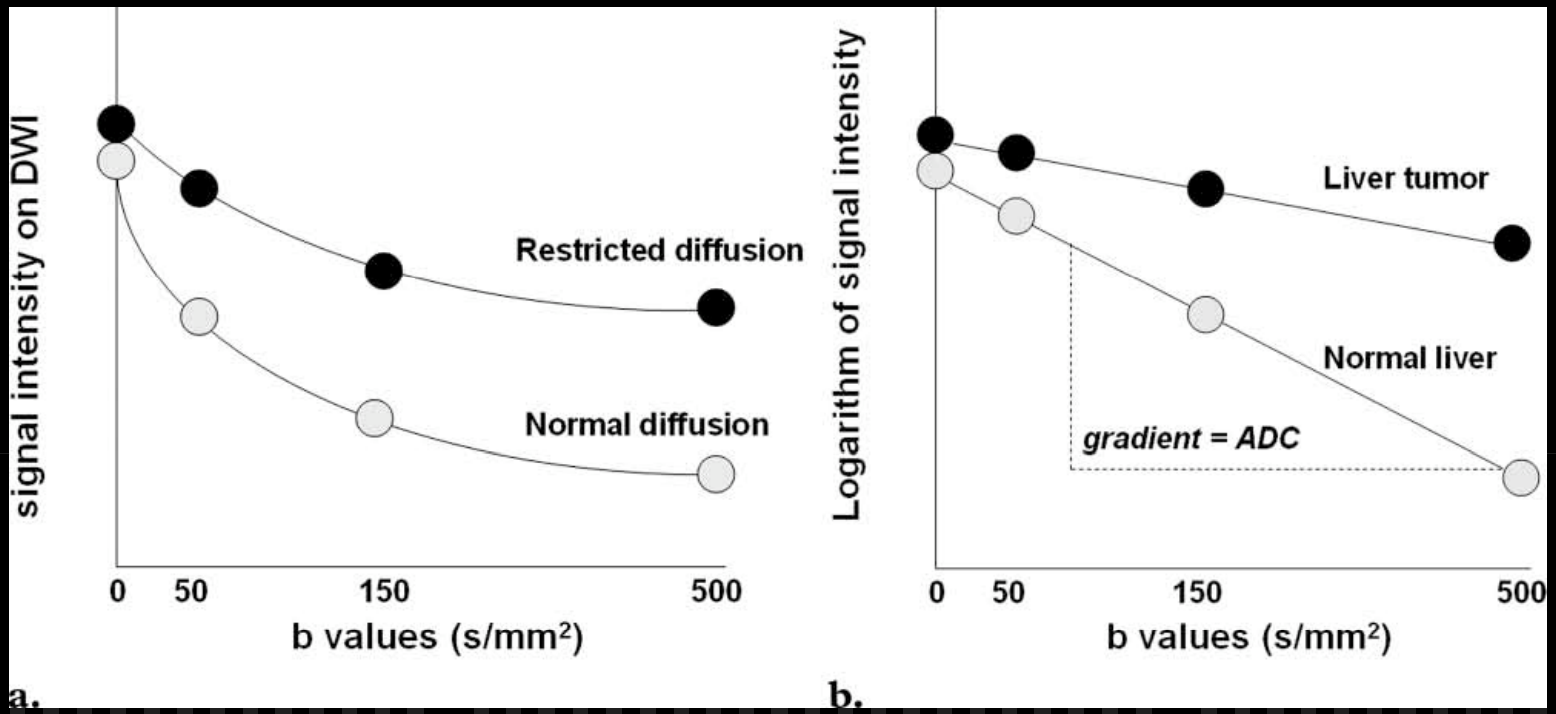

- ✓ **ADC** é representado através do algoritmo dos valores de intensidade de sinal medidos numa lesão, para diferentes valores de "b" (valores crescentes).
- ✓ Cálculo do ADC é independente do aparelho de RM usado.
- ✓ Cálculo do ADC é conseguido por cada pixel de imagem.

Análise Quantitativa

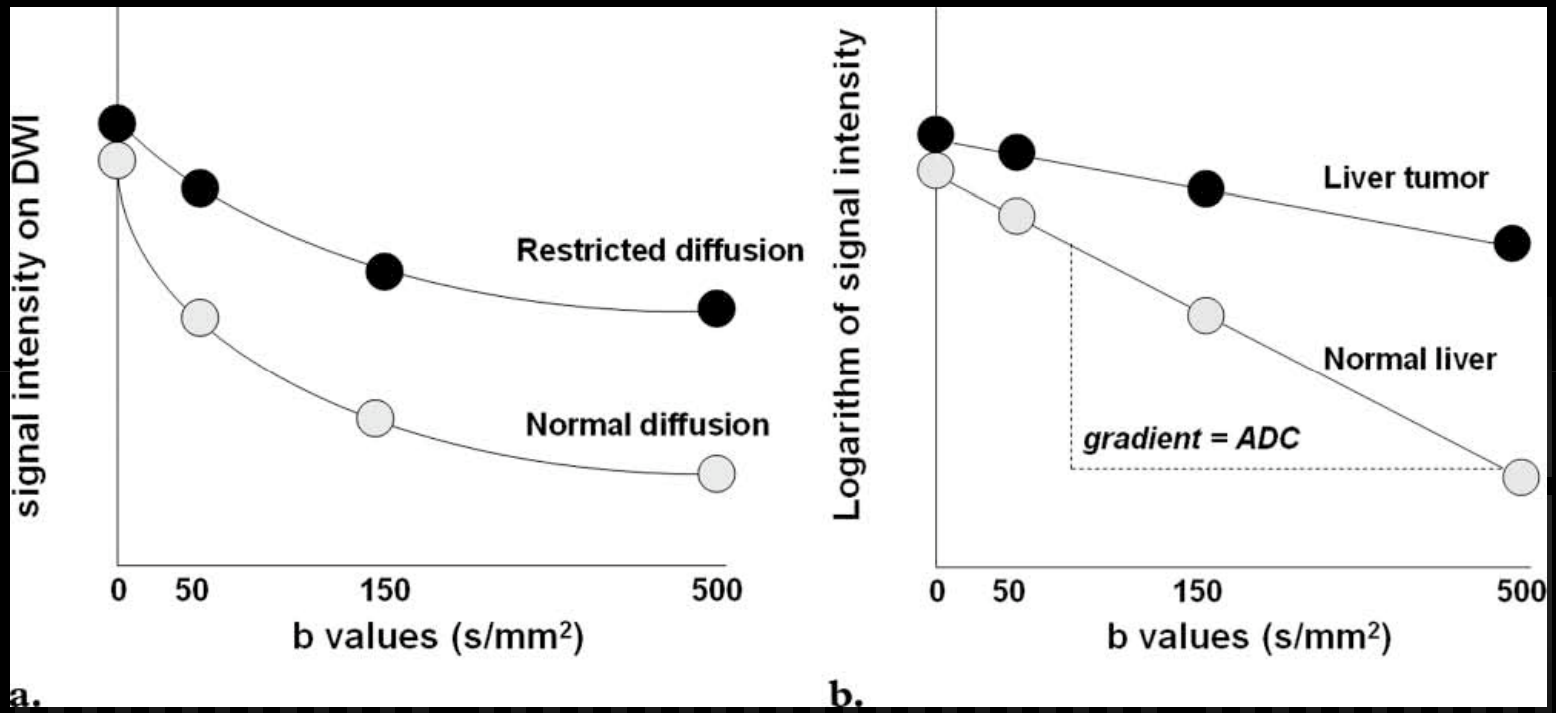

- ✓ A análise quantitativa do ADC, só é possível quando pelo menos 2 valores de “b” forem usados.
- ✓ Quanto mais valores de “b”, mais fidedigno será o mapa ADC...
- ✓ ...Maior tempo de aquisição!

Análise Quantitativa

- ✓ Apesar de alguma diferença entre estudos, a determinação de um valor ADC que diferencie benigno Vs maligno, tem sido cada vez mais aprofundada

- ✓ Exemplo estudo hepático:

- 1×10^{-3} mm^2/sec → metástases,
- 1.5×10^{-3} mm^2/sec → carcinoma hepatocelular,
- $1.45 - 2 \times 10^{-3}$ mm^2/sec → lesões hepáticas benignas,
- $2.1 - 3 \times 10^{-3}$ mm^2/sec → hemangiomas,
- $3.1 - 4.3 \times 10^{-3}$ mm^2/sec → quistos

Pitfalls mais comuns

1. Sobreposição efeito T2
2. Circulação sanguínea de baixa velocidade
3. Sobrecarga de ferro

Sobreposição Efeito T2

- Intensidade de sinal de uma lesão depende da maior ou menor facilidade de movimento das moléculas de água.
- Mas também do tempo de relaxamento (TR) de T2.
- Lesões quísticas que têm um TR longo e que “brilham” em T2, vão manter essa intensidade de sinal mesmo com valores de “b” elevados

Sobreposição Efeito T2

- ✓ Este artefacto pode ser evitado através da interpretação dos valores do mapa ADC, que representam o ratio entre várias intensidades de sinal medidas, para diferentes “b”.
- ✓ **Um quisto “verdadeiro” :**

- Hipersinal em T2
- Hipersinal em difusão (b =0 e b=600)
- **ADC elevado**

- ✓ **Tumor quístico apresentará um valor baixo de ADC**

Fluxo Sanguíneo Lento

- ✓ Geralmente vasos perdem sinal com valores baixos de “b”
- ✓ 50 -100 seg/mm2 **(“black-blood image”)**
- ✓ O fluxo lento (hemangioma) pode simular uma lesão com alta celularidade

↓

aumentando a intensidade de sinal de uma lesão à medida que o aumenta o valor de “b”

- ✓ ADC geralmente elevado, demonstrando a benignidade da lesão.
- ✓ ADC pode estar diminuído → Sequências tradicionais para estudo hepático e uso de agentes de contraste paramagnéticos

Fluxo Sanguíneo Lento

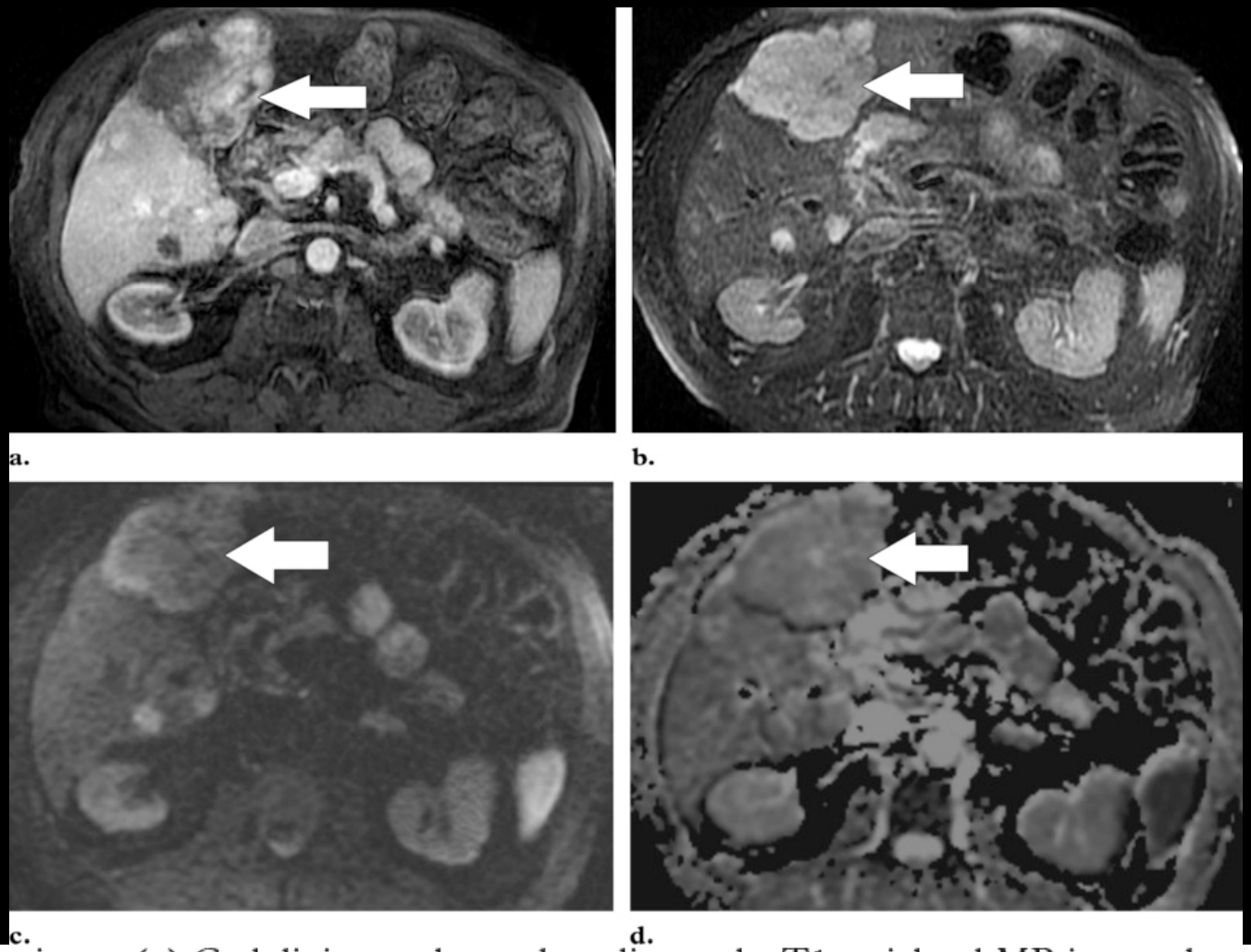

Figure 7. Hemangioma. **(a)** Gadolinium-enhanced gradient-echo T1-weighted MR image shows a hemangioma with peripheral nodular enhancement (arrow). **(b)** On a fast spin-echo T2-weighted MR image, the hemangioma (arrow) is lobulated and demonstrates very high signal intensity. **(c)** On a diffusion-weighted image (b = 500 sec/mm^2), the hemangioma (arrow) demonstrates high signal intensity due to slow-flowing blood. **(d)** ADC map shows the diffusion of the hemangioma (arrow) to be similar to that of background liver (ie, unimpeded).

Sobrecarga de Ferro

- Sequências usadas fazem com que a difusão seja susceptível a artefactos de imagem condicionados pelo excesso de ferro.
- Perda de sinal do parênquima hepático pode ser um aspecto positivo.
- Maior contraste entre lesões com hipersinal nas imagens ponderadas em difusão e o restante parênquima.
- Ponto negativo: pequenas lesões podem perder-se com a presença de artefactos de imagem.

Desafios Técnicos

✓ Limitações major da técnica:

- Baixa relação sinal - ruído (SNR)
- Susceptibilidade a artefactos

✓ **Aumentar SNR:**

- RM 3.0 T
- TE< 100mseg
- Uso de matriz maior - 128x128 (1,5T) e 256x256 (3T)
- Aumentar a espessura de corte - 6/7 mm
- Técnicas “Free-breathing” aumentam SNR em relação às Breath-holding (diminuem os artefactos de movimento)
- Saturação Gordura

Desafios Técnicos

Commonly Used Protocol for Diffusion-weighted Imaging of the Abdomen and Pelvis

Parameter	Description
Patient disposition	Free breathing
Repetition time (msec)	>2500 (3000–3500) (abdomen); >3500 (pelvis)
Echo time (msec)	Minimum (70–80)
Field of view (cm)	28–40 (abdomen), 24–28 (pelvis)
Section/gap width (mm)	6–8/1–2
Fat suppression	Spectral selected/STIR
Parallel imaging factor	2
Matrix	128 × 128
Number of signals acquired	2
b values (sec/mm^2)	0, 50, 150,500 (abdomen); 0, 100, 800 (pelvis)

Note.—STIR = short inversion time inversion recovery.

- ✓ Usar valores altos de TR → evitar efeito T1

Pelo menos 3x superiores ao de metástases típicas → >2500 mseg

Desafios Técnicos

✓ **Variação de valores de ADC:**

- Valores obtidos com “breath-hold” não podem ser extrapolados para técnicas de “respiratory triggering” ou “free-breathing”
- Técnica “breath-hold” com valores ADC mais baixos.
- Mecanismo de comparação valores de ADC entre diferentes técnicas ainda não disponível.

Aplicações Clínicas Difusão

1. LESÕES HEPÁTICAS FOCAIS
2. DÇA HEPÁTICA DIFUSA
3. AVALIAÇÃO RESPOSTA TTO TUMORAL
4. OUTRAS APLICAÇÕES ABDOMINAIS E PÉLVICAS

Lesões Hepáticas Focais

- ✓ **Detecção**, **Caracterização**, **Avaliação pré e pós TTO** (QT)
- ✓ Tumores e mtx com celularidade aumentada, relativamente ao parênquima adjacente → ↑ intensidade sinal com ↑valor b + ADC↓
- ✓ **Detecção** (b=500), Parikh et al demonstra um aumento significativo na detecção de lesões hepáticas focais - 88% difusão, comparativamente com as imagens ponderadas em T2 - 70%.
- ✓ Valores mais altos de b são considerados mais importantes na caracterização das lesões.

Lesões Hepáticas Focais

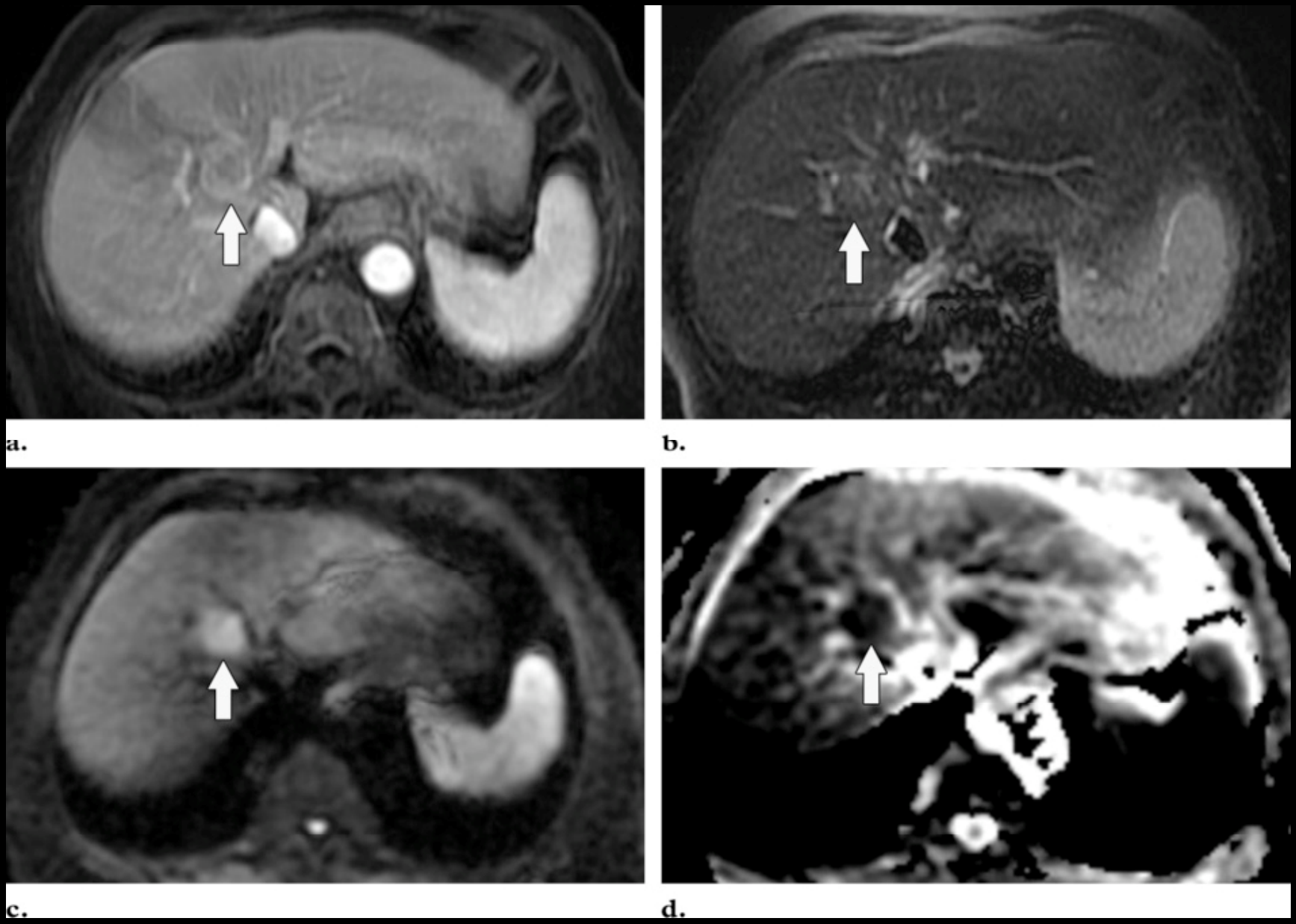

Lesões Hepáticas Focais

- ✓ **Caracterização:** é utilizada a avaliação quantitativa dos valores ADC como indicador de malignidade de uma lesão.
- ✓ ADC ↓ → MALIGNIDADE

- ✓ Exemplo estudo hepático:

- 1×10^{-3} mm^2/sec = metástases
- 1.5×10^{-3} mm^2/sec = carcinoma hepatocelular
- $1.45 - 2 \times 10^{-3}$ mm^2/sec = lesões hepáticas benignas
- $2.1 - 3 \times 10^{-3}$ mm^2/sec = hemangiomas
- $3.1 - 4.3 \times 10^{-3}$ mm^2/sec = quistos

Lesões Hepáticas Focais

- ✓ Brugel et al definiram o valor de 1.63×10^{-3} mm^2/sec como "cut-off" na caracterização de lesão hepática focal benigna Vs maligna, em 88% dos casos.
- ✓ No contexto de um tumor/mtx com necrose ou tumor quístico a avaliação quantitativa do valor absoluto de ADC não está ainda esclarecida.
- ✓ ADC mais elevado na área necrótica, bem como heterogeneidade nas imagens ponderadas em difusão:
  - Porção necrótica com ↓intensidade sinal com ↑valor b
  - Sólida comportamento inverso
- ✓ Outras sequências e utilização de contraste.

Lesões Hepáticas Focais

- Apesar destas limitações a análise qualitativa (detecção) e quantitativa (caracterização) é muito útil na detecção e caracterização de lesões focais.
- Importante na avaliação de doentes com insuficiência renal ou história de alergia a contraste

Avaliação Resposta TTO

- Há um interesse crescente na aplicação da difusão para a avaliação da resposta ao tratamento tumoral.

- Vários artigos recentes demostram que, valores altos ADC em mtx hepáticas em fase de pré-tto, mostram pior resposta QT (necrose tecidular, menor perfusão)

- Por outro lado Kamel et al relatam valores de ADC elevados 1 a 2 semanas após quimioembolização transarterial percutânea, representando necrose tumoral.

Avaliação Resposta TTO

- Difusão permite:
  - Avaliação precoce de resposta ao tratamento.
  - Caracterizar lesões com maior probabilidade de resposta ao tratamento QT.

Dça Hepática Difusa

- Aplicações Difusão:
  - Esteatose hepática
  - Fibrose hepática
  - Cirrose

↓ **ADC**

- $< 1.6 \times 10^{-3}$ mm^2/sec = boa correlação entre valores ADC e fibrose

- Está ainda a ser estudada a relação inversa, que parece existir, entre os valores de ADC e a gravidade da hepatite viral, mas ainda com resultados muito variáveis entre estudos.

Dça Hepática Difusa

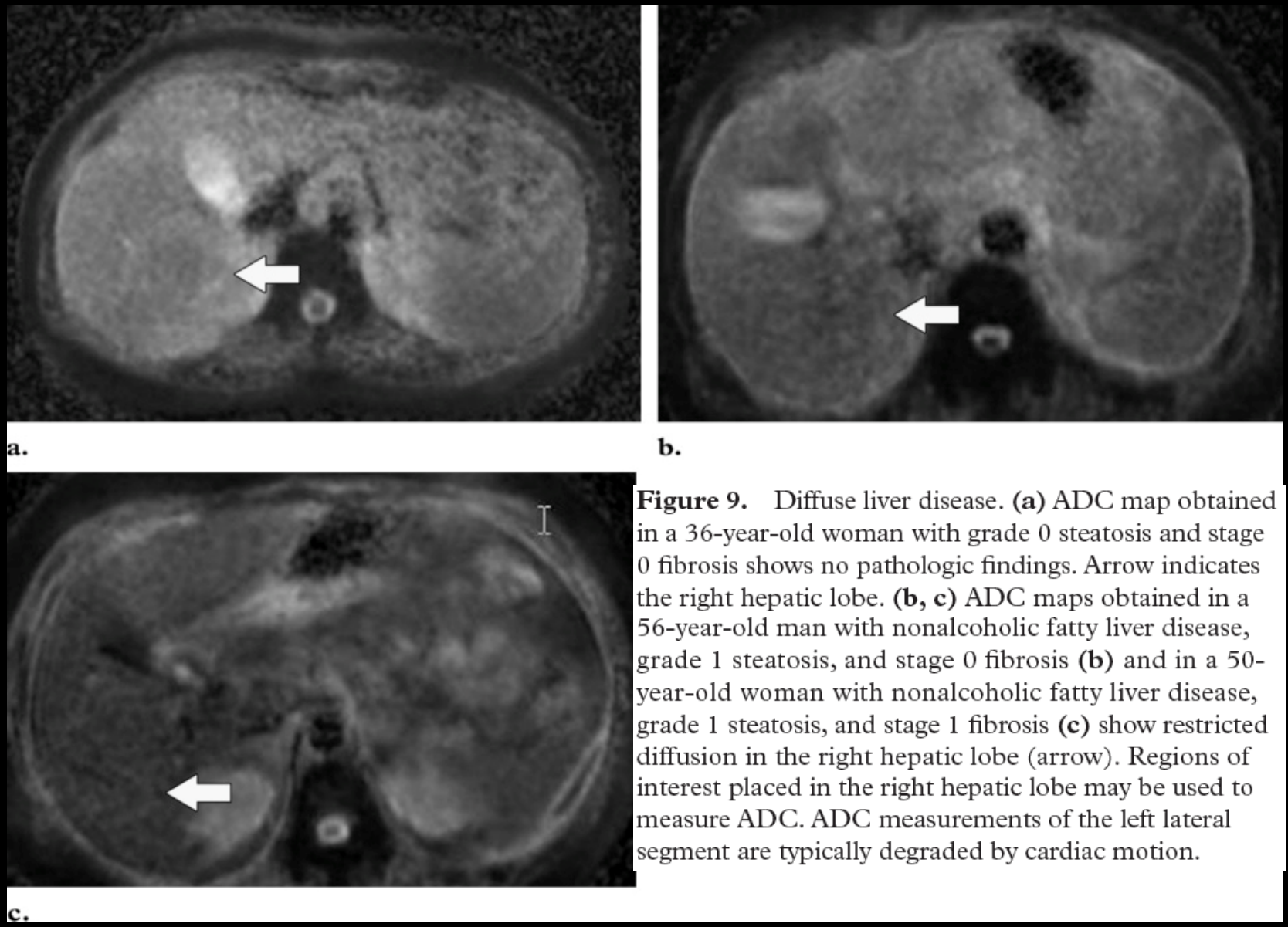

Figure 9. Diffuse liver disease. **(a)** ADC map obtained in a 36-year-old woman with grade 0 steatosis and stage 0 fibrosis shows no pathologic findings. Arrow indicates the right hepatic lobe. **(b, c)** ADC maps obtained in a 56-year-old man with nonalcoholic fatty liver disease, grade 1 steatosis, and stage 0 fibrosis **(b)** and in a 50-year-old woman with nonalcoholic fatty liver disease, grade 1 steatosis, and stage 1 fibrosis **(c)** show restricted diffusion in the right hepatic lobe (arrow). Regions of interest placed in the right hepatic lobe may be used to measure ADC. ADC measurements of the left lateral segment are typically degraded by cardiac motion.

Dça Hepática Difusa - Futuro?

- Evolução da técnica.
- Tempos de aquisição mais curtos, com possibilidade de aumentar o nº de valores de b usados.
- Valores ADC mais rigorosos (mais b).
- Outras questões que são presentemente alvo de estudo:
  - Aval. quantitativa de dça hepática difusa **heterogénea**.
  - Aval. de fibrose em fígado esteatósico (correcção dos valores).
  - Deposição aumentada de **Ferro**.

Outras Aplicações Abd -Pélvicas

- Cada vez mais utilizada com técnica no estudo dos tumores da **próstata, colo uterino, rim, pâncreas.**
- **Tumor prostático:**
  - 2º tumor com maior mortalidade nos EUA
  - Muitos casos são subclínicos - até 40% em autópsias (foci microscópicos)
  - Zona periférica da próstata (central - 20%)
  - Lesão nodular com ↓ **intensidade sinal T2**

Outras Aplicações Abd -Pélvicas

- ✓ ↓ sinal T2 → Prostatite
  → Hemorragia
  → Alt pós tto

✓ Dificuldade diagnóstica com imagens ponderadas em T2 é ainda agravada pela marcada heterogeneidade de sinal na zona central - 20% tumores.

Outras Aplicações Abd -Pélvicas

- ✓ Difusão é feita com valores de b muito elevados de forma a “superar” o hipersinal próprio da zona periférica da próstata - T2.
- ✓ ↓ ADC comparativamente ao tecido normal adjacente → Malignidade!

1.3×10^{-3} mm²/sec 1.7×10^{-3} mm²/sec

- ✓ Contudo, há sobreposição de valores ADC entre dça benigna e maligna.

Outras Aplicações Abd -Pélvicas

- ✓ O uso combinado de difusão + T2 melhoram a detecção de lesões nodulares na zona perférica da próstata
- ✓ Sensibilidade RM = 77-81%
- ✓ Especificidade RM = 46-65%

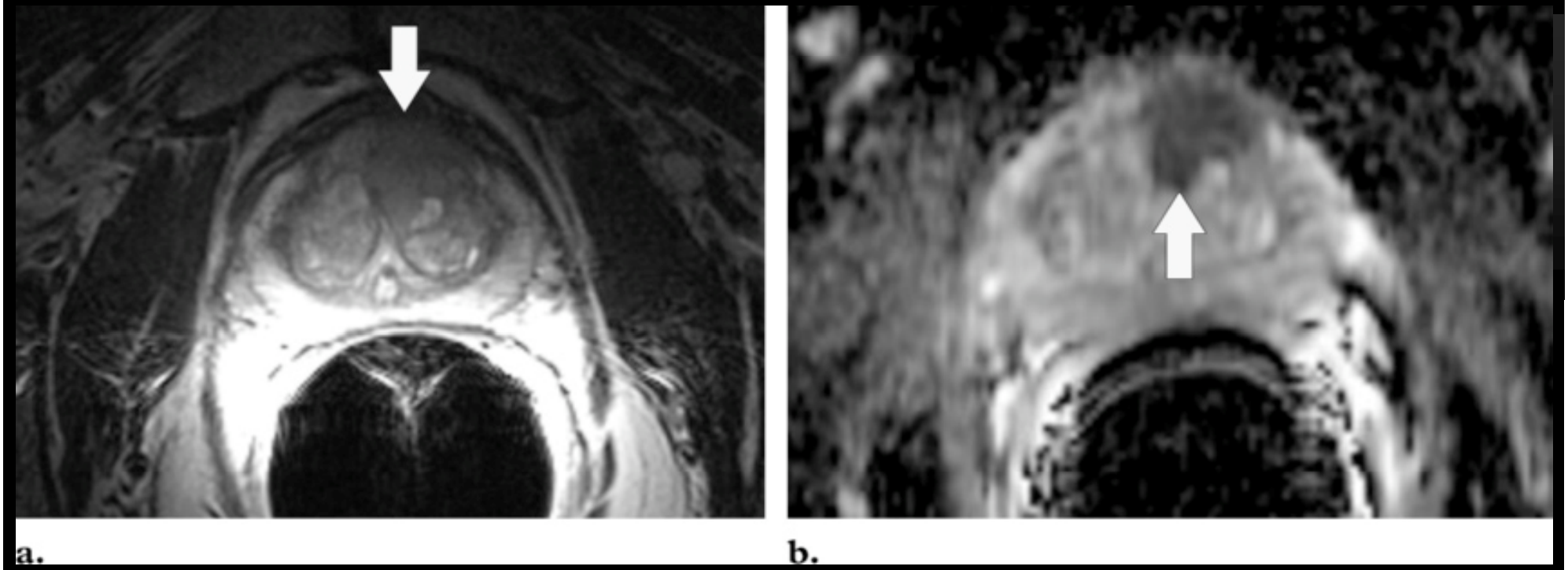

Outras Aplicações Abd -Pélvicas

- **Tumor colo uterino:**
  - poucos estudos sobre a aplicação da difusão
  - grande quantidade de tecido fibroso
  - ↓valor ADC (fibrose)
  - hipossinal T2
  - realce tardio após Gd

Outras Aplicações Abd -Pélvicas

- ✓ Devido à celularidade aumentada do tumor colo, este vai ter aumento de sinal nas imagens ponderadas em difusão e ↓ valor mapa ADC

- ✓ 1.09 ± 0.2 ×10-3 mm2/sec - lesão maligna
- ✓ 1.79 ± 0,24 ×10-3 mm2/sec - lesão benigna

Outras Aplicações Abd -Pélvicas

- **Tumores Renais:**
  - Requer valores de b > 1000 seg/mm2
  - Tem sido sugerida a possibilidade de diferenciação entre quisto / tumor quístico / tumor necrosado, baseado na avaliação quantitativa do mapa ADC
  - Continua sem resposta a diferenciação entre tumor sólido benigno e maligno

Outras Aplicações Abd -Pélvicas

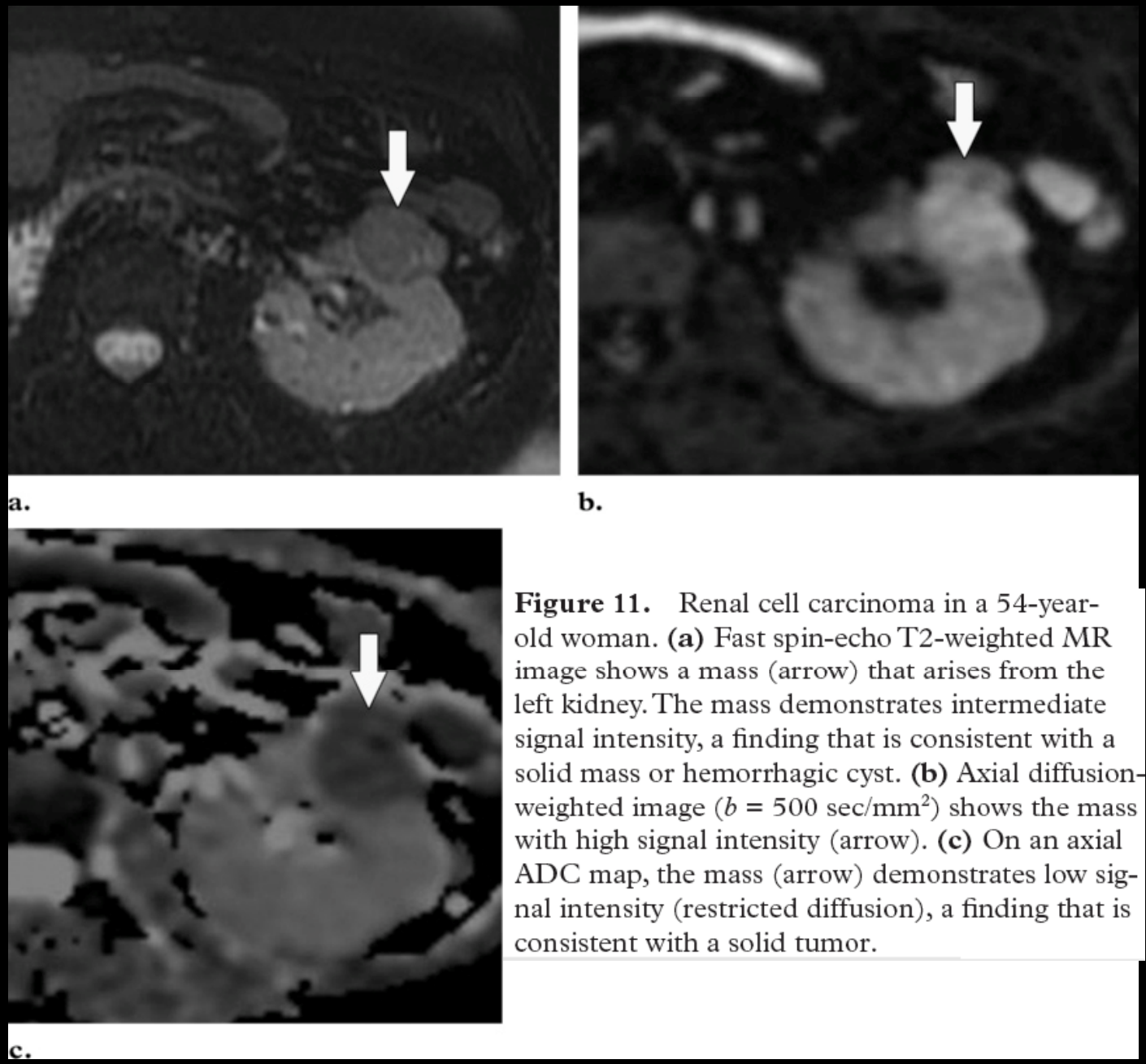

Figure 11. Renal cell carcinoma in a 54-year-old woman. **(a)** Fast spin-echo T2-weighted MR image shows a mass (arrow) that arises from the left kidney. The mass demonstrates intermediate signal intensity, a finding that is consistent with a solid mass or hemorrhagic cyst. **(b)** Axial diffusion-weighted image (b = 500 sec/mm^2) shows the mass with high signal intensity (arrow). **(c)** On an axial ADC map, the mass (arrow) demonstrates low signal intensity (restricted diffusion), a finding that is consistent with a solid tumor.

Outras Aplicações Abd -Pélvicas

- **Nódulos linfáticos:**
  - Reduzida quantidade trabalhos na avaliação por difusão de linfonodos
  - Os trabalhos realizados não apresentam relação entre valores de ADC e caracterização dos nodos (b=1000)
  - Necrose frequente altera a interpretação do estudo difusão e do mapa ADC (↑).

Conclusões

- ✓ A difusão é uma área da RM em franca expansão clínica e científica.
- ✓ Cada vez mais trabalhos sobre o tema.
- ✓ Cada vez mais investigação para estabeler os melhores protocolos técnicos.
- ✓ Avaliação de vários órgãos já conseguida e com potencial de expansão para muitos outros.
- ✓ Potencial de caracterização de tecidos, especialmente eficaz quando usada em conjugação com outras sequências "convencionais".