«Sonography of Soft Tissue Masses of the Neck»

Norbert Gritzmann, MD, Alois Hollerweger, MD, Peter Macheiner, MD, Thomas Rettenbacher, MD
Department of Radiology and Nuclear Medicine, Krankenhaus der Barmherzigen Brüder Salzburg,
Kajetanerplatz 1, A-5020 Salzburg, Austria

Journal of Clinical Ultrasound

REVISÃO BIBLIOGRÁFICA
Lara Rodrigues

Clínica Universitária de Imagiologia, H. U. C.
Director, Prof. Dr. Filipe Caseiro-Alves

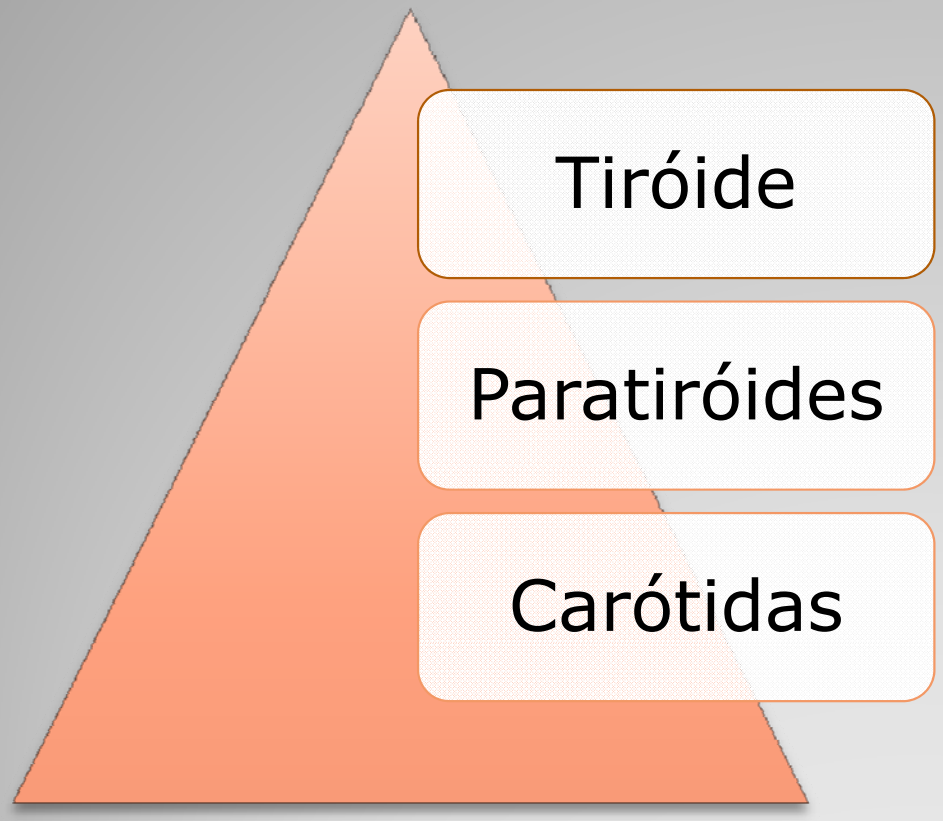

Ecografia Cervical

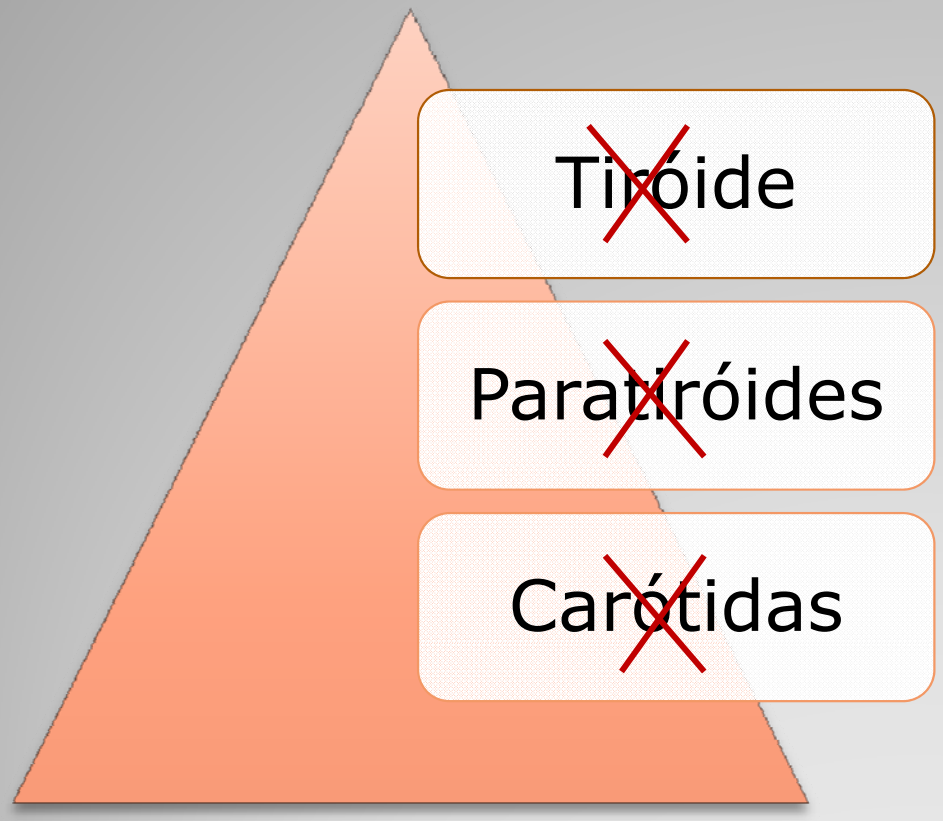

Ecografia Cervical

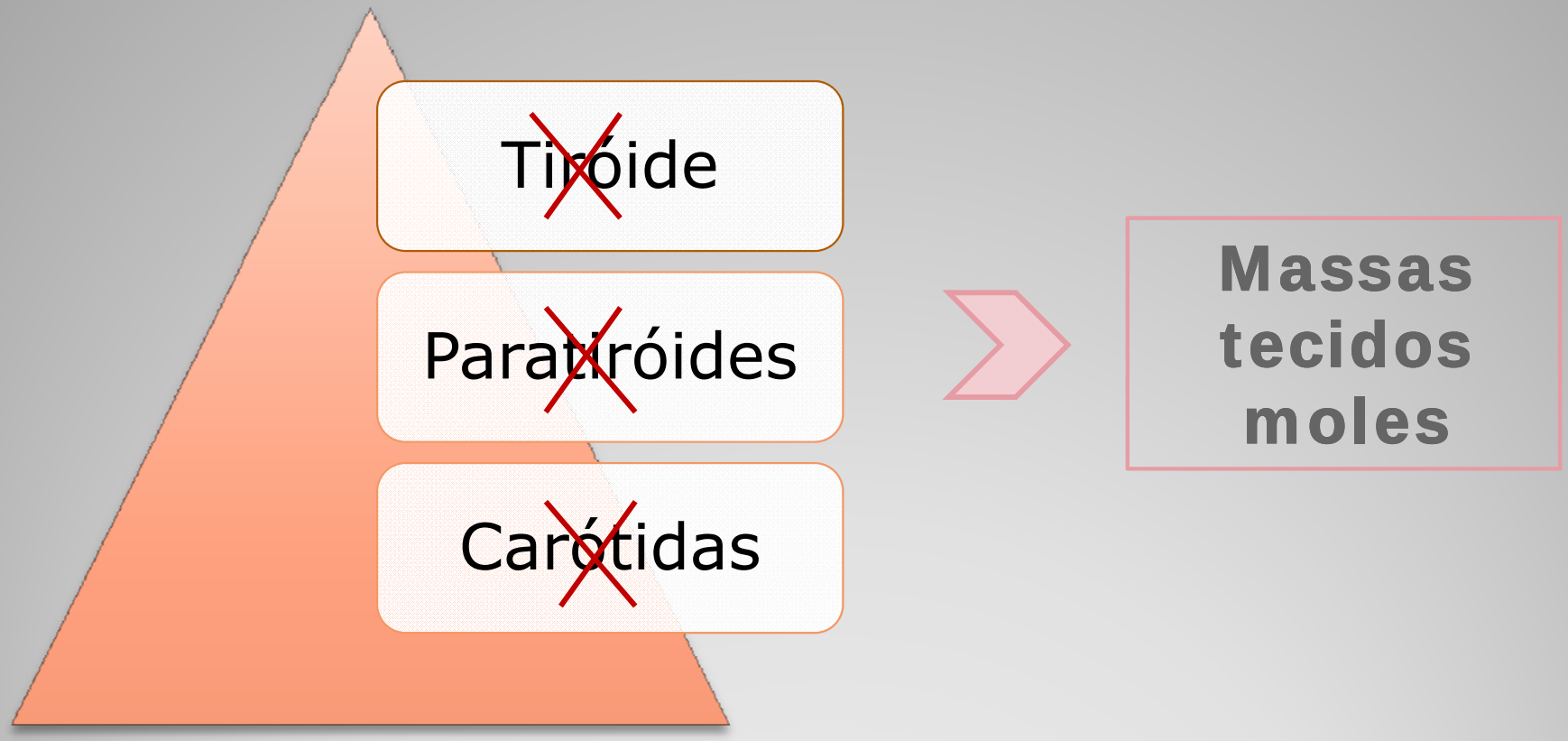

Ecografia Cervical

- Sonda linear, 5-13MHz

  (profundidade da lesão / atenuação dos tecidos interpostos)

- Doppler: útil no estudo de massas tecidos moles do pescoço, mas a maior parte dos diagnósticos é feita com um excelente modo B

  (resolução espacial / intervalo dinâmico)

- Decúbito dorsal
- Examinar sempre os dois lados(!)
- Pelo menos, dois planos ortogonais

Técnica

√ Tiróide
√ Espaços paravasculares
√ Triângulos cervicais posteriores
√ Fossas supraclaviculares
√ Glds salivares

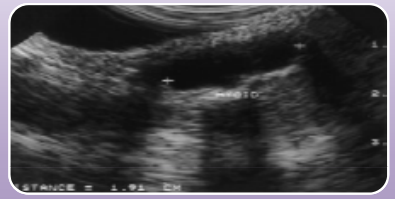

Lesões quísticas

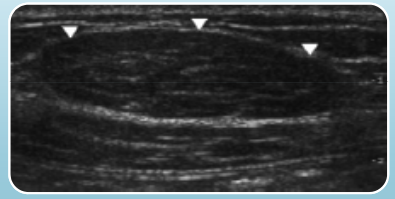

Neoplasias

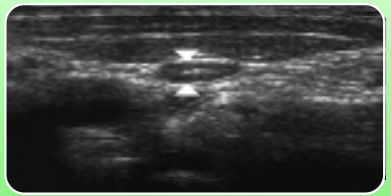

Gânglios linfáticos

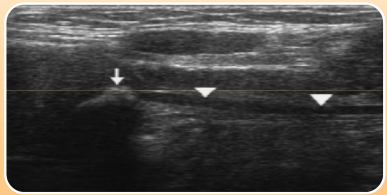

Glds salivares

Diagnóstico Diferencial

- **Quistos Ducto Tiroglosso**
- **Quistos Fendas Branquiais**
- Quistos do Tecido Embrionário
- Laringocelos
- Rânulas

N.B.: Excluir lesões malignas quísticas como:

- metástases Carcinoma Espinhocelular (áreas necróticas)
- metástases Carcinoma Papilar tiróide

→Doppler: áreas hipervasculares.

1. Lesões quísticas

• Quistos Ducto Tiroglosso

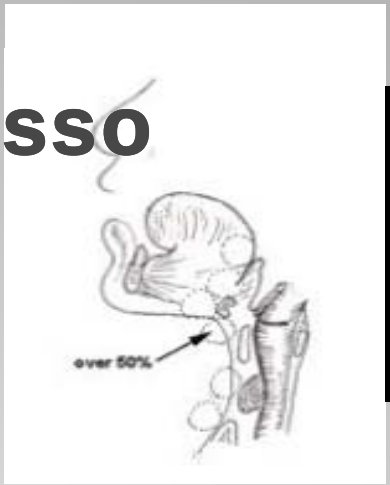

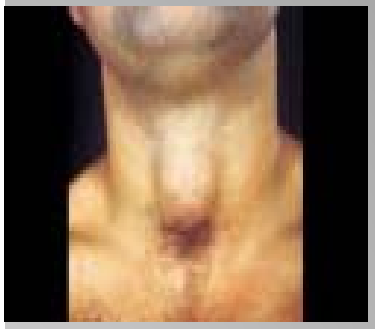

- Anecogénicos com reforço posterior;
- Detritos: hipoecogénicos, aparência pseudosólida;
- Infecção: conteúdo heterogéneo;

- Proximidade do osso hióide;
- Raramente, transformação maligna (ecotextura heterogénea e vascularização intralesional).

• Quistos Fendas Branquiais



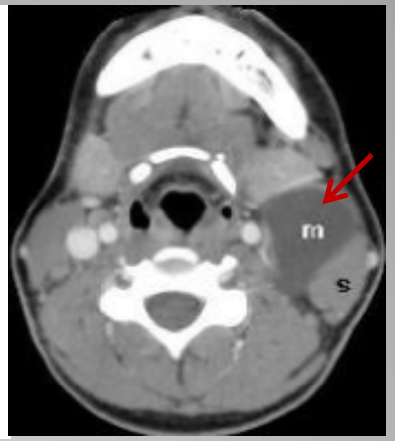

- Anecogénicos a hipoecogénicos;
- Cristais de colesterol: ecos finos dispersos (móveis com aplicação de pressão local);
- Infecção: conteúdo heterogéneo;

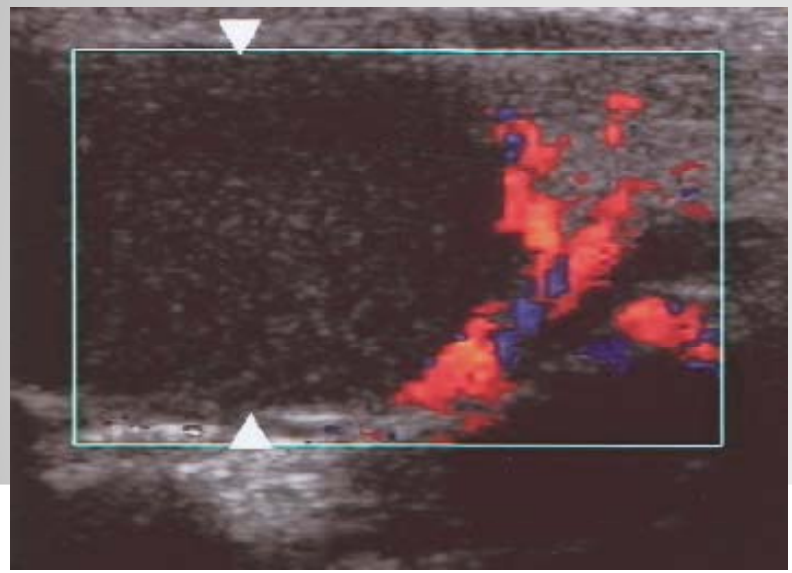

-Doppler: ausência de vascularização;

- Caso contrário, lesão sólida → suspeitar de transformação maligna (raro).

Quistos do Tecido Embrionário

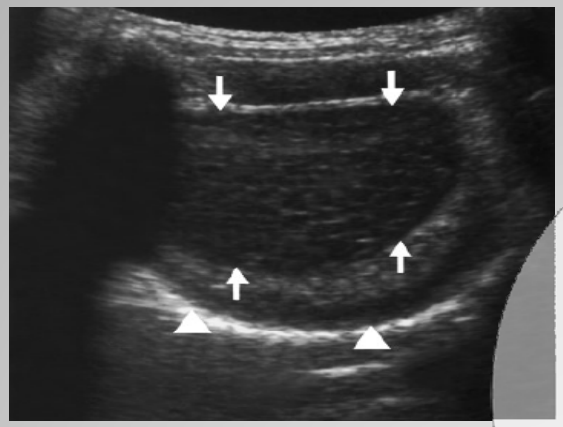

Quistos Epidermóides

Quistos Dermóides

Teratomas

Laringocelos

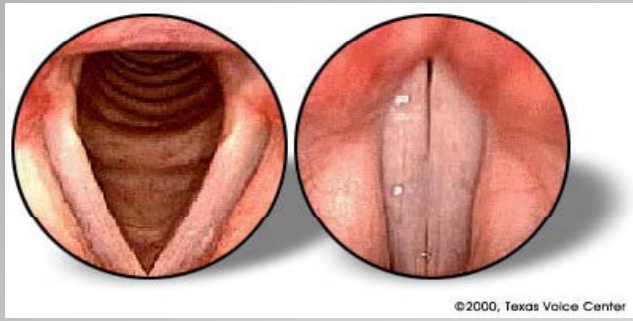

Normal

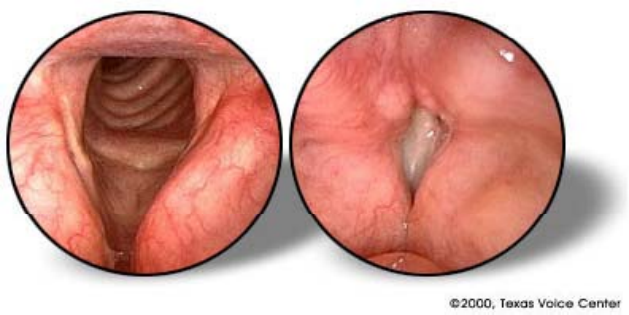

Laringocelo

- Relação com laringe;
- Ao nível da membrana tirohioideia.

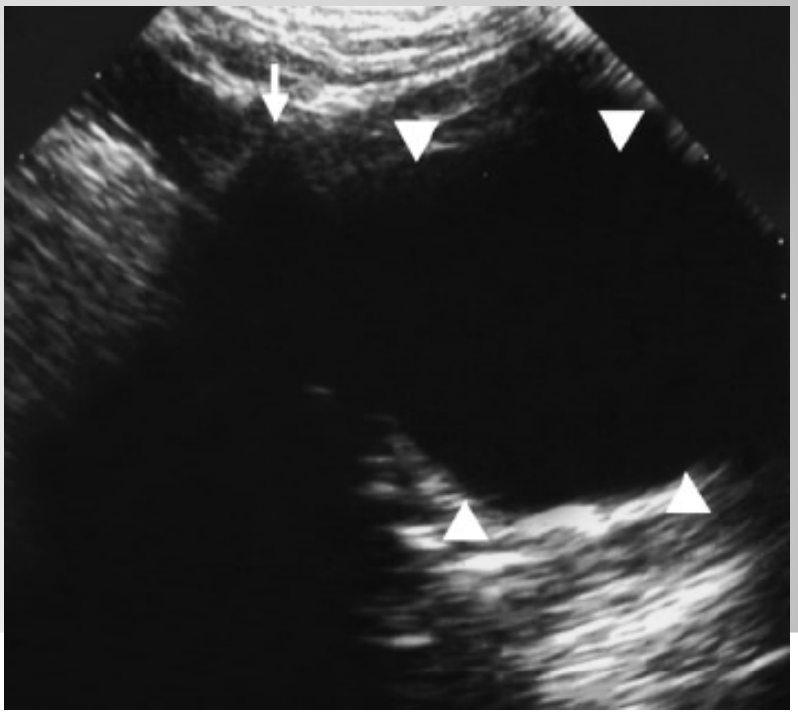

Rânulas

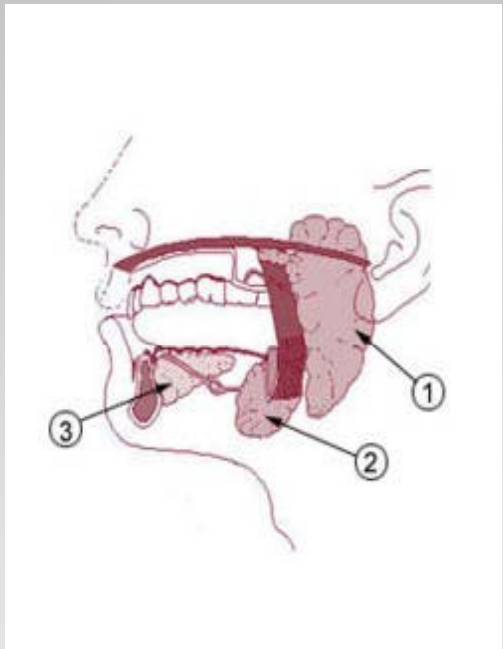

- Contornos regulares, ane/hipocogénicas, sem sinal Doppler.

- Lipomas
- Paragangliomas
- Tumores Neurogénicos
- Hemangiomas
- Linfangiomas
- Tecido Tímico Ectópico
- Tecido Tiroideu Ectópico

2. Neoplasias

- Lipomas

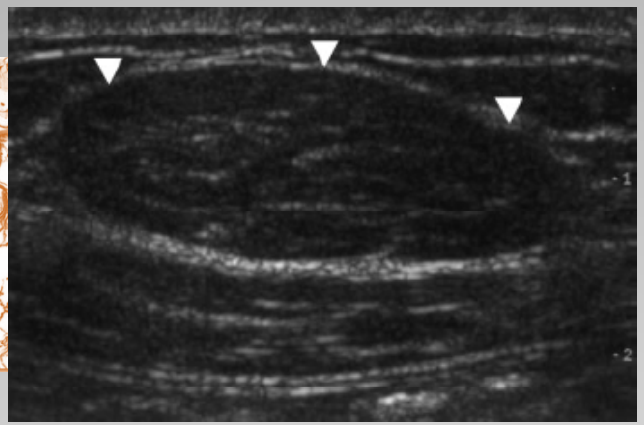

- Morfologia oval, alongada;
- Ecogenicidade: tecido adiposo v.s. tecido fibroso;
- Frequentemente: ecogénicos, ecotextura estriada.

- Paragangliomas
- Tumores Neurogénicos
- Hemangiomas
- Linfangiomas
- Tecido Tímico Ectópico
- Tecido Tiroideu Ectópico

- Lipomas
- Paragangliomas

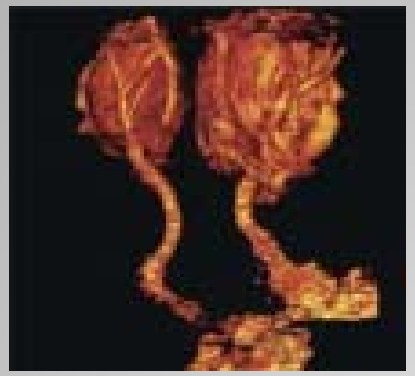

- Artérias carótidas interna e externa deslocadas por uma massa moderadamente hipoecogénica;
- Relação com os vasos;
- Doppler: hipervascularização, fluxo baixa resistência (*shunts* arterio-venosos).

- Tumores Neurogénicos
- Hemangiomas
- Linfangiomas
- Tecido Tímico Ectópico
- Tecido Tiroideu Ectópico

- Lipomas
- Paragangliomas
- Tumores Neurogénicos:
  - Neurofibromas

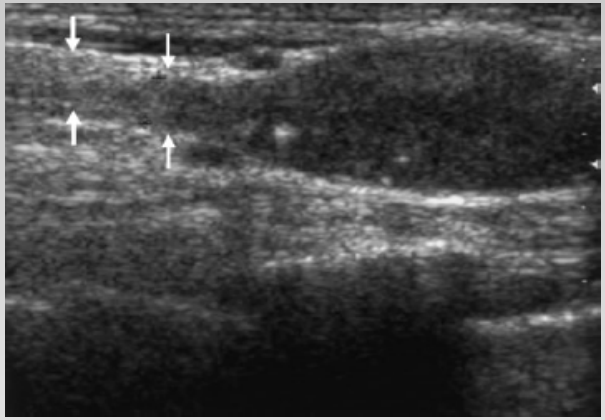

- Morfologia fusiforme, contornos regulares e hipoecogénicos;
- Continuidade com o nervo (≠ação);
- Doppler: vascularização moderada a significativa.

  - Schwannomas
- Hemangiomas
- Linfangiomas
- Tecido Tímico Ectópico
- Tecido Tiroideu Ectópico

- Lipomas
- Paragangliomas
- Tumores Neurogénicos
- Hemangiomas

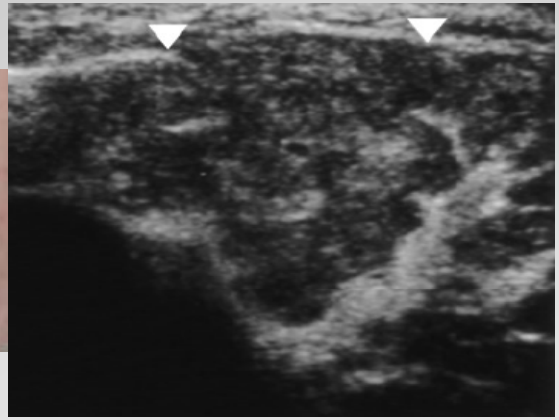

- Ecogenicidade: depende do nº e tamanho dos espaços vasculares "quísticos" ;
- Lesão compressível;
- Doppler: vascularização elevado fluxo.

- Linfangiomas
- Tecido Tímico Ectópico
- Tecido Tiroideu Ectópico

- Lipomas
- Paragangliomas
- Tumores Neurogénicos
- Hemangiomas
- Linfangiomas

  - Massa compressível, multiquística;
  - Doppler: quase completa ausência de sinal.

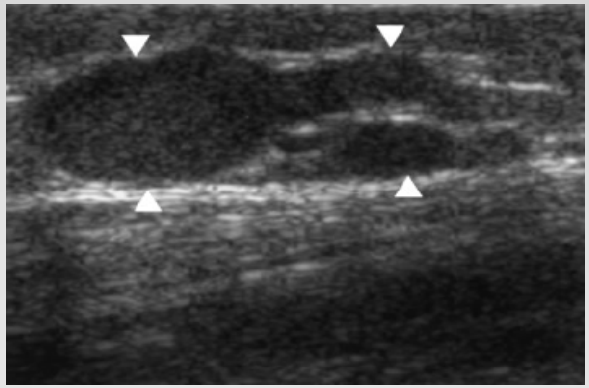

- Tecido Tímico Ectópico
- Tecido Tiroideu Ectópico

- Lipomas
- Paragangliomas
- Tumores Neurogénicos
- Hemangiomas
- Linfangiomas
- Tecido Tímico Ectópico

  - Lesão ecogénica, moldável, macia, com septos internos;
  - Vascularização marcada (RM).

- Tecido Tiroideu Ectópico

- Lipomas
- Paragangliomas
- Tumores Neurogénicos
- Hemangiomas
- Linfangiomas
- Tecido Tímico Ectópico
- Tecido Tiroideu Ectópico

-Próximo do osso hióide;
- Assintomático (cintigrafia…);
- Ecogénico.

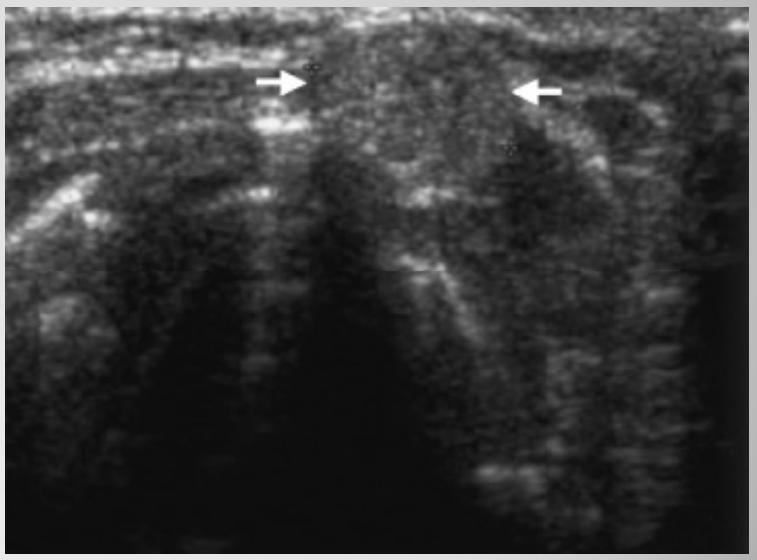

«Em <u>praticamente todos os doentes</u>, a ecografia revela alguns gânglios linfáticos reactivos(…).»

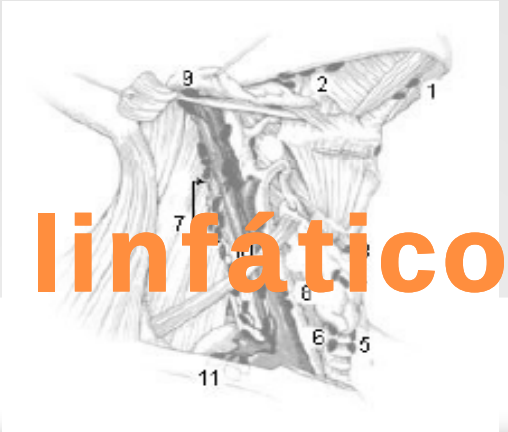

3. Gânglios linfáticos

REACTIVOS

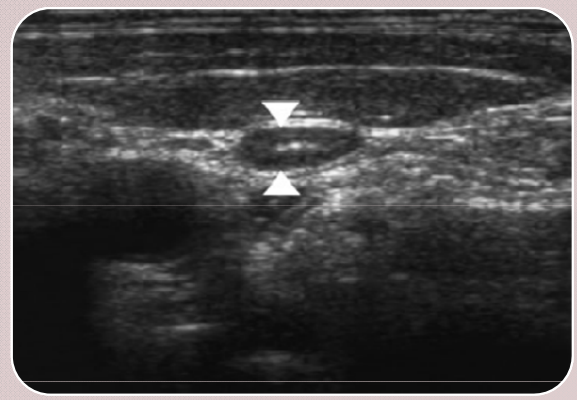

- Histologia: edema;

- 1/3s médio e superior da cadeia jugular e região submandibular;

- Morfologia alongada, ovóide, contornos regulares, hipoecogénico com hilo ecogénico excêntrico;

- Maior diâmetro transverso: até 10 mm (1/3 superior cadeia jugular); até 8 mm (outras localizações).

INFLAMATÓRIOS

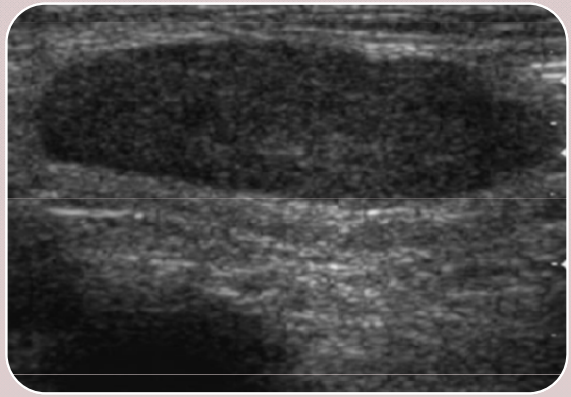

- Inf. virusais/bacterianas: causa mais comum de adenopatias;

- Clínica sugestiva;

- Ecografia: *follow-up* após terapêutica A.I.;

- Morfologia ovóide a redonda, >volume, contornos regulares, hipoecogénico, hilo raramente visível;

- Diâmetro transverso: >10 mm;

- Doppler: vascularização hilar e ramificação regular dos vasos intra-nodais;

- Formação de abcesso!!!

TUBERCULOSE

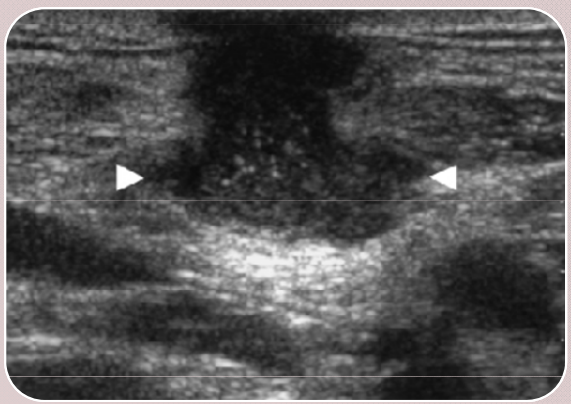

- Fase aguda: volumosos, esféricos, hipoecogénicos (impossíveis de distinguir de metástases ggs);

- Após várias semanas: lesões heterogéneas, contornos irregulares, com indefinição e ruptura das fáscias circundantes;

- Fístulas!!!

- Fase subaguda: cada vez mais ecogénicos; > heterogeneidade lesional;

- Fase crónica: calcificações; adenopatias difíceis de visualizar (fina margem hipoecogénica).

METASTÁTICOS

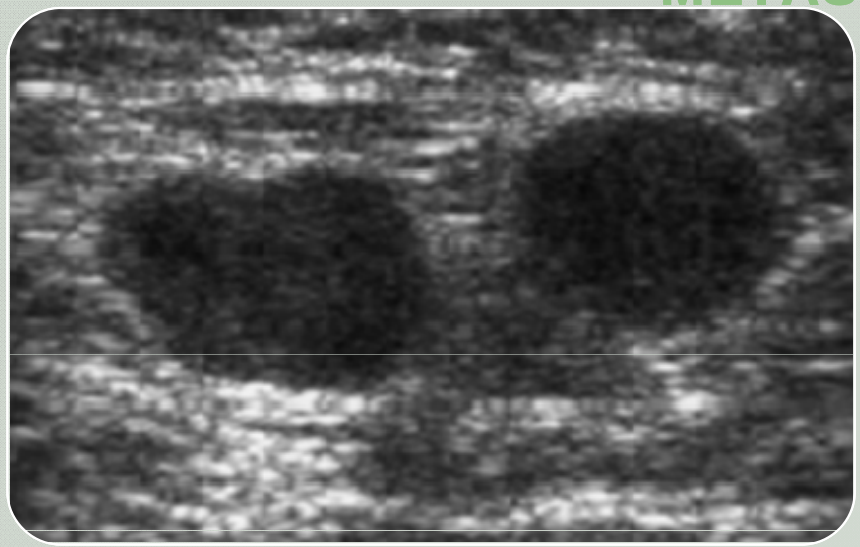

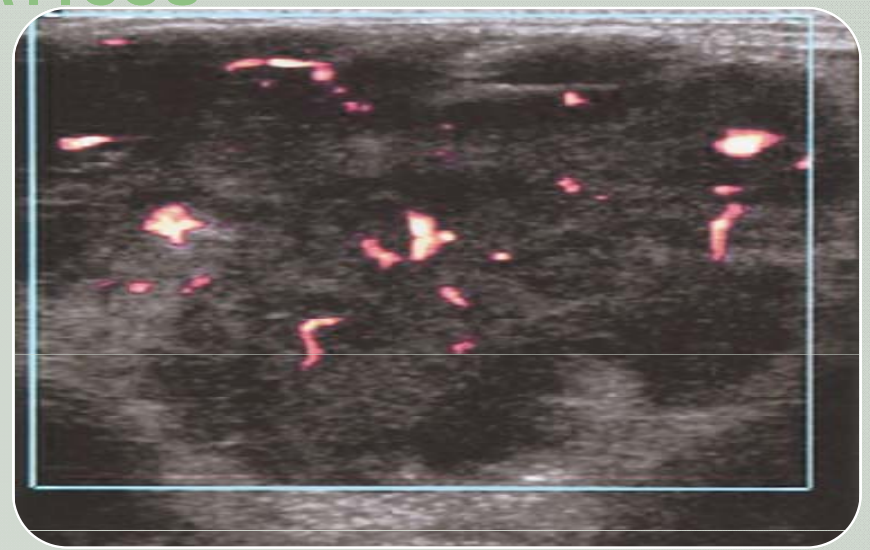

- Até 90% metástases ggs cervicais → Carcinoma Espinhocelular cabeça e pescoço!
- Outros: c. tiróide/mama/pulmão/estômago e melanoma;

- ≠s localizações tumor 1ário → ≠s cadeias ggs afectadas;

- MORFOLOGIA REDONDA:

$$\frac{\text{D long}}{\text{D transv}}$$

> 2 - - -> R/I (84%)

< 1,5 -> M (74%)

- DIÂMETRO TRANSVERSO: se => 8 mm, suspeita metástase gg; excepções: triângulo carotídeo, regiões supraclavicular/nervo recurrente;

- ECOTEXTURA:

1) C. Espinhocelular → adenopatias com áreas necróticas (sobretudo nos >s);

2) Melanoma → adenopatias muito hipoecogénicas;

3) C. Papilar tiróide → adenopatias quísticas (mesmo nas <s) e calcificações punctiformes;

- Critérios Doppler:

a. Defeito perfusão;

b. Vasos subcapsulares;

c. Deslocamento de vasos;

d. Vasos aberrantes;

e. I.R. => 0,9;

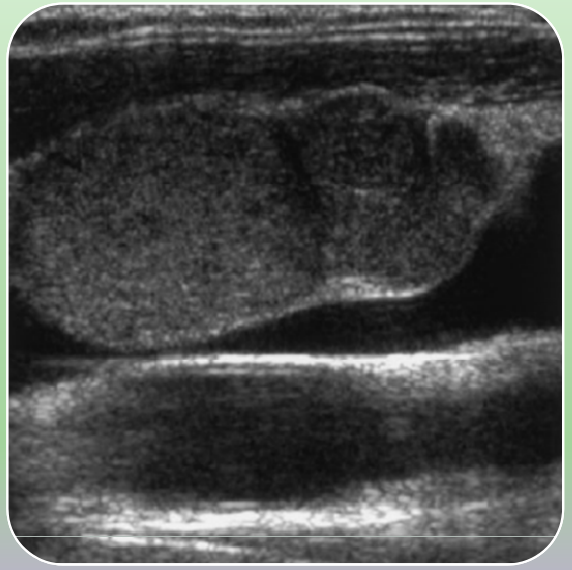

-INVASÃO VASCULAR OU NÃO?

- **Artéria carótida**:

1) Mobilidade da adenopatia e da parede vaso (palpação/deglutição);

2) Sinal directo: transformação hipoecogénica da parede habitualmente ecogénica desta artéria;

3) Sinais indirectos: comprimento do contacto entre adenopatia e artéria > 3,5 cm ou contacto circunferencial> 150-180º;

- **Veia jugular**: ecografia ajuda a decidir em caso de envolvimento metastático bilateral.

Punção aspirativa eco-guiada

Monitorização após tratamento radio/quimioterápico

Gray-scale Sonographic Criteria for Cervical Lymph Node Metastases

Round shape
Short-axis diameter of 8 mm or more
Inhomogeneous echotexture
Cystic areas (necrosis)
Loss of echogenic hilum
Unsharp borders
Invasion of surrounding structures

LINFOMA

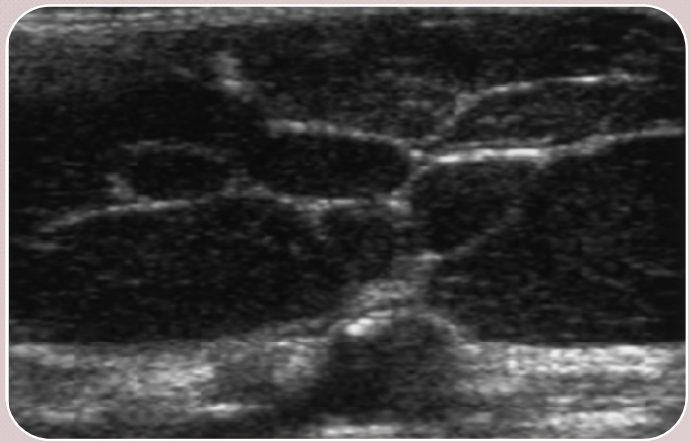

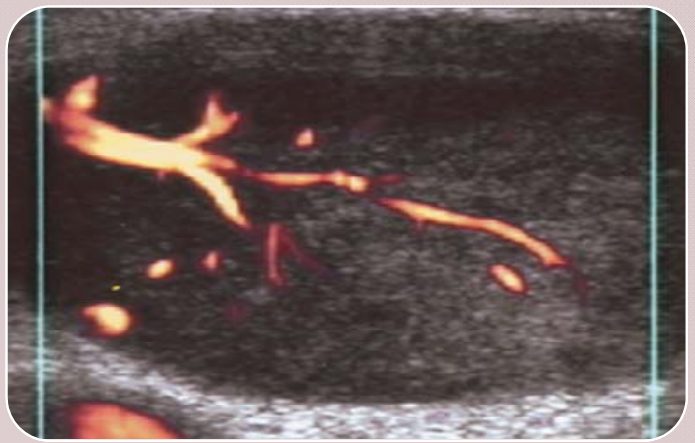

- D. Hodgkin / D. não-Hodgkin;
- Múltiplos ggs, em pelo menos um grupo gg;
- Conglomeração de adenopatias, com o sinal de "*facet formation*";
- Morfologia ovóide a redonda, contornos regulares, hipoecogénicos (por xs, reforço posterior);
- Sinal do "pequeno vaso": são visíveis as paredes ecogénicas de artérias intra-gg não infiltradas;
- Doppler: hipervascularização ramificada e regular

SARCOIDOSE

- Doença granulomatosa benigna;
- Envolvimento bilateral;

= LINFOMA!!!

Doenças Inflamatórias:

- Parotidite epidémica ("papeira");
- Sialodenite bacteriana (idosos/imunocomprometidos) – volumosas, hipoecogénicas, bordos convexos;
- Processo agudo: abcesso ou sialodenite obstrutiva?
- Processo crónico: heterogéneas, tamanho variável.

Síndrome Sjögren:

- Dx definitivo: biópsia das pequenas glds salivares dos lábios;
- Risco mais elevado de linfoma: monitorizar!
- Ecotextura muito heterogénea;
- Múltiplas lesões quísticas e ggs linfáticos reactivos intraglandulares;
- Biopsar qq lesão > 1,5 cm.

Sialodenose:

- Associada a doenças endócrinas, má nutrição, alcoolismo ou anorexia;
- Aumento simétrico, não doloroso das parótidas; > ecogenicidade.

4. Glândulas Salivares

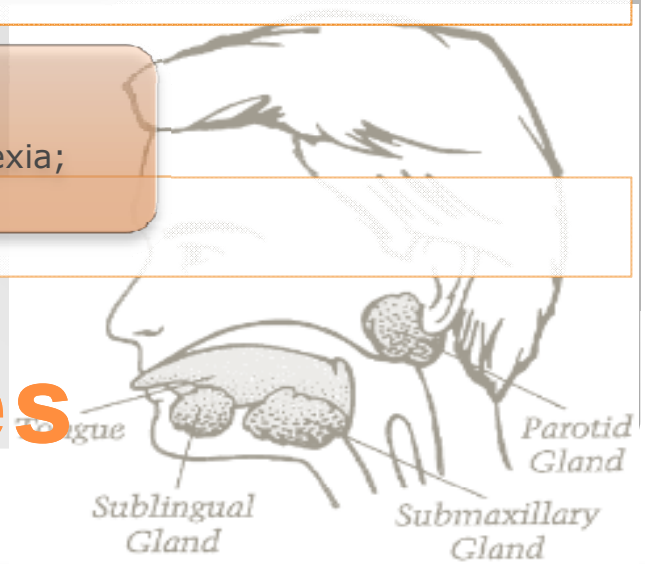

Sialolitíase:

- > 80% destes doentes → envolvimento glds submandibulares (posição ascendente do ducto de Wharton e secreções mais viscosas);
- Clínica: dor e tumefacção local (mastigação);
- Ecografia: eco hiperreflectivo (cone sombra posterior), estrutura tubular hipoecogénica;
- Dúvida: estimulação com limão e Doppler;
- Distinguir entre cálculos no ducto principal e nos ductos intraglandulares → implicações terapêuticas.

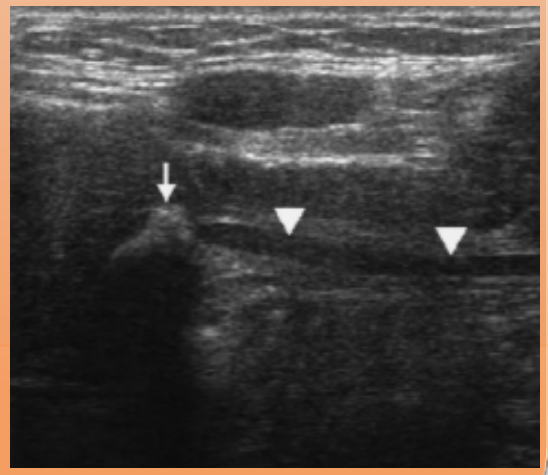

4. Glândulas Salivares

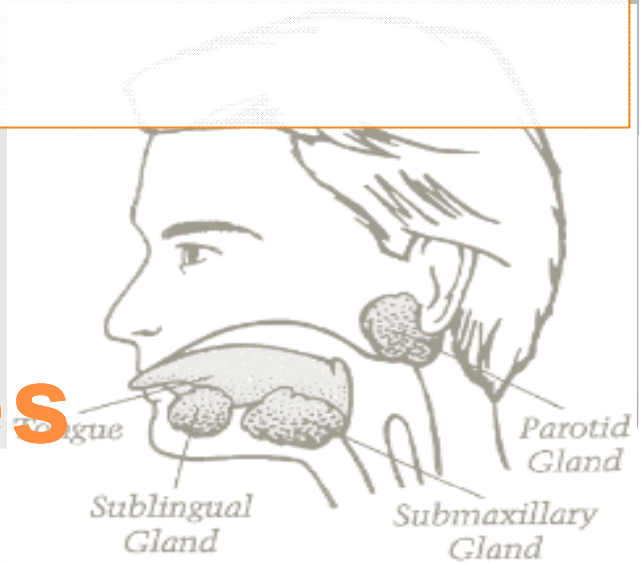

Tumores:

- 70-80% estão localizados nas parótidas; 10% destes são malignos;
- Glds submandibulares: cerca de metade são malignos;
- Glds sublinguais: 90% são malignos;

- Se suspeita de benignidade e lesão totalmente delineada → ecografia é suficiente;
- Se suspeita de malignidade ou lesão grande → TC ou RM são necessárias.

4. Glândulas Salivares

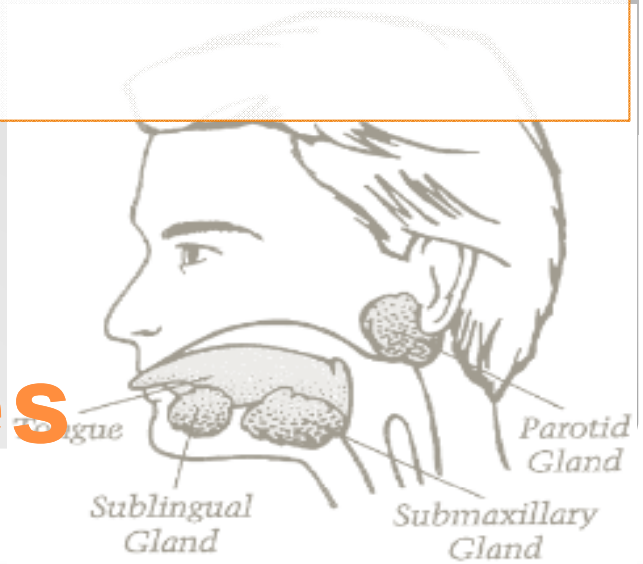

Tumores Benignos:

1. Adenoma Pleomórfico:

- O mais frequente (60-70% tumores parótida);
- 90% localiza-se na porção superficial da parótida;
- 10% profundamente (tumor "iceberg");

- Contornos regulares, lobulados, hipoecogénicos;
- Ecotextura variável: homogénea , calcificações;

- Degeneração maligna ocorre, sobretudo em tumores de longa duração; suspeitar se existir heterogeneidade, contornos irregulares, crescimento rápido recente.

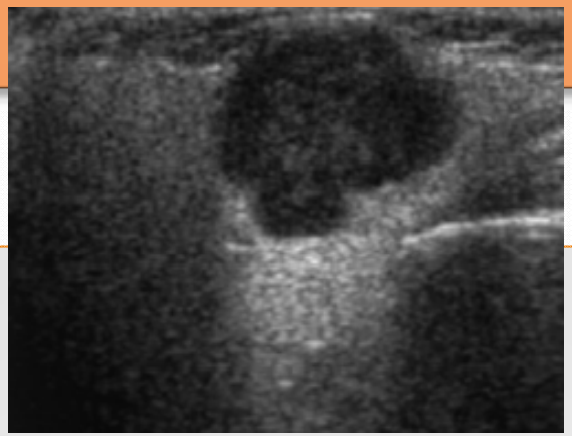

4. Glândulas Salivares

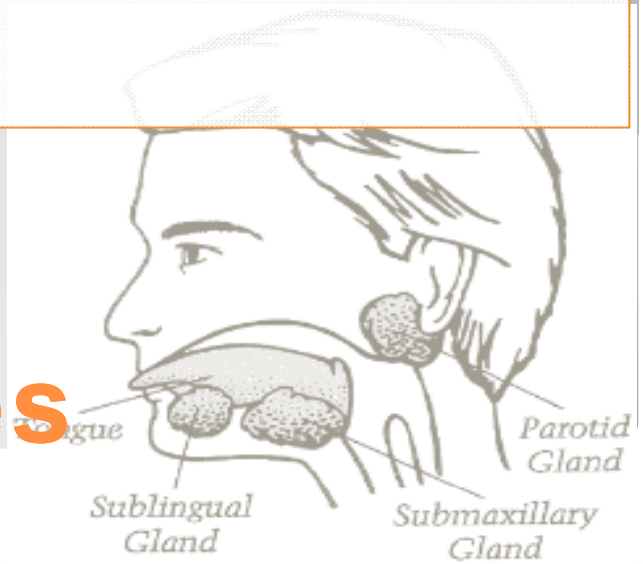

Tumores Benignos:

2. Tumor de Whartin:

- 2º mais frequente na parótida;
- Localiza-se na porção posterior e caudal;
- É mais suave à palpação;

- Morfologia ovóide, várias áreas quísticas;
- Multicêntrico em até 30% casos;
- Recorrência frequente após excisão.

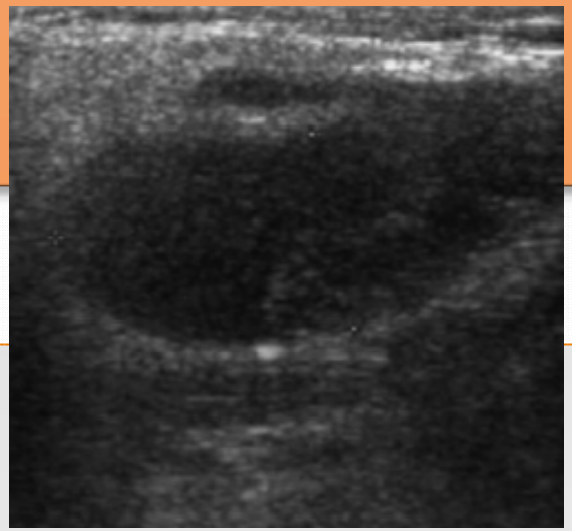

4. Glândulas Salivares

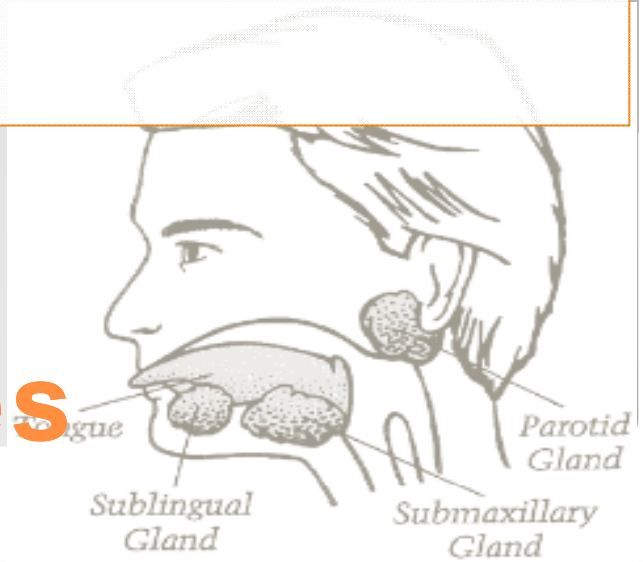

Tumores Malignos:

1. Carcinoma Mucoepidermóide
   (o mais frequente);

2. Carcinoma Adenóide Quístico
   (o 2º mais frequente);

- Lesões pequenas: homogéneas e bem delimitadas;
- Lesões maiores: massas heterogéneas e mal definidas;
- Biópsia eco-guiada!

3. Adenopatias Metastáticas intraparotideas
   (Carcinoma Espinhocelular e Melanoma);

- Unilaterais, heterogéneas, bem definidas.

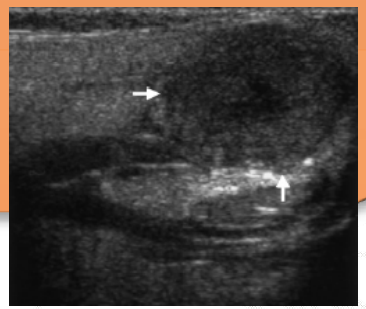

4. Glândulas Salivares

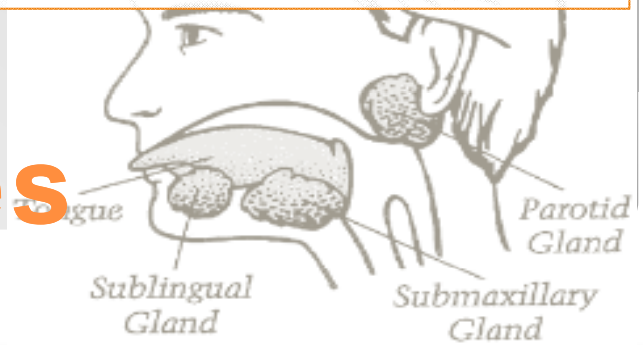

Obrigada!