CHUC – Clínica Universitária de Radiologia

Director: Prof. Dr. Filipe Caseiro Alves

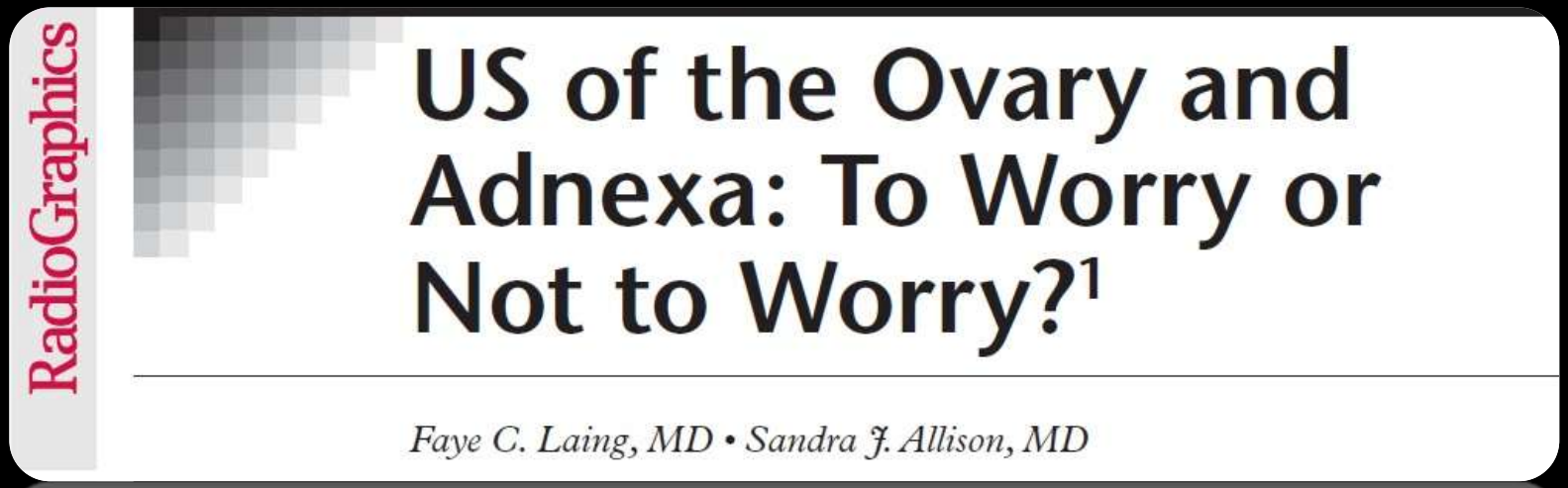
RadioGraphics

US of the Ovary and Adnexa: To Worry or Not to Worry?[1]

Faye C. Laing, MD • Sandra J. Allison, MD

Mafalda Magalhães
04/03/2013

Introdução

- Ecografia:
  - 1º exame a ser realizado em mulheres com suspeita de doença pélvica
  - método não invasivo e preciso para detectar e caracterizar massas anexiais

- Reconhecimento das patologias anexiais benignas mais comuns → evitar exames imagiológicos adicionais desnecessários.

- Descrição adequada no relatório e correcta orientação.

Introdução

OBJECTIVOS

- Abordagem ecográfica pélvica prática que permita:
  - Reconhecer estruturas que mimetizam o ovário ("ovarian mimics");
  - Reconhecer características das patologias ováricas mais comuns;
  - Reconhecer características de lesões pélvicas extra-ováricas mais comuns;
  - Reconhecer características de lesões indeterminadas mas provavelmente benignas;
  - Reconhecer achados imagiológicos suspeitos de malignidade;
  - Elaboração relatório com informação clinicamente relevante (diagnóstico e follow-up).

- Estruturas que mimetizam o ovário:
  - Intestino: ligeira compressão com sonda → movimentos peristálticos
  - Estruturas vasculares: veias compressíveis; ecos internos em movimento com o aumento dos ganhos; Doppler cor
  - Pequenos fibromiomas subserosos: compressão - mioma mostra-se fixo à superfície uterina

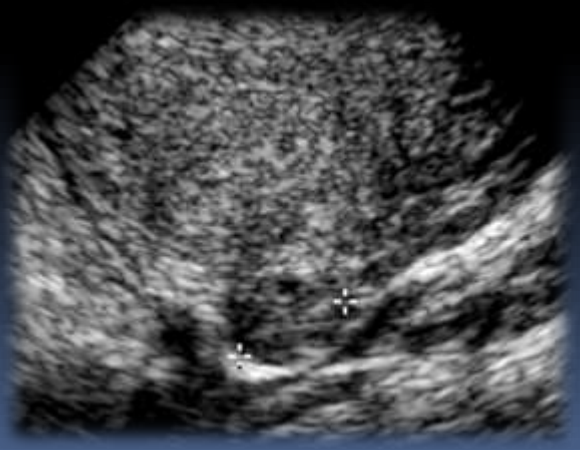

LESÕES OVÁRICAS

Lesões Ováricas

- Avaliação de lesões anexiais por examinadores experientes:
  - Previsão de malignidade

    - 88-100% sensibilidade
    - 62-96% especificidade

- A grande maioria das lesões encontradas são benignas e facilmente reconhecidas – 6 entidades – "**Big Six**"
  - Folículos fisiológicos e funcionantes
  - Corpo amarelo
  - Quistos hemorrágicos
  - Endometriomas
  - Ovários poliquísticos
  - Teratomas quísticos benignos

Lesões Ováricas

Folículos Fisiológicos e Funcionantes

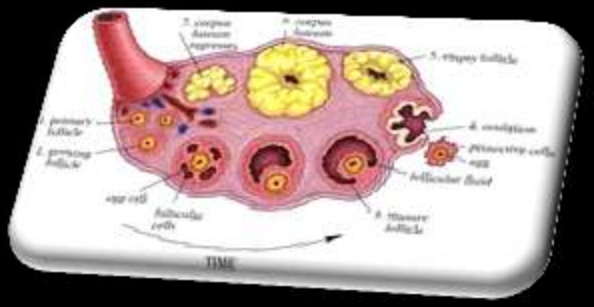

- Folículos Fisiológicos:
  - Mulheres pré-menopausicas sem supressão ovárica farmacológica
  - Desenvolvimento mensal de **1 folículo dominante** (fase folicular/proliferativa)

ACHADOS ECOGRÁFICOS

- quisto de aspecto simples
- parede fina
- arredondado/ovalado
- Avascular
- Até 3cm de diâmetro

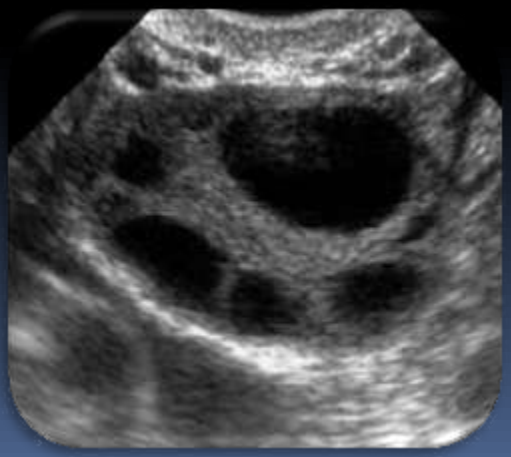

Lesões Ováricas

Folículos Fisiológicos e Funcionantes

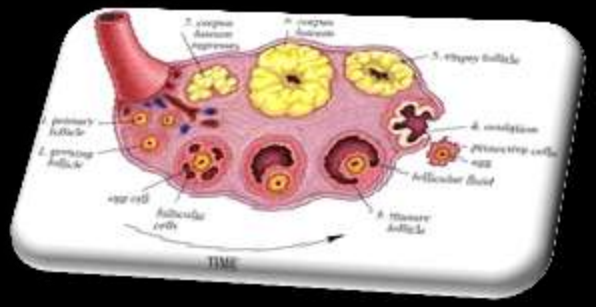

- Folículos Fisiológicos:
  - Imediatamente antes da ovulação – fina linha arredondada (revestimento do ovócito pelo *cumulus oophorus)*

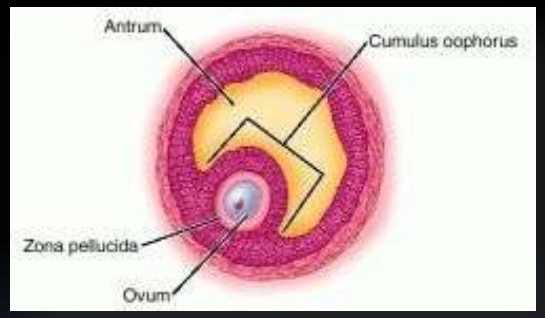

- Folículos Funcionantes
  - ovulação não ocorre e folículo continua a aumentar – mantém <u>aspecto simples</u> em ecografia

Lesões Ováricas

Corpo Amarelo

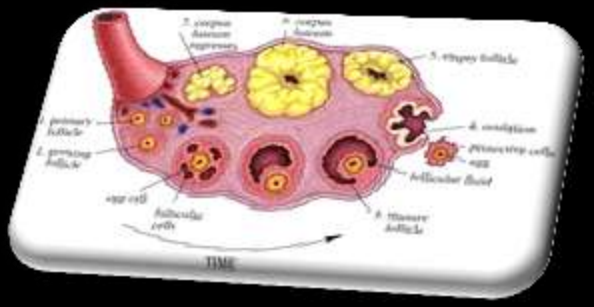

- Corpo amarelo pós-ovulatório (fisiológico):

ACHADOS ECOGRÁFICOS

- Quisto de parede espessa
- Bordos irregulares , indentados
- Até 3cm de diâmetro

- Mais colapsado
- Aparência sólida

Lesões Ováricas

Corpo Amarelo

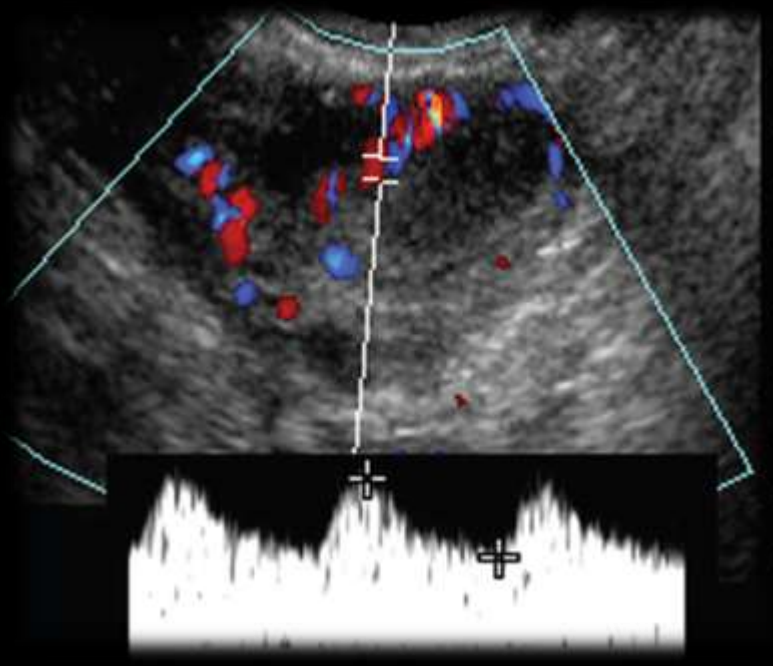

Doppler:

- Fluxo sanguíneo proeminente à periferia
- Curva de baixa resistência

- Corpo amarelo não regride após ovulação (corpo amarelo funcionante):
  - Aumenta de tamanho
  - Formação de quisto hemorrágico (↑ vascularização)

Lesões Ováricas

- Folículos e corpo amarelo:
  - Resolução em 8-12 semanas;
  - Assintomáticos
  - Sintomáticos se grandes dimensões (dor, efeitos de pressão, rutura, torsão).

Lesões Ováricas

Quistos Hemorrágicos

- Mulheres pré-menopausicas
- Hemorragia de corpo amarelo

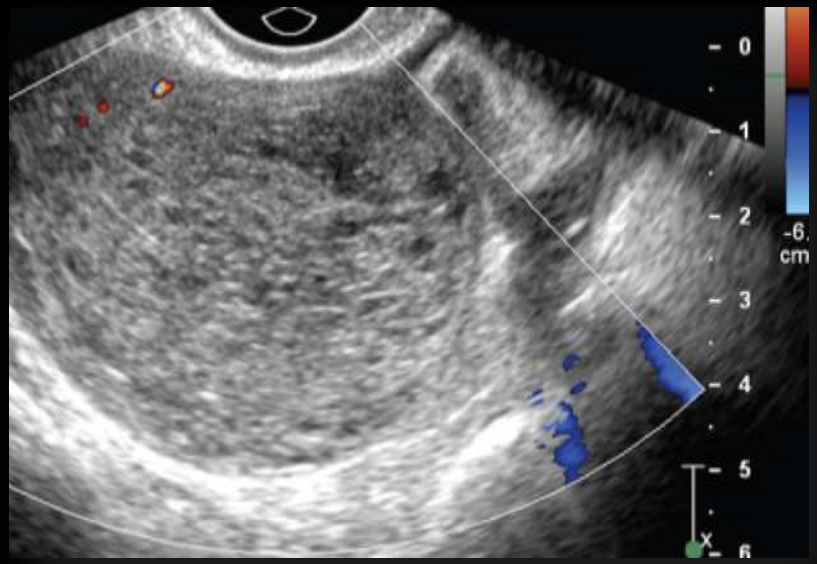

ACHADOS ECOGRÁFICOS

Fase Aguda:

- Coágulos – material ecogénico, avascular, homogéneo ou heterogéneo, sem cone de sombra posterior
- Líquido livre ecogénico (se vazamento para a pélvis)

Lesões Ováricas

Quistos Hemorrágicos

Fase subaguda:

- Retracção do coágulo:
  - avascular
  - superfície ondulada
  - bordos côncavos
  - Gelatinoso → móvel
- Filamentos de fibrina:
  - linhas finas irregulares, incompletas

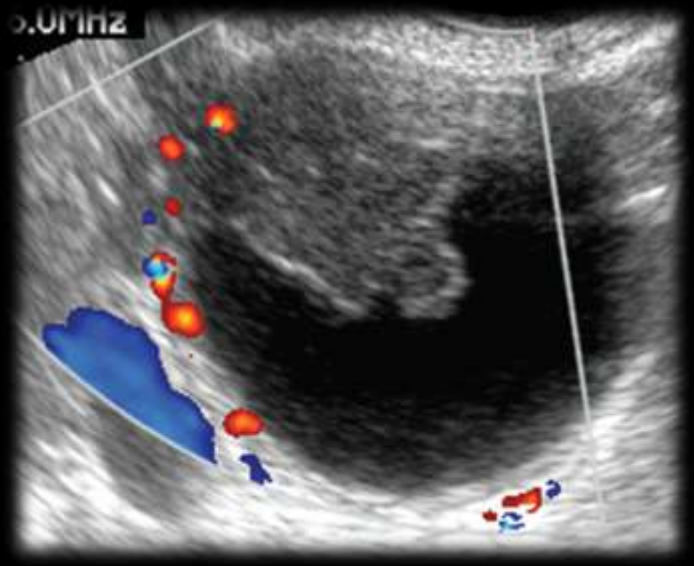

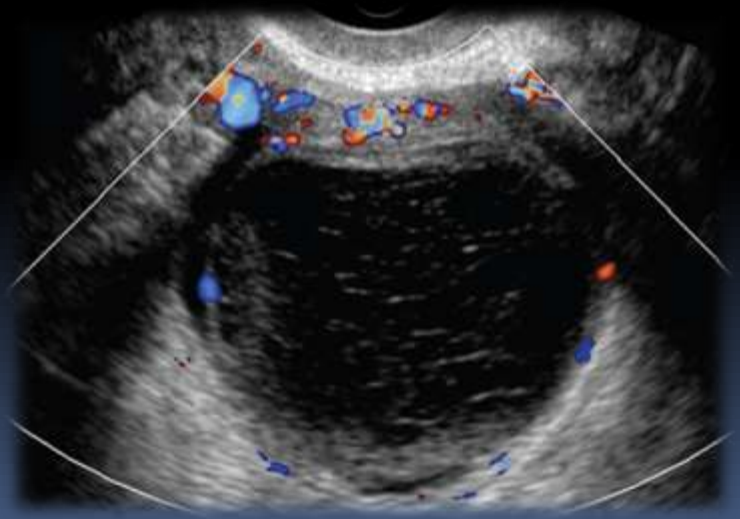

Lesões Ováricas

Quistos Hemorrágicos

Fase subaguda:

- Retracção do coágulo:
  - avascular
  - superfície ondulada
  - bordos côncavos
  - Gelatinoso → móvel
- Filamentos de fibrina:
  - linhas finas irregulares, incompletas

Neoplasia:

- Nódulo mural vascular
- Bordos convexos
- Firme → imóvel
- Septação espessa, vascularizada

Lesões Ováricas

Endometriomas

- Ovário – local mais comum para implantação extra-uterina de tecido endometrial
- Transformação maligna para carcinoma endometrióide ou de células claras descrito em 1% - endometriomas superiores a 9cm, >45 anos.

ACHADOS ECOGRÁFICOS

- Quisto uni ou multiloculado
- Bem definido
- Bordos regulares
- Ecos internos de baixa densidade, dispersos de forma homogénea

Lesões Ováricas

Endometriomas

ACHADOS ECOGRÁFICOS ATÍPICOS

- Irregularidades da parede (coágulos aderentes ou fibrina) → Avascular
- Raramente - Fluxo em Doppler → presença de tecido endometrial

Lesões Ováricas

Ovários Poliquísticos

- Morfologia ovárica poliquística (PCOM) – 1 dos critérios usados para o diagnóstico de síndrome do ovário poliquístico (PCOS)

+

ACHADOS ECOGRÁFICOS
1 dos seguintes critérios:

- ≥ 19 folículos com 2-9mm diâmetro
- ↑ Volume ovário: >10cm^3

Oligo/amenorreia

Obesidade

Hiperandrogenismo

Lesões Ováricas

Teratoma Quístico Maduro (Dermóide)

- Neoplasia benigna ovárica comum

ACHADOS ECOGRÁFICOS

- Cabelo:
  - área hiperecogénica com atenuação posterior dos ecos gradual
  - Linhas hiperecogénicas dispersas no líquido do quisto →"**Dermoid Mesh sign**"
- Sebo – ecos internos de variável intensidade

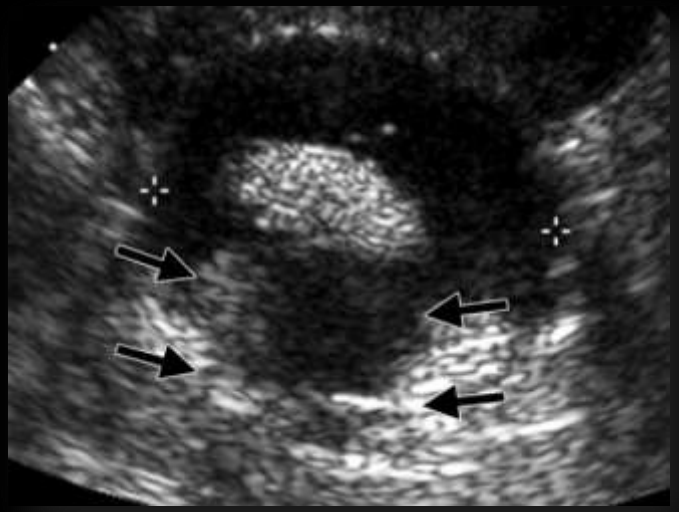

Lesões Ováricas

Teratoma Quístico Maduro (Dermóide)

- Neoplasia benigna ovárica comum

ACHADOS ECOGRÁFICOS

- Cabelo:
  - área hiperecogénica com atenuação posterior dos ecos gradual
  - Linhas hiperecogénicas dispersas no líquido do quisto →"**Dermoid Mesh sign**"
- Sebo – ecos internos de variável intensidade

Sinal da ponta do iceberg:

Cone de sombra posterior proeminente semelhante ao intestino

Lesões Ováricas

Teratoma Quístico Maduro (Dermóide)

- Neoplasia benigna ovárica comum

ACHADOS ECOGRÁFICOS

- Cabelo:
  - área hiperecogénica com atenuação posterior dos ecos gradual
  - Linhas hiperecogénicas dispersas no líquido do quisto →"**Dermoid Mesh sign**"
- Sebo – ecos internos de variável intensidade

Sinal da ponta do iceberg:

Cone de sombra posterior proeminente semelhante ao intestino

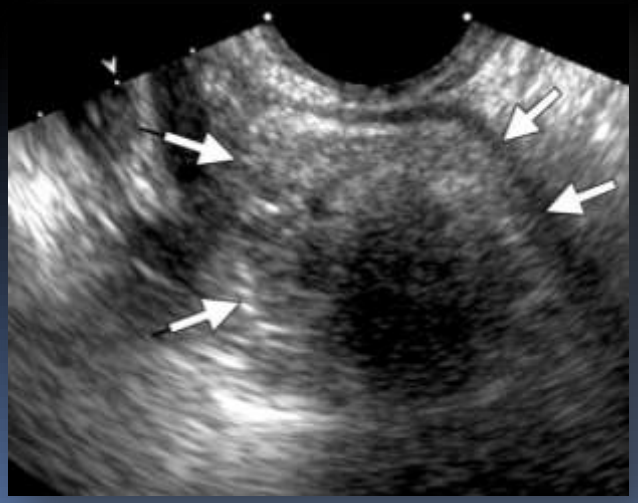

LESÕES EXTRA-OVÁRICAS

Lesões Extra-Ováricas

Hidrossalpinge

- Imagem tubular alongada anecogénica
- Septação incompleta por protusão de uma das paredes da estrutura tubular (trompa uterina);
- Indentações nas paredes opostas – **sinal da cintura** ("*waist sign*");
- Alterações parietais:
  - Inflamação **aguda** – espessada com aparência em roda dentada
  - Dilatação **crónica** – pequenos nódulos murais

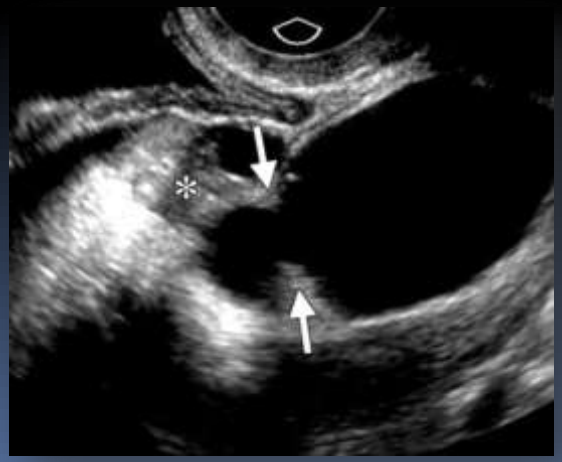

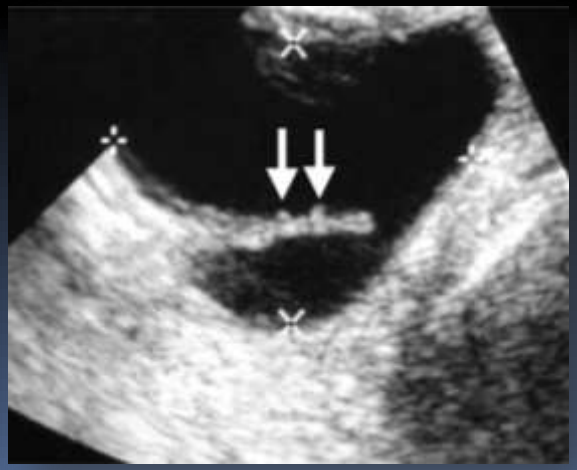

Lesões Extra-Ováricas

Quistos Paraováricos

- Remanescentes congénitos do ducto de Wolff.
- Tamanho variável; 10-20% das massas anexiais.

ACHADOS ECOGRÁFICOS

- Arredondados/ovalados
- Aspecto simples
- Adjacentes ao ovário ipsilateral, mas sem deformá-lo

Confundidos com quistos exofíticos do ovário → tentar separar as 2 estruturas

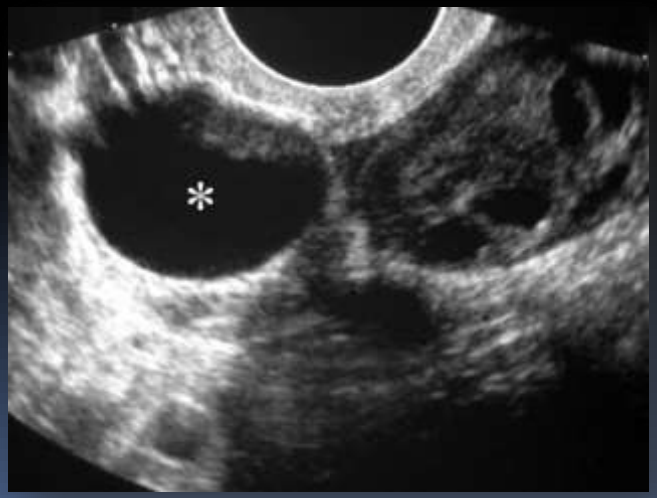

Lesões Extra-Ováricas

Quistos de inclusão peritoneal

- Pseudoquistos – acumulação e retenção de líquido por adesões peritoneais

- Endometriose
- Doença inflamatória pélvica
- Cirurgia prévia

ACHADOS ECOGRÁFICOS

- Sem parede – morfologia definida pelos contornos das estruturas envolventes
- Aprisionamento do ovário no interior ou à periferia da colecção líquida
- Adesões podem tornar-se espessas e vascularizadas – DD carcinoma ovário

Relatório e Orientação

- 2010 – Society of Radiologists in Ultrasound (SRU)

  → Consenso que estabelece directrizes de orientação de massas ováricas e extra-ováricas assintomáricas

QUISTOS SIMPLES
(Ováricos e Paraováricos)

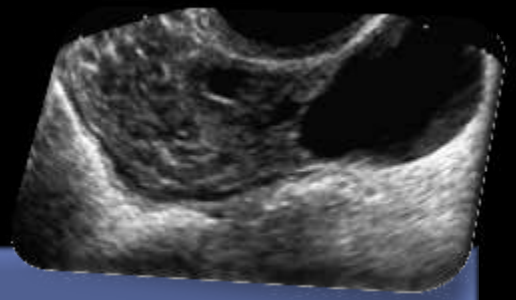

Mulheres pré-menopáusicas

- **≤3cm**
  - sem necessidade de vigilância
  - podem ser omitidos
- **>3cm e ≤5cm**
  - sem necessidade de vigilância
  - devem ser mencionados
- **>5 cm e ≤7cm**
  - Vigilância anual por Ecografia
- **>7cm**
  - Exames imagiológicos adicionais (RM) ou cirurgia

Mulheres pós-menopáusicas

- **≤1cm**
  - Sem necessidade de vigilância
  - Podem ser omitidos
- **>1cm e ≤7cm**
  - Vigilância anual por Ecografia
  - Se lesão estável ou ↓dimensões – alargamento do intervalo
- **>7cm**
  - Exames imagiológicos adicionais (RM) ou cirurgia

QUISTOS HEMORRÁGICOS

Mulheres pré-menopáusicas

- **≤3cm**
  - sem necessidade de vigilância
  - podem ser omitidos
- **>3cm e ≤5cm**
  - sem necessidade de vigilância
  - devem ser mencionados
- **>5 cm**
  - Reavaliação ecográfica às 6-12 semanas

Menopausa precoce (1-5 anos após última menstruação)

- Reavaliação ecográfica às 6-12 semanas para confirmar resolução

Mulheres pós-menopáusicas

- Não devem surgir. Se presentes, possibilidade de neoplasia.

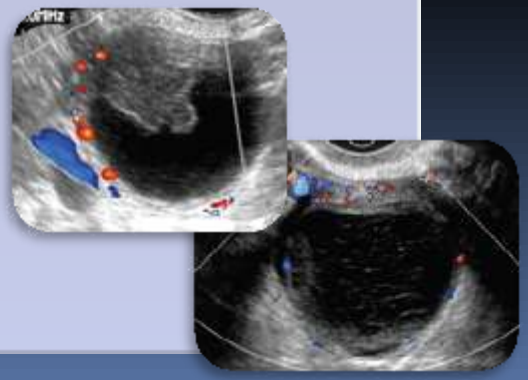

OUTRAS LESÕES ANEXIAIS

Mulheres Pré e Pós-Menopáusicas

Endometriomas e Dermóides típicos

↓

Reavaliação ecográfica às 6-12 semanas

↓

Seguimento anual com Ecografia

Hidrossalpinge e Quisto de inclusão peritoneal típicos

↓

Sem necessidade de seguimento- Apenas se indicação clínica

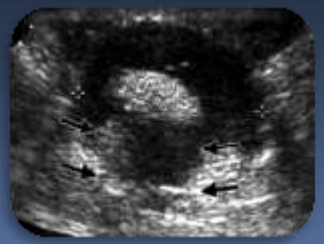

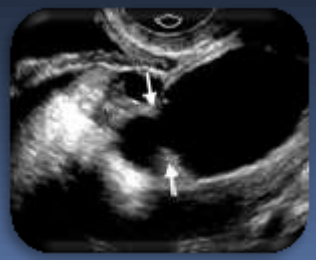

OUTRAS LESÕES ANEXIAIS

Quistos hemorrágicos, Endometriomas e Dermóides atípicos

Mulher Pré-menopáusica

↓

Reavaliação 6-12 semanas

↓ Se persiste

RM

Mulher Pós-menopáusica

↓

RM

OUTRAS LESÕES ANEXIAIS

Quisto de parede fina e:

- Septação única fina (<3mm)
- Calcificação focal parietal

Muito provavelmente **Benigno**!

= Quistos do ovário simples

(de acordo com idade e dimensões)

OUTRAS LESÕES ANEXIAIS

Quisto com:

- Múltiplas septações finas
- Nódulo parietal sólido avascular (Doppler)
- Irregularidade da parede, pequenas áreas focais de espessamento

➡ Neoplasia Indeterminada mas provavelmente **Benigna**

OUTRAS LESÕES ANEXIAIS

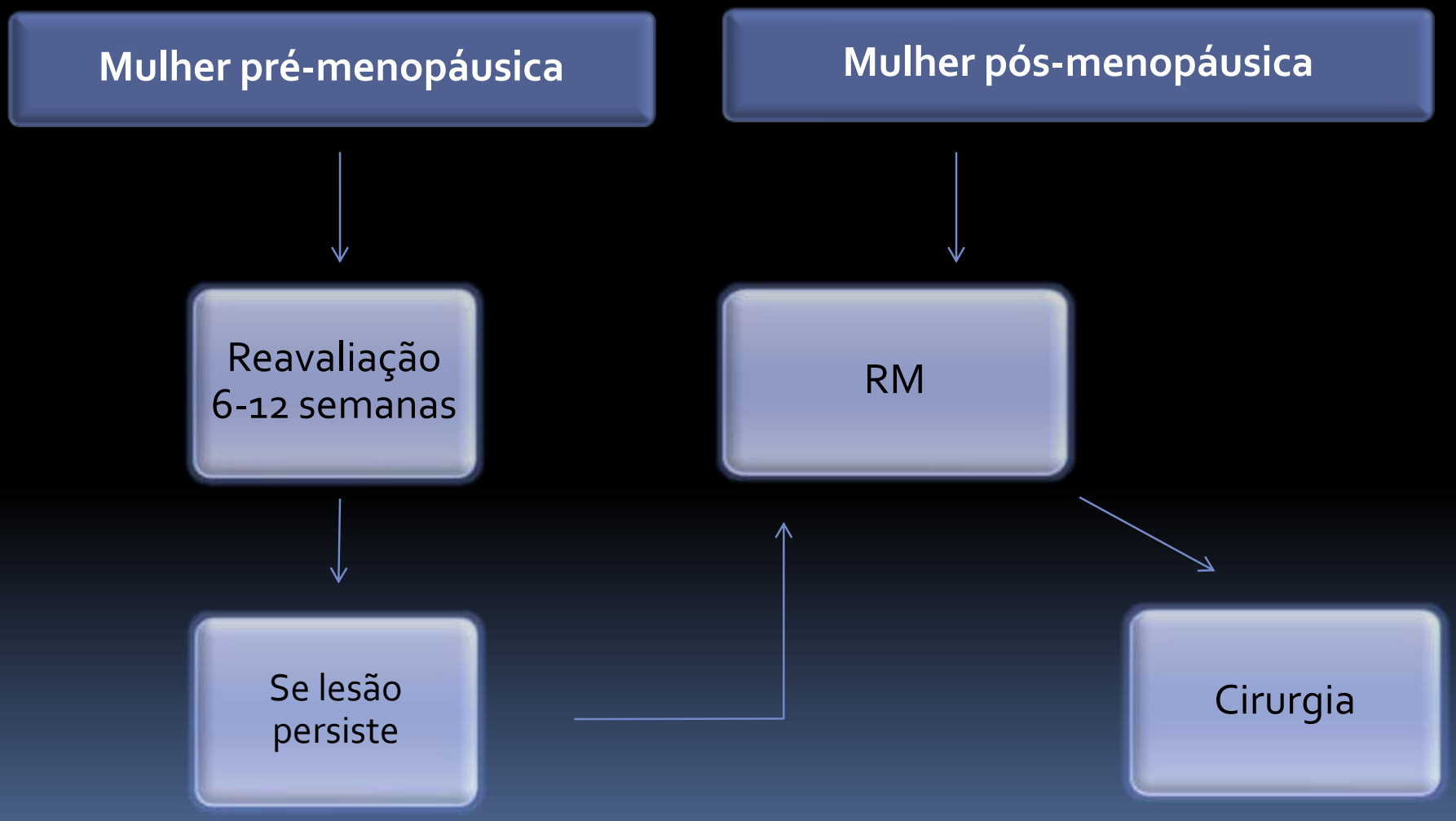

OUTRAS LESÕES ANEXIAIS

Quisto com:

- Septações espessas (>3mm)
- Espessamento parietal focal vascularizado
- Massa sólida com fluxo na região central
- Ascite

Características suspeitas de **Malignidade!**

Sugerir Cirurgia!

(sem necessidade de exames adicionais)

Conclusões

Reconhecimento das 6 lesões benignas do ovário e das 3 lesões anexiais extra-ováricas mais comuns permite:

- Classificação das lesões em:
  - Benignas
  - Indeterminadas
  - Malignas

→

- Elaboração adequada do relatório
- Orientação correcta

- Evitar realização de exames imagiológicos adicionais desnecessários.

Obrigada!