HOSPITAIS DA UNIVERSIDADE DE COIMBRA
CLÍNICA UNIVERSITÁRIA DE IMAGIOLOGIA
Professor Doutor Filipe Caseiro-Alves

REUNIÃO BIBLIOGRÁFICA:

GADOXETATO DISODIUM-ENHANCED MRI OF THE LIVER:

PARTE 1, PROTOCOL OPTIMIZATION AND LESION APPEARANCE IN THE NONCIRRHOTIC LIVER.

PARTE 2, PROTOCOL OPTIMIZATION AND LESION APPEARANCE IN THE CIRRHOTIC LIVER.

AJR, Julho 2010

Moderadora: Dr.ª Cristina Marques

Cláudia Paulino

Fevereiro 2011

Generic Name	Abbreviation	Drug Name	Manufacturer	Availability in United States	T1-Relaxivity in Plasma at 1.5 T (L $mmol^{-1}$ s^{-1})
Extracellular contrast agents					
Gadobutrol	Gd-BT-DO3A	Gadovist	Bayer	No	5.2
Gadodiamide	Gadopentetate dimeglumine-BMA	Omniscan	GE Healthcare	Yes	4.3
Gadopentate dimeglumine	Gadopentetate dimeglumine	Magnevist	Bayer	Yes	4.1
Gadoterate meglumine	Gadoterate meglumine	Dotarem	Guerbet	No	3.6
Gadoteridol	Gd-HP-DO3A	ProHance	Bracco	Yes	4.1
Gadoversetamide	Gadopentetate dimeglumine-BMEA	Optimark	Mallinckrodt	Yes	4.7
Hepatobiliary-specific contrast agents					
Gadobenate dimeglumine	Gadobenate dimeglumine	MultiHance	Bracco	Yes	6.3
Gadoxetate disodium	Gd-EOB-DTPA	Eovist (US)/Primovist (outside US)	Bayer	Yes	6.9

FARMACOCINÉTICA E FARMACODINÂMICA

- Componente paramagnético – gadopentetato dimeglumina
- Etoxibenzilo lipofílico (EOB) – excreção biliar; ligação às proteínas plasmáticas (10%)
- **EXCREÇÃO HEPATOBILIAR – 50%**
- Semi-vida plasmática – 56 min
- **Fase hepatocitária – 20-60 min**
- Relaxamento T1 no plasma a 1,5T - 6,3
- **Dose – 0,025 mmol/kg; 0,1 ml/kg**

PROTOCOLO

1. 2D SSFSE T2-w no plano coronal
2. 3D GRE T1-w (fase; oposição de fase) no plano axial
3. CPRM- 3D FSE T2-w no plano coronal

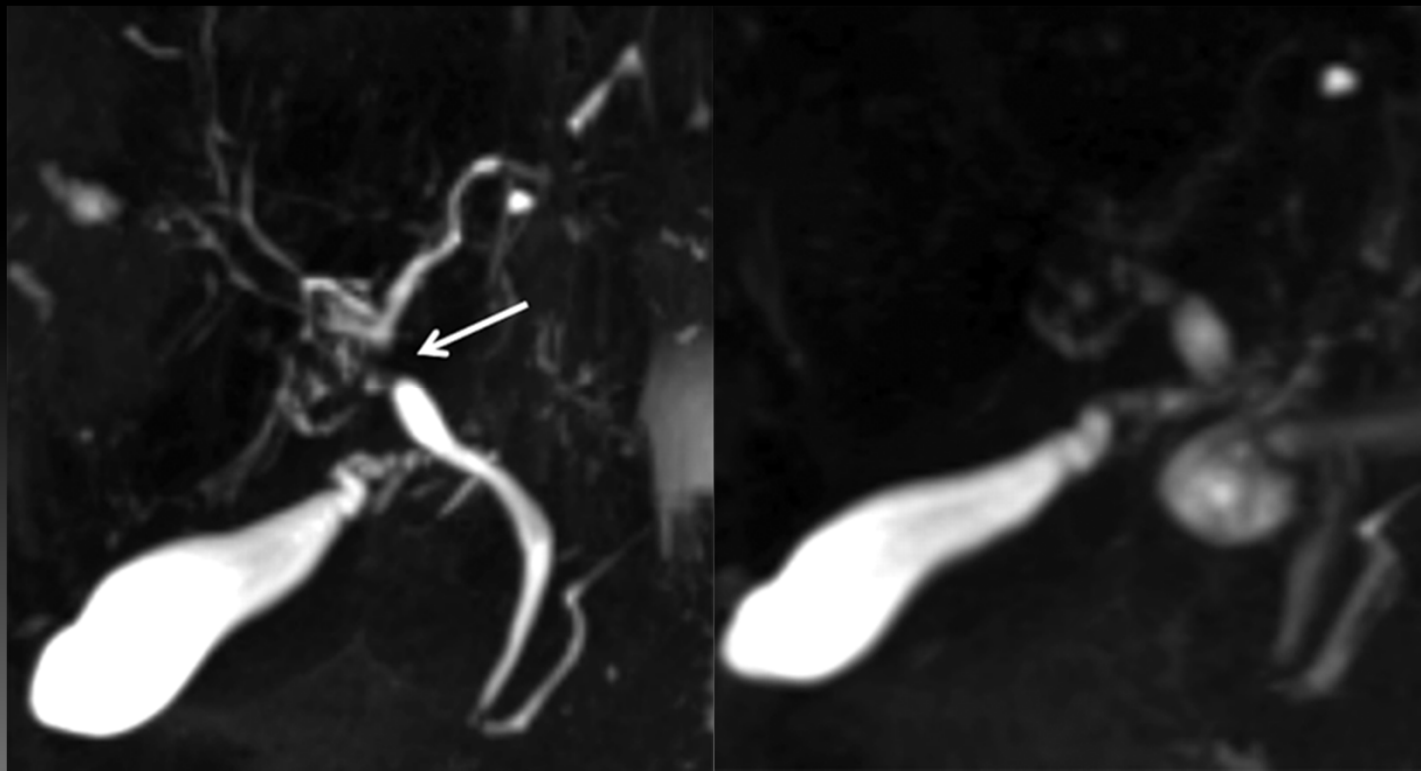

PROTOCOLO

1. 2D SSFSE T2-w no plano coronal
2. 3D GRE T1-w (fase; oposição de fase) no plano axial
3. CPRM- 3D FSE T2-w no plano coronal
4. Estudo dinâmico – 3D GRE T1-w FS, antes e após Gd, no plano axial
   - ❖ 10 ml; 1 mL/s (10s) + solução salina (20 mL a 2 mL/s)
   - **I. Fase arterial**
     - *test bolus (1-2 mL)*
     - *bolus-detection*
     - 15s (< 60a) / 20s (> 60a); 3 tempos arteriais

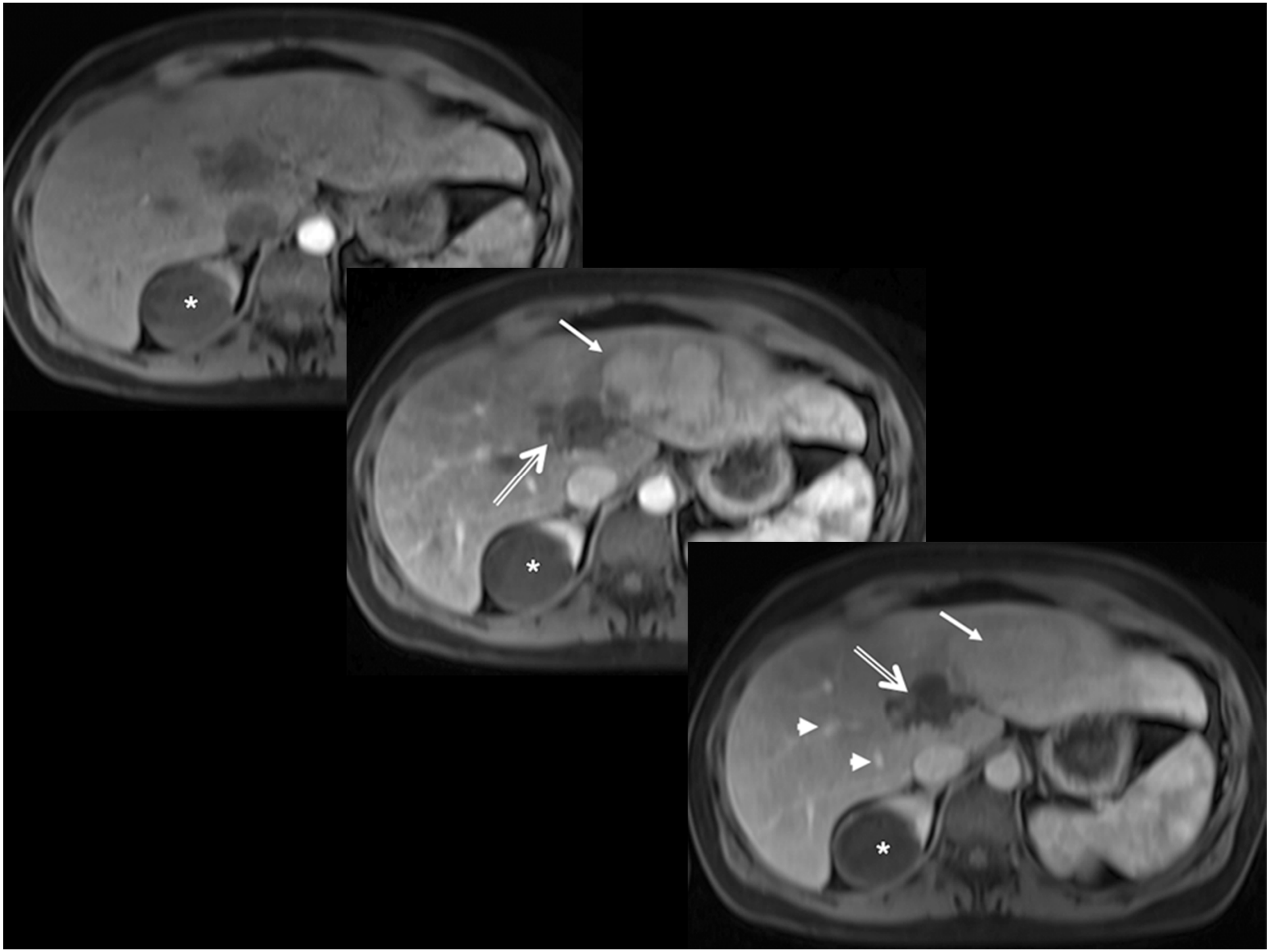

PROTOCOLO

1. 2D SSFSE T2-w no plano coronal
2. 3D GRE T1-w (fase; oposição de fase) no plano axial
3. CPRM- 3D FSE T2-w no plano coronal
4. Estudo dinâmico – 3D GRE T1-w FS, antes e após Gd, no plano axial
   - ❖ 10 ml; 1 mL/s (10s) + solução salina (20 mL a 2 mL/s)
   - **I. Fase arterial**
     - 15s (< 60a) / 20s (> 60a); 3 tempos arteriais
   - **II. Fase portal**
     - 15-20s após a fase arterial
   - **III. Fase tardia**
     - 2-3 min após inicio da administração do contraste
5. DWI

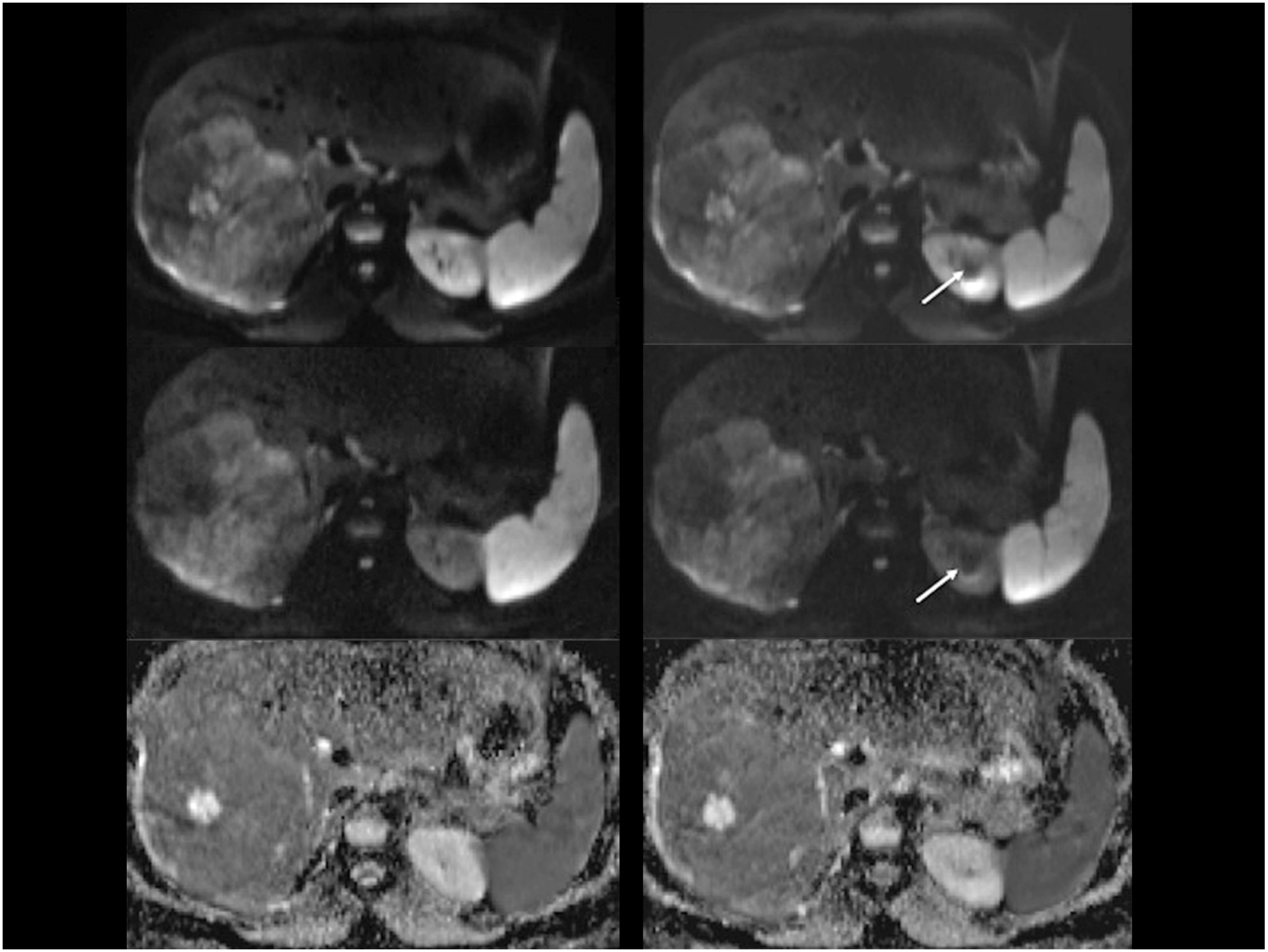

PROTOCOLO

1. 2D SSFSE T2-w no plano coronal
2. 3D GRE T1-w (fase; oposição de fase) no plano axial
3. CPRM- 3D FSE T2-w no plano coronal
4. Estudo dinâmico – 3D GRE T1-w FS, antes e após Gd, no plano axial
5. DWI
6. 2D FSE T2-w FS

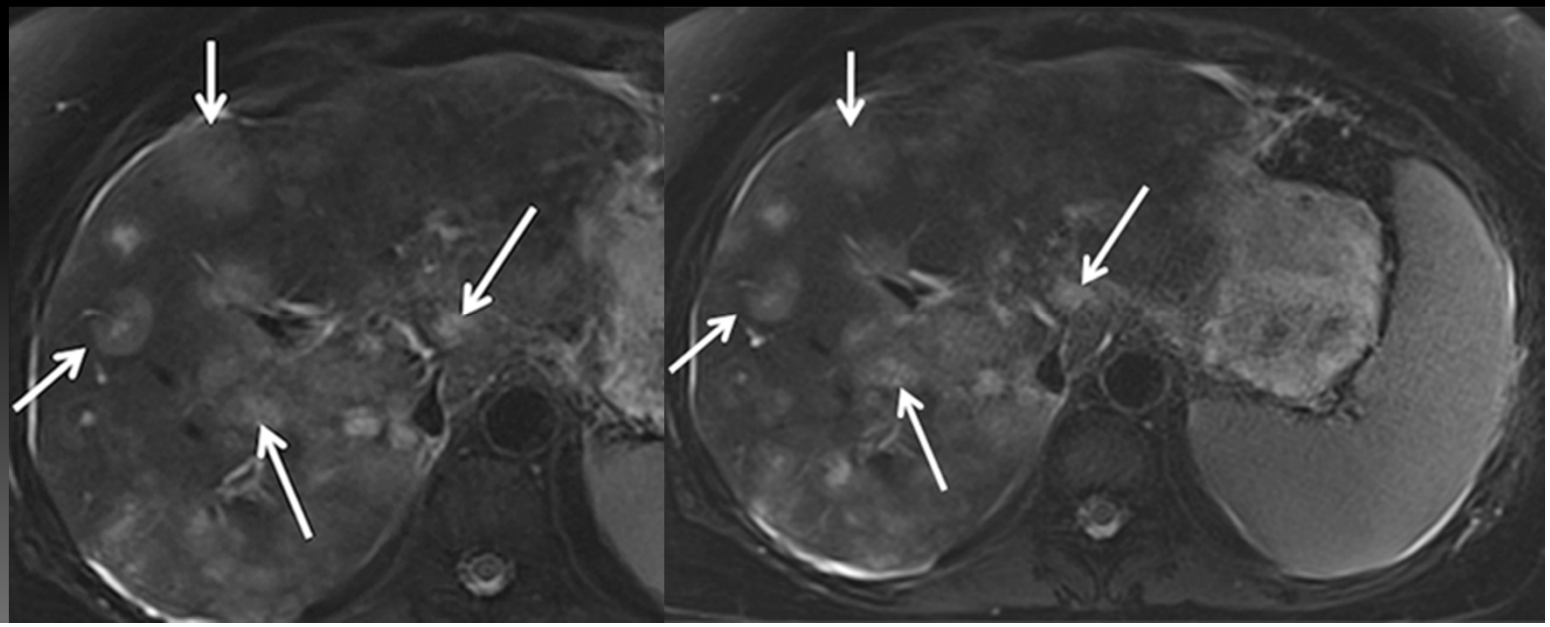

PROTOCOLO

1. 2D SSFSE T2-w no plano coronal
2. 3D GRE T1-w (fase; oposição de fase) no plano axial
3. CPRM- 3D FSE T2-w no plano coronal
4. Estudo dinâmico – 3D GRE T1-w FS, antes e após Gd, no plano axial
5. DWI
6. 2D FSE T2-w FS
7. **FASE HEPATOCITÁRIA – 3D** GRE T1-w, no plano axial e coronal
   - 20 min (60 min em doentes com compromisso da função hepática e valores de bilirrubina elevados)
   - Flip angle – 30-40º

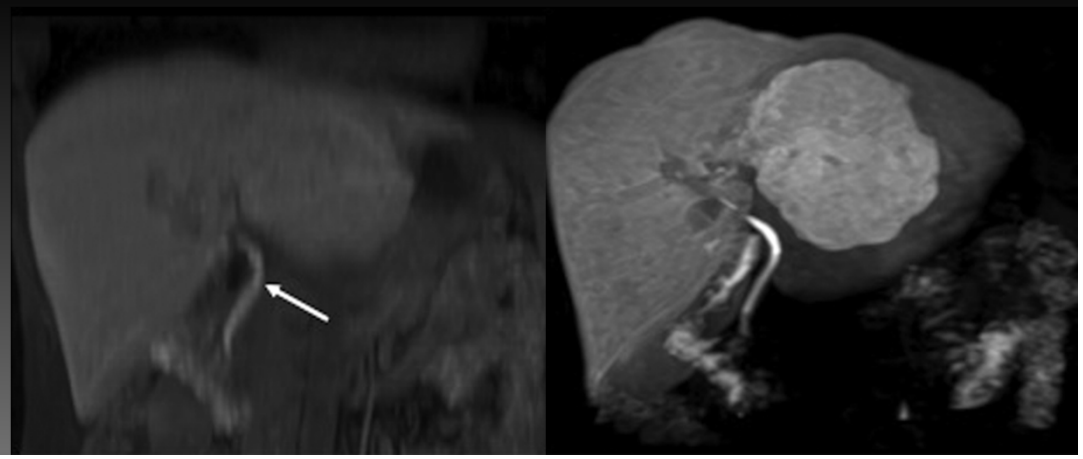

Pulse Sequence	Plane	TR (ms)	TE (ms)	Flip angle (°)	Field of View (mm)	Gap	Slice Thickness (mm)	Matrix
2D T2-weighted single shot FSE	Coronal	800	78	150	360	1.8	6	205 x 256
3D T1-weighted GRE (out/in phase)	Axial	7.5	2.4/4.8	10	380	0	3.5	174 x 256
3D T2-weighted FSE MRCP	Coronal	Respiratory triggered	669	140	360	0	1	384 x 381
Injection of gadoxetate disodium (0.025 mmol/kg body weight)								
3D T1-weighted GRE triple arterial phase	Axial	5.1	2.3	10	360	0	5	128 x 256
Set of three phases with no pause for breath-hold. Scanning delay depending on patient's age (< 60 y, 15 s; ≥ 60 y, 20 s)								
3D T1-weighted GRE portal venous phase	Axial	5.1	2.3	10	360	0	4	192 x 256
3D T1-weighted GRE late phase	Axial	5.1	2.3	10	360	0	4	192 x 256
Diffusion-weighted imaging	Axial	5,300	74	180	360	1.5	6	192 x 192
2D FSE T2-weighted	Axial	3,000	86	150	360	1.6	6	205 x 320
3D T1-weighted GRE hepatocyte phase	Axial	5.1	2.3	10	360	0	4	192 x 256
3D T1-weighted GRE hepatocyte phase	Coronal	5.1	2.4	30	360	0	2	179 x 256

LESÕES HEPÁTICAS FOCAIS

METÁSTASES

- Hipo T1; hiper T2
- Estudo dinâmico
  - **Hipervasculares** – realce periférico em fase arterial → progressão centrípeta e lavagem periférica
  - **Hipovasculares** – ausência de realce em fase arterial
- **FASE HEPATOCITÁRIA** – ausência de realce

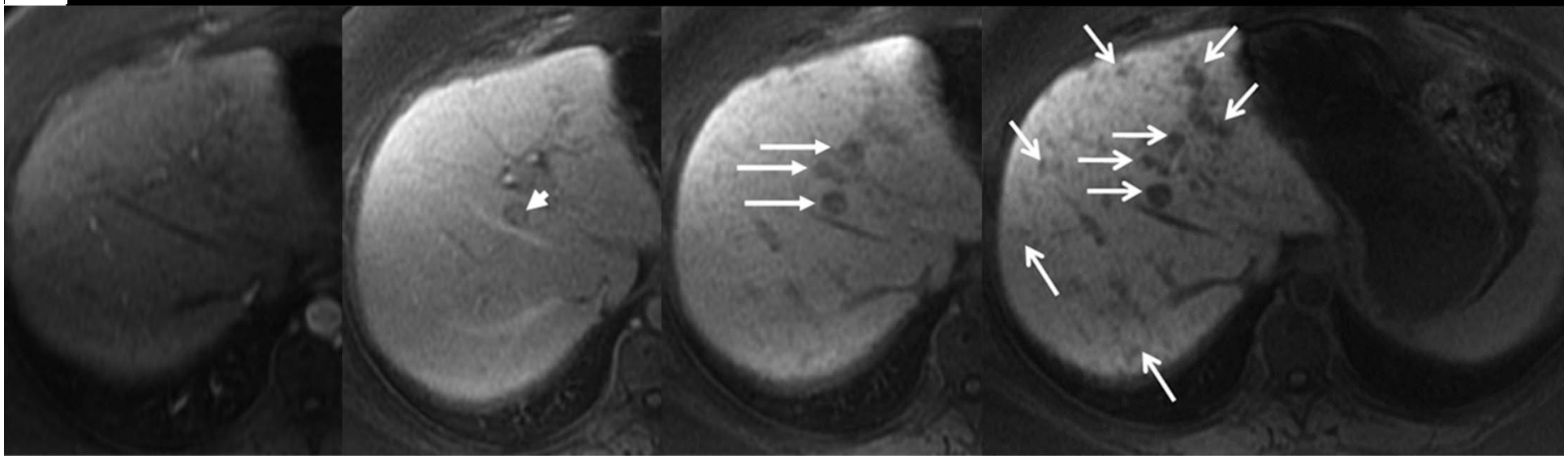

LESÕES HEPÁTICAS FOCAIS

HEMANGIOMA

- Hipo T1; hiper T2
- Estudo dinâmico – realce periférico globular em fase arterial → iso-hipointensos em relação ao parênquima hepático (isointensos com os vasos portais)
- **FASE HEPATOCITÁRIA** – ausência de realce

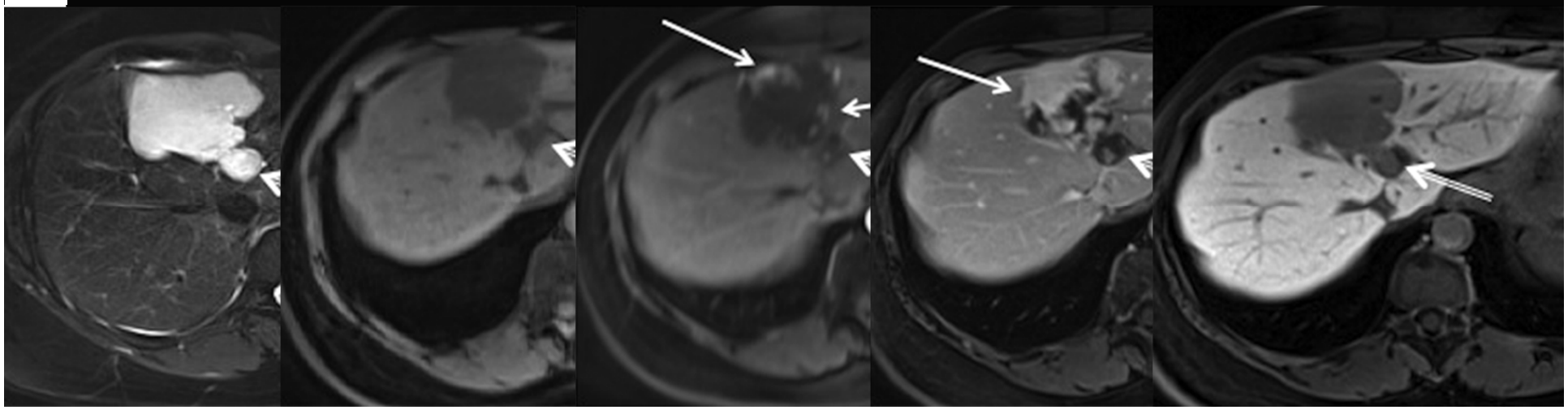

LESÕES HEPÁTICAS FOCAIS

HEMANGIOMA CAPILAR

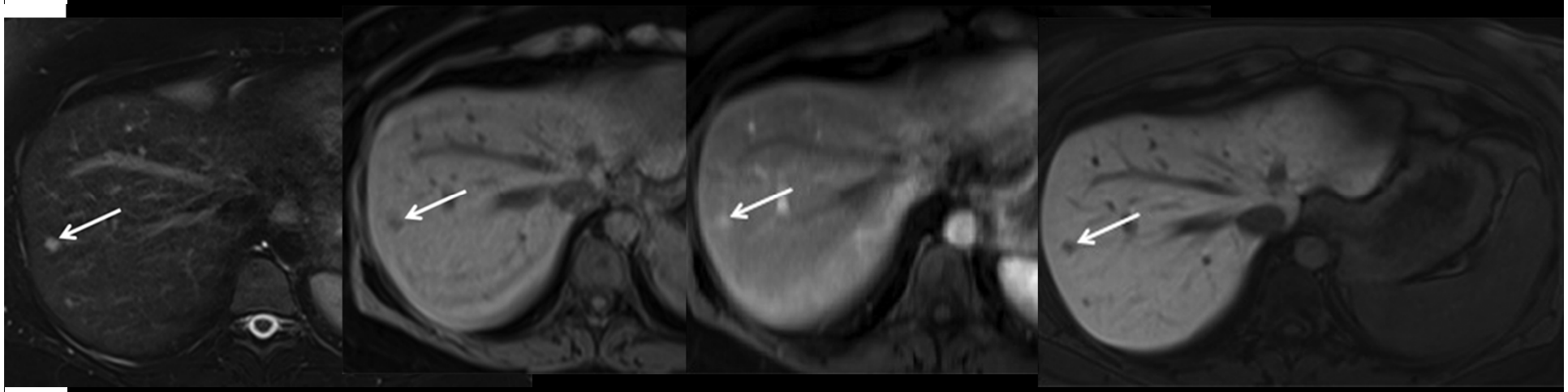

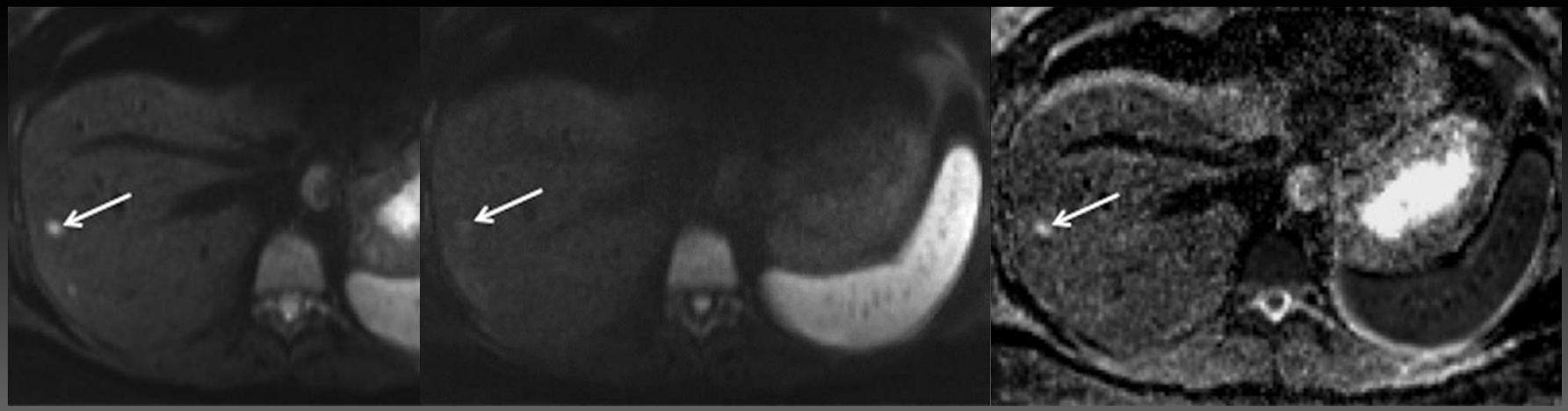

LESÕES HEPÁTICAS FOCAIS

HIPERPLASIA NODULAR FOCAL

- Isointensa em T1 e T2
- Estudo dinâmico – realce acentuado
- **FASE HEPATOCITÁRIA** – iso-hiperintensa; cicatriz central hipointensa

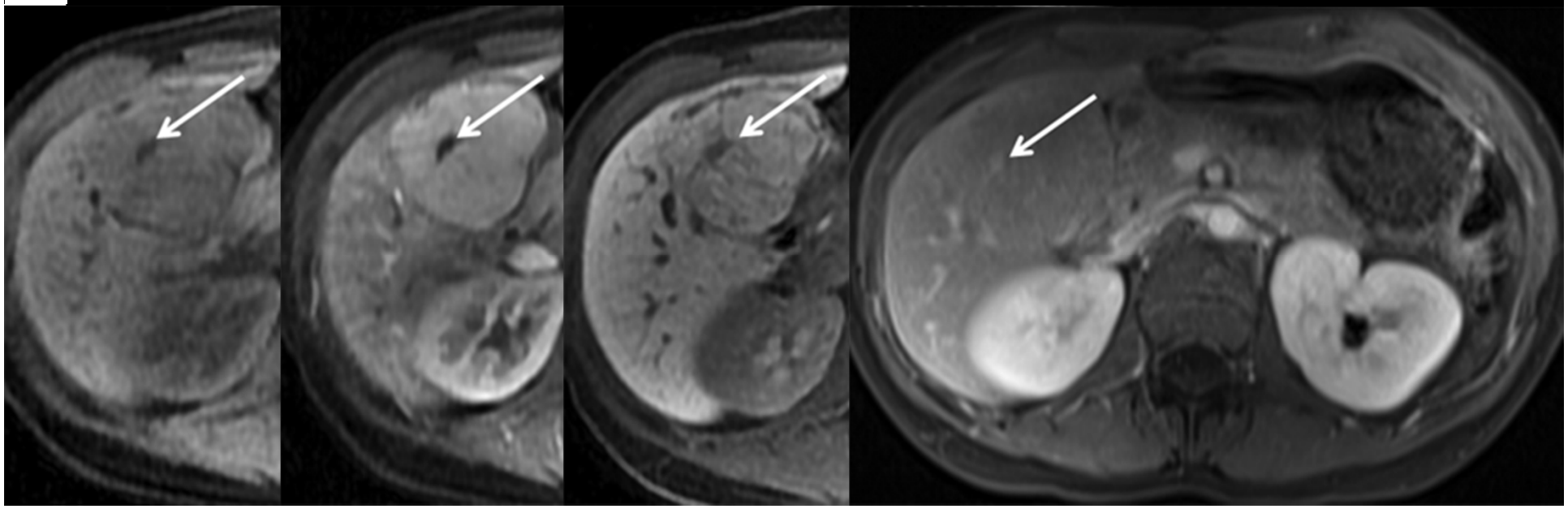

LESÕES HEPÁTICAS FOCAIS

ADENOMA

- Hipersinal heterogéneo em T1 (perda de sinal em OP)
- Estudo dinâmico – realce em fase arterial; lavagem em fase tardia
- **FASE HEPATOCITÁRIA** – ausência de realce

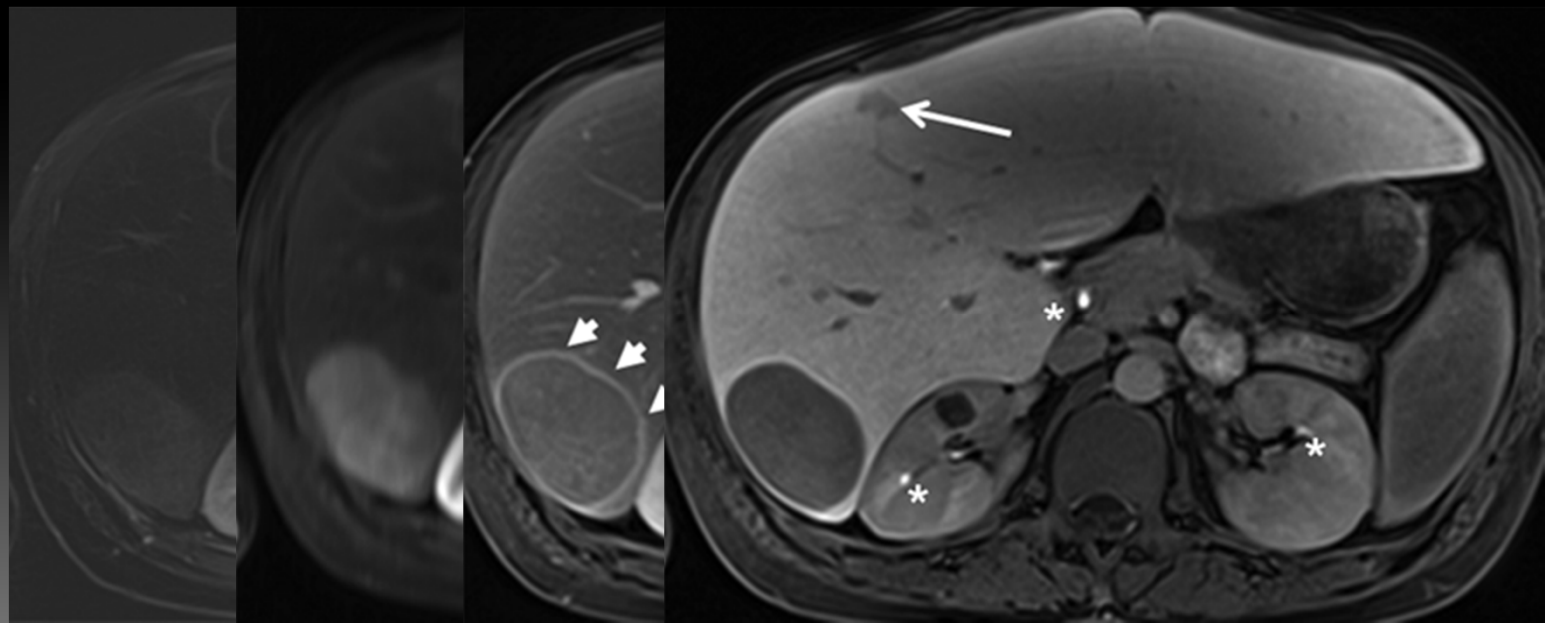

LESÕES HEPÁTICAS FOCAIS

COLANGIOCARCINOMA

- Hipo T1, hiper T2
- Estudo dinâmico – realce periférico irregular em fase arterial
- **FASE HEPATOCITÁRIA** – hipointenso

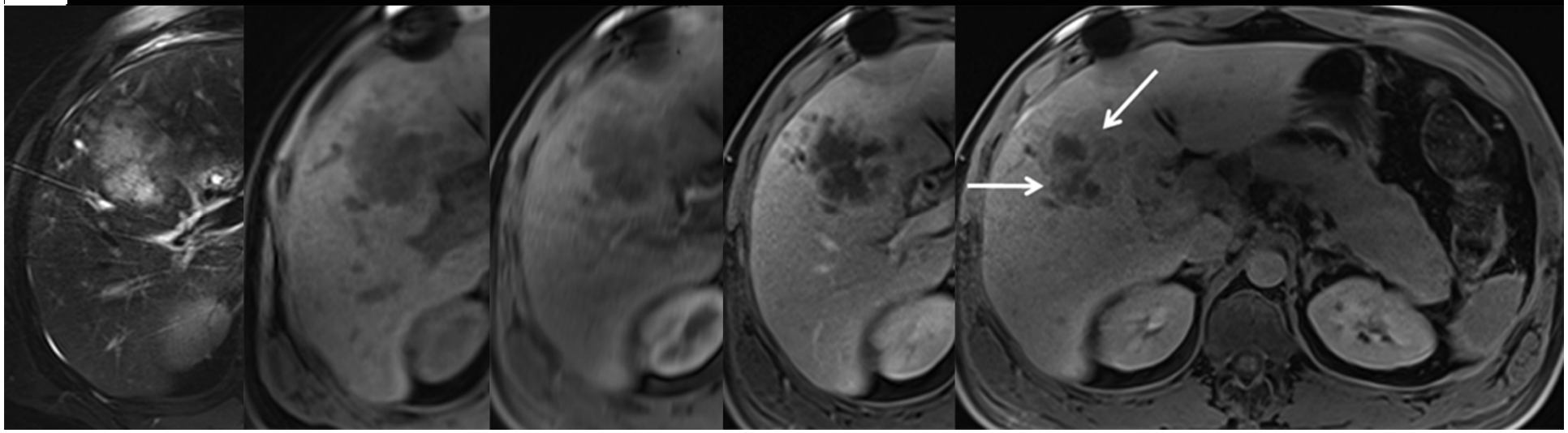

LESÕES HEPÁTICAS FOCAIS

HEPATOCARCINOMA FIBROLAMELAR

- Hipo T1, hiper T2
- **FASE HEPATOCITÁRIA** – predominantemente hipointenso

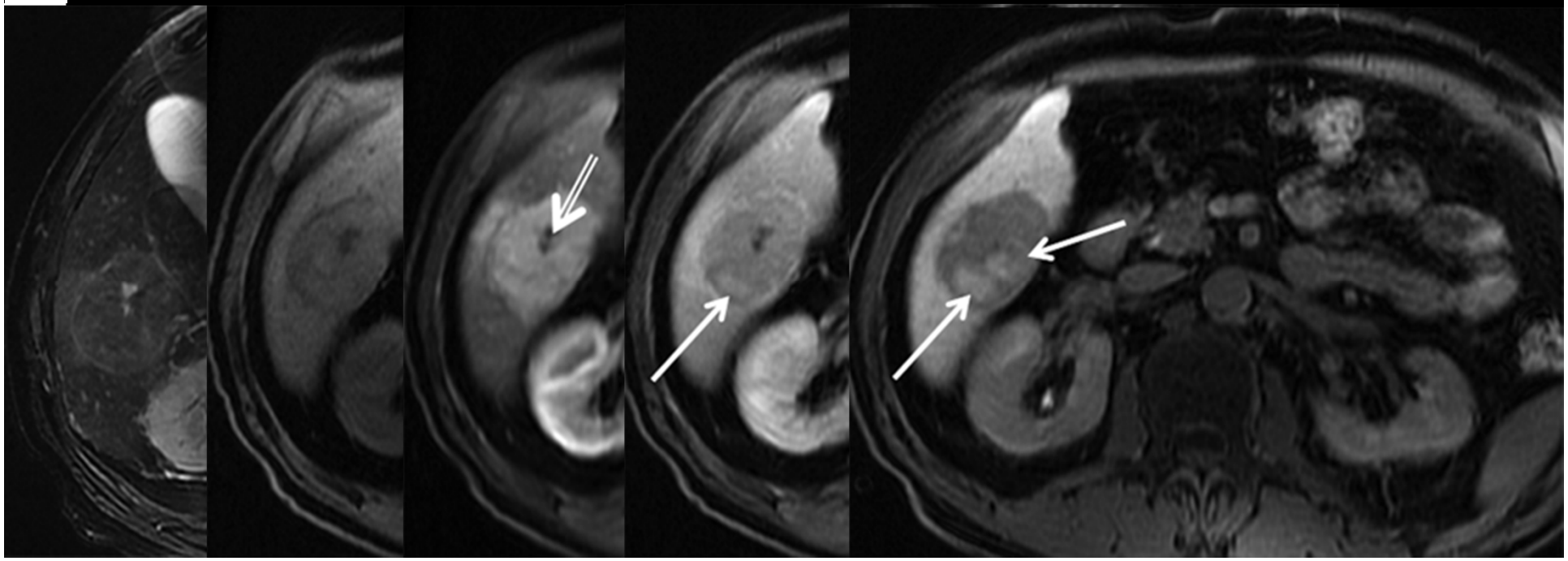

Liver Lesion	T2-Weighted	T1-Weighted Before Injection	Arterial Phase	Hepatocyte Phase
Simple cyst				
Hemangioma				
Flash-filling hemangioma				
Adenoma				
Focal nodular hyperplasia				
Cholangiocarcinoma				
Fibrolamellar hepatocellular carcinoma				
Metastasis				

FÍGADO CIRRÓTICO

FARMACOCINÉTICA E FARMACODINÂMICA

- ↓ e atraso no realce do parênquima na fase hepatocitária (**40 min**)
- ↓ e atraso na excreção biliar
- ↑ ½ vida plasmática

CONTRA-INDICAÇÕES

- **Avaliação da permeabilidade vascular**
- **Detecção de doença residual /recorrente pós-ablação**
- **Bilirrubina > 3 mg/dL**

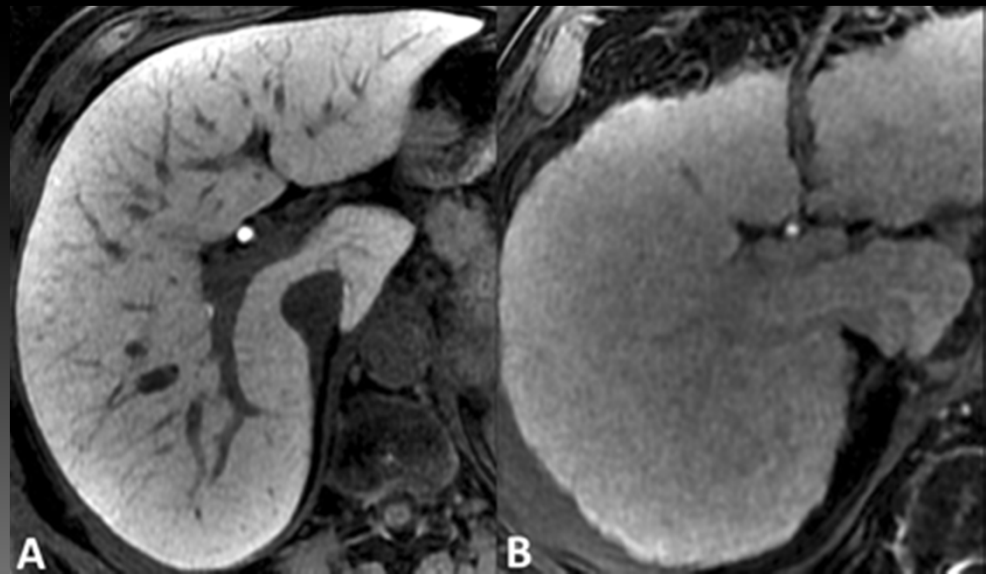

FÍGADO CIRRÓTICO

PROTOCOLO

- ↑ dose – **0,0375-0,05 mmol/kg**
- *AQUISIÇÃO MAIS TARDIA DA FASE HEPATOCITÁRIA* (40 min ?)

FÍGADO CIRRÓTICO

PROTOCOLO

1. 2D SSFSE T2-w no plano coronal
2. 2D GRE T1-w (fase; oposição de fase) no plano axial
3. CPRM- 3D FSE T2-w no plano coronal
4. Estudo dinâmico – 3D GRE T1-w FS, antes e após Gd, no plano axial
   - ❖ 10 ou 20 ml; 1 mL/s + solução salina (20 mL a 2 mL/s)
   - I. **Fase arterial**
     - 20s; 2 tempos arteriais
   - II. **Fase portal**
     - 15-30s após a fase arterial
   - III. **Fase tardia**
     - 2-3 min após inicio da administração do contraste
5. DWI
6. 2D FSE T2-w FS
7. **FASE HEPATOCITÁRIA – 3D** T1-w no plano axial
   - 40 min (?)

FÍGADO CIRRÓTICO

FÍGADO CIRRÓTICO

CHC

- Realce em fase arterial (80-90%)
- Lavagem em fase tardia
- **FASE HEPATOCITÁRIA** - ausência de realce

  !2,5-8,5% realçam – bem-diferenciados!

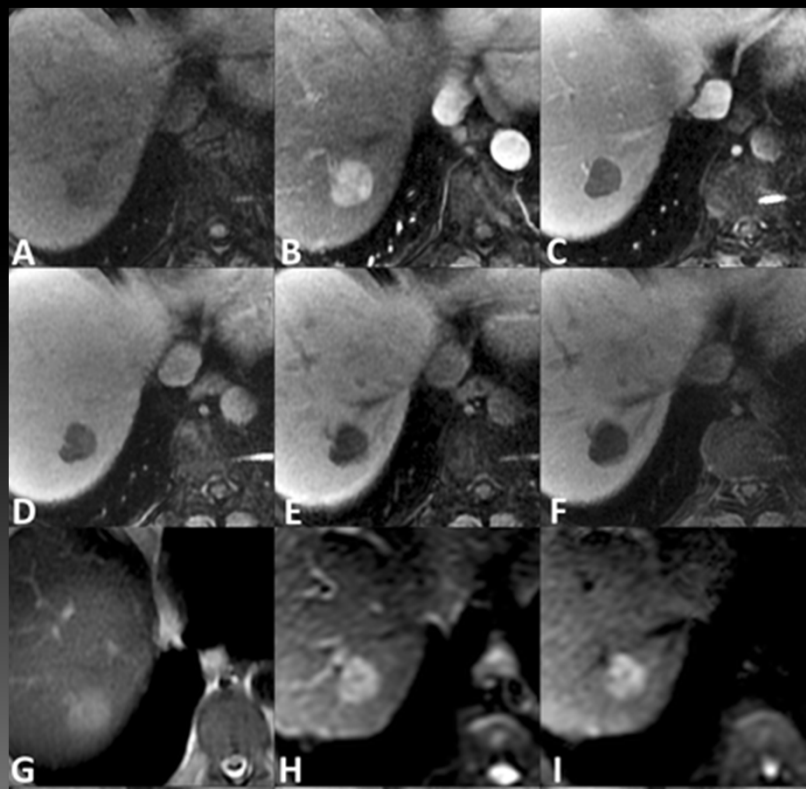

FÍGADO CIRRÓTICO

NÓDULOS REGENERATIVOS

- **FASE HEPATOCITÁRIA** - realce

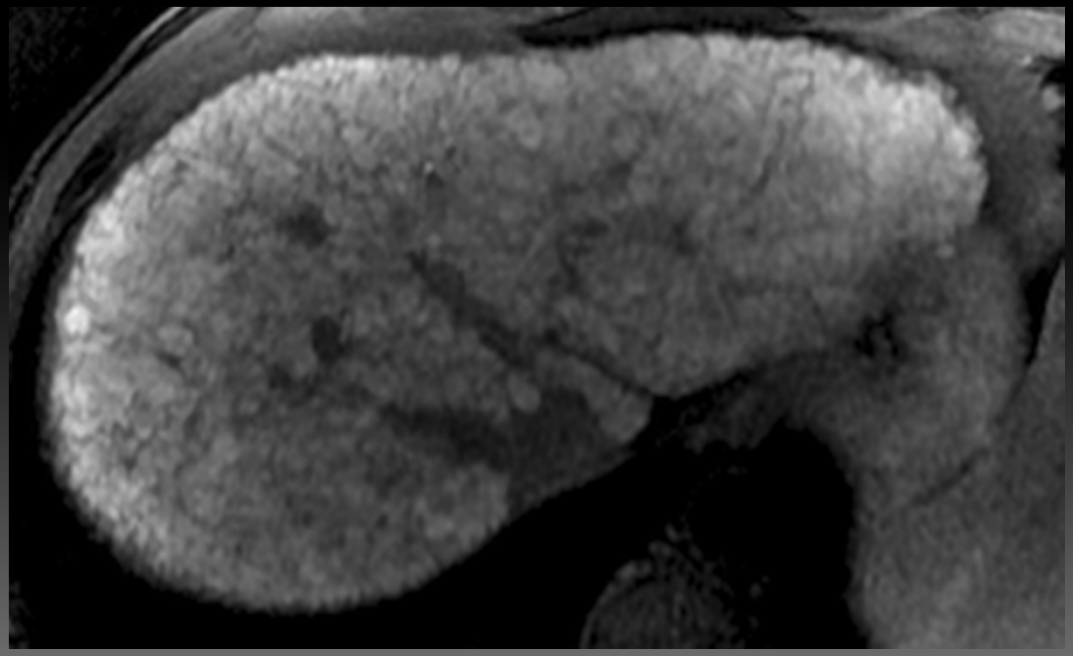

FÍGADO CIRRÓTICO

NÓDULOS DISPLÁSICO

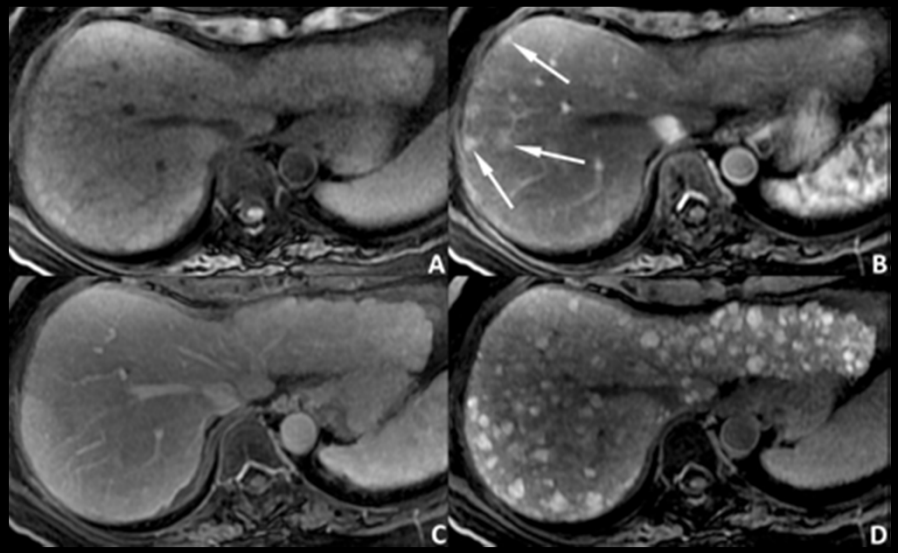

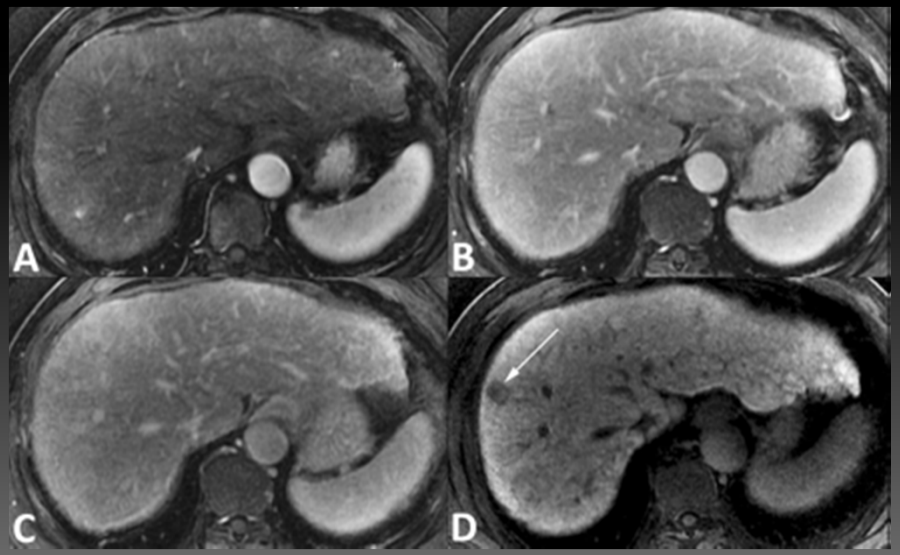

FÍGADO CIRRÓTICO

FIBROSE CONFLUENTE

- *Morfologia triangular com base periférica*
- *Associada a atrofia do parênquima e retracção capsular*
- *Segmentos hepáticos anteriores e mediais*

- **FASE HEPATOCITÁRIA** – ausência de realce

FÍGADO CIRRÓTICO
PSEUDOLESÕES HIPERVASCULARES

- Shunts arterio-portais

- *Periféricas; morfologia triangular*
- *Sem efeito de massa*

- **FASE HEPATOCITÁRIA** – isointensas



Note—The proposed algorithm is based on the authors' anecdotal experience. It is meant as a provisional guide and should be applied cautiously in clinical care. Confirmatory studies are required, with revision of the algorithm as appropriate. Gd-EOB-DTPA = gadolinium-ethoxybenzyl-diethylenetriamine pentaacetic acid; RN = regenerative nodule ; DN = dysplastic nodule; HCC = hepatocellular carcinoma.