Clínica Universitária de Radiologia

Quality Initiatives

Guidelines for Use of Medical Imaging during Pregnancy and Lactation[1]

Emilie Tremblay, MD • Eric Thérasse, MD, FRCPC • Isabelle Thomassin-Naggara, MD, PhD • Isabelle Trop, MD, MPH, FRCPC

RadioGraphics 2012;

Reunião bibliográfica 10/10/2012
Célia Antunes

- Objectivos
- Introdução
- Gravidez (→ feto):
  - Risco da exposição à radiação
  - Risco da exposição a um elevado campo electromagnético
  - Risco na utilização de contraste iodado e paramagnético (Gd)
  - Recomendações actuais
- Puérperio – amamentação (→ RN)
  - Recomendações actuais para a utilização de contraste iodado e paramagnético
- Conclusões

Objectivos

- Revisão da literatura sobre os riscos para o feto e RN, relacionados com a exposição materna à radiação, ao campo electromagnético e agentes de contraste (iodado/paramagnético)

- Fornecer um conjunto de referências fácil de consultar, para ajudar os radiologistas a orientar exames de TC e RM com o uso apropriado do contraste nas grávidas e puérperas.

Introdução

- Últimos 10 A → Aumento considerável na realização de exames imagiológicos na grávida e puérpera a amamentar, ++ TC com CIV

- **Ecografia**: exame de 1ª linha

- **TC/RM**: esclarecimento de dúvidas clínicas ou ecográficas, ++ situações agudas → administração de CIV

Introdução

- Informação limitada no que diz respeito à utilização de produtos de contraste neste gp de doentes

- Guidelines por vezes contraditórias..

Situação desconfortável para o radiologista – em caso de dúvida:

→ Ø CIV

→ ø TC/RM

….potencializando erros e atrasos no DG e na orientação terapêutica da grávida/puérpera

Introdução

- Conceito errado sobre o risco fetal da exposição à radiação → proposta de IVG

  Colégio Americano de Obstetrícia e Ginecologia:
  → IVG não deve ser recomendada apenas com base na exposição à radiação, no contexto da realização de exames diagnósticos

- TC e RM, quando utilizados apropriadamente (ponderar benefícios e riscos), podem ser valiosos na orientação da grávida/ puérpera

GRAVIDEZ → FETO

Risco da exposição à radiação

Radiação

✓Efeitos determinísticos

✓Efeitos estocásticos

- EFEITOS DETERMINÍSTICOS
  - danos num conjunto de células, com a dose limiar de radiação → Teratogénico
  - Malformações, atraso mental, RCIU, morte (2ª e 20ª semanas de IG)

Comité Internacional de Protecção Radiológica (2007):
- ø efeitos determinísticos significativos para uma dose de exposição fetal < 100 mGy

- Exposição à radiação nos estudos imagiológicos/ MedNuc nunca deverá exceder uma dose fetal cumulativa de 100 mGy

- Dose de radiação transmitida ao feto depende:
  - IG
  - Biótipo da mãe
  - Tipo de exame imagiológico realizado
  - Parâmetros técnicos utilizados

Table 1
Fetal Radiation Doses Associated with Common Radiologic Examinations

Type of Examination	Fetal Dose* (mGy)
Very low-dose examinations (<0.1 mGy)	
Cervical spine radiography (anteroposterior and lateral views)	<0.001
Radiography of any extremity	<0.001
Mammography (two views)	0.001–0.01
Chest radiography (two views) ★	0.0005–0.01
Low- to moderate-dose examinations (0.1–10 mGy)	
Radiography	
Abdominal radiography	0.1–3.0
Lumbar spine radiography	1.0–10
Intravenous pyelography	5–10
Double-contrast barium enema	1.0–20
CT	
Head or neck CT	1.0–10
Chest CT or CT pulmonary angiography ★	0.01–0.66
Limited CT pelvimetry (single axial section through the femoral heads)	<1
Nuclear medicine	
Low-dose perfusion scintigraphy	0.1–0.5
Technetium-99m bone scintigraphy	4–5
Pulmonary digital subtraction angiography	0.5
Higher-dose examinations (10–50 mGy)	
Abdominal CT	1.3–35
Pelvic CT	10–50
^{18}F PET/CT whole-body scintigraphy	10–50

Note.—Annual average background radiation = 1.1–2.5 mGy, ^{18}F = 2-[fluorine-18]fluoro-2-deoxy-D-glucose, PET = positron emission tomography.
*Fetal exposure varies with gestational age, maternal body habitus, and exact acquisition parameters

★ 0,67 mGy

Risco da exposição à radiação

- EFEITOS ESTOCÁSTICOS
  - Dano numa única célula → carcinogénese
  - O risco aumenta com a dose de radiação
  - Risco de cancro na criança 1:500 na população geral
  - Dose de exposição à radiação (fetal) ≤ 1 mGy é aceitável (↑ < 1: 10000)

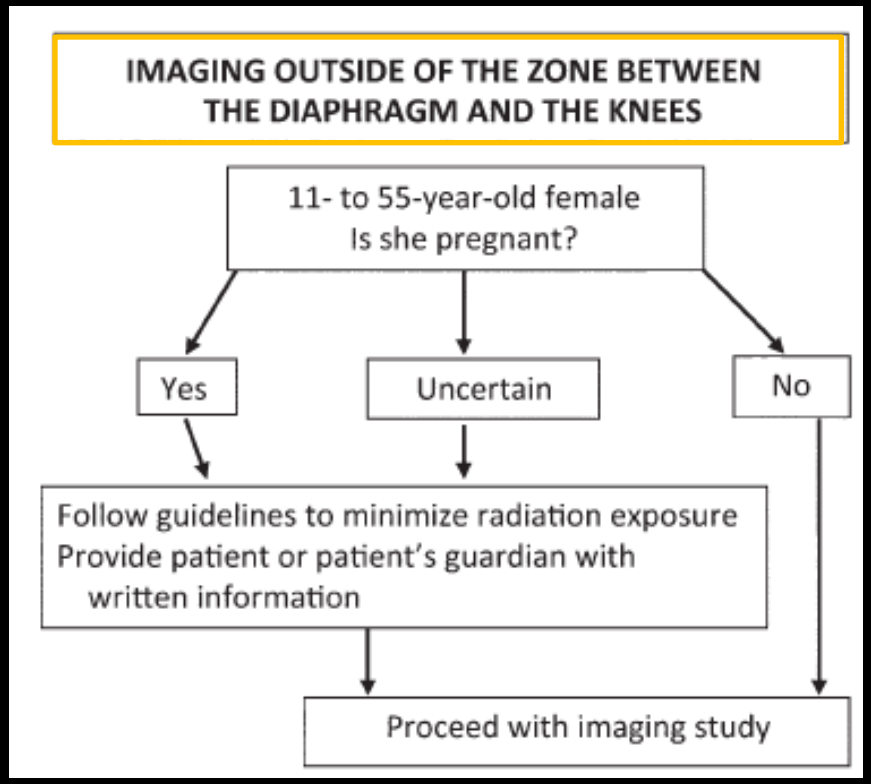

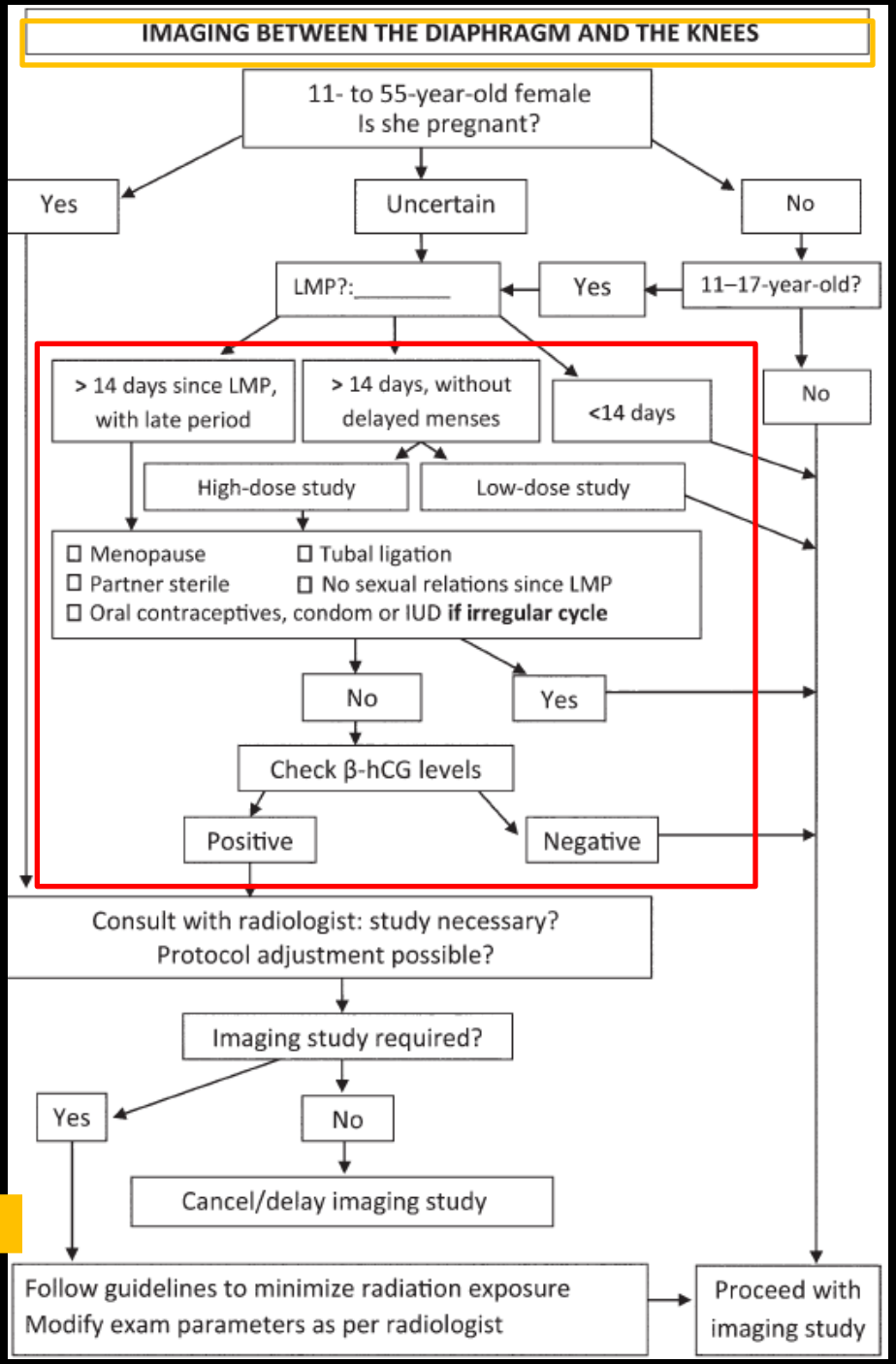

Seguros!!
→ a maioria não ultrapassa os 1 mGy de exposição fetal!

dose fetal > 1 mGy
→ Risco de carcinogénese x 2 mas continua baixo em termos absolutos (< 1:250)

Caso 1

- ♀, 26 anos, com 30S IG
- Febre e dor abdominal
- Leucocitose
- Ecografia: pequena quantidade de derrame no QID.
- DD: apendicite aguda; DII; colite infecciosa +/- abcesso

TC com CIV

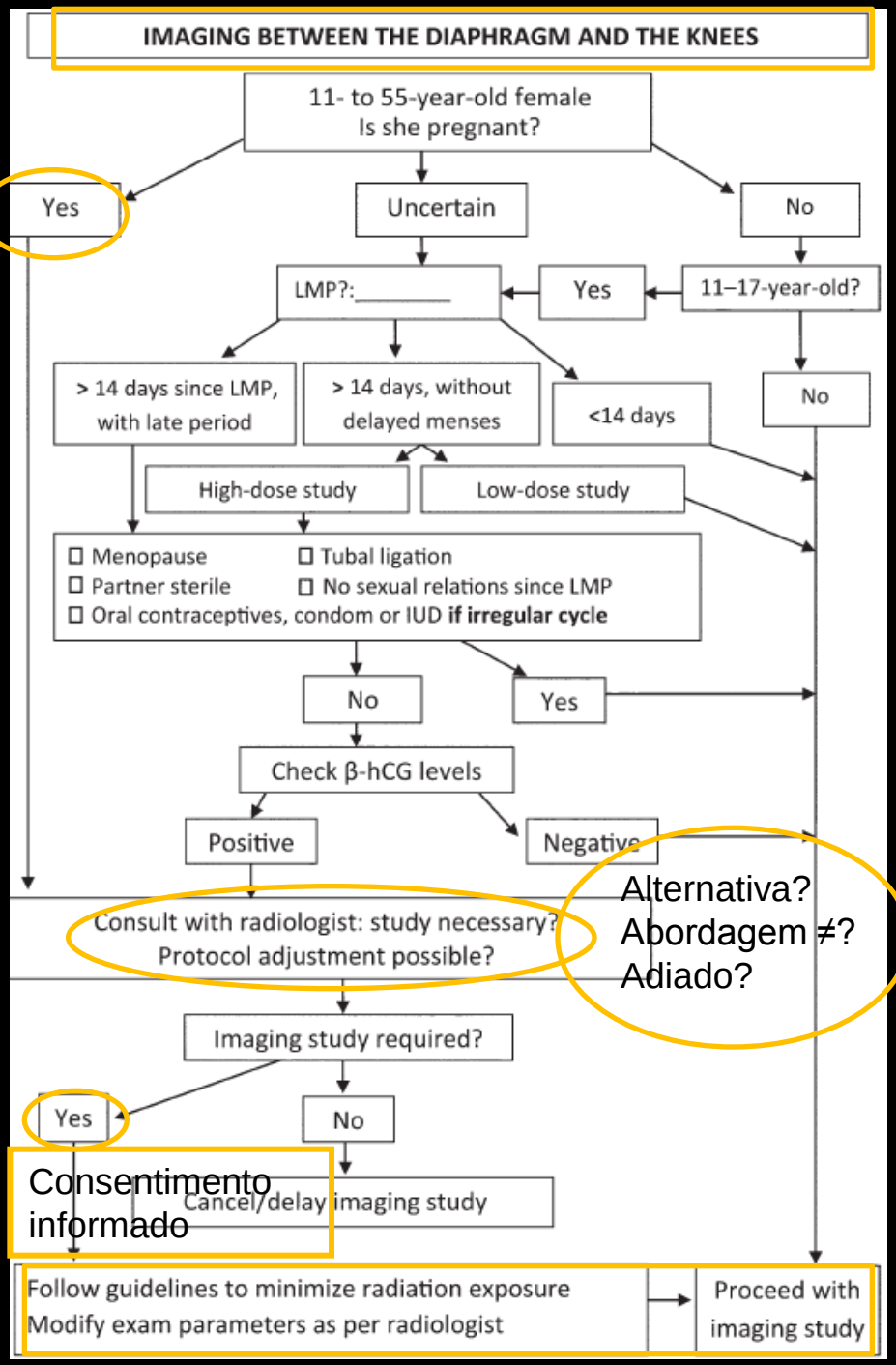

Risco da exposição ao campo electromagnético

- RM:
  - Campo electromagnético (RM)> 10000 x (Terra)
    - Riscos relacionados com a exposição ao campo electromagnético estático → danos relacionados com a migração, proliferação e diferenciação celular (→aborto)
    - Riscos relacionados com os pulsos de RF → danos relacionados com o aquecimento dos tecidos (++ organogénese)
    - Riscos relacionados com as sequências Fast –spin eco → danos no ouvido (após 24S) devido ao elevado ruído acústico.

Risco da exposição ao campo electromagnético

- Ruído acústico (RM): 80-120 dB
  - Glover et al estimaram que a atenuação do ruído dentro do útero grávido é de cerca de 30dB
  - Academia Americana de Pediatria sugere 90 dB como o limite superior acima do qual ocorre dano no ouvido fetal.

- A maioria dos autores sugerem que o estudo RM só deve ser feito no 2º e 3º trimestres de gravidez, tendo em conta os potenciais riscos no feto..

- Efeitos deletérios da RM no desenvolvimento do feto não documentados → ACR eliminou as restrições relacionadas com a IG, na actualização de 2007, referindo apenas que os benefícios para a mãe e feto deverão sempre ultrapassar os riscos.

Contraste endovenoso

- Circulação materna e fetal são distintas mas encontram-se interconectadas através da placenta

difusão

- Moléculas lipofílicas, hidrossolúveis não-ionizadas e de baixo peso molecular (< 100Da) atravessam facilmente a barreira placentar.

Contraste endovenoso

- Gadolínio e derivados bem com os agentes iodados não iónicos são hidrossolúveis, com peso molecular entre os 500-850Da

Atravessam a barreira placentar mas de forma limitada, dado o seu elevado peso molecular

Circulação sistémica fetal

Filtração renal

LA

Ingestão

Circulação materna

IRC

> Tp de circulação

Feto exposto a > dose

TGI fetal

Absorção

Contraste iodado

- Sem efeito mutagénico ou teratogénico (grávidas, testes in vivo e in vitro em animais)

- Principal efeito deletério dos produtos constituídos por iodo → glândula tiróide neonatal
  - Desenvolvimento a partir das 3S IG
  - Importante no desenvolvimento do SNC
  - TRH: produção a partir das 4S; libertação entre 6- 8S
  - Eixo hipotalamo-hipófise- tiróide (independente do materno) : maturação às 12S → TSH
  - T4 (LA) às 12S (mínima até às 20S)
  - T3 (LA) às 20 S

- Hipotiroidismo congénito
  - 1: 4000 nascimentos; subclínico
  - Não tratado→ atraso no desenvolvimento físico e psico-motor
  - Rastreio na Europa e América do Norte (Teste do Pézinho), na 1ª semana de vida → é tratável!

Contraste iodado

- Raros os casos descritos de hipotiroidismo congénito após a administração de contraste iodado na grávida.
  - >ia descritos há vários anos quando ainda era realizada a amniofetografia para detecção de malformações fetais (antes da eco..), com o recurso a Lipiodol
  - Nos últimos 30 A, não há casos documentados de hipotiroidismo ou de outros ef. 2ºs devido à administração de contraste iodado hidrossolúvel no decurso de estudo angiográfico ou TC.

- WHO: dose diária de iodo durante a gravidez não pode ultrapassar os 500 µg

- Contraste iodado (iohexol 300): Iodo livre e ligado
  - Quantidade permitida de iodo livre no contraste é regulada e deve ser < 50µg/ml no iohexol 300 (+++1/10 →5µg/ml)
  - Ex: 150 ml de iohexol (300mg/ml)
    - 45 mg iodo ligado
    - 750 → 7500µg de iodo livre

- Iodo livre geralmente atravessa a placenta em ambas as direcções, pelo que a tiróide fetal é exposta ao iodo apenas num curto período de tempo

Iodo tópico - Iodopovidona

- Contêm grandes quantidades de iodo livre → rapidamente absorvido→ hipotiroidismo, embora transitório e reversível com a suspensão da exposição à iodopovidona

- CI gravidez!

Recomendações actuais

- ACR afirma que:
  - Não há evidência de efeito mutagénico ou teratogénico secundário à exposição de iodo *in utero* em testes realizados em animais *in vivo*.
  - Não existem evidências suficientes para concluir que uso de contraste iodado não tem risco para o feto humano

Substância tipo B: estudos reprodutivos em animais demonstram ø risco; sem estudos controlados na mulher grávida

ACR recomenda

- Uso de contraste iodado na grávida:
  - Exame alternativo inexistente
  - Informação obtida com a realização do exame é benéfico para a mãe e feto durante a gravidez
  - Clínico considera imprudente adiar o estudo imagiológico para depois do parto

Assinar consentimento informado

✓riscos e benefícios

✓Alternativas DG

Contraste paramagnético - Gd

- Sem registo de efeito mutagénico ou teratogénico (em grávidas 1º, 2º e 3º T)

- Estudos com animais in vitro e in vivo, com administração de dose elevadas e não clínicas de Gd → aborto, atrasos do crescimento, anomalias orgânicas.

- Ø estudos adequadamente controlados em grávidas; efeito nos humanos não pode ser inferido tendo em conta os estudos em animais…

Substância tipo C: estudos em animais demonstram risco fetal; sem estudos controlados na grávida

Contraste paramagnético - Gd

- Gd livre é neurotóxico; a protecção in vivo é conseguida através da ligação do Gd a um agente quelante, com formação de um "complexo estável"
  - Ø estudos que estabelecem a estabilidade in vivo deste complexo…

- Gd – agente quelante acumula-se e persiste indefinidamente no LA

Recomendações actuais

- Segundo a literatura disponível, é improvável que o Gd tenha efeitos adversos no desenvolvimento fetal…mas os efeitos a longo prazo são desconhecidos…

- Vários autores e a ACR recomendam cautela no uso de Gd, pelo que a RM com esse contraste deverá ser apenas realizada quando:

  – for essencial para o DG, não havendo outras alternativas ou quando não for possível adiar o estudo para depois do parto

  – Benefícios > riscos para o feto

  – Consentimento informado

Caso 2

- ♀, 30 A, 22S IG
- Dor abdominal nos quadrantes superiores, com semanas de evolução
- Exames prévios: hemangiomas hepáticos múltiplos
- Hb e função hepática N
- Eco: detectados 2 dos 5 nódulos conhecidos, ambos estáveis; sem derrame. Gravidez evolutiva, sem sinais de *abruptio placentae*

Caso 2

- Risco dos hemangiomas na gravidez: ↑ dimensões e ruptura com hemorragia

- Opções: “wait and see” ou TC com CIV

- Tendo em conta que não foi detectado derrame peritoneal livre / peri-hepático, foi optado pela observação (“wait and see”)

Puérpera/amamentação → RN

- Algumas mães precisam de realizar exames contrastados durante o período de amamentação (primeiros 6M → 2 A)

- A interrupção transitória da amamentação pode levar ao desmame.

Excreção de substâncias pelo leite materno

- ✓ Difusão passiva (baixo peso molecular)
- ✓ Endocitose (hidrossolúveis de alto peso molecular; lipossolúvel)

- Contraste iodado e Gd são de elevado peso molecular, não-iónicos e hidrossolúveis → ligação mínima às proteínas plasmáticas e do leite

- Um fármaco/contraste é considerado seguro na puérpera a amamentar se a dose que chega à criança é < 10% da dose terapêutica/administrada

- Apenas pequenas quantidades de contraste passam para o leite materno:
  - 0,01% da dose recebida pela mãe para o Gd
  - 0,5% da dose recebida pela mãe para o Iohexol

    →seguro!

- Potenciais riscos do contraste para a criança :
  - Toxicidade directa
  - Reacção ou sensibilização alérgica ao contraste

  →Mas não documentadas…

- Cuidado especial para as crianças pré-termo
  - Imaturidade do eixo hipotâlamo-hipófise-tiróide → + sensíveis às variações de TSH e T4→ > risco de hipotiroidismo transitório

- Iodo tópico (Iodopovidona)
  - CI!
    - Risco de hipotiroidismo

Caso 3

- Puérpera com 35 A, a amamentar
- 3 semanas após parto:
  - Massa palpável associada a dor, rubor e calor na mama direita
  - Febre
  - Eco: abcesso mama direita com 3,4 cm

- Drenagem percutânea, guiada por ecografia
  - Desinfecção cutânea não deve ser feita com iodopovidona!!
    - Recorrer a cloro-hexidina ou alcool
- Abt
- Follow-up clínico e eventualmente ecográfico se resposta incompleta
- Continuar a amamentação normalmente

Recomendações actuais

- Muitos fabricantes recomendam interrupção do aleitamento nas 24-48h a seguir à injecção de contraste (iodado; Gd)

- ACR (2010) afirma que os dados disponíveis sugerem que é seguro para ambos (mãe e filho) a continuação do aleitamento após a administração de contraste

- Nas mães ansiosas, instruir a desperdiçar o leite durante as 24h após a injecção do contraste

Caso 4

- Puérpera com 32 A; RN com 2 dias de vida
- Cefaleias + alterações da visão e do comportamento
- Aleitamento materno < 2-2h

- TC CE sem CIV → hemorragia ou efeito de massa → negativa

↓

Esclerose múltipla?

↓

RM com Gd

↓

Após a administração do contraste, é seguro a mãe continuar a amamentar

Conclusões

- Os efeitos determinísticos da radiação resultam do dano de um conjunto de células e são improváveis para doses < 100mGy

- Os efeitos estocásticos têm origem no dano de uma única célula e podem levar à carcinogénese. Doses < 1 mGy (estudos acima do diafragma e abx joelhos) são aceitáveis, com um risco adicional para carcinogénese mínimo (< 1: 10000)

Conclusões

- Estudo TDM pélvico → > doses Rx → Risco de carcinogénese duplica mas mantem-se baixo em termos absolutos (1:250)

- **Avaliação do risco necessária**
  - ✓exame alternativo?
  - ✓informação muda a atitude terapêutica?
  - ✓Adiamento possível para depois parto?

Conclusões

- Não estão documentados danos no desenvolvimento fetal, causados pela exposição ao campo electromagnético da RM. No entanto, recomenda-se cautela, com ponderação dos riscos/benefícios

- Qualquer produto iodado IV é CI relativa na gravidez, devido ao risco de desenvolvimento de hipotiroidismo no feto

- Quando se justifica a administração de contraste iodado ev numa grávida → função tiroideia neonatal deve ser testada na 1ª semana de vida (teste do pézinho!)

- A administração de Gd é CI na gravidez, por não existir evidência científica suficiente. Contudo, se administrado inadvertidamente ou em situações em que o beneficio>risco, não é necessário a realização de testes neonatais

- A dose de contraste iodado ou Gd que chega ao RN através da ingestão do leite materno é muito reduzida e apenas uma pequena percentagem alcança o TGI e é absorvida

- Não há evidência suficiente para recomendar a suspensão temporária do aleitamento após a administração de contraste iodado ou Gd.

- Desinfectantes tópicos ricos em iodo são CI absoluta na gravidez e no aleitamento devido à elevada concentração de iodo livre, que aumenta o risco de hipotiroidismo no feto/RN.

Table 4
Dose Reduction Techniques for CT of Pregnant Patients

One size does not fit all: do not use standard protocols
Decrease kilovoltage for small patients
Decrease milliamperage and use automatic tube current modulation
Increase pitch to >1
Obtain a single scout view and avoid directly imaging the fetus for planning purposes
Limit the field of view
Avoid imaging in multiple phases
Use more recently available novel reconstruction algorithms to reduce noise in images, thus allowing reduction of milliamperage or increase in noise level requirements during scanning
Lead shielding of the mother, most pronounced effect with circumferential shielding
Internal barium shielding with use of oral 30% barium sulfate solution
Local quality assurance program to monitor CT protocols and the resulting dose

Imaging in Pregnant Patients: Examination Appropriateness[1]

Karen M. Wieseler, MD • Puneet Bhargava, MBBS, DNB • Kalpana M. Kanal, PhD • Sandeep Vaidya, MD • Brent K. Stewart, PhD • Manjiri K. Dighe, MD

RadioGraphics 2010;

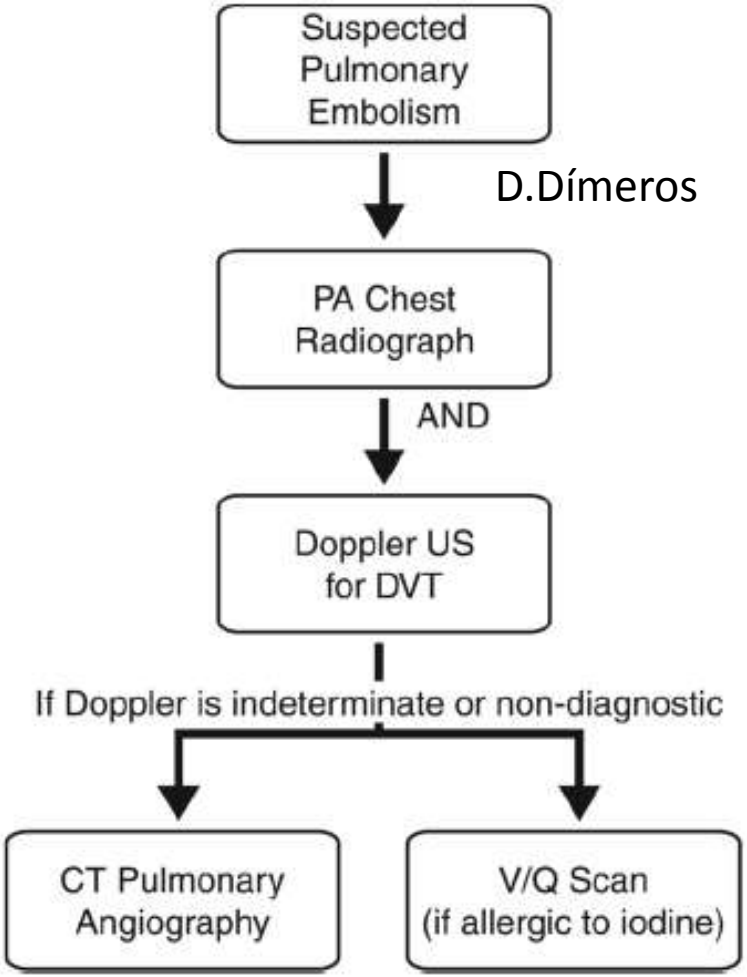

Figure 2. Algorithm for work-up of suspected pulmonary embolism in a pregnant patient. *DVT* = deep venous thrombosis, *PA* = posteroanterior.

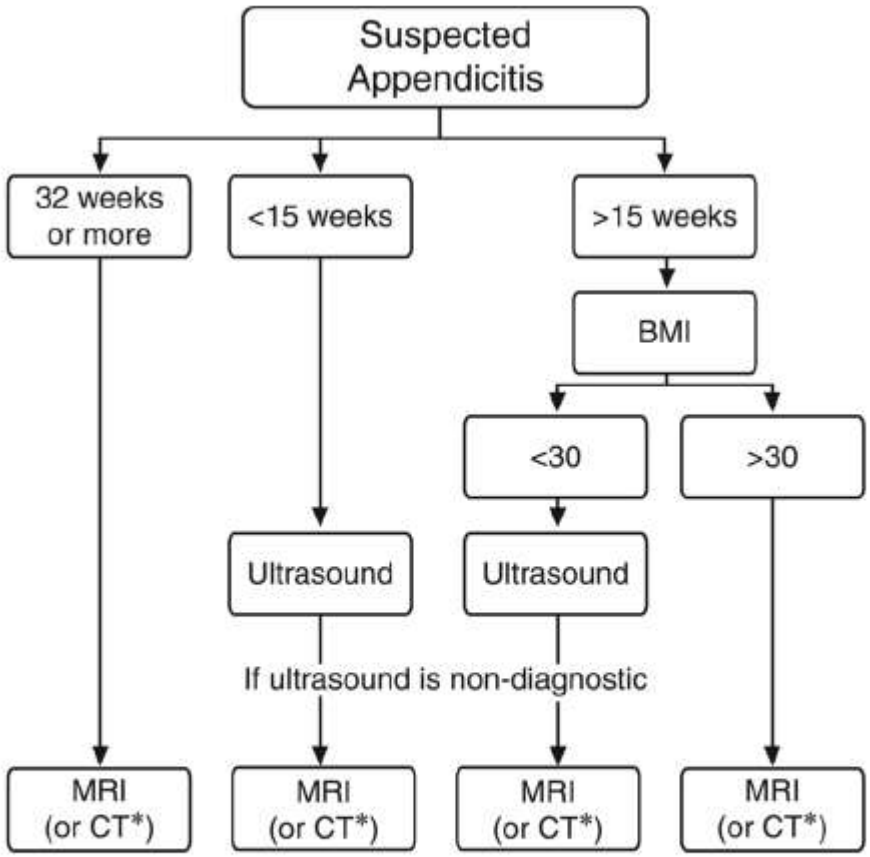

Figure 4. Algorithm for work-up of right lower quadrant abdominal pain in a pregnant patient when there is a strong suspicion of appendicitis. *BMI* = body mass index, * = use CT if MR imaging is unavailable.