Revisão Bibliográfica

4ª-feira, 26 Maio 2010

RadioGraphics

MR Imaging Findings of Iron Overload[1]

TEACHING POINTS

Marcony Queiroz-Andrade, MD • Roberto Blasbalg, PhD, MD • Cinthia D. Ortega, MD • Marco A. M. Rodstein, MD • Ronaldo H. Baroni, PhD, MD • Manoel S. Rocha, PhD, MD • Giovanni G. Cerri, PhD, MD

Lara Rodrigues

Moderador: Dr. Luís Semedo

CLÍNICA UNIVERSITÁRIA DE RADIOLOGIA

HOSPITAIS DA UNIVERSIDADE DE COIMBRA

Director: Prof. Dr. Filipe Caseiro-alves

Introdução

- Ferro (Fe): composição corporal - estruturas (citocromos, hemoglobina e mioglobina)
- Após absorção (mucosa ID) → transferrina → ferritina
- Eritropoiese diária: 20mg Fe
- Absorvidos 1-2mg (10% do total ingerido)
- Perdidos 1-2mg (descamação epitelial, menstruação,…)
- Reutilização do Fe dos eritrócitos senescentes

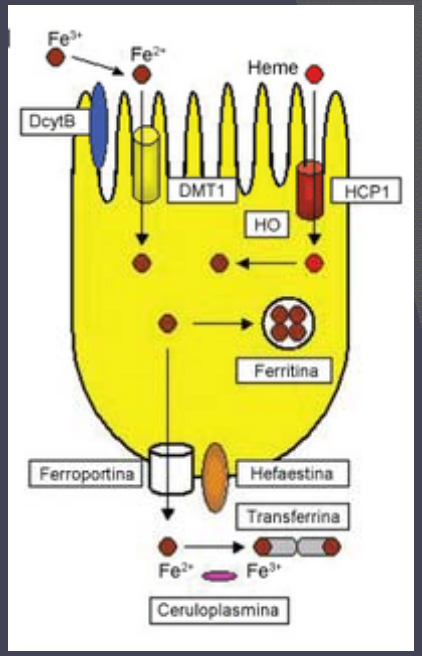

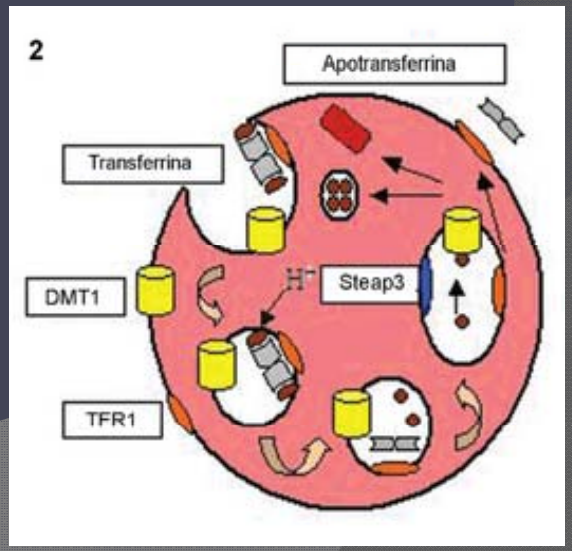

Introdução

- Fe armazenado no parênquima hepático e no sistema reticulo-endotelial (SRE)

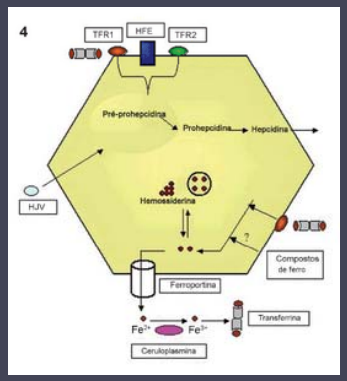

- Excesso Fe → toxicidade → cataliza a conversão:

H_2O_2 → radicais livres

Danos membrana celular, proteínas e DNA

Introdução

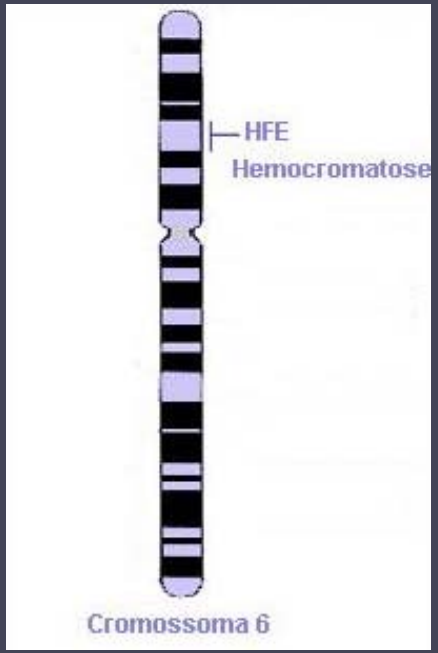

- Causas acumulação Fe numerosas
- Sinais e sintomas inespecíficos

- Dificuldade suspeita clínica
- Longo período até diagnóstico correcto

Introdução

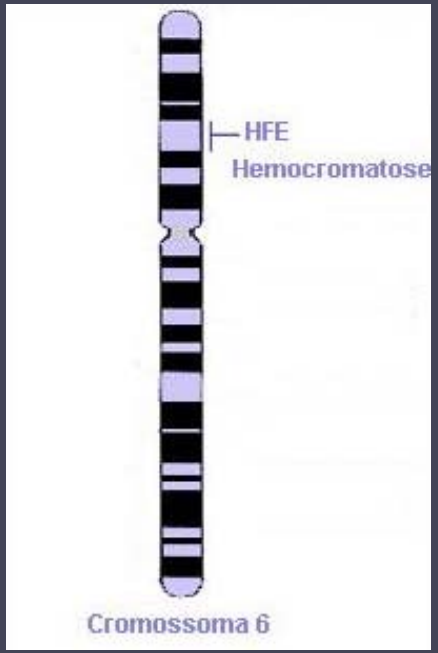

- Objectivos:

- Descrever sobrecarga Fe (Hemocromatose)
- Ilustrar características em RM
  - Detecção
  - Quantificação
  - Complicações associadas

Hemocromatose

- Primária

- Distúrbio genético (AR) → alteração da proteína envolvida na regulação da absorção Fe

- >ia homozigótica ou heterozigótica
  (absorção de Fe 2-3 xs > população geral)

- Incidência global 2-5%
- Doença genética mais comum nos indivíduos de raça branca

Hemocromatose

- Secundária

- Qualquer outra causa não genética de acumulação de Fe
  - Cirrose – absorção aumentada
  - Síndrome mielodisplásico
  - Anemias (ex.: talassémias) - eritropoiese ineficaz
  - Aumento exógeno por ingestão, via parenteral ou transfusões múltiplas

Hemocromatose

- >ia é clinicamente silenciosa…
- Radiologista deve estar consciente dos achados imagiológicos de modo a sugerir o diagnóstico
- Laboratório:
  - Ferritina sérica
  - Índice saturação transferrina
  - → aumentados
- Baixa sensibilidade e especificidade
  - FP: consumidores álcool
  - FN: doentes jovens com hemocromatose

Hemocromatose

- Teste genético
- Análise sanguínea → identificação dos genes associados à hemocromatose primária
- População de risco
- Confirmar o diagnóstico doentes com sobrecarga de Fe

Hemocromatose

- Biópsia hepática
- Método standard de referência para o diagnóstico
  - Quantificação sobrecarga Fe
  - Prognóstico, nível de hepatopatia
- Monitorização da evolução
- Efeitos do tratamento
- Procedimento invasivo…
- Erro de amostragem…

Métodos Imagiológicos - TC

- TC pré CIV:
  - Aumento homogéneo da densidade do parênquima hepático **≥ 72 UH**
- Baixa sensibilidade (63%)
- Alta especificidade (96%)
  - Esteatose difusa:

    ↓densidade – ↓ sensibilidade
  - Doença de Wilson
  - Tratamento ouro coloidal
  - Tratamento longa duração amiodarona:

    ↑ densidade – ↓ especificidade

Métodos Imagiológicos - TC

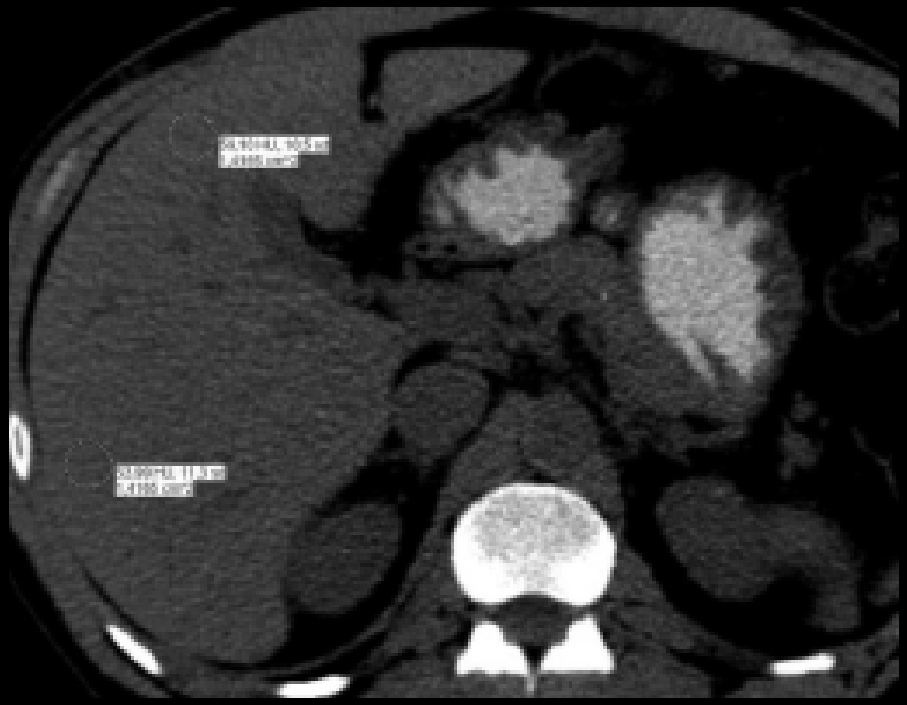

54-59 UH

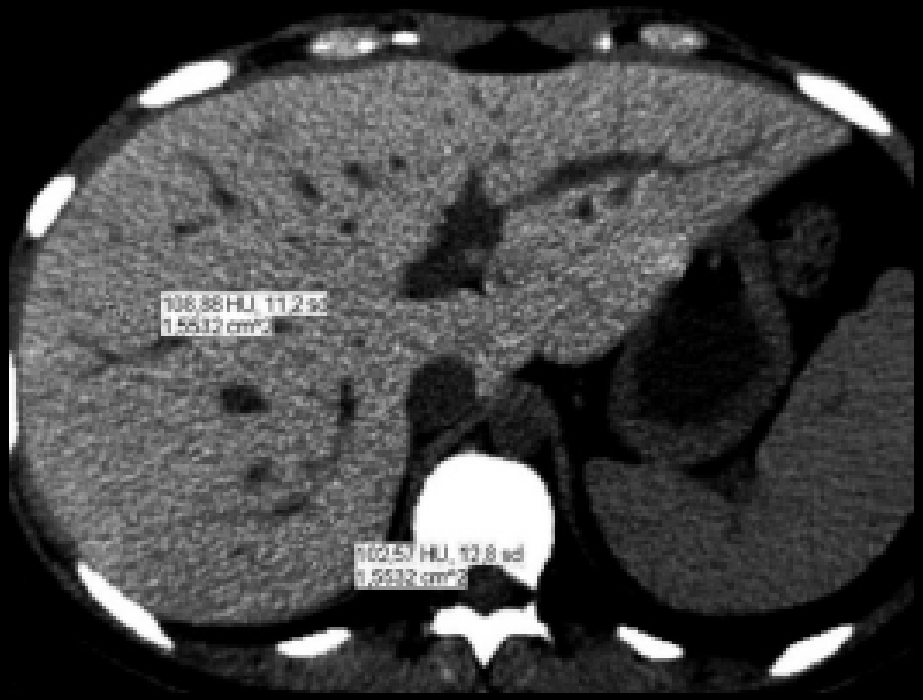

103-109 UH

Métodos Imagiológicos - RM

- Melhor método não invasivo para avaliação do nível Fe no fígado:
  - Confirmação diagnóstica
  - Determinar a severidade
  - Monitorizar a terapêutica

Métodos Imagiológicos - RM

Acumulação de iões Fe nos tecidos

Distorções locais nos campos magnéticos

Relaxação dos spins (efeito superparamagnético)

Encurtamento do T1, do T2 e do T2*
(t relaxação transversal afectado pelas variações do campo magnético)

Perda da intensidade de sinal (IS) dos órgãos afectados, **proporcional à deposição de Fe**

Métodos Imagiológicos - RM

- Diagnóstico:
  - Sequência GRE, T1, em fase e oposição de fase, que demonstra perda da IS em fase quando comparada com a oposição de fase
  - Este efeito é o oposto do verificado nos casos de esteatose hepática
  - A sequência em fase apresenta um TE (*echo time*) superior, tornando-a mais sensível à deposição Fe devido ao efeito T2* aumentado

Métodos Imagiológicos - RM

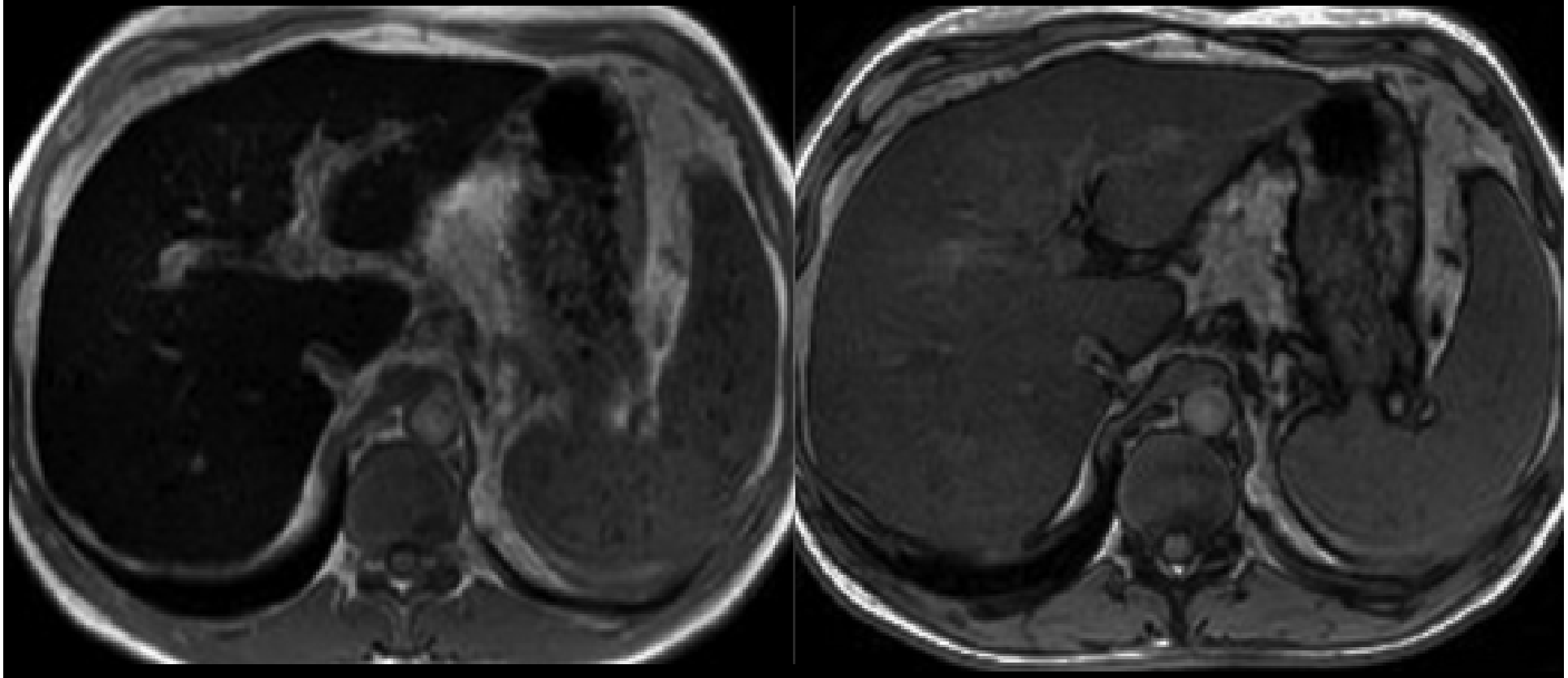

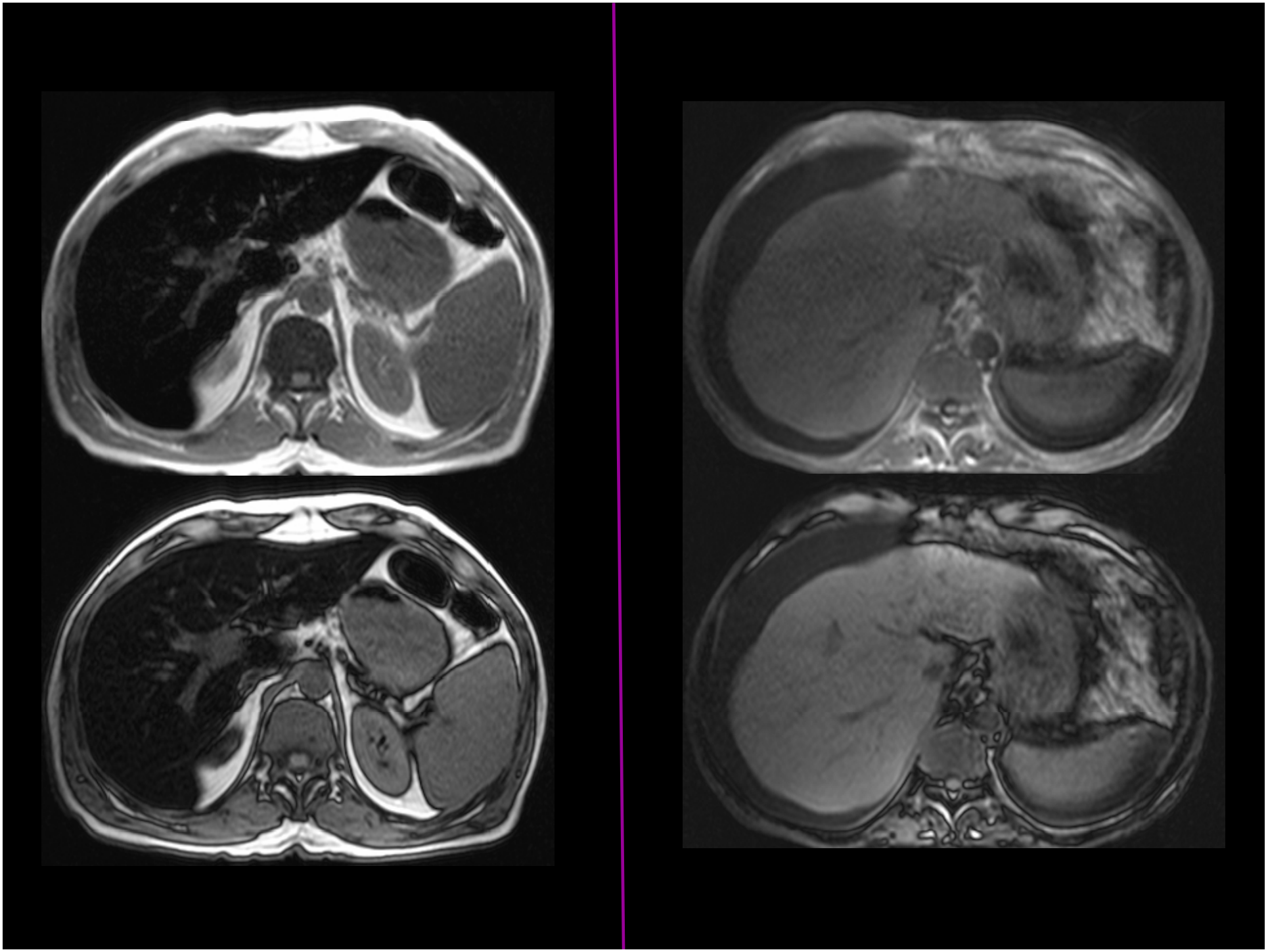

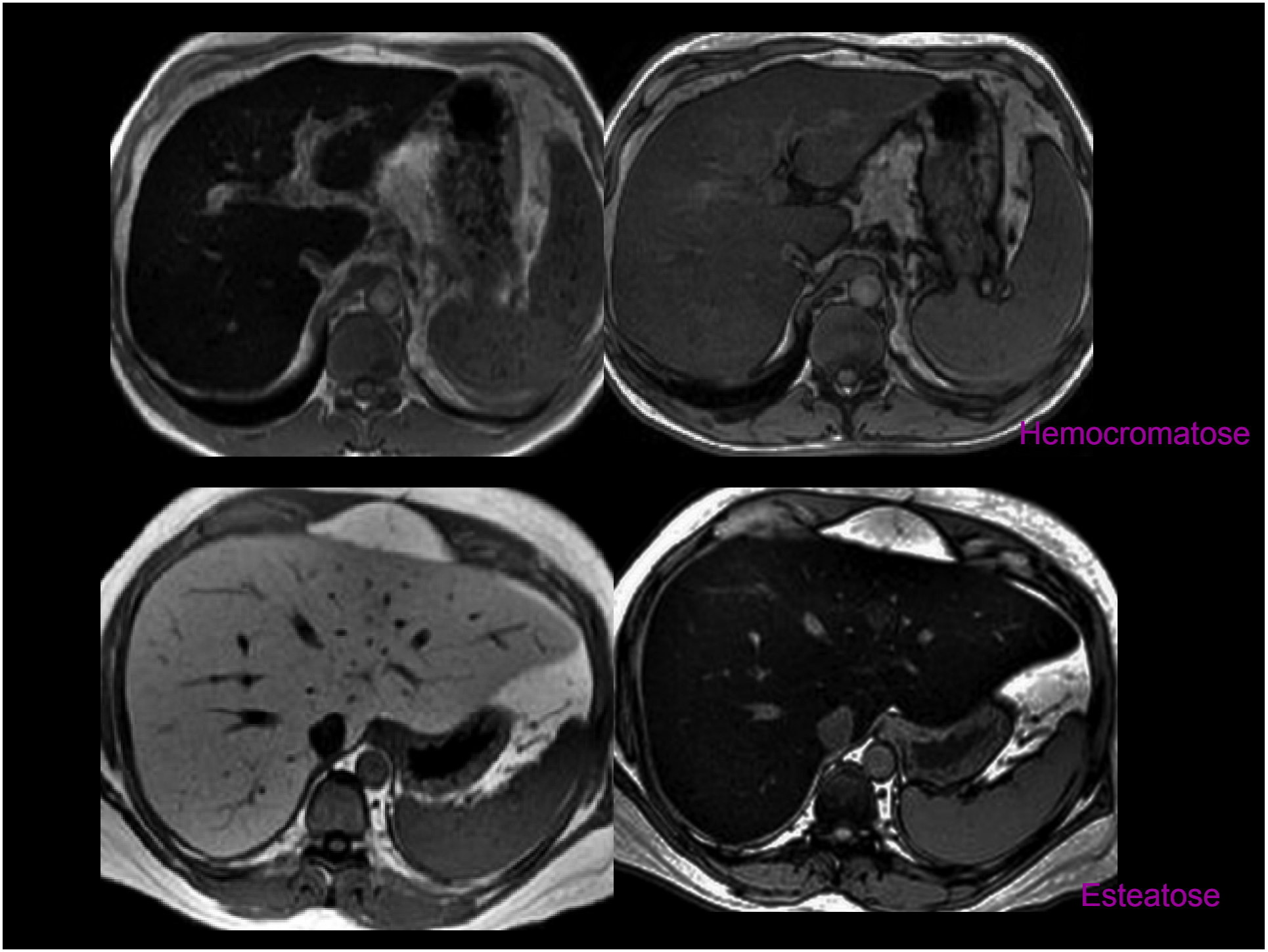
Hemocromatose
Esteatose

Quantificação [Fe] - RM

- RM:
  - Permite avaliar quantitativamente a sobrecarga Fe (elevada correlação com os resultados da biópsia)
  - Sequências GRE com ponderação T2* e TEs progressivamente mais longos

www.radio.univ-rennes1.fr/Sources/EN/Hemo.html

Quantificação [Fe] - RM

MR signal intensity measurements

Signal intensity measurements are done by means of ROIs (« Region Of Interest ») of usually about 1cm2. It is a good habit to place 3 ROIs on the right part of the liver avoiding artifacts, and 2 ROIs on the paraspinous muscles (right and left). These ROIs, plotted for each sequence, must be placed on the same image in order to avoid global signal intensity variations between images.

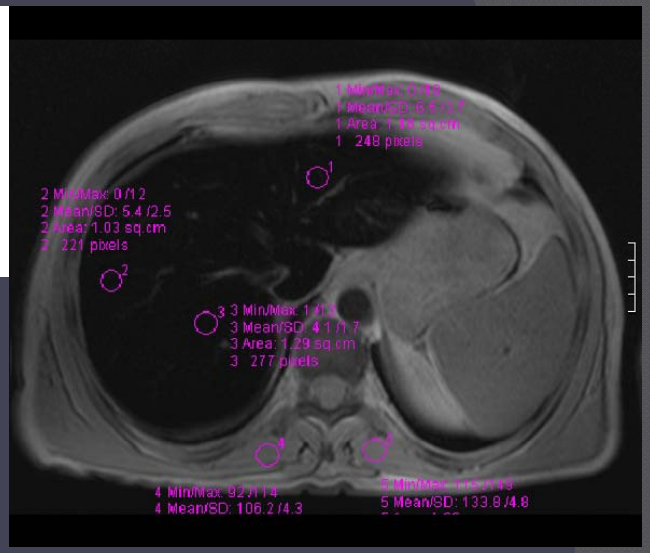

Liver iron quantification by MRI (1.5 Tesla)

Patient:

Type in the mean values of MR signal given by ROIs, up to three for the liver and one or two for the paraspinal muscles. Do not put decimal values, measure is not so precise !

TR / TE / PA°	*Liver (1)*	*Liver (2)*	*Liver (3)*	*Muscle (1)*	*Muscle (2)*
T1 : GRE 120 / 4 / 90°					
PD : GRE 120 / 4 / 20°					
T2 : GRE 120 / 9 / 20°					
T2+ : GRE 120 / 14 / 20°					
T2++ : GRE 120 / 21 / 20°					

Calculate Use Internet Explorer if this function is not working with your web browser

Slight overload, 40 - 100 µmol/g
Moderate overload, 100 - 200 µmol/g
Major overload, above 200 µmol/g

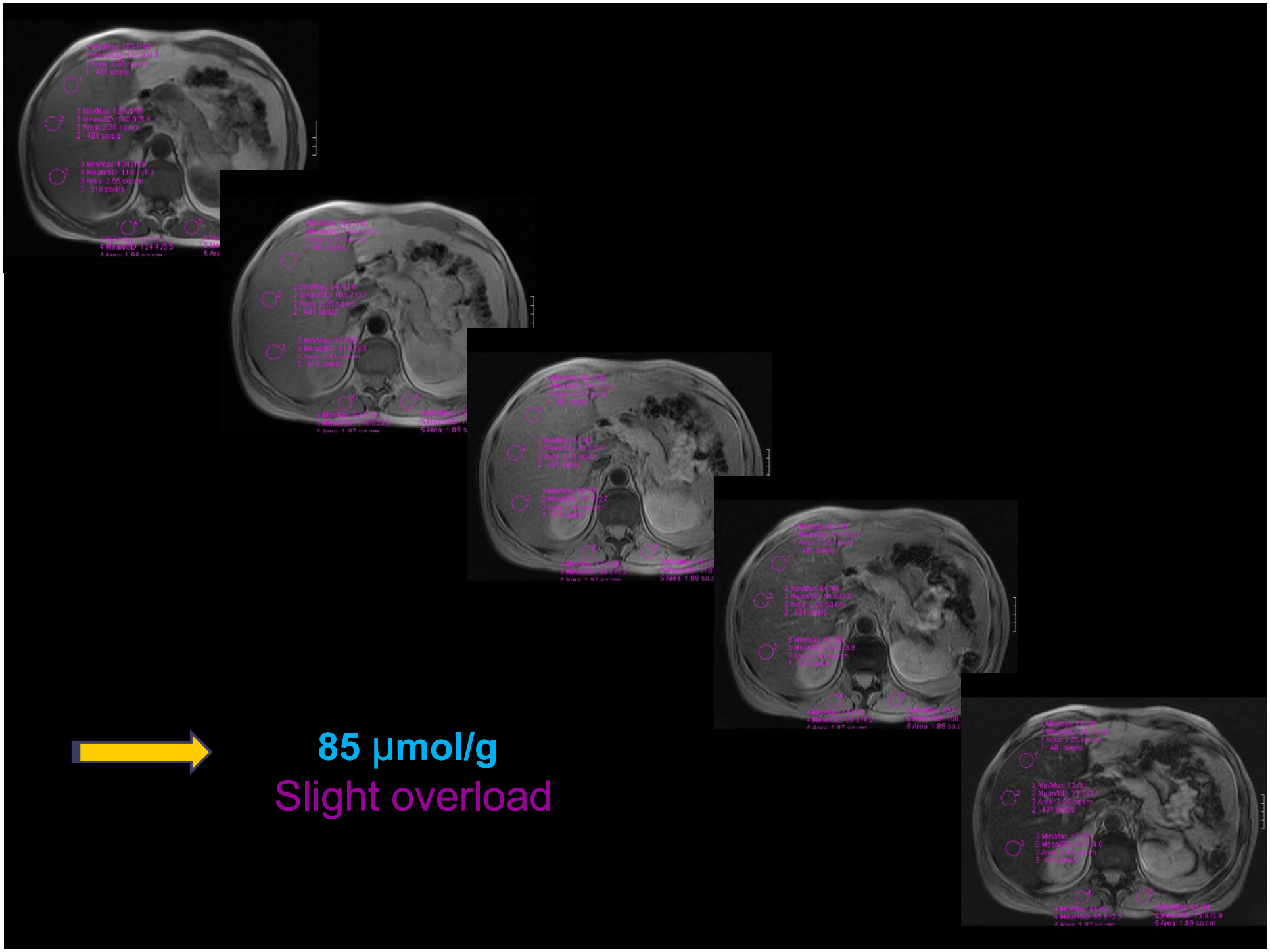

85 µmol/g

Slight overload

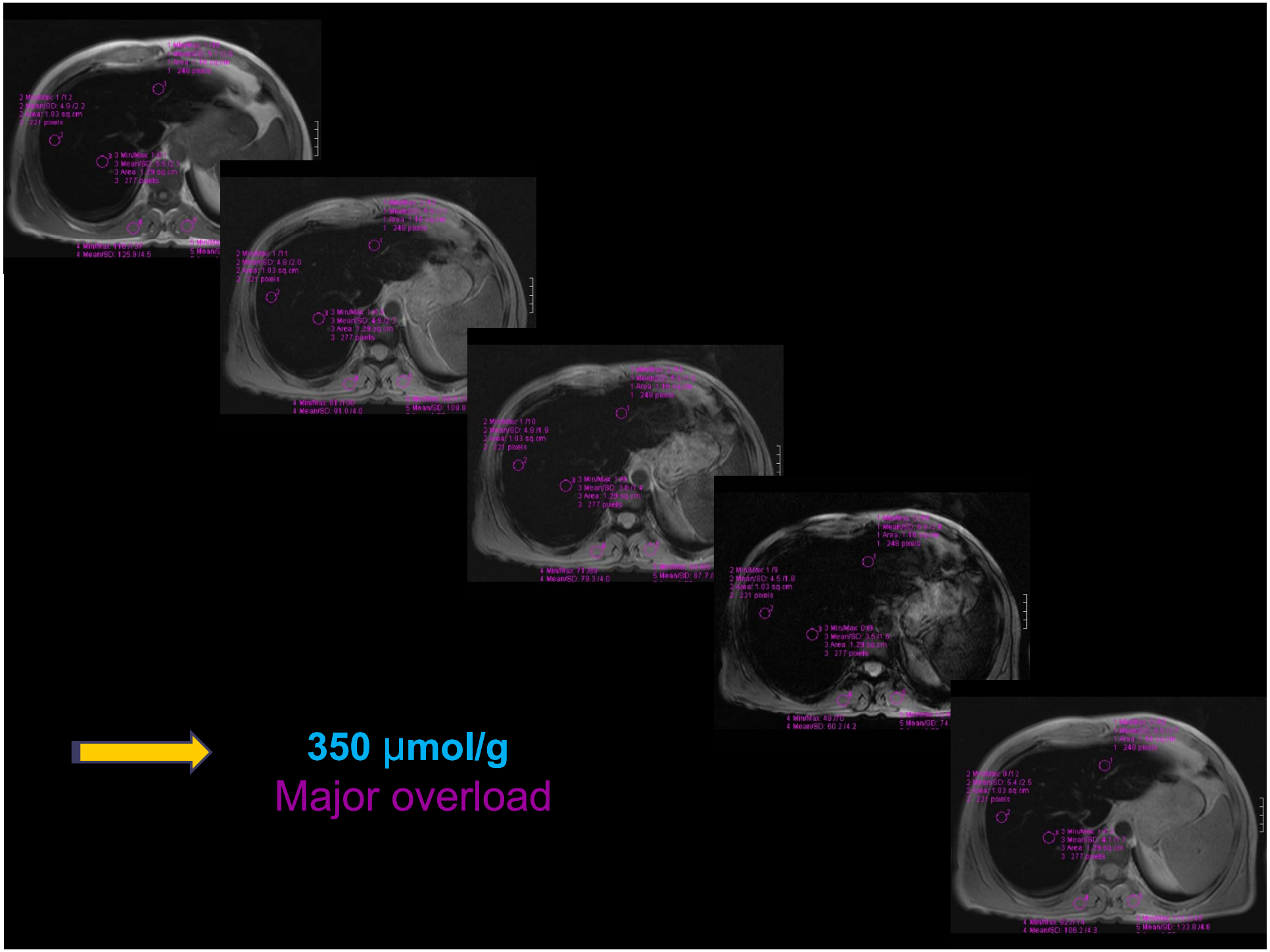

350 µmol/g

Major overload

Quantificação [Fe] - RM

Indivíduos saudáveis

- IS parênquima hepático > IS músculos paravertebrais (em todas as sequências)

Ligeira a moderada [Fe]

- Melhor avaliada e quantificada em imagens GRE obtidas com TEs superiores
- IS fígado < IS músculos paravertebrais

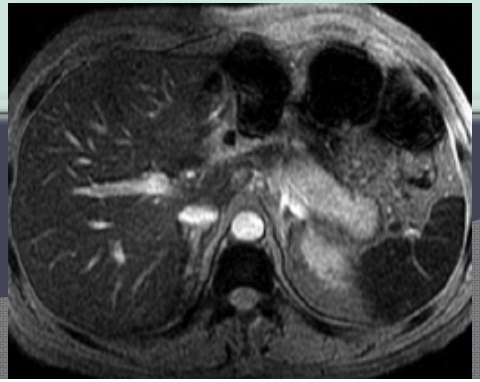

Elevada [Fe]

- RM não tem uma boa acuidade devido à perda total de sinal do parênquima hepático

Padrões Deposição Fe

- Sobrecarga Fe também pode ser classificada de acordo com o padrão de deposição
- Ajudam na distinção da causa de hemocromatose

Padrões Deposição Fe

- Reticulo-Endotelial:
  - Causa: tranfusões múltiplas
  - Deposição nas células do SRE do fígado, baço e medula óssea
  - Não se associa a danos celulares

Patterns of Iron Deposition in Various Organs

Deposition Pattern	Liver	Spleen	Bone Marrow	Pancreas	Kidney
Reticuloendothelial	Yes	Yes	Yes	No	No
Parenchymal	Yes	No	No	Yes*	No
Renal	No	No	No	No	Yes
Mixed	Yes	Possibly	Possibly	Possibly	Possibly

*Cannot be seen in a young patient with mild overload or in mild initial disease.

Padrão Reticulo-Endotelial

Padrões Deposição Fe

- Reticulo-Endotelial:
  - Geralmente, a IS do pâncreas está preservada , excepto quando o volume de sangue transfundido vai além da capacidade de armazenamento do SRE, levando a deposição parenquimatosa

Patterns of Iron Deposition in Various Organs

Deposition Pattern	Liver	Spleen	Bone Marrow	Pancreas	Kidney
Reticuloendothelial	Yes	Yes	Yes	No	No
Parenchymal	Yes	No	No	Yes*	No
Renal	No	No	No	No	Yes
Mixed	Yes	Possibly	Possibly	Possibly	Possibly

*Cannot be seen in a young patient with mild overload or in mild initial disease.

Padrões Deposição Fe

- Parenquimatoso:
  - Causa: aumento da absorção de Fe
    - Hemocromatose primária
    - Eritropoiese ineficaz associada a anemias crónicas (talassémias, anemias sideroblásticas, anemias diseritropoiéticas congénitas,…)

Patterns of Iron Deposition in Various Organs

Deposition Pattern	Liver	Spleen	Bone Marrow	Pancreas	Kidney
Reticuloendothelial	Yes	Yes	Yes	No	No
Parenchymal	Yes	No	No	Yes*	No
Renal	No	No	No	No	Yes
Mixed	Yes	Possibly	Possibly	Possibly	Possibly

*Cannot be seen in a young patient with mild overload or in mild initial disease.

Padrões Deposição Fe

- Parenquimatoso:
  - Fe acumula-se nos hepatócitos periporta → mais tarde:
    - Restante parênquima hepático
    - Pâncreas
    - Tiróide
  - Leva a danos celulares

Patterns of Iron Deposition in Various Organs

Deposition Pattern	Liver	Spleen	Bone Marrow	Pancreas	Kidney
Reticuloendothelial	Yes	Yes	Yes	No	No
Parenchymal	Yes	No	No	Yes*	No
Renal	No	No	No	No	Yes
Mixed	Yes	Possibly	Possibly	Possibly	Possibly

*Cannot be seen in a young patient with mild overload or in mild initial disease.

Padrão Parenquimatoso

Padrões Deposição Fe

- Parenquimatoso:
  - Casos avançados, associa-se a hepatomegália, fibrose e cirrose
  - > incidência de carcinoma hepatocelular (CHC)

Patterns of Iron Deposition in Various Organs

Deposition Pattern	Liver	Spleen	Bone Marrow	Pancreas	Kidney
Reticuloendothelial	Yes	Yes	Yes	No	No
Parenchymal	Yes	No	No	Yes*	No
Renal	No	No	No	No	Yes
Mixed	Yes	Possibly	Possibly	Possibly	Possibly

*Cannot be seen in a young patient with mild overload or in mild initial disease.

Padrão Parenquimatoso

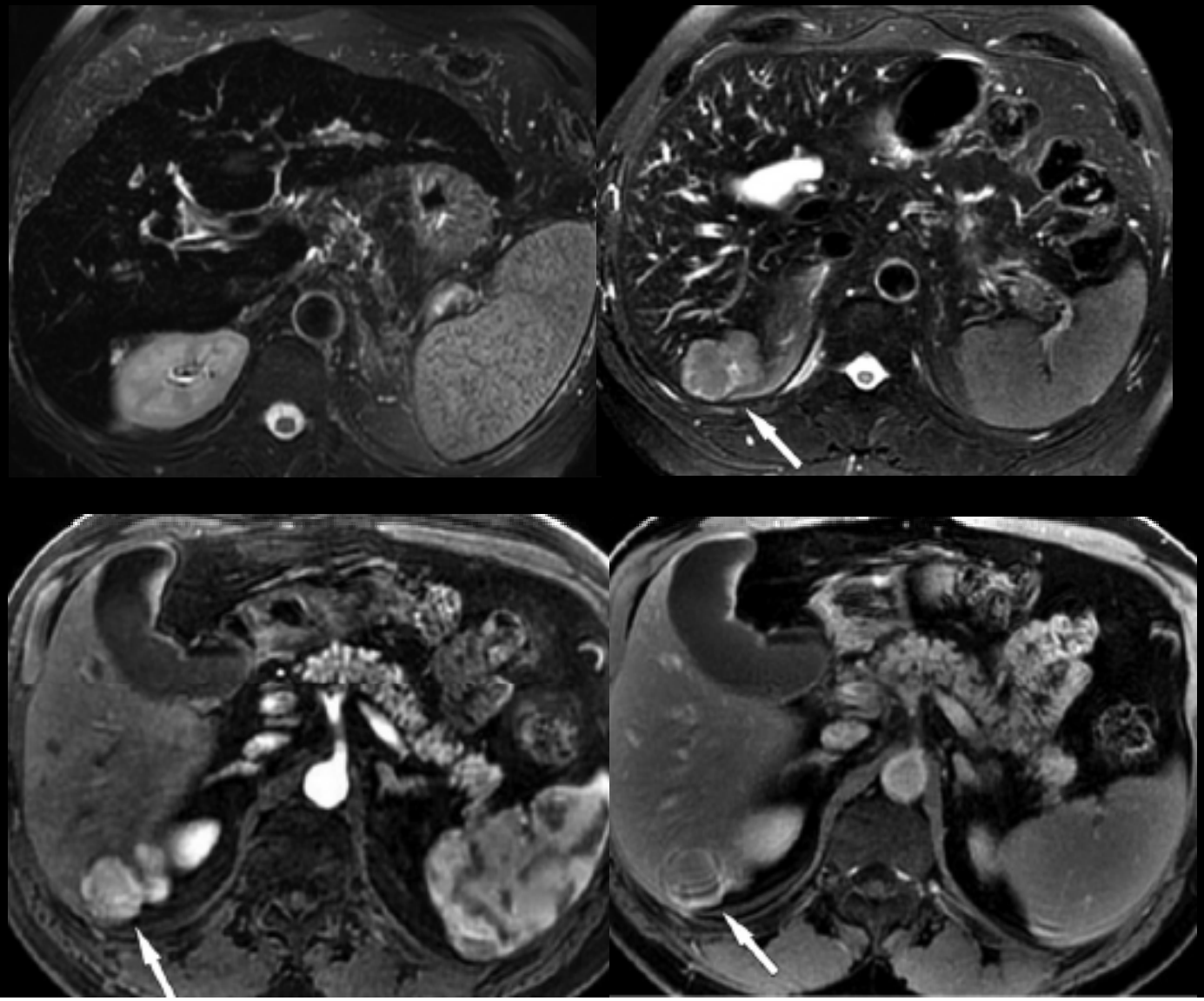

Padrões Deposição Fe

- Parenquimatoso:
  - Casos avançados, afecta o miocárdio:
    - Cardiomiopatia, pericardite e arritmias
  - Deposição de Fe no sistema endócrino:
    - *Diabetes mellitus* (pâncreas)
    - Hipopituitarismo, hipogonadismo e hipoparatiroidismo (hipófise)

Patterns of Iron Deposition in Various Organs

Deposition Pattern	Liver	Spleen	Bone Marrow	Pancreas	Kidney
Reticuloendothelial	Yes	Yes	Yes	No	No
Parenchymal	Yes	No	No	Yes*	No
Renal	No	No	No	No	Yes
Mixed	Yes	Possibly	Possibly	Possibly	Possibly

*Cannot be seen in a young patient with mild overload or in mild initial disease.

Padrões Deposição Fe

- Renal:
  - Apenas nos casos de hemólise intravascular causada por stress mecânico:
    - Válvulas cardíacas
    - Hemoglobinúria paroxística nocturna (HPN)
    - Crises hemolíticas de anemias de células falciformes

Patterns of Iron Deposition in Various Organs

Deposition Pattern	Liver	Spleen	Bone Marrow	Pancreas	Kidney
Reticuloendothelial	Yes	Yes	Yes	No	No
Parenchymal	Yes	No	No	Yes*	No
Renal	No	No	No	No	Yes
Mixed	Yes	Possibly	Possibly	Possibly	Possibly

*Cannot be seen in a young patient with mild overload or in mild initial disease.

Padrões Deposição Fe

- Renal:
  - Hemossiderina deposita-se nos túbulos contornados proximais
  - IS córtex < IS medula (T1)
  - Marcada perda da IS do córtex renal em T2
  - Parece não afectar a função renal…

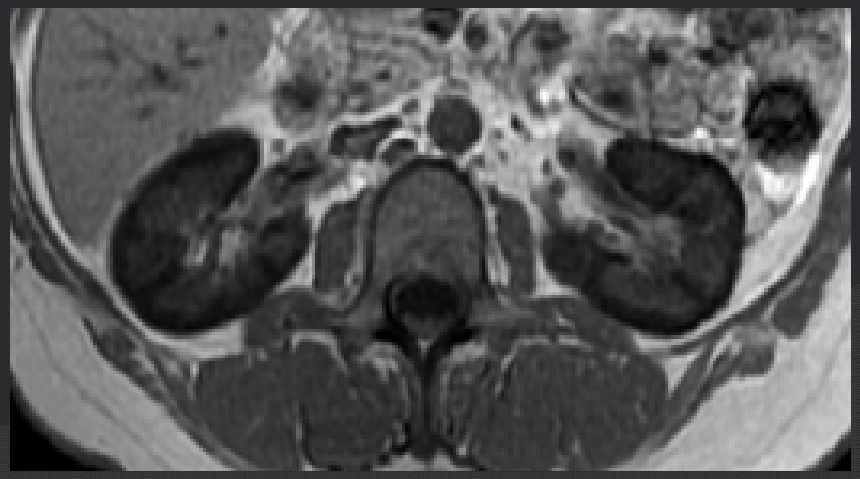

Padrões Deposição Fe

- Mistos:
  - Anemia crónica com eritropoiese ineficaz + transfusões múltiplas = Deposição parenquimatosa e reticulo-endotelial
  - HPN ou hemólise intravascular + transfusões múltiplas = Deposição renal e reticulo-endotelial

Patterns of Iron Deposition in Various Organs

Deposition Pattern	Liver	Spleen	Bone Marrow	Pancreas	Kidney
Reticuloendothelial	Yes	Yes	Yes	No	No
Parenchymal	Yes	No	No	Yes*	No
Renal	No	No	No	No	Yes
Mixed	Yes	Possibly	Possibly	Possibly	Possibly

*Cannot be seen in a young patient with mild overload or in mild initial disease.

Sobrecarga Fe
e outras Doenças Armazenamento

- Associação entre a deposição de gordura e de Fe no parênquima hepático não é pouco frequente
- Esteatose: perda da IS em oposição de fase
- Hemocromatose: perda da IS em fase
- Esta diferenciação apenas é possível com RM!

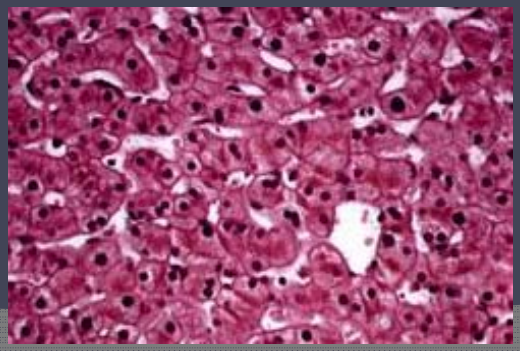



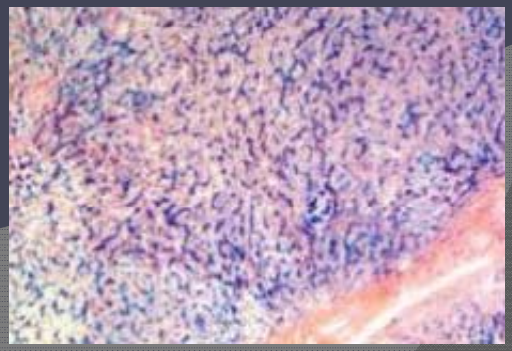

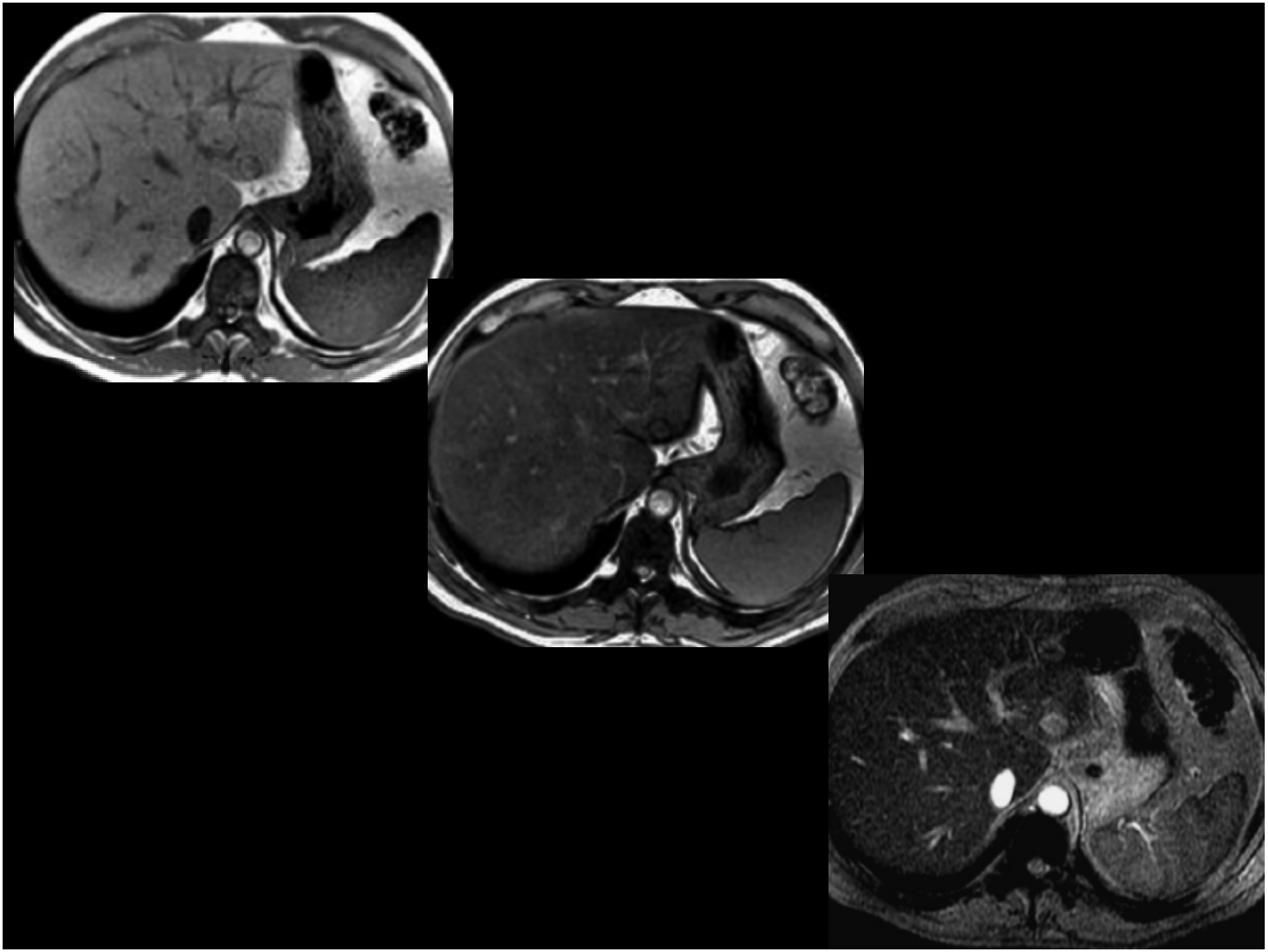

Sobrecarga Fe
e outras Doenças Armazenamento

- Formas difusas são de fácil diagnóstico
- Formas focais surgem como áreas pseudonodulares:
  - esteatose focal
  - parênquima poupado de esteatose / de acumulação Fe
- Conjugar:
  - IS em fase
  - IS em oposição de fase
  - Comportamento dinâmico após CIV (semelhante ao do restante parênquima)
  - Ausência de efeito de massa
  - Falta de distorção de estruturas vasculares

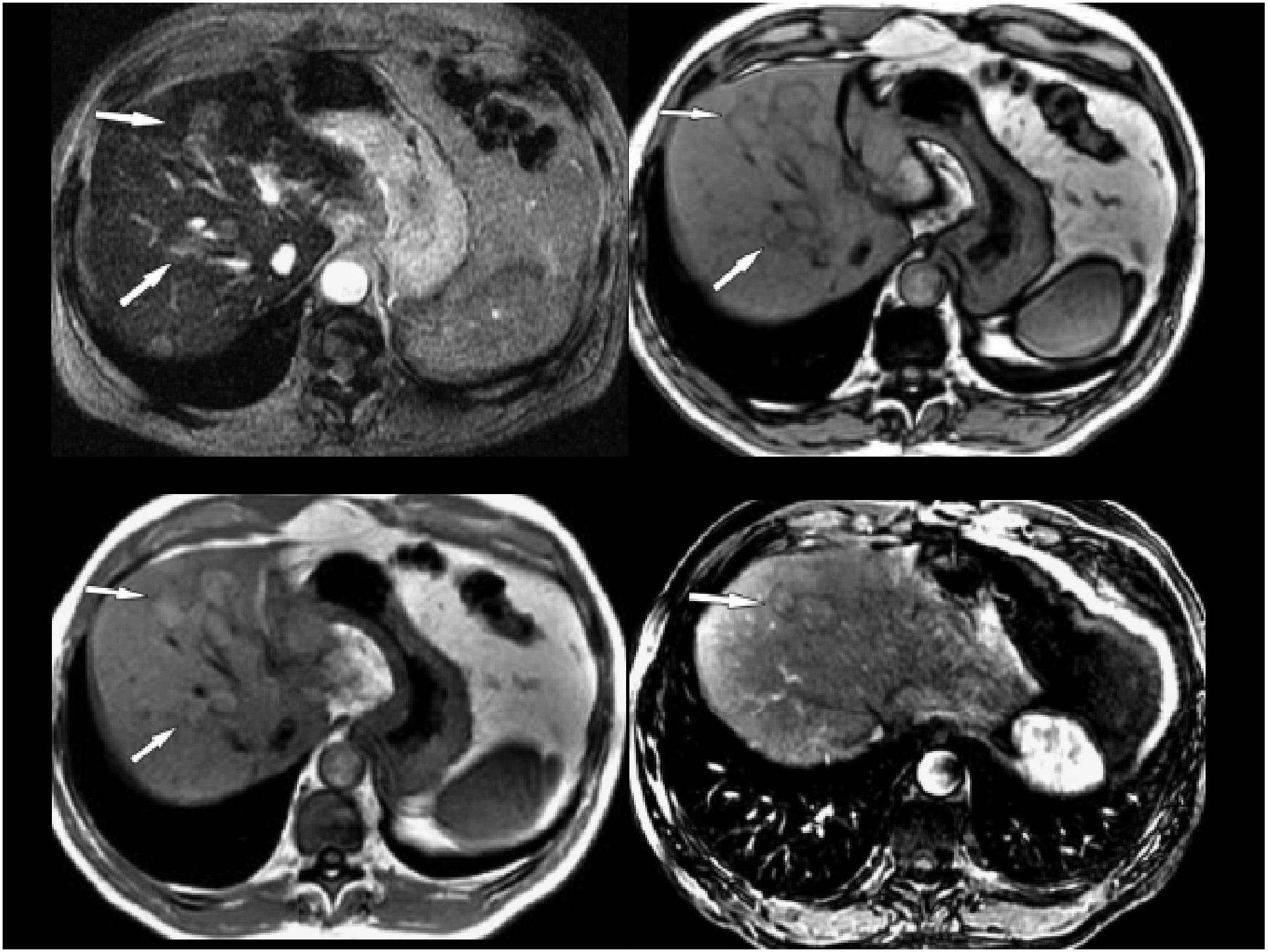

Hemocromatose e Neoplasias

- Devido à perda da IS do parênquima hepático, algumas lesões podem surgir mais hiperintensas em T2, do que seria de esperar em condições normais
- O uso de CIV é crucial para a caracterização lesional, pois pode tratar-se de uma hiperintensidade de sinal apenas relativa!
- Associação entre os genes da hemocromatose e algumas neoplasias além do CHC, sobretudo as do cólon (adenomas, adenocarcinomas)
- > incidência destas doenças em doentes mais jovens

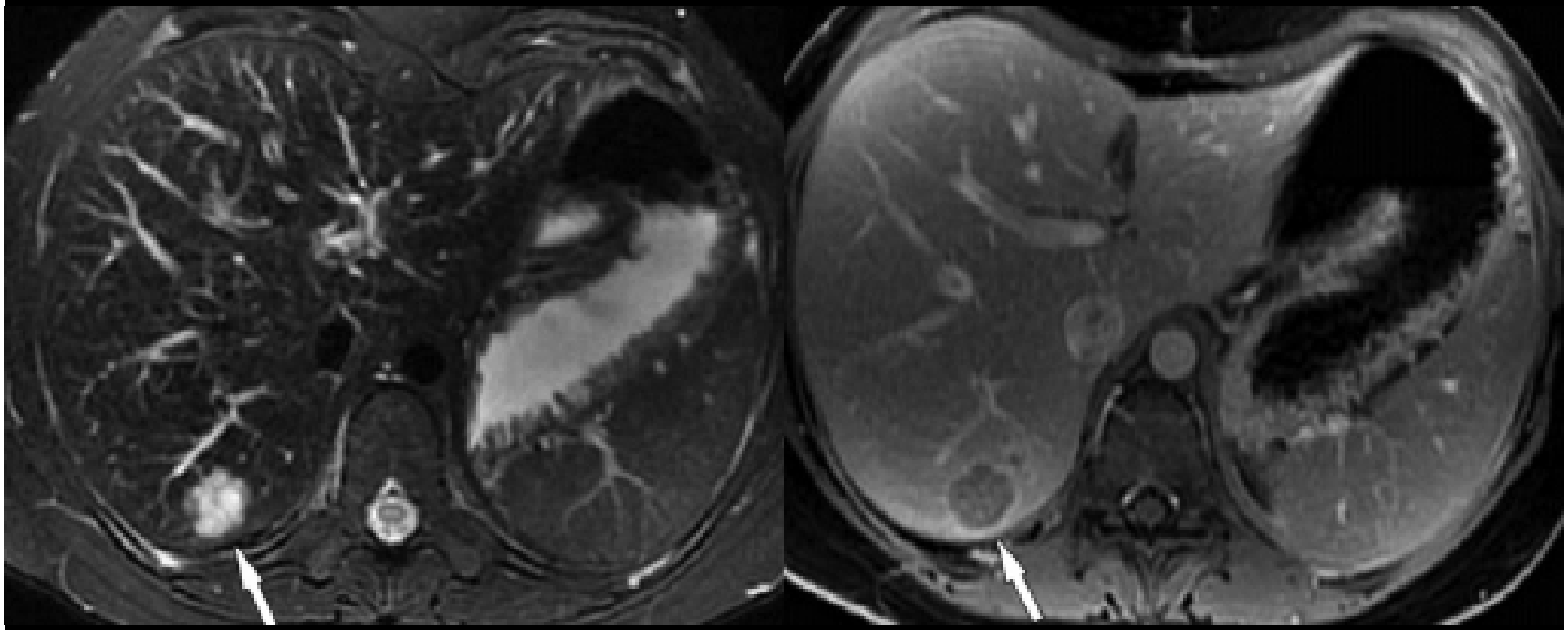

Conclusões

- Sobrecarga Fe → doença relativamente comum, variadas causas
- Diagnóstico clínico difícil
- Conhecimento dos achados imagiológicos, dos padrões de distribuição e de doenças associadas facilita a sua detecção
- RM → papel fundamental, meio não invasivo:
  - Diagnóstico
  - Estimativa [Fe] no fígado
  - *Follow-up* destes doentes