Hérnias abdominais internas

Didier Mathieu and Alain Luciani for the GERMAD Group

*AJR:*183, Agosto 2004

As hérnias abdominais internas são protusões de orgãos abdominais através de uma abertura peritoneal ou mesentérica normal ou anómala.

Estas hérnias podem ser adquiridas, após traumatismos ou procedimentos círurgicos ou constitucionais e relacionadas com alterações congénitas do peritoneu.

Dado que as hérnias abdominais congénitas são entidades raras, o seu diagnóstico é um desafio para o clínico e para o radiologista. O quadro clínico não é específico, consistindo em períodos de desconforto abdominal que alternam com dores intensas peri-umbilicais e náuseas. A TC falicilita o diagnóstico destas situações.

Este artigo refere-se ás hérnias abdominais internas de natureza congénita (exclui as iatrogénicas ou cirúrgicas) e faz uma breve revisão sobre os principais mecanismos de herniação e achados radiológicos no trânsito baritado e na TC.

Classificação

A classificação das hérnias abdominais internas proposta por Ghahremani é actualmente a classificação aceite.

1. Hérnias para-duodenais (50-55%)
2. Hérnias através do buraco de Winslow (6-10%)
3. Hérnias transmesentéricas (8-10%)
4. Hérnias pericecais (10-15%)
5. Hérnias intersigmoideias (4-8%)
6. Hérnias paravesicais (<4%)

1-Hérnias para-duodenais

Existem 2 tipos de hérnias paraduodenais: hérnias paraduodenais esquerdas, que representam 75% da totalidade das hérnias paraduodenais e as direitas que incluem os restantes 25%.

- Hérnias paraduodenais esquerdas

Nas hérnias paraduodenais esquerdas, as ansas do intestino delgado herniam para uma fossa á esquerda do duodeno designada fossa paraduodenal ou de Landzert, que resulta de um defeito congénito no mesocólon descendente. As ansas do intestino delgado proximal, segmentos duodenais, e em casos raros, segmentos do ílion distal entram através deste defeito mesocólico e estendem-se ao longo do mesocólon descendente.

No trânsito baritado, o achado típico é a presença de um conglomerado de ansas do intestino delgado lateral á quarta porção do duodeno, a qual se encontra separada das restantes ansas e revela sinais de obtrução (dilatação das ansas ou estase do bário).

Na TC a localização das ansas herniadas é mais facilmente visualizada, identificando-se atrás da artéria cólica esquerda ascendente ao nível ou acima e exteriormente ao ligamento de Treitz. A presença de um conglomerado de ansas entre o estomâgo e a cauda do pâncreas, posterior á cauda do pâncreas, ou entre o colon transverso e a SR esquerda tem sido associado á presença de hérnia paraduodenal esquerda, embora estes achados não sejam específicos. É necessário procurar sinais adicionais de complicações intestinais :obstrucção, engorgitamento vascular, ou mesmo sinais de isquémia intestinal como o espessamento da parede, hiperdensidade espontânea da parede do intestino, derrame, ausência de realce parietal após civ, ou a presença de ar na parede.

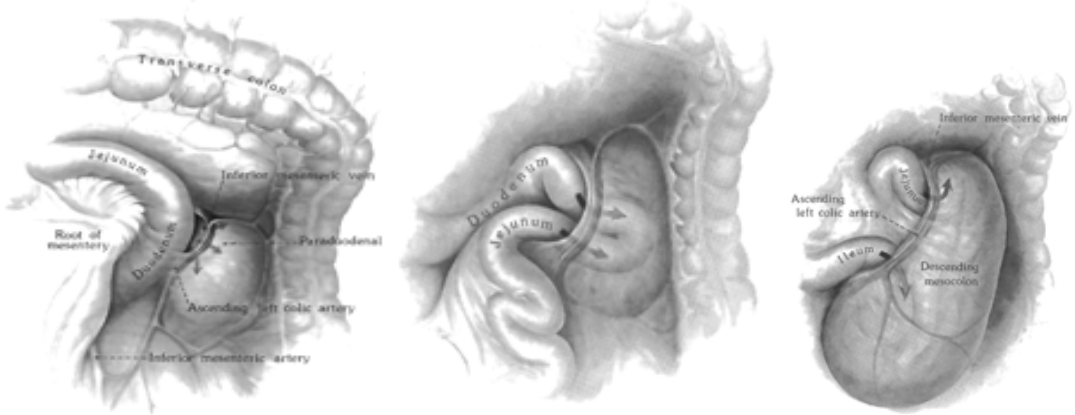

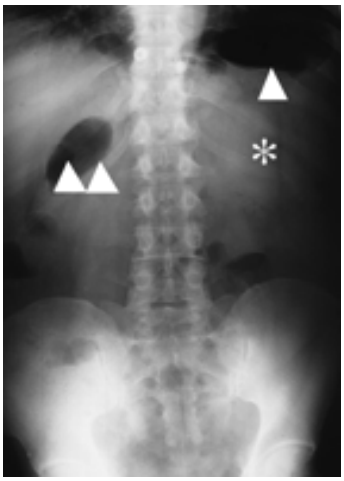

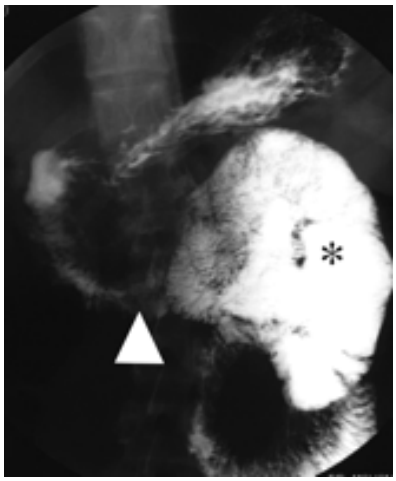

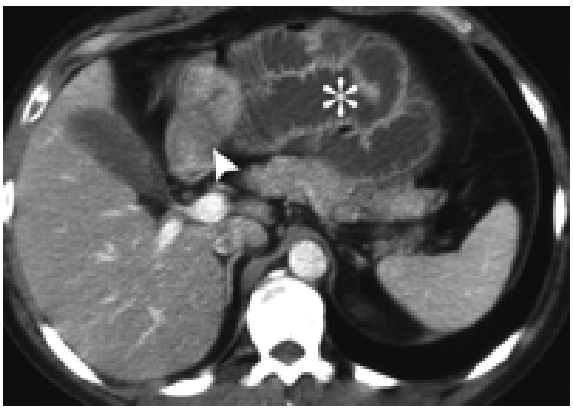

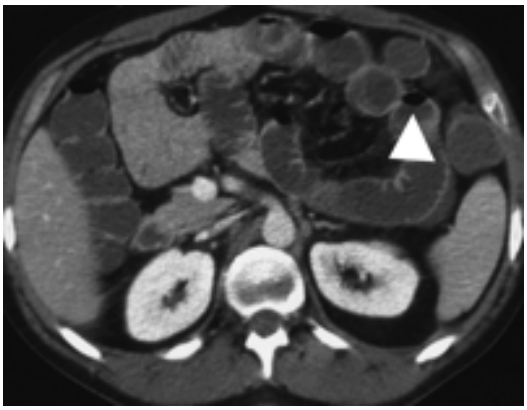

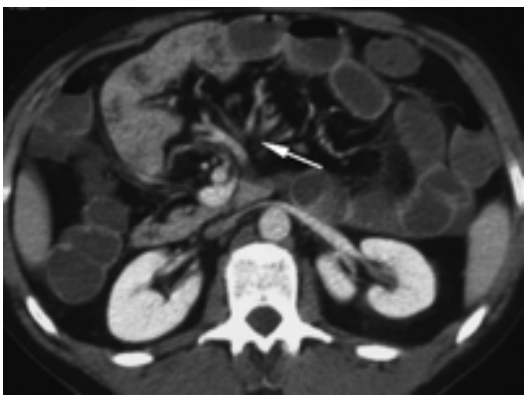

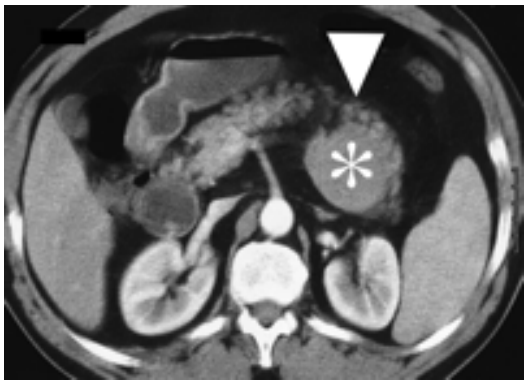

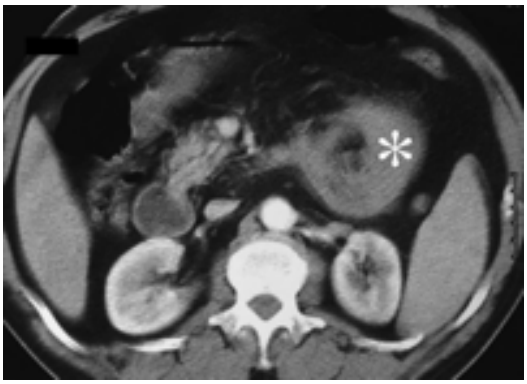

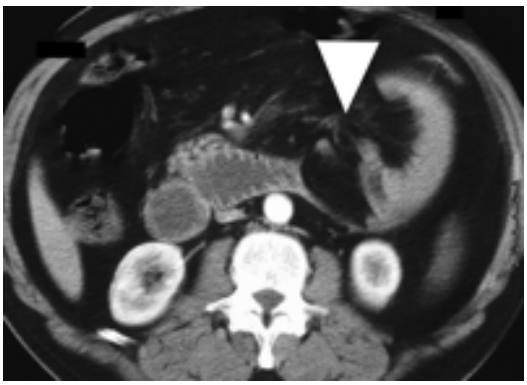

- Hérnias paraduodenais direitas

Estas hérnias são alterações congénitas relacionadas com a ausente ou incompleta rotação do intestino médio durante a embriogénese. Desta forma, a porção proximal das ansas do intestino delgado permanecem localizadas á direita da artéria mesentérica superior e podem insinuar-se num recesso peritoneal dentro da fossa de Waldeyer.

Nas hérnias paraduodenais direitas, o intestino herniado insinua-se através deste recesso peritoneal atrás da artéria mesentérica superior até ao mesocólon direito.

O quadro clínico das hérnias paraduodenais esquerda e direita é semelhante, mas a distinção pode ser realizada pelos estudos baritados e pela TC. Nas hérnias paraduodenais direitas as ansas do intestino delgado dilatadas estão localizadas lateral e inferiormente á segunda porção do duodeno. A TC confirma a localização retroperitoneal. Foram descritos casos raros de compressão do ureter direito.

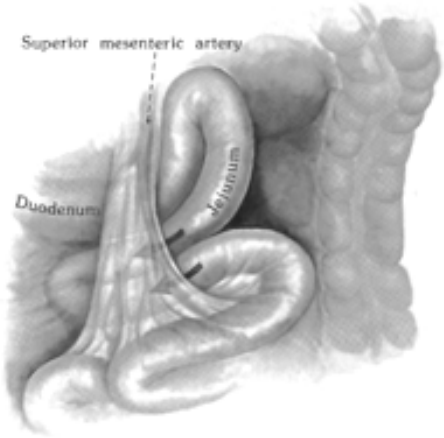
Superior mesenteric artery
Duodenum
Jejunum

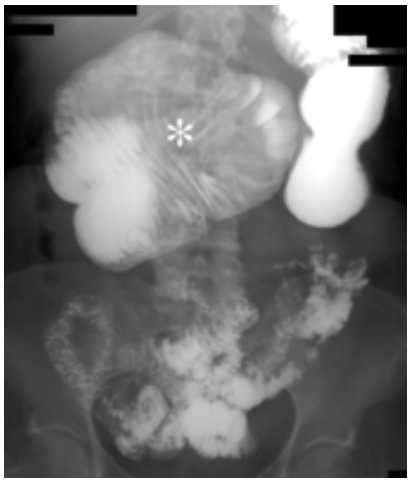

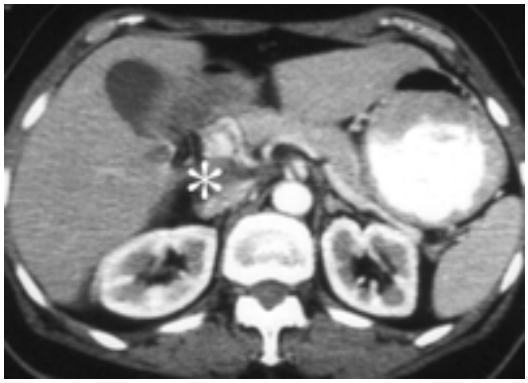

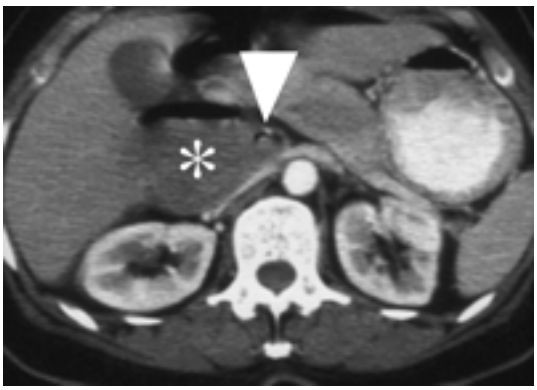

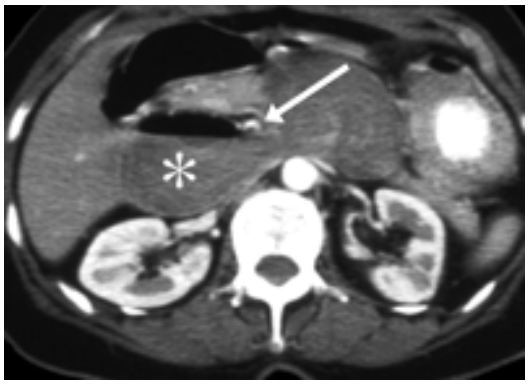

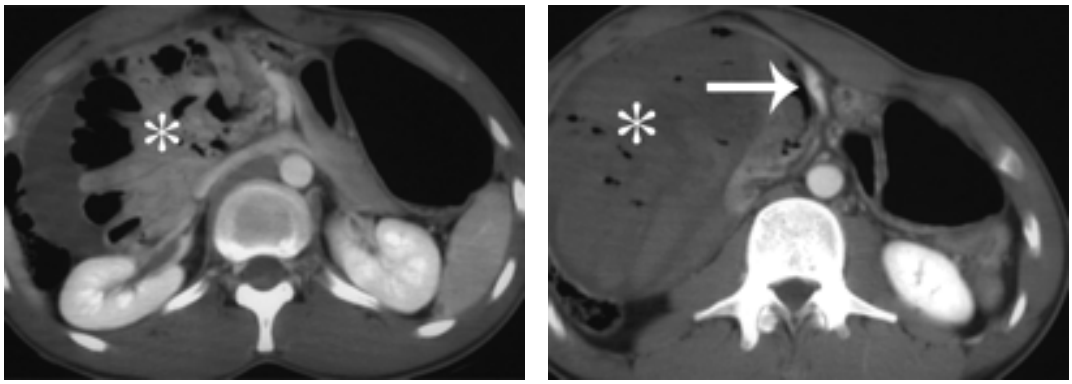

2- Hérnias abdominais internas através do buraco de Winslow

O buraco de Winslow é uma abertura peritoneal normal entre a retrocavidade dos eplipons e a cavidade peritoneal, localiza-se no espaço portocava.

Os factores predisponentes para estas hérnias são um alargamento do buraco de Winslow e um mesentério excessivamente longo.

O intestino herniado pode envolver apenas intestino delgado (>60% dos casos) embora herniações do cego, do colon transverso ou da VB tenham sido descritos. Os achados radiográficos dependem dos orgãos herniados. Sinais radiológicos directos incluem a presença de gordura mesentérica e ansas do intestino delgado proximal, na retrocavidade dos epiplons e por isso deslocando o estomâgo lateralmente e para a frente. Em todos os casos é necessário averiguar a posição do cego e da VB, por TC, dado que estes orgãos podem herniar através do buraco de Winslow.

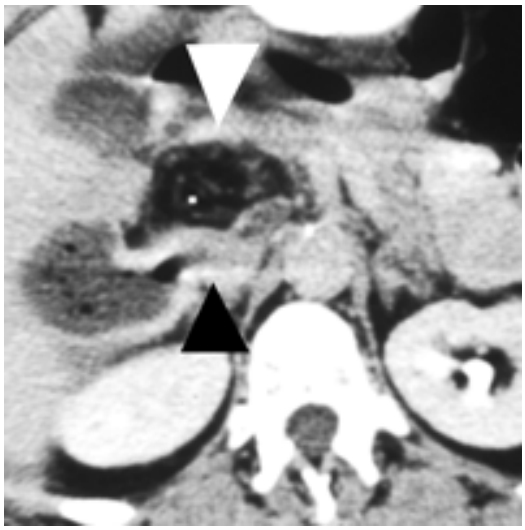

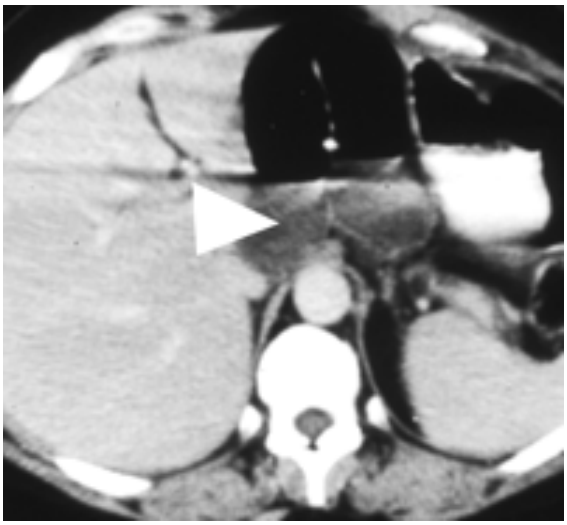

3- Hérnias pericecais

Representam 6-13% das hérnias abdominais internas.

A fossa pericecal localiza-se atrás do cego e colon ascendente e é limitada pela prega parietocecal para fora e pela prega mesentéricocecal para dentro. A maior parte destas hérnias envolve um segmento ileal que hernia através de um defeito no mesentério cecal para a fossa pericecal e estendendo-se até a goteira parietocólica direita.

Os sinais clínicos incluem episódios recurrentes de dor intensa nos quandrantes inferiores do abdomen, colocando problemas de diagnóstico diferencial com a dor apendicular. Estudos recentes revelam, no entanto uma maior incidência de sintomas oclusivos nas hérnias pericecais.

No trânsito baritado, as hérnias pericecais são identificadas como ansas do intestino delgado dilatadas e fixas de localização posterior e lateral em relação ao cego e estendendo-se na goteira parietocólica direita.

4- Hérnias intersigmoideias

As hérnias intersigmoideias desenvolvem-se quando o intestino hernia para uma bolsa peritoneal formada entre dois segmentos sigmoides adjacentes e os seus respectivos mesos, a fossa intersigmoideia.

Os achados radiologicos incluem segmentos ileais herniados entre duas ansas sigmoides.

Alguns autores acreditam que as hérnias intersigmoideias devem ser diferenciadas das hérnias transmesosigmoideias e das hérnias intramesosigmoideias. Nas hérnias transmesosigmoideias, segmentos de intestino delgado herniam através de um defeito completo do mesosigmoide e ficam localizadas lateral ao sigmoide. Nas hérnias intramesosigmoideias, existe um defeito incompleto do meso.Não é possivel, radiologicamente distinguir estes três tipos de hérnias, embora uma diferenciação precisa não seja necessária dado que a exploração cirurgica destas hérnias é mandatória.

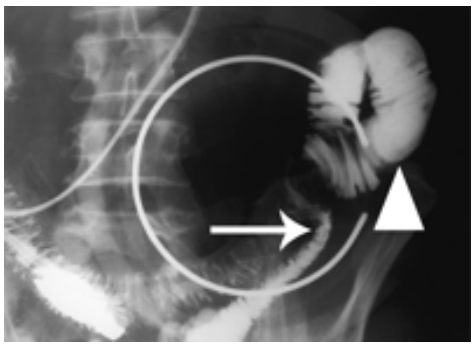

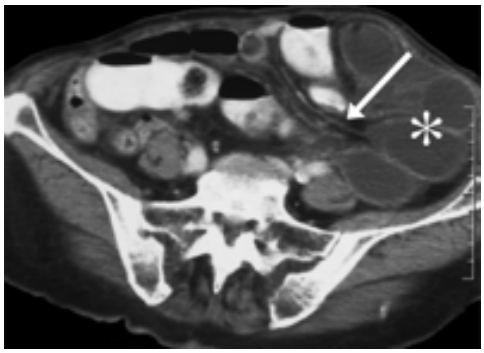

5- Hérnias transmesentéricas

Representam 5-10% das hérnias abdominais internas, embora sejam a causa mais frequente de hérnias abdominais internas nas crianças. A maioria dos casos nas crianças deve-se a um defeito congénito do mesentério junto á região ileocecal, enquanto que nos adultos estas hérnias são, na sua maioria secundárias a procedimentos cirúrgicos (principalmente após anastomose em y de Roux). Estas hérnias não possuem saco herniário e complicam-se frequentemente de volvo intestinal.

Radiologicamente observa-se o clássico sinal “closed loop” descrito por Ghahremani.

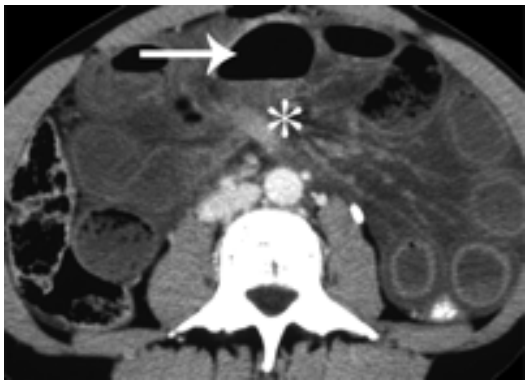

6- Hérnias paravesicais

As hérnias supravesicais são raras, embora sejam a causa mais frequente de hérnias pélvicas. A herniação ocorre na fossa supravesical entre os remanescentes dos segmentos umbilicais direito, esquerdo e medial. As ansas herniadas podem limitar-se ou estender acima da pélvis.

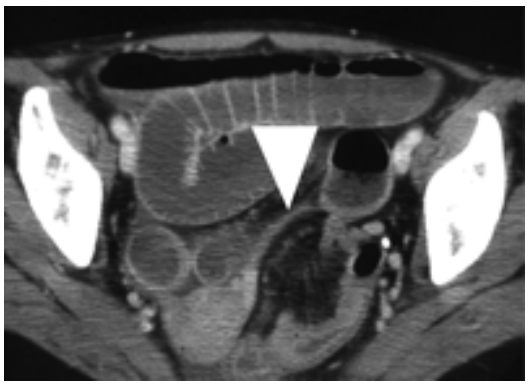

Conclusão

As hérnias abdominais internas são situações raras causadas por defeitos congénitos do mesentério ou desenvolvimento embriológico anómalo incluindo a ma rotação intestinal. O quadro clínico é identico para todo o tipo de hérnias, mas o diagnóstico é mandatório para evitar lesões intestinais como a isquémia e a necrose. A TC permite um diagnóstico anatómico preciso assim como possibilita a identificação de complicações agudas.