Enteroclise por MR: considerações técnicas e aplicações clínicas

Gourtsoyannis N; Papanikolaou N; Grammatikakis J; Prassopoulos P
Department of Radiology – University Hospital of Heraklion – University of Crete

Eur Radiol (2002) 12:2651-2658

INTRODUÇÃO

A imagiologia do intestino delgado (ID) permanece um desafio da radiologia, especialmente devido ao acesso limitado das técnicas endoscópicas.

Os avanços no *hardware* e *software* da ressonância magnética (RM) permitiram a aquisição rápida de imagens de alta resolução do ID. A enteroclise por ressonância magnética (MRE) é uma técnica emergente que combina as vantagens da enteroclise convencional (CE) com as da imagem seccional. Os resultados demonstraram que a informação funcional fornecida pela MRE iguala a da CE, e a técnica possui vantagens inerentes que incluem a avaliação morfológica detalhada da parede intestinal e do mesentério.

Os aspectos técnicos, aplicações clínicas e limitações da MRE são sumariados nesta revisão.

TÉCNICA MRE

Entubação duodenal

A entubação assegura a adequada distensão do ID, considerada um pré-requisito para a detecção de anomalias precoces ou transitórias.

O posicionamento da sonda pode ser monitorizado quer fluoroscopicamente quer na unidade de MR, desde que o design do aparelho permita um acesso confortável.

A MRE pode ser realizada em associação ou independentemente da CE. Quando se segue à CE, são importantes ajustes na selecção do contraste, na sua quantidade e na taxa de fluxo para um exame com sucesso.

A tolerância do doente relaciona-se com a experiência do examinador e pode ser considerada uma desvantagem da MRE. Por isso, foi proposto o uso de contraste oral sem entubação, mas a distensão não é, normalmente, satisfatória. Uma ansa colapsada ou pouco distendida pode mascarar pequenas anomalias ou resultar em falsos-positivos. Recentemente, foram propostos contrastes orais misturados com *ispaghula* (Metamucil, Procter and Gamble, Phoenix, Ariz.) para distender o ID sem entubação, mas a sua eficácia não foi ainda avaliada.

A experiência revelou que uma avaliação detalhada e fiável da patologia do ID requer distensão adequada, garantida pela entubação.

Produtos de contraste intra-luminais

Os produtos de contraste intra-luminais são essenciais para a distensão e opacificação luminais.

Um contraste óptimo deve proporcionar opacificação homogénea, alta resolução de contraste entre o lúmen e a parede intestinal, absorção mínima pela mucosa, ausência de artefactos e de efeitos adversos e com baixo custo.

Foram propostos numerosos produtos e não há, actualmente, consenso quanto ao ideal. Produtos de contraste negativo intra-luminais (exibindo hipo-sinal) ou produtos bifásicos (com sinal dependente da sequência utilizada: baixo em T1 e alto em T2) parecem ser os mais apropriados. A solução aquosa de polietilenoglicol com electrólitos (PEG; KleanPrep, Norgine, Middlesex, UK) é um contraste iso-osmótico, bifásico, com excelente desempenho em MRE.

Table 1 Proposed contrast agents

Positive	Reference
Gadolinium chelates	[10]
Ferrous ammonium citrates	[18]
Manganese chloride	[19]
Food products	[20]
Negative	
OMP	[21]
BaSO4	[1]
Perflubron	[22]
Biphasic	
Water solution+mannitol	[23]
PEG	[3]

Através da sonda naso-jejunal, 1500 a 2000 ml desta solução aquosa são injectados com uma bomba manual compatível com MR. Um fluxo controlado é importante e pode ser monitorizado com sequências ultra-rápidas. Inicialmente, é utilizada uma taxa de fluxo de 80-120 ml/min até que o contraste atinja o íleon terminal. De seguida, aumenta para 200 ml/min para obter atonia reflexa, o que diminui os artefactos de movimento.

Posição do doente

O doente pode ser examinado quer em decúbito ventral quer dorsal; é sugerido o primeiro porque exerce pressão moderada na parede abdominal anterior, facilitando a separação das ansas.

Sequências de pulso

O melhor modo de demonstrar a anatomia, identificar e caracterizar anomalias, e revelar lesões extra-luminais, é incluir diferentes sequências de MR. As sequências devem ser suficientemente rápidas para permitir aquisições em apneia e o uso de altos gradientes é um pré-requisito. A qualidade da imagem, independentemente das sequências aplicadas, pode ser aperfeiçoada usando antenas *phased-array* abdominais, por aumentar a relação sinal / ruído.

A aquisição de imagens SSTSE (single-shot turbo spin echo) (espessura do corte 7-10 cm, TR infinito, TE 1200 ms, tempo de aquisição 7 s) precede o exame e permite monitorizar a infusão. Versões SSTSE mais rápidas podem ser usadas para fluoroscopia por MR, fornecendo informação da motilidade do ID.

A sequência FISP (true fast imaging with steady precession) (TR 6 ms, TE 3 ms, ângulo de báscula 70º, espessura do corte 4 mm, matriz 256 ou 512, e tempo de aquisição 1,5 s por corte) é fundamental na MRE. Proporciona, em poucos segundos, imagens T2-*like* do ID, do mesentério e dos vasos, com alta resolução e ausência de movimento.

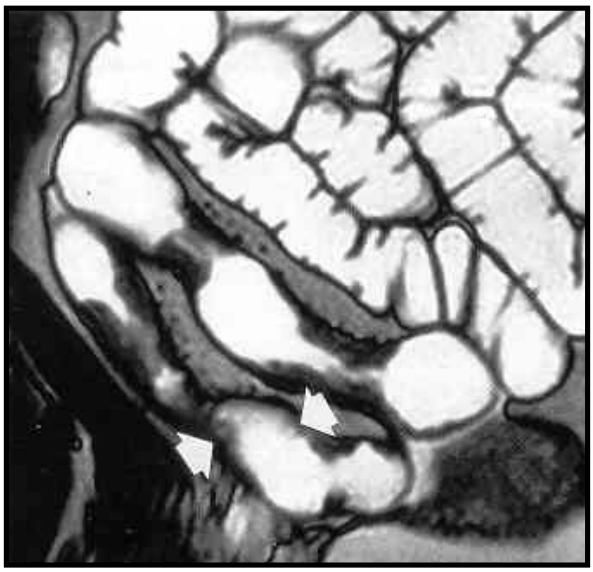

Também podem ser usadas imagens true-FISP para obter imagens intra-luminais tipo endoscópico.

Esta sequência está sujeita a artefactos de susceptibilidade por retenção de ar, e a artefactos de desvio químico na superfície externa da parede do ID; porém, este últimos podem ser bem diferenciados do espessamento patológico da parede intestinal pela sua baixa intensidade de sinal, ao contrário da intensidade de sinal intermédia de uma parede espessada.

A sequência HASTE (half-Fourier acquired single shot turbo spin echo) fornece imagens fortemente ponderadas em T2 com alta resolução de contraste em menos de 1 s por corte. (Os parâmetros de imagem podem incluir TE de 90 ms, TR infinito, espessura de corte de 4 a 6 mm, matriz de 256*256, e tempo de aquisição apropriado para a aquisição de imagens em apneia). As imagens HASTE não sofrem artefactos de susceptibilidade ou de desvio químico, mas estão sujeitas a artefactos de movimento, que se manifestam como vazios de fluxo intra-luminais ou como indefinição dos limites da parede. Para os evitar, antes da aquisição de imagens HASTE devem administrar-se drogas anti-peristálticas (1 mg de glucagon). A parede normal do ID é bem visualizada nesta sequência, com 2-3 mm de espessura e hipo-sinal, ao contrário do hiper-sinal da parede espessada observado na d.ça de Crohn activa. Esta sequência não é apropriada para a visualização do mesentério. Efeitos de filtro de espaço K podem ocultar pequenas estruturas anatómicas e resultar em menor definição dos grandes vasos ou nódulos linfáticos.

Com a sequência 3D FLASH (fast low angle shot) são obtidas imagens ponderadas em T1 com alta resolução espacial do ID. Pré-pulsos com sat. de gordura combinados com um contraste negativo intra-luminal facilitam a demonstração da parede intestinal. Cortes finos e pequeno tamanho de pixel contribuem para a boa definição da parede. A administração de gadolínio IV aumenta a percepção da parede intestinal normal e pode permitir a caracterização de lesões pelo padrão de realce. Uma sequência 3D FLASH com saturação de gordura pode ser usada com TR de 4,8 ms, TE de 1,8 ms, ângulo de báscula de 45º, espessura de corte de 2,5 mm, matriz de 256*512, e tempo de aquisição de 23 s.

A parede normal nas imagens 3D FLASH com sat. de gordura após contraste exibe hiper-sinal devido à captação de gadolínio, e é perfeitamente delineada entre o hipo-sinal da gordura mesentérica e o contraste intra-luminal negativo. Um *delay* de 60-80 s após contraste permite uma demonstração excelente dos vasos mesentéricos e de ADN's inflamatórias. Esta sequência é sensível ao movimento, pelo que deve ser precedida de administração de anti-peristálticos.

Uma MRE no estado-da-arte deve compreender:

a) **boa distensão intestinal;**
b) **opacificação luminal homogénea;**
c) **evidência detalhada da parede intestinal;**
d) **demonstração dos mesentérios;**
e) **avaliação da motilidade intestinal;**
f) **imagens dinâmicas pós-contraste;**
g) **alta resolução de contraste e resolução espacial suficiente para avaliar lesões mucosas subtis;**
h) **imagens livres de artefactos;**
i) **tempos de aquisição rápidos.**

Todas estas vantagens podem ser integradas num protocolo de MRE incluindo:

a) **entubação do intestino delgado;**
b) **contraste bifásico (i.e. sol. aquosa iso-osmótica – PEG);**
c) **imagens SSTSE ponderadas em T2 para fluoroscopia e monitorização de infusão;**
d) **imagens HASTE e true-FISP ponderadas em T2;**
e) **imagens dinâmicas 3D FLASH ponderadas em T1 com sat. de gordura, pós-gadolínio.**

Este protocolo fornece:

a) **demonstração anatómica da parede intestinal normal (true-FISP, HASTE, 3D FLASH);**
b) **identificação de espessamento parietal ou lesões tumorais (true-FISP, HASTE, 3D FLASH);**
c) **caracterização de lesões ou avaliação da actividade da doença (3D FLASH, true-FISP);**
d) **acesso à extensão extra-luminal da doença (true-FISP, 3D FLASH);**
e) **informação relativa à motilidade intestinal (SSTSE).**

A síntese das diferentes sequências de MR é importante para obter toda a informação que o método pode fornecer, onde as desvantagens de uma sequência são contrabalançadas pelas vantagens de outra.

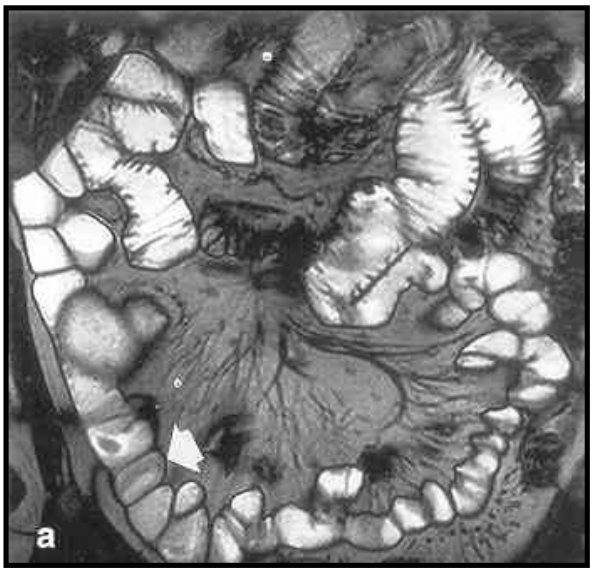

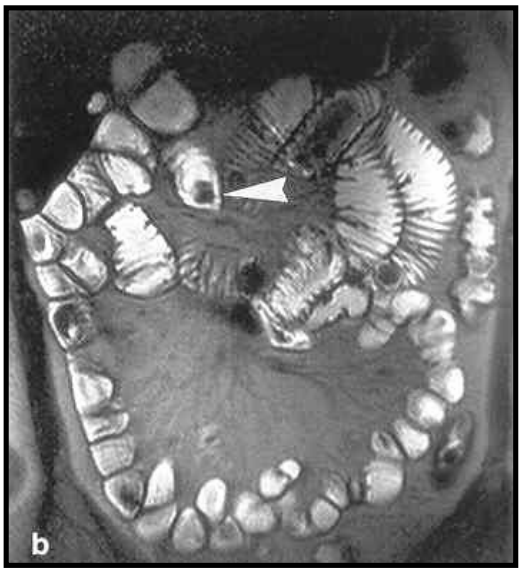

Por exemplo, os artefactos de susceptibilidade nas imagens true-FISP podem ocultar pequenas porções da parede do ID que, por sua vez, podem ser avaliadas nas imagens HASTE ou 3D FLASH; os artefactos de movimento nas imagens 3D FLASH não interferem com as imagens true-FISP.

As imagens obtidas usando diferentes mecanismos de contraste aumentam a eficácia na detecção e caracterização de lesões, e proporcionam uma demonstração anatómica detalhada do lúmen, da parede do intestino e do mesentério.

Para além disso, as sequências rápidas tornam o protocolo proposto num processo sem significativo consumo de tempo. A duração média do exame é de aproximadamente 25 min.

Aspectos normais

A entubação duodenal e as sequências true-FISP permitem excelente qualidade de imagem, baseada na opacificação homogénea e boa distensão.

A parede e as válvulas coniventes são claramente demonstradas nas sequências true-FISP, HASTE, e 3D FLASH pós-gadolínio.

A demonstração do íleon terminal é essencial na avaliação do ID, e pode ser bem conseguida combinando sequências true-FISP e entubação duodenal.

A parede intestinal normal em MRE é uniformemente fina, não excedendo 2-3 mm, e exibe sinal intermédio nas imagens true-FISP e hiper-sinal nas imagens 3D FLASH pós-contraste.

A demonstração dos mesentérios tornou-se possível usando a sequência true-FISP: a gordura mesentérica surge brilhante, enquanto os nódulos linfáticos e os vasos exibem hipo-sinal, permitindo alta resolução de contraste. Pequenos nódulos linfáticos de alguns milímetros e ramificações vasculares distais podem ser detectados sem artefactos de movimento devido aos curtos tempos de aquisição.

APLICAÇÕES CLÍNICAS

A aplicação mais importante da MRE, actualmente, está orientada para a avaliação da d.ça de Crohn, dos tumores do ID, e da obstrução intestinal.

Doença de Crohn

A MRE pode demonstrar todo o amplo espectro de achados imagiológicos da d.ça de Crohn, incluindo alterações inespecíficas precoces como nodularidade da mucosa ou úlceras aftosas, úlceras longitudinais ou fissuras, empedrado, trajectos intra-murais, espessamento parietal, estenose luminal e dilatação pré-estenótica, proliferação fibroadiposa, hipervascularização mesentérica, o sinal do pente, linfadenopatias mesentéricas associadas, e/ou complicações como formação de fístula, fleimão ou abcesso, e pode proporcionar evidência de actividade da doença.

Ulcerações, empedrado e fístulas são melhor visualizadas em imagens true-FISP; espessamento parietal e estenose luminal são bem visualizados em todas as sequências; manifestações extra-luminais são demonstradas com detalhe nas imagens true-FISP; e as complicações são diagnosticadas de forma mais acurada nas imagens 3D FLASH com sat. de gordura pós-gadolínio.

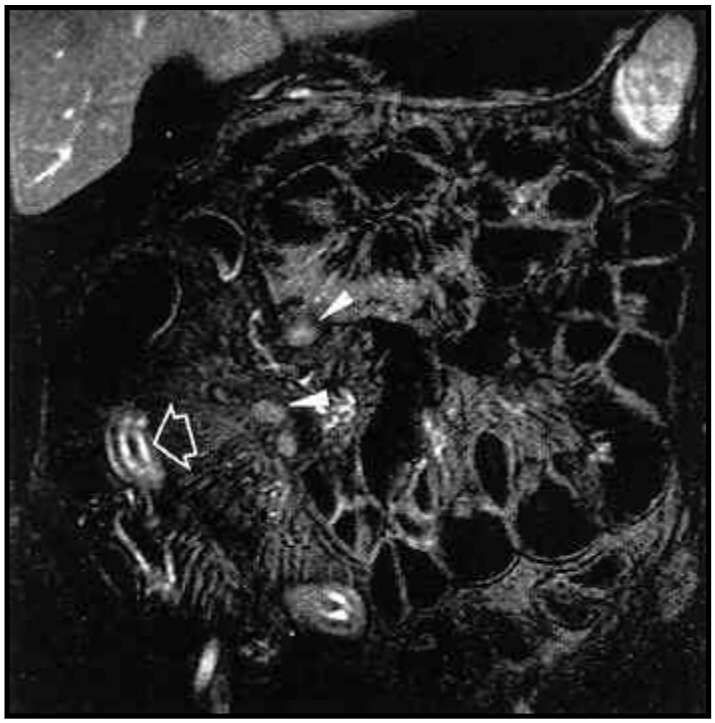

Esta última sequência pode revelar actividade da d.ça pela captação de contraste pela parede espessada e pelo realce dos nódulos mesentéricos. Há fortes indícios de que a actividade da d.ça pode ser bem avaliada em MRE, podendo constituir uma das mais importantes indicações do exame num futuro próximo.

O sinal do pente, que reflecte a vascularização mesentérica aumentada, é visto idealmente em imagens true-FISP, na forma de estruturas lineares, paralelas, curtas, com hipo-sinal, junto ao bordo mesentérico e perpendiculares ao maior eixo da ansa. Nas imagens 3D FLASH surgem como estruturas lineares com hiper-sinal devido ao realce vascular.

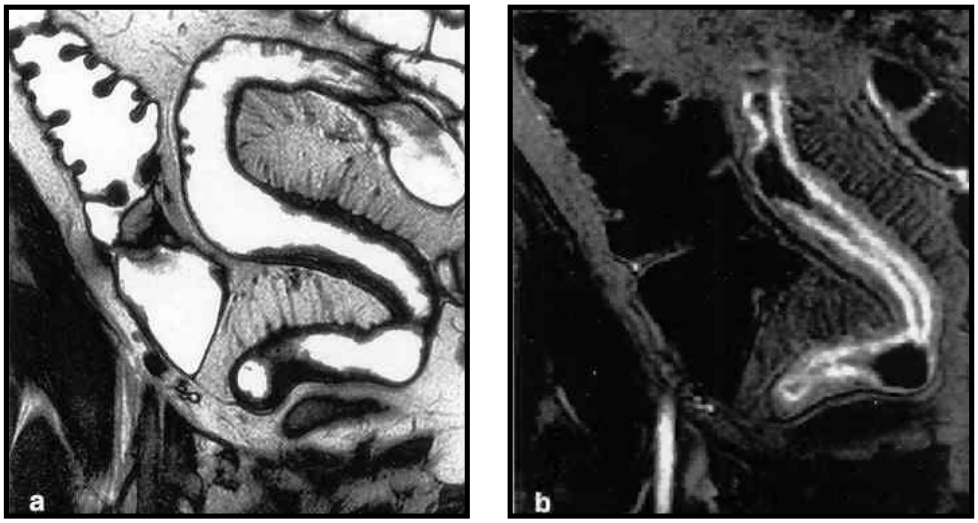

A captação de contraste pela parede é considerada o indicador mais importante de actividade da doença, e é melhor visualizada nas imagens 3D FLASH ponderadas em T1. Espessamento parietal, significativo realce da mucosa, e edema submucoso relativamente hipointenso foram descritos como achados comuns nas imagens FLASH pós-gadolínio na d.ça de Crohn activa.

A severidade pode ser graduada medindo o espessamento parietal, o comprimento do segmento envolvido, e a captação de gadolínio em comparação com o realce do córtex renal.

A doença activa também se pode manifestar por hiper-sinal da parede em T2. A gordura intra-mural pode ser identificada combinando as imagens true-FISP e 3D FLASH com sat. de gordura pós-gadolínio.

A doença de Crohn é um campo preferencial para a aplicação da MRE. A informação pode ser integrada para fornecer uma visão geral das anomalias mucosas, murais e extramucosas e ainda informação relativa à actividade da doença e à presença de complicações.

A MRE correlaciona-se favoravelmente com a CE na demonstração de manifestações mucosas e murais da d.ça de Crohn.

Na nossa série de 42 doentes, quando comparada com a CE, demonstrou sensibilidade de 100% na detecção e localização dos segmentos envolvidos, 100% na identificação de espessamento parietal, 100% no diagnóstico de estenoses luminais e dilatações pré-estenóticas associadas, 100% na detecção de úlceras lineares e 88% na detecção de lesões superficiais, e 75% na demonstração de trajectos fistulosos.

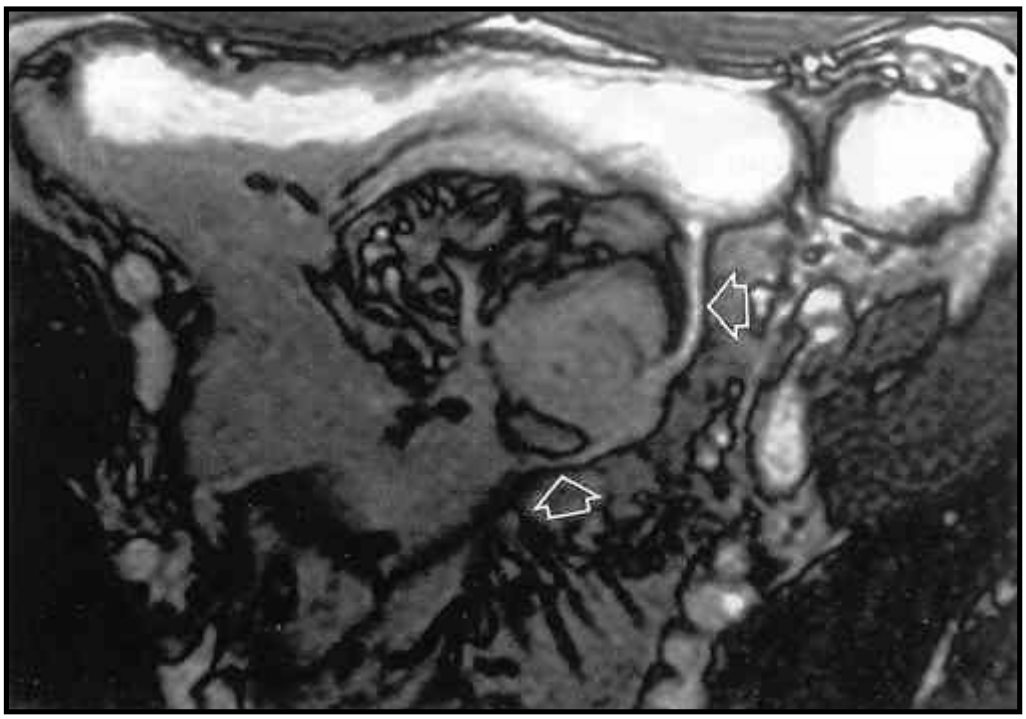

Actualmente, a MRE pode não ser sugerida para a avaliação inicial na suspeita de d.ça de Crohn, mas tem um papel valioso e prometedor no seguimento da d.ça e detecção de complicações.

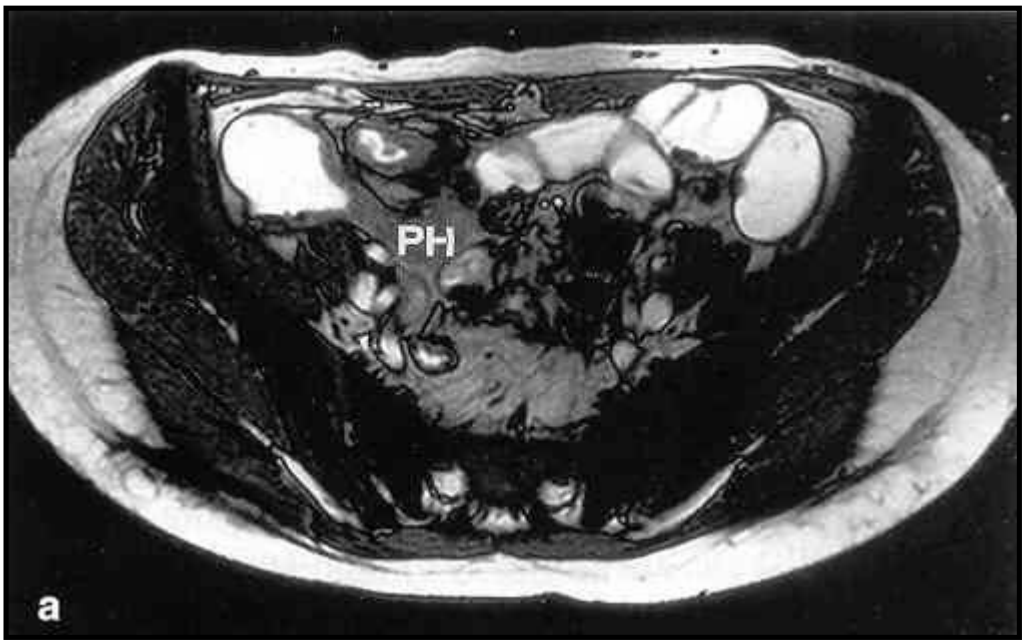

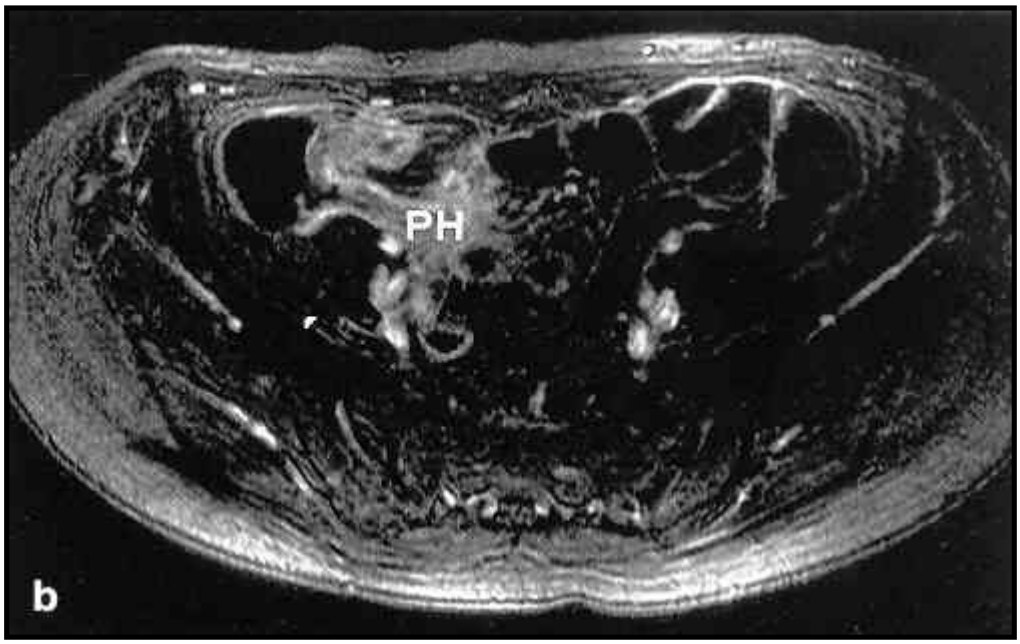

Neoplasias do intestino delgado

A MRE combina as vantagens da MR seccional com as vantagens de *volume changing* da CE na detecção e caracterização de neoplasias do ID.

Estes tumores apresentam normalmente sinal intermédio nas imagens true-FISP, em contraste com o hiper-sinal do lúmen distendido e da gordura mesentérica.

A sequência mais importante para os tumores do ID poderá ser 3D FLASH com sat. de gordura pós-gadolínio, devido ao padrão de realce.

O grau de dilatação pré-estenótica, a extensão peritoneal da neoplasia e as linfadenopatias associadas são bem visualizadas em todas as sequências.

O papel da MRE nas neoplasias do ID ainda não foi totalmente estabelecido, devido à experiência limitada com estes tumores raros.

Obstrução intestinal

A MRE é muito eficaz na determinação da presença e do grau de obstrução do ID.

A avaliação inicial da suspeita de obstrução com imagens dinâmicas SSTSE é útil para a rápida identificação da condição, ao mesmo tempo que fornece informação acerca da motilidade do ID. Para além disso, a MRE pode revelar a causa da obstrução.

Imagens true-FISP sequenciais num modo cine-RM funcional demonstraram elevada acuidade na obstrução do ID devida a aderências pós-cirúrgicas, enquanto que as imagens 3D FLASH pós-gadolínio podem demonstrar outras causas de obstrução, para além das aderências.

LIMITAÇÕES DA MRE

A MRE ainda não foi adequadamente avaliada em comparação com outras técnicas de imagem do ID.

Uma desvantagem relativa é a resolução espacial limitada quando comparada com a CE e/ou TC multicorte.

A resolução temporal, mesmo em modo cine-RM funcional ou SSTSE dinâmica, é inferior à imagem em tempo real fornecida pela CE.

A sua relação custo-eficácia permanece em avaliação.

O sucesso da execução do exame e da interpretação dos achados requer familiarização com a técnica.

CONCLUSÃO

A MR tem o potencial de alterar a forma como avaliamos o ID, devido ao excelente contraste de tecidos moles e à informação funcional que pode fornecer, às suas capacidades multiplanares directas, e à ausência de exposição às radiações.

Distensão intestinal adequada, opacificação luminal homogénea, sequências rápidas com aquisições em apneia, tanto ponderadas em T1 como em T2, e realce após contraste são pontos-chave para um bom exame por MR.

Um protocolo de MRE deve compreender sequências SSTSE, true-FISP, HASTE, e 3D FLASH com sat. de gordura. SSTSE é utilizada para monitorizar a infusão e realizar fluoroscopia, enquanto true-FISP e HASTE são usadas principalmente para demonstração anatómica e detecção da patologia. As sequências 3D FLASH após gadolínio podem auxiliar na caracterização tecidual.

D.^{ças} inflamatórias e neoplásicas, incluindo anomalias da parede intestinal, manifestações extra-entéricas da doença e complicações, actividade da d.^{ça}, e, em menor grau, anomalias da mucosa, podem ser bem avaliadas em MRE.

RME

Associa características da CE com as vantagens da imagem seccional, sem exposição a radiações.

A sua realização exige condições específicas:

- **do aparelho**
- **do examinador**

- **distensão intestinal adequada e opacificação luminal homogénea**
- **seq. rápidas – aquisições em apneia – T1/T2 – CIV**

- **sequências**
  - **SSTSE**
  - **true-FISP**
  - **HASTE**
  - **3D FLASH com sat. de gordura**

PROTOCOLO

(explorar a técnica)

Indicações: doença de Crohn

tumores ID

obstrução intestinal