CLÍNICA UNIVERSITÁRIA DE IMAGIOLOGIA
HOSPITAIS DA UNIVERSIDADE DE COIMBRA

Focal Hepatic Lesions: Diagnostic Value of Enhancement with Contrast-enhanced 3D Gradient-Echo MR Imaging

RadioGraphics 2005

Andrea Canelas

Março 2008

Introdução

- A detecção e caracterização das lesões hepáticas focais continua a ser um desafio
- RM papel importante na avaliação de um grande número de lesões focais benignas e malignas
- 3D GRE (VIBE) com triggering respiratório melhoraram o estudo dinâmico

- Discutir e ilustrar a detecção e caracterização de lesões hepáticas focais através de sequências dinâmicas 3D

Protocolo técnico

- HASTE coronal
- Turbo T2 ou STIR axial
- T1 fase e oposição fase
- 3D (VIBE) sem e com contraste (Gd)

- Vantagens 3D → 2D
  - Imagens finas de grande qualidade
  - Imagens reconstruídas em qualquer plano
  - Superior na detecção e localização de pequenas lesões focais

Lesões hepáticas focais

- Lesões com hipo-realce
- Lesões com realce em fase arterial
- Lesões com realce em fase tardia
- Lesões hipervasculares com cicatriz central
- Lesões com outros padrões de realce
  - Realce em anel
  - Realce “nódulo dentro do nódulo”
  - Sinal da lavagem periférica
  - Realce periférico
- Lesões mistas
- Diferença Transitória de Intensidade Hepática

Lesões benignas “hipo-realce”

- Quistos hepáticos
  - Quistos hepáticos simples
  - Doença de Caroli
  - Doença Renal Poliquística AD
- Nódulos Regenerativos e Displásicos
- Lipoma
- Hamartomas biliares
- Lesões inflamatórias
  - Sarcoidose
  - Histoplasmose

Quistos hepáticos

- Lesões hepáticas mais comuns
- Arredondados ou ovais, com parede imperceptível ou muito fina, bem definidos
- Marcadamente hipointensos T1 e hiperintensos T2
- Sem realce interno após contraste

Parede espessa ou realce de componentes internos: abcesso ou neoplasia

Quistos hepáticos simples

- Lesões benignas que não comunicam com a árvore biliar
- Presentes em 2,5%, mais frequentes em ♀, prevalência ↑ idade
- Quase sempre assintomáticos

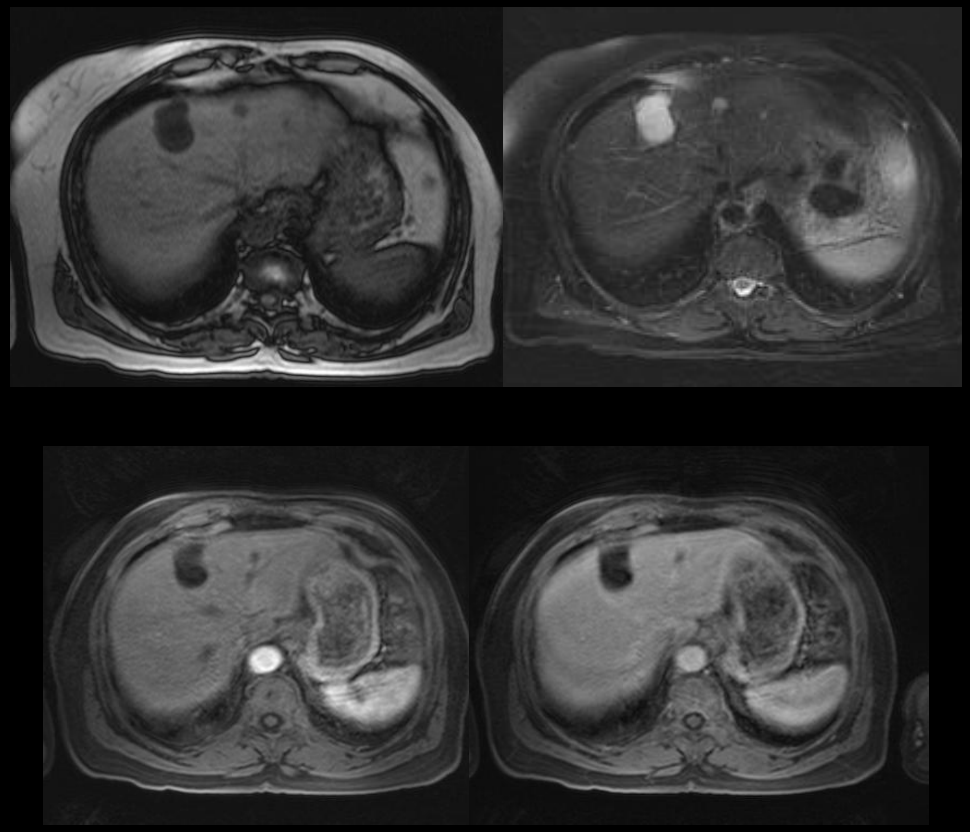

Doença de Caroli

- Rara, dilatação quística dos ductos BIH
- Colangio-RM e RM hepática: múltiplos pequenos quistos com comunicação com os ductos biliares, sem realce após Gd
- Central dot sign, muito sugestivo, corresponde ao um ramo portal completamente rodeado pelas dilatações quísticas

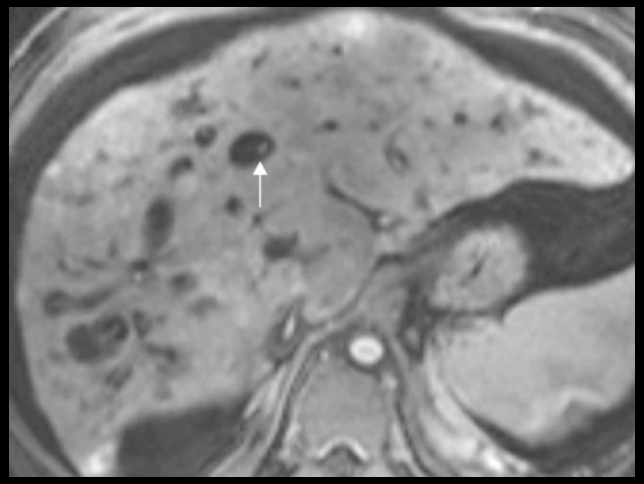

Doença Renal Poliquística AD

- Quistos hepáticos em 40%
- Hiperintensos em T2 e hipointensos em T1
- Sem realce após administração de Gd
- Devido ao grande nº de quistos, a intensidade de sinal pode modificar-se devido à presença de hemorragia intra-quística

Nódulos Regenerativos e Displásicos

- A caracterização precisa de lesões nodulares é muito importante, particularmente no contexto de cirrose

- Nódulo regenerativo → nódulo displásico de baixo grau → nódulo displásico de alto grau → CHC

Nódulos Regenerativos

- Resultam de uma regeneração heterogénea e arquitectura distorcida
- Hipointensos em T1 e T2
- Mínimo realce após contraste

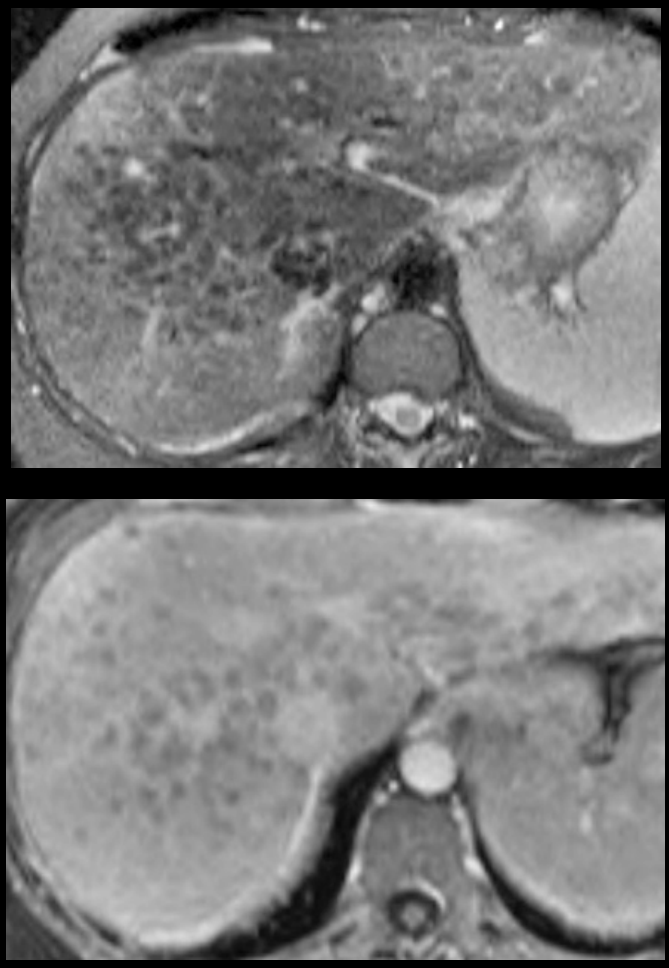

Nódulos Displásicos

- Lesões pré-malignas, “nichos” de hepatócitos displásicos
- Aparência variável
  - Hipo ou hiperintensos em T1
  - Iso ou hipointensos em T2 (quase nunca hiperintensos em T2 ≠ CHC)
- Sem realce evidente em fase arterial (≠ CHC)

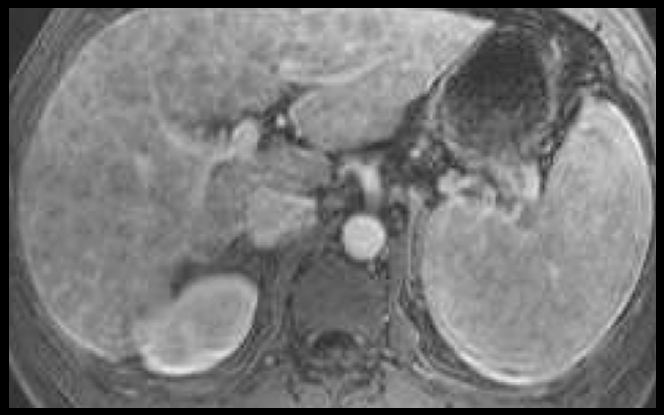

Lipoma

- Lesão hepática rara
- Hiperintensa em T1 sem FS e hipointensa FS
- Sem realce após Gd

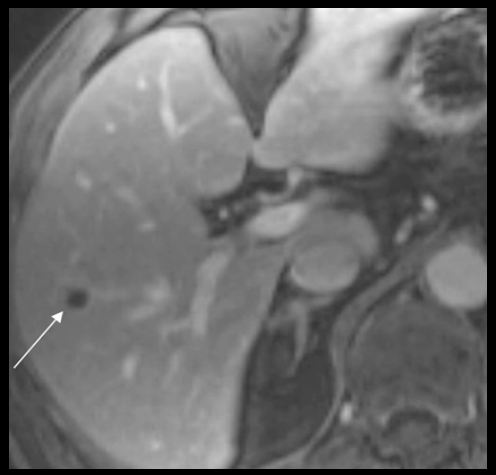

Hamartomas Biliares

- Malformações biliares raras (complexo de *von Meyenburg)*
- Lesões pequenas, bem definidas
- Hipointensos T1 e hiperintensos T2
- Sem realce após contraste

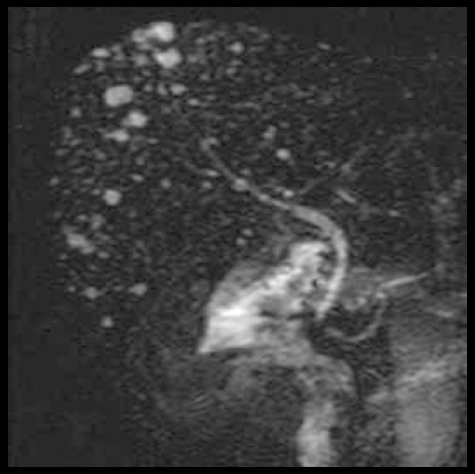

Lesões inflamatórias

- Sarcoidose
- Histoplasmose

Sarcoidose

- Doença granulomatosa sistémica de etiologia desconhecida
- Envolvimento hepático (autópsia) 24 a 94%
- Hipointensas em todas as sequências
- Sem realce significativo após Gd

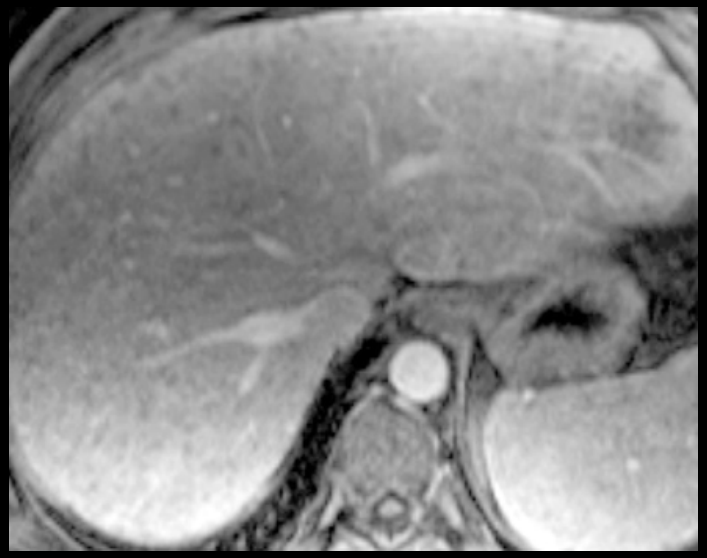

Histoplasmose

- Mais prevalente em imunocomprometidos
- Fases aguda e sub-aguda
  - Lesões dispersas, hipointensas em T1 e T2
  - Sem realce significativo após contraste
- Fase crónica: calcificações focais

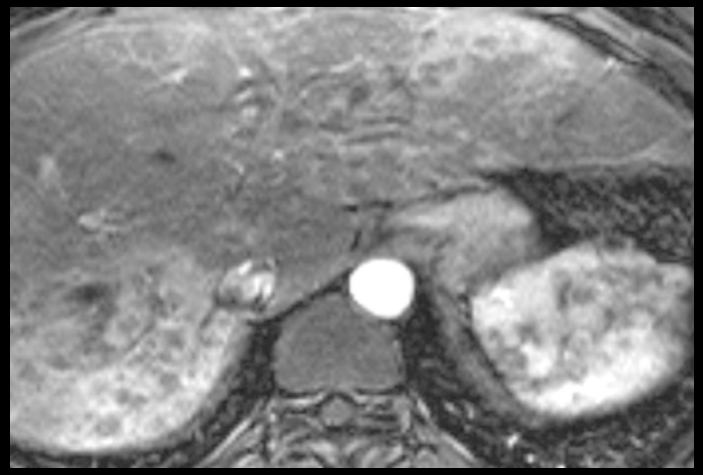

Lesões malignas “hipo-realce”

- Metástases hipovasculares
- Linfoma

Metástases hipovasculares

- Cólon, pulmão e próstata
- Hipointensas em T1 e iso a hiperintensas em T2
- Realce tardio, ocasionalmente realce em anel em fase precoce

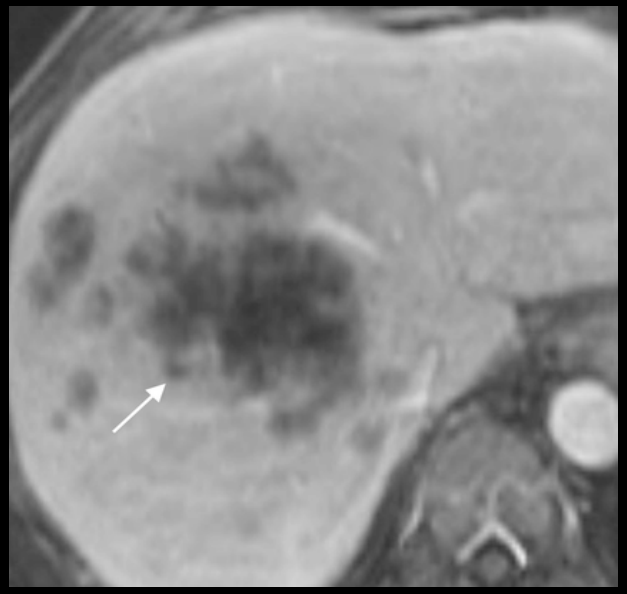

Linfoma

- 1º é raro; 2º em 50% LNH e em 20% DH
- Hipointensas em T1 e com intensidade sinal variável em T2
- Realce mínimo após Gd, podendo apresentar discreto realce periférico nas fases subsequentes

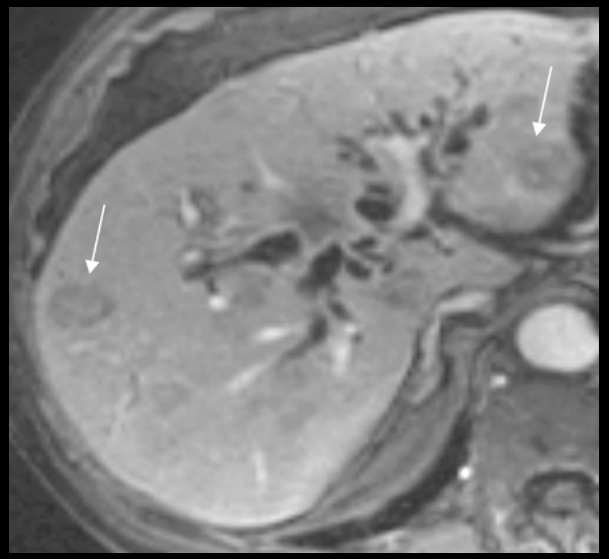

Lesão benigna com realce em fase arterial

Adenoma

- Proliferação focal hepatócitos
- ♀ jovens, consumo de CO
- Discretamente hipo a hiperintensa em T1 (hiper → gordura ou sangue)
- T2 aparência inespecífica, heterogénea, discretamente hiperintensa
- Realce imediato em fase arterial com lavagem precoce

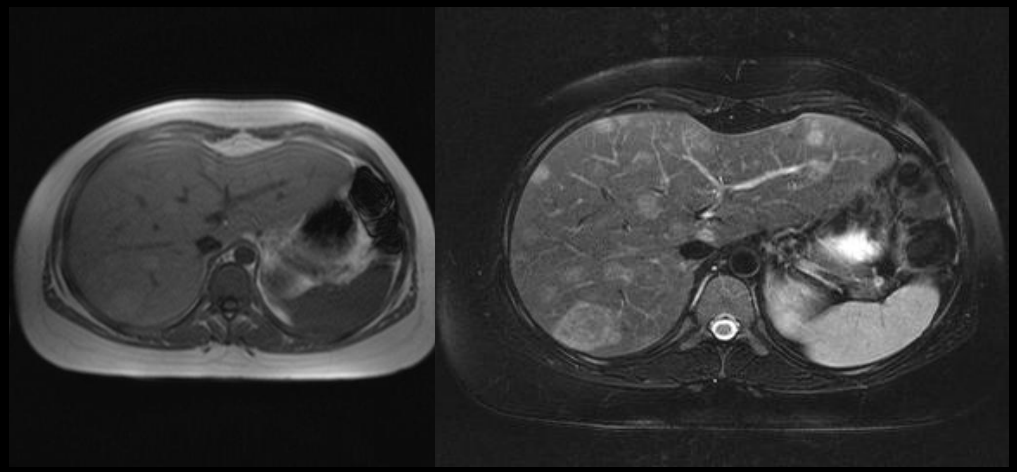

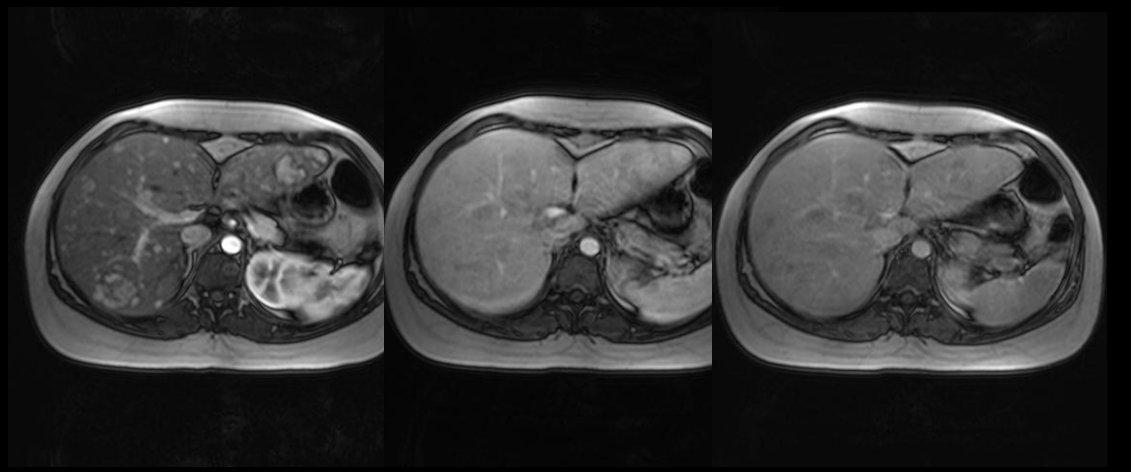

Lesões malignas com realce em fase arterial

- Carcinoma Hepatocelular
- Metástases hipervasculares

Carcinoma Hepatocelular

- Neoplasia hepática 1ª mais comum
- Factores predisponentes: cirrose (álcool e vírus) e exposição a tóxicos
- Frequentemente hipointensos T1 (> intensidade de sinal: gordura, cobre, proteínas ou sangue)
- Geralmente hiperintensos T2 (bem diferenciados podem ser iso)
- Realce intenso em fase arterial (pequenos CHC)

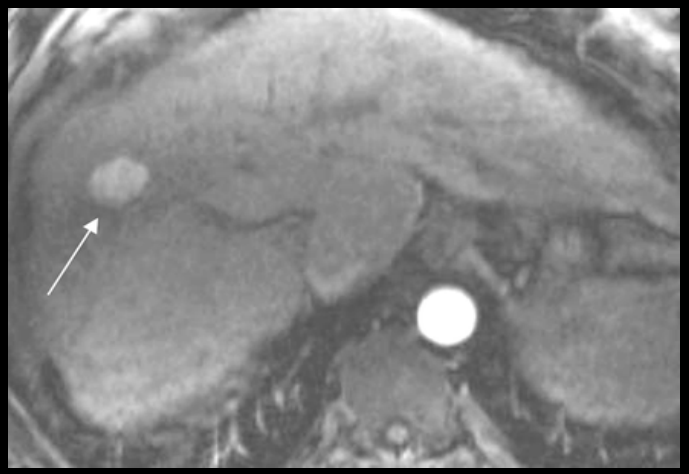

Carcinoma Hepatocelular

- Grandes CHC:
  - Padrão em mosaico, cápsula tumoral, extensão extra-capsular com nódulos satélites, invasão vascular e disseminação extra-hepática
- Padrão em mosaico: resulta da confluência de pequenos nódulos separados por septos finos e áreas necrose intra-tumoral
  - Melhor visualizado em T2 que em T1
  - Em ambas surgem áreas de intensidade de sinal variável e após Gd, a lesão realce de forma heterogénea durante a fase arterial e fases subsequentes

Metástases hipervasculares

- Tumores neuro-endócrinos, mama, melanoma, tiróide e carcinóide
- A maioria é hiperintensa em T2
- Bem visualizadas durante a fase arterial

Lesões com realce em fase tardia

- Hemangioma
- Colangiocarcinoma Intra-hepático
- Peliose hepática

Hemangioma

- 20% população
- Hipointensos em T1 e marcadamente hiperintensos em T2
- Após Gd, realce precoce periférico globular com preenchimento centrípeto progressivo

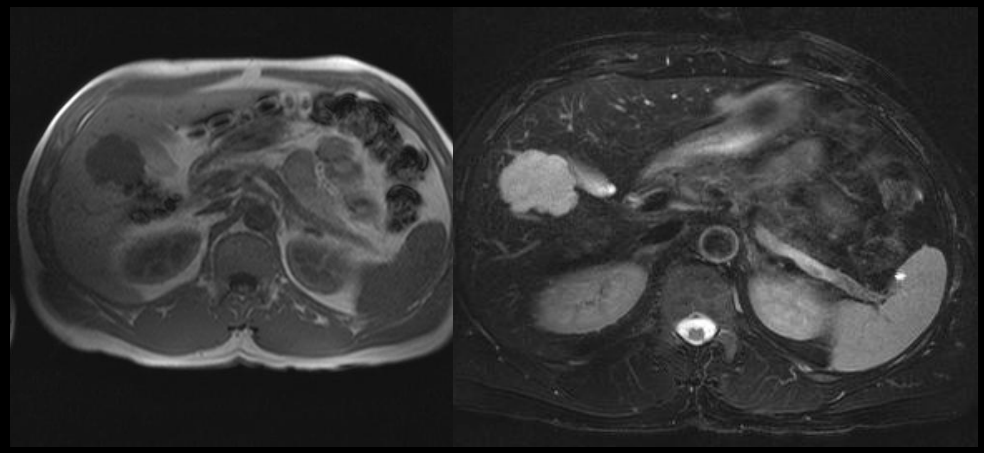

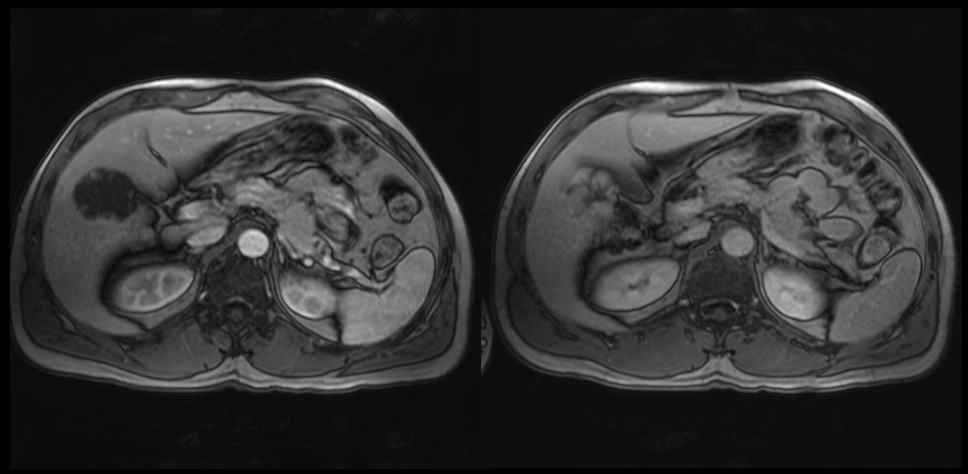

Colangiocarcinoma Intra-hepático

- 2º tumor hepático maligno mais comum
- Hipointenso em T1 e hiperintenso em T2
- Após contraste: realce periférico inicial com preenchimento interno concêntrico em fase tardia

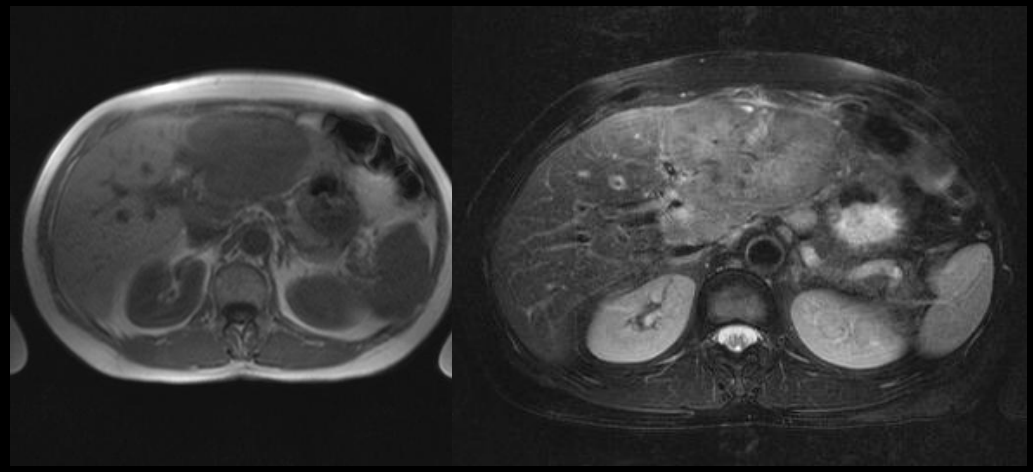

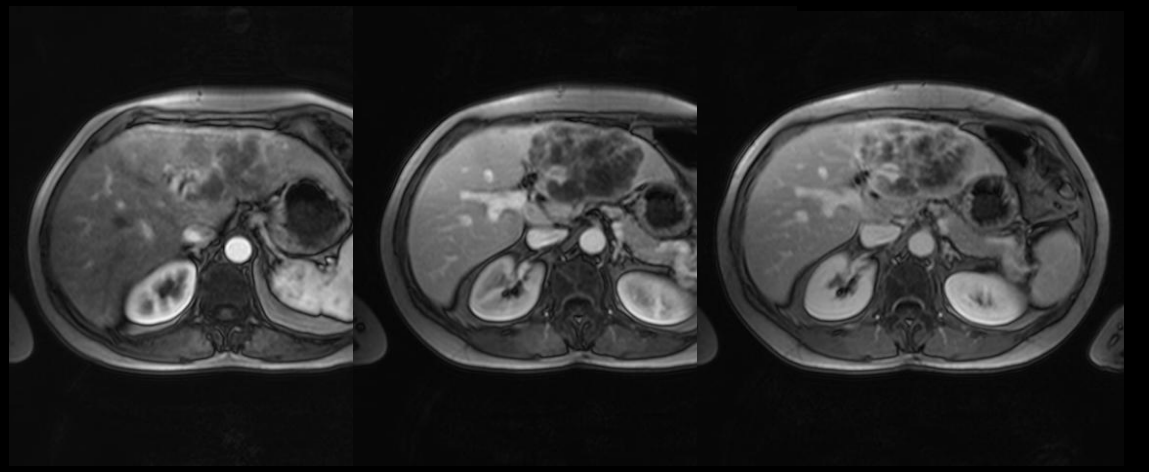

Peliose Hepática

- Distúrbio raro, dilatação quística dos sinusóides hepáticos e múltiplos pequenos espaços lacunares preenchidos por sangue
- Hipo a hiperintenso (hemorragia) em T1 e hiperintenso em T2
- Gd: hipointenso na fase arterial com realce progressivo em fases portal e tardia

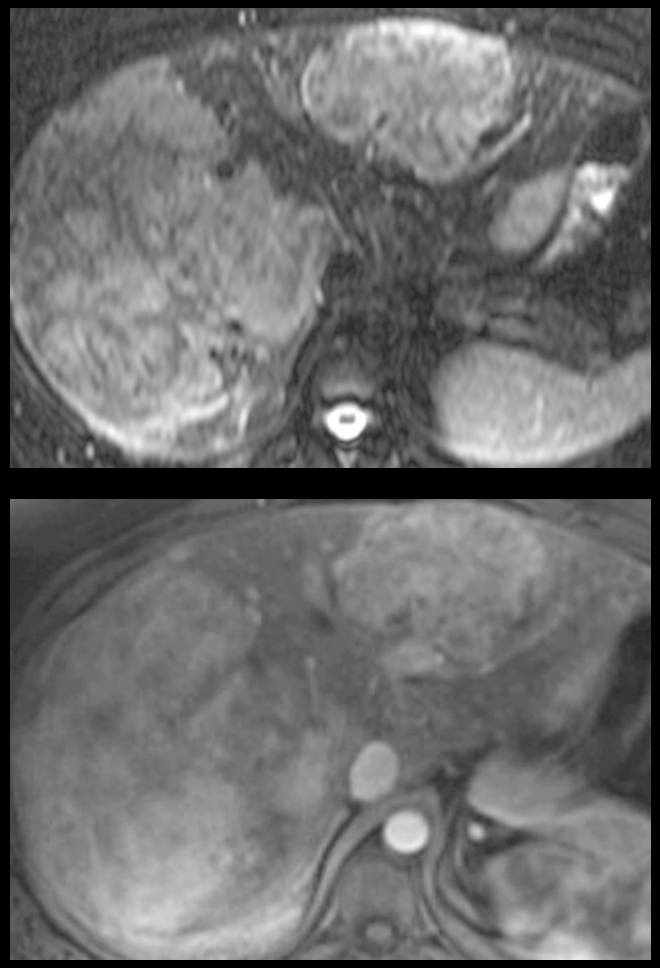

Lesões hipervasculares com cicatriz central

- Hiperplasia Nodular Focal
- CHC Fibrolamelar

Hiperplasia Nodular Focal

- 2ª neoplasia benigna
- Discretamente hipo a isointensa T1 e discretamente hiper a isointensa em T2
- Realce marcado e uniforme em fase arterial, lavagem nas fases subsequentes
- Cicatriz central hiperintensa em T2
- Cicatriz hipointensa em fase arterial, com ↑ de sinal em fase tardia

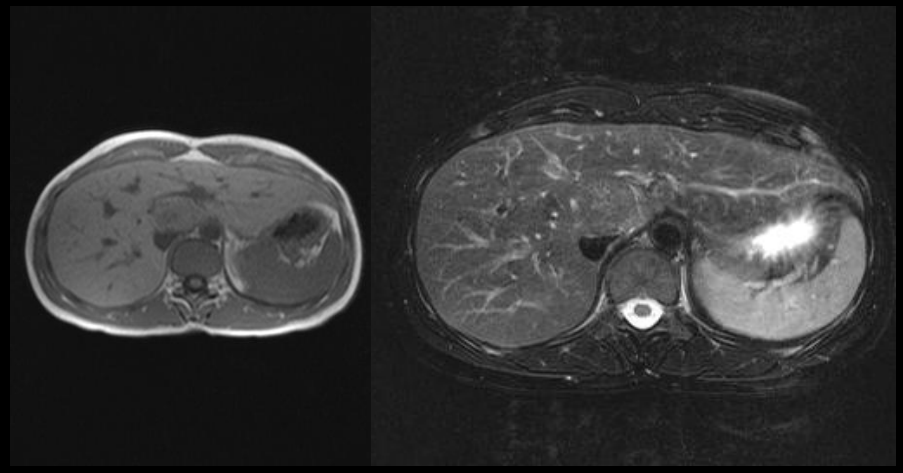

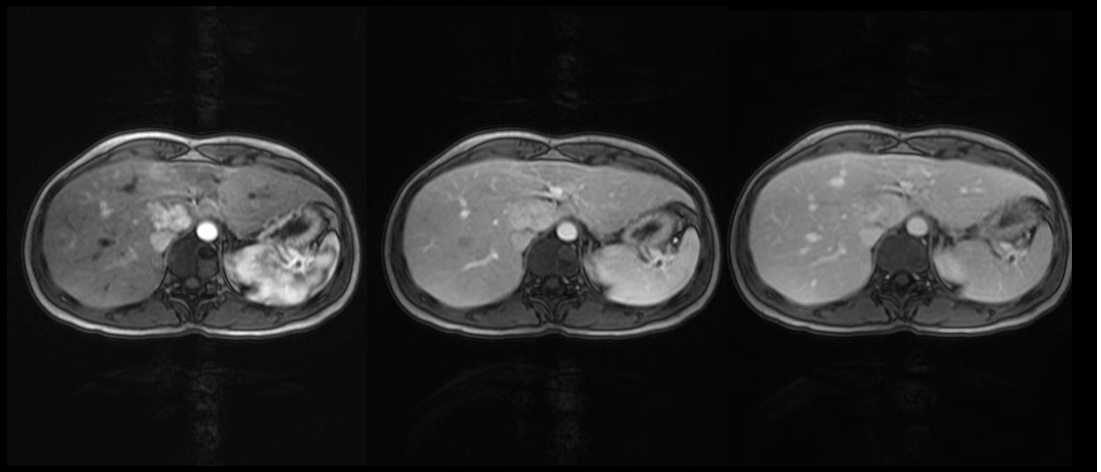

CHC Fibrolamelar

- Tipo raro de CHC
- Lesão grande, bem circunscrita, hipointensa em T1 e hiperintensa em T2
- Realce precoce e heterogéneo após contraste, com lavagem nas fases seguintes
- Cicatriz central hipointensa em T2 , sem ou com mínimo realce após contraste

- HNF e adenoma ≠ FI: o realce dos 1º que é habitualmente homogéneo
- HNF ≠ FI: a cicatriz do 1º é tipicamente hiperintensa em T2

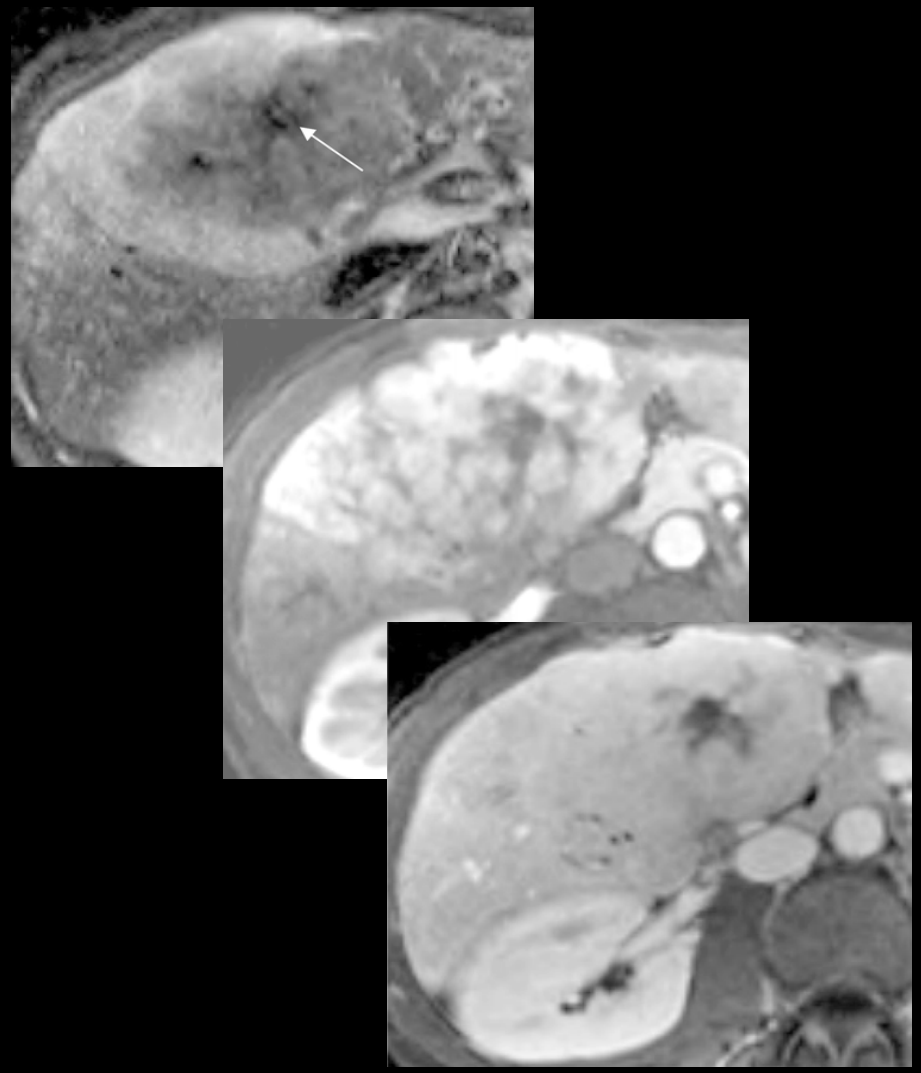

Lesões com outros padrões de realce

- Realce em anel
  - Abcesso Hepático
  - Áreas de ablação por radiofrequência
  - Pseudocápsula
- Realce “nódulo dentro do nódulo”
- Sinal da lavagem periférica
- Realce periférico
  - Cistoadenoma ou cistoadenocarcinoma biliar
  - Hematoma

Realce em anel

- Abcesso Hepático
- Áreas de ablação por radiofrequência
- Pseudocápsula

Abcesso Hepático

- Habitualmente 2os a doenças tracto biliar ou a infecções contíguas, sépsis intra-abdominal ou focos extra-abdominais
- Marcado hipossinal em T1 e hipersinal em T2
- Após contraste, realce em anel da parede → DD quistos simples

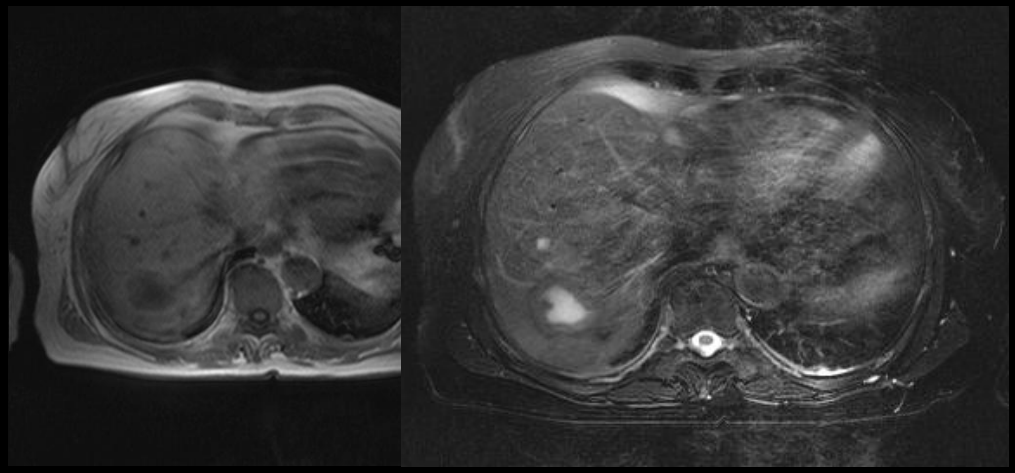

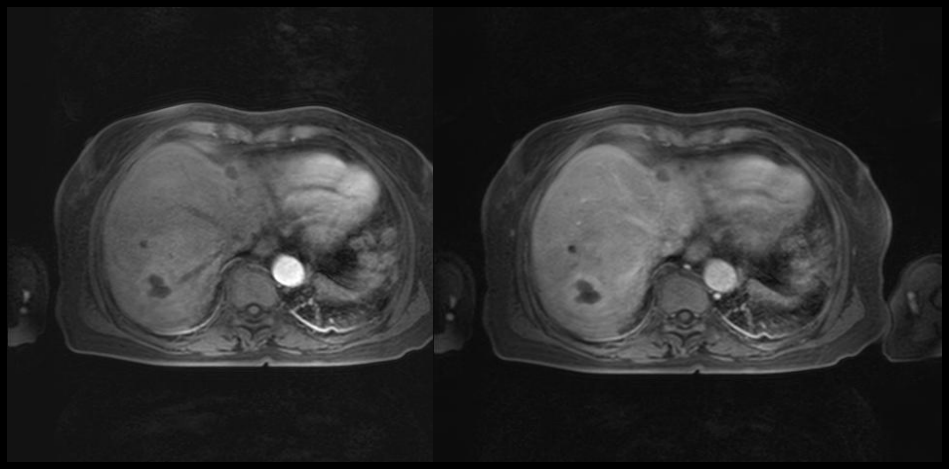

Áreas de ablação por radiofrequência

- Ocorre necrose por coagulação
- Sinal intermédio a hipersinal em T1 e hipossinal em T2
- T2: halo hiperintenso em redor da área de termoablação (edema)
- Após Gd, sem realce, à excepção de um fino anel periférico (hiperémia)

Pseudocápsula

- CHC podem apresentar uma pseudocápsula composta de parênquima comprimido
- Tipicamente hipointensa em T1 e hiperintensa em T2, com realce na fase tardia

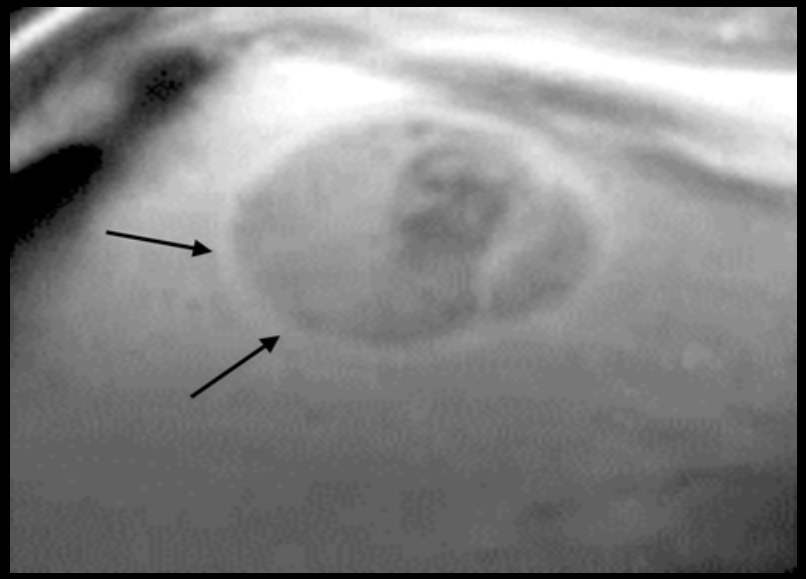

Realce “nódulo dentro do nódulo”

- Foco de CHC dentro de um nódulo displásico
- T2: foco de moderado hipersinal dentro de um nódulo com hipossinal
- Nódulo interno hipointenso em T1 e mostra marcado realce em fase arterial

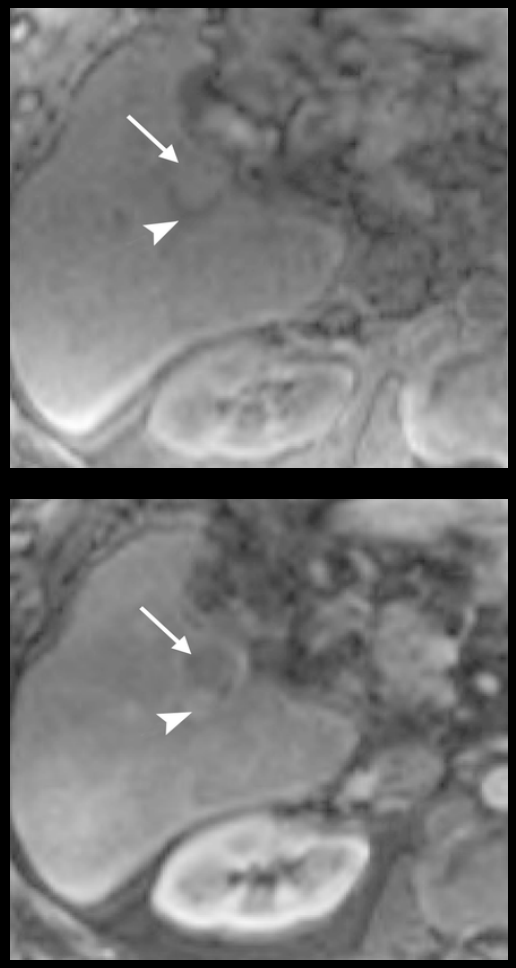

Sinal da lavagem periférica

- Descrito em casos de MTXs hepáticas de carcinóide, mama, cólon, estômago
- Manifesta-se por um anel periférico de hipointensidade em relação ao centro da lesão
  - Fase tardia (+ 10 min)

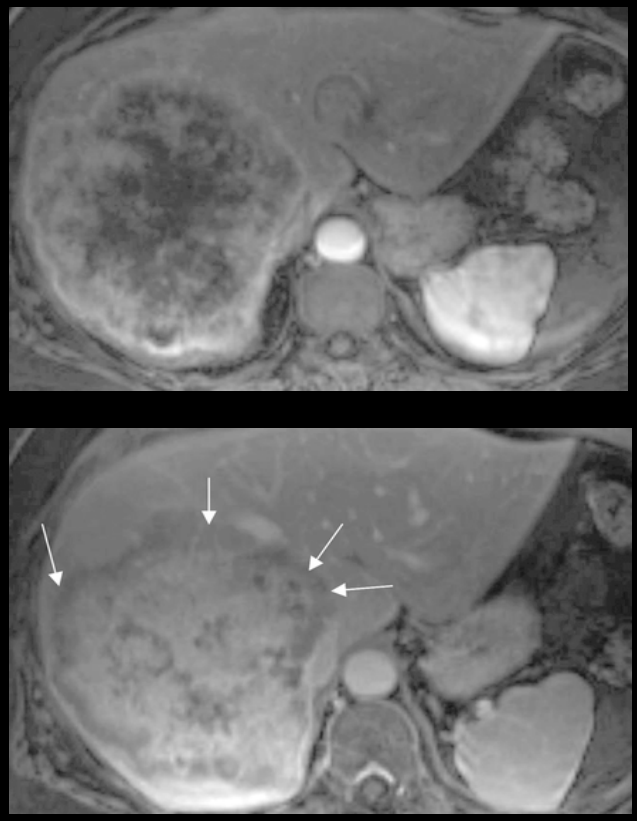

Realce periférico

- Cistoadenoma ou cistoadenocarcinoma biliar
- Hematoma

Cistoadenoma ou cistoadenocarcinoma biliar

- Neoplasias biliares quísticas raras, multiloculares
- Cistoadenomas pré-maligna
- Mucina hipersinal emT1
- Realce periférico típico, por xs realce de componentes sólidos internos

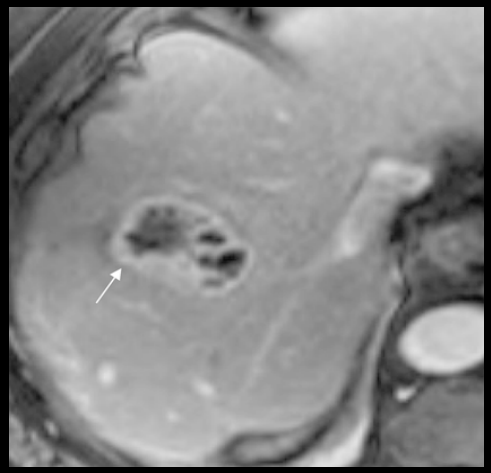

Hematoma

- Subaguda: hiperintensos T1 (metahemoglobina)
- Crónica: hipointensos em T2 (hemossiderina)
- Alguns apresentam realce periférico após contraste

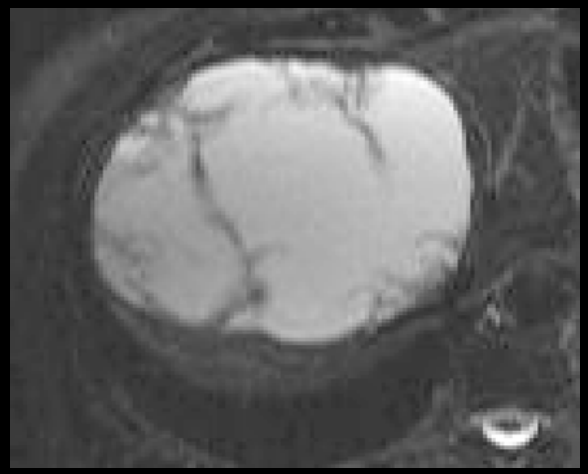

Mistas

- Esteatose focal
- Fibrose hepática confluente

Esteatose focal

- Podem mimetizar massas hepáticas
- Mostram característica perda de sinal em oposição de fase
- Realce paralelo ao parênquima adjacente

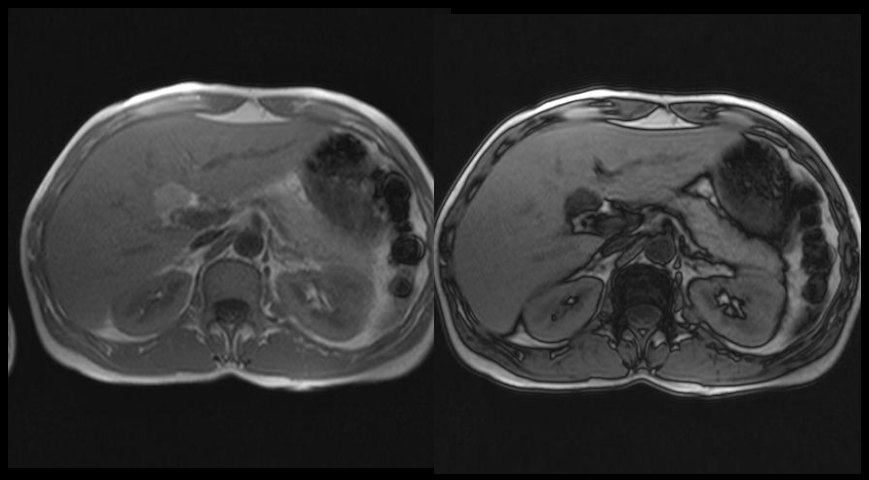

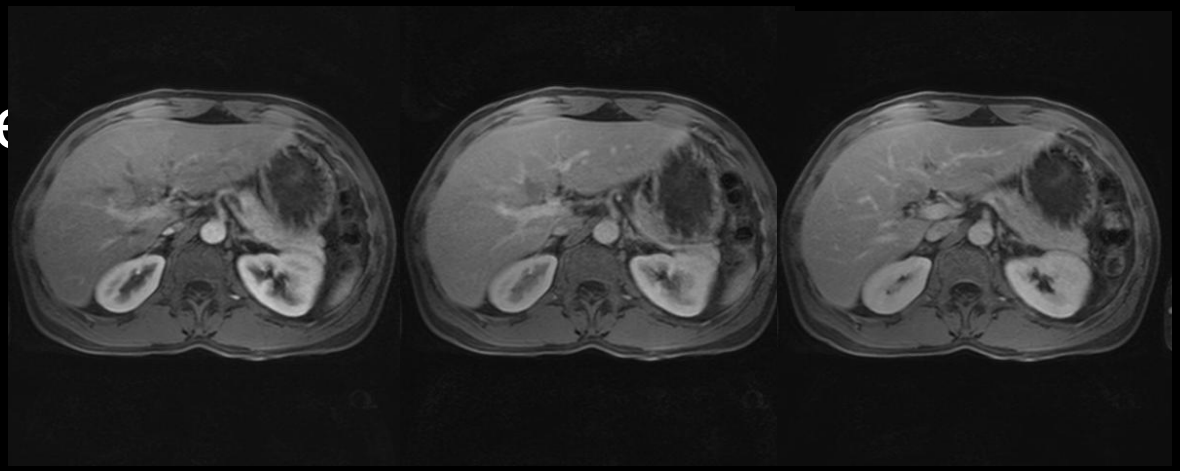

Fibrose hepática confluente

- Difusa ou focal
  - Doença focal: segmentos anterior e medial e assume uma forma em cunha
- Hipointensas em T1 e hiperintensas em T2
- Realce em fase tardia

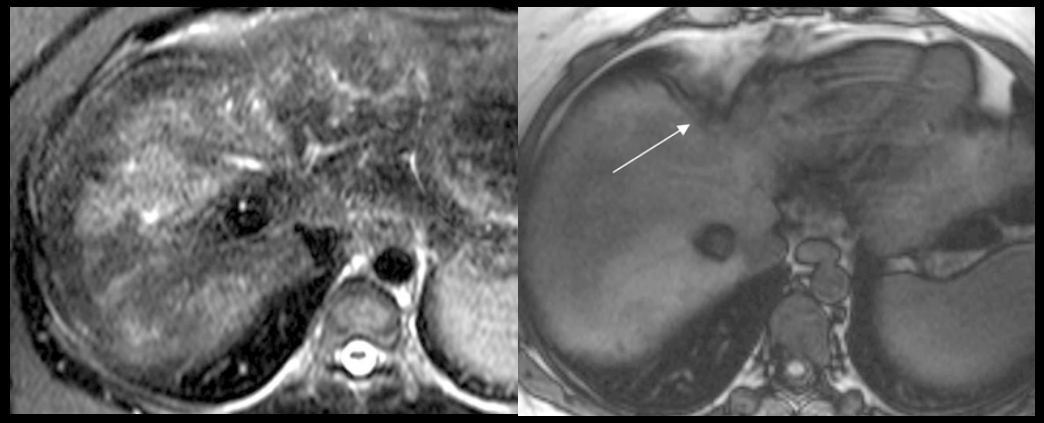

- Retracção da cápsula e o padrão geográfico de envolvimento ≠ CHC

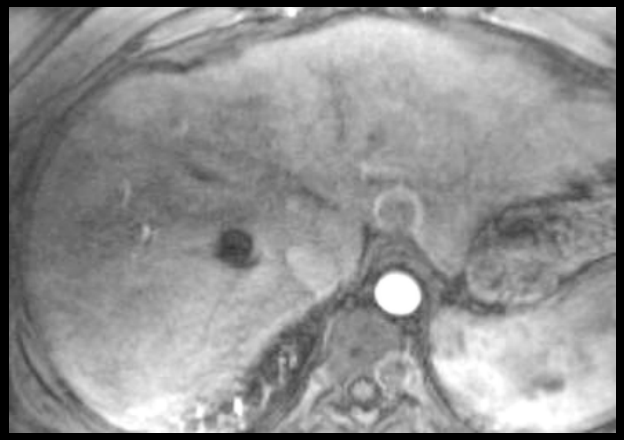

Diferença Transitória de Intensidade Hepática

- Área de realce em cunha que envolve um subsegmento hepático
- Imediatamente após administração de contraste, com atenuação posterior

- Desequilíbrio entre a vascularização hepática arterial e portal, causado por ↑ do fluxo arterial na presença de obstrução portal

Conclusões

- As sequências dinâmicas 3D são excelentes para a avaliação de várias lesões hepáticas focais
- Protocolo com sequências ponderadas em T2, em T1 em fase e oposição de fase e as características de realce após Gd podem ser usadas para diagnosticar e para estreitar DD