Nódulos de Schmorl da coluna dorsal e lombar:
estudo radiográfico-patológico da prevalência, caracterização, e correlação com alterações degenerativas de 1650 níveis da coluna em 100 cadáveres.

Radiology, 219 (2) 368-374 (May 2001)

Os nódulos de Schmorl representam migrações do tecido do disco intervertebral para o interior do corpo vertebral. Tanto os nódulos de Schmorl como a doença degenerativa do disco são comuns na coluna humana.

São uma manifestação comum mas não obrigatória da d.ça de Scheurmann. Para além desta, várias causas foram enunciadas.

A relação dos nódulos de Schmorl com as alterações degenerativas da coluna dorsal e lombar nunca foi estudada, e existe uma grande variabilidade nas prevalências descritas; a prevalência nos idosos está descrita como sendo muito mais baixa do que nos jovens. A capacidade para os detectar em radiografias de rotina depende de diversos factores, como o tamanho do doente, a qualidade das radiografias, a localização e tamanho dos nódulos e o grau de esclerose óssea circundante.

O objectivo deste estudo foi determinar a frequência e as características dos nódulos de Schmorl numa população idosa e a sua relação com alterações degenerativas da coluna.

MATERIAL E MÉTODOS

CADÁVERES

O grupo de estudo resultou da revisão de radiografias de 128 colunas cadavéricas; foram excluídos espécimens com destruição óssea por tumores malignos e aqueles nos quais a coluna foi incompletamente removida. Os 100 restantes, que foram usados, tinham uma média de idade no momento da morte de 68.2 anos [43-93 anos]. A porção anterior dos segmentos dorsal e lombar da coluna foi removida em bloco, e continha os corpos vertebrais e os discos intervertebrais desde a extremidade superior de D1 até à inferior de L5. Os espécimens foram refrigerados a –40ºC e subsequentemente cortados em fatias para-sagitais de cerca de 5mm de espessura. Foram obtidas radiografias de contacto de baixa quilovoltagem de cada secção com uma unidade radiográfica (Faxitron series; Hewlett Packard, McMinnville, Ore) com o uso de filmes de grão fino (Kodak, Rochester, NY). As características do feixe de raios X incluíram 45 kVp e uma distância do filme à ampola de 20.3cm. A revelação foi regulada com um controle automático de revelação. Obtiveram-se fotografias de fatias seleccionadas para demonstrar a anatomia grosseira.

ANÁLISE DAS RADIOGRAFIAS DE CONTACTO

Cada uma das plataformas foi analisada por um radiologista experiente. A presença de nódulos de Schmorl foi registada, sendo definido como uma indentação focal da plataforma vertebral (Fig. 1a). A localização do nódulo (terço anterior, médio ou posterior da plataforma) foi registada, e o seu tamanho (altura máxima e diâmetro sagital máximo) medido. O volume foi calculado a partir destes dados. Anormalidades da junção discovertebral, definidas como esclerose discogénica e alterações erosivas (aparência irregular da plataforma com adelgaçamento ou perda focal de visualização da lâmina óssea subcondral), foram registadas.

A altura de cada interespaço foi medida na sua distância máxima na secção médio-sagital. Foi registada a presença de fenómeno de vácuo e de osteófitos vertebrais, bem como de espondilose. Osteófitos volumosos foram definidos como exoformações com um diâmetro antero-posterior superior a 3mm. Osteófitos “claw-type” foram definidos como excrescências com origem na plataforma, triangulares ou curvas na sua extremidade; osteófitos de tracção foram definidos como lâminas ósseas lineares estendendo-se numa direcção horizontal por toda a sua extensão. Hiperostose esquelética idiopática difusa foi também registada.

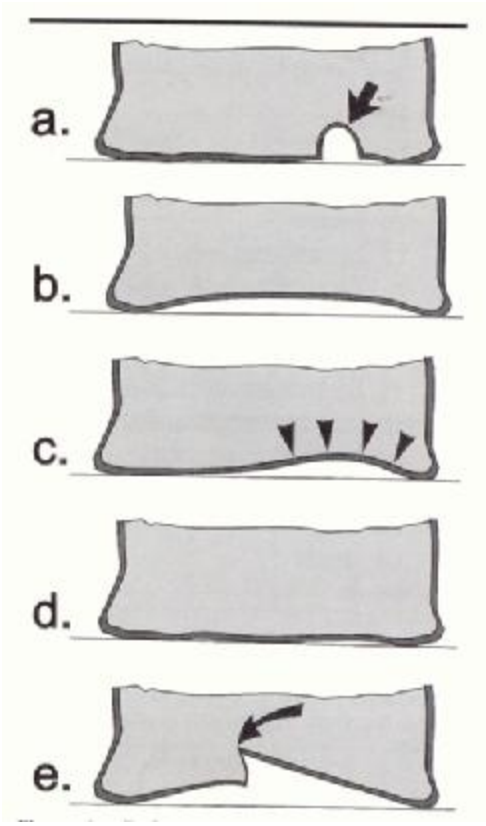

Variáveis do contorno da plataforma foram também registadas. Um contorno côncavo foi considerado normal (Fig. 1b). O contorno em “arco de Cupido” foi definido como uma pequena concavidade na porção posterior da plataforma e com uma inclinação mais íngreme posteriormente (Fig. 1c). Uma plataforma plana foi considerada quando a porção central contactava uma linha traçada antero-posteriormente na fatia médio-sagital (Fig. 1d). Uma plataforma fracturada foi definida como uma impressão no osso subcondral (Fig. 1e), com disrupção da plataforma e angulação anormal de pelo menos 50% do diâmetro antero-posterior do corpo vertebral, visível em mais de duas secções.

RESULTADOS

Foram encontrados nódulos de Schmorl em 58 (58%) de 100 espécimens, sendo múltiplos em 41 (média, 3.9; [1-13]). No total, 225 nódulos foram encontrados: 88 nas plataformas craniais e 137 nas caudais. Estavam presentes nas duas plataformas do mesmo disco em 102 níveis.

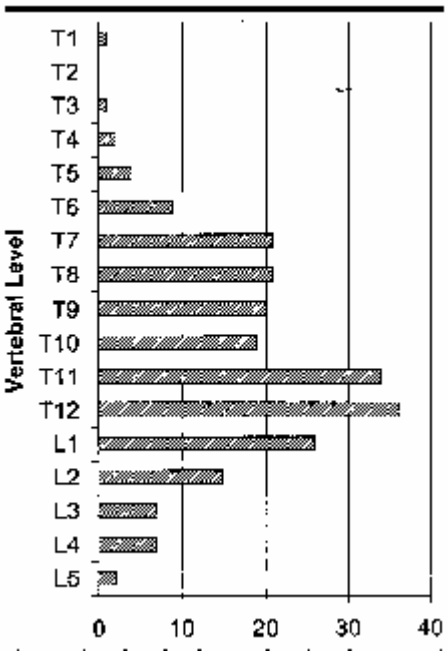

Dos 182 nódulos, 147 (81%) foram encontrados entre D7 e L2. Doze (5%) dos 225 existiam no terço anterior, 81 (36%) no terço médio, e 132 (59%) no terço posterior da plataforma. O diâmetro médio foi 6 mm [2-15 mm], a altura média 3.3 mm [1-9 mm] e o volume médio de 86 mm^3 [2-923 mm^3].

Os nódulos de Schmorl correlacionaram-se com perda de espaço discal. No entanto, não houve correlação com sinais de degeneração discal avançada, isto é, colapso intervertebral, fenómeno de vácuo e alterações da junção discovertebral. Nódulos de Schmorl e espondilose estiveram associados significativamente. Não houve associação de nódulos de Schmorl com osteófitos maiores que 3 mm de diâmetro. Também não houve correlação com osteófitos de tracção, mas correlacionaram-se com osteófitos "claw". A presença de hiperostose esquelética difusa idiopática não se correlacionou significativamente.

O tamanho e o volume dos nódulos de Schmorl não se correlacionou com estreitamento dos discos, fenómeno de vácuo, alterações da junção discovertebral ou presença de espondilose. No entanto, nos níveis contendo tanto nódulos de Schmorl como alterações da junção discovertebral ou colapso do disco, os nódulos eram maiores em comparação com os mesmos níveis sem alterações ou colapso (alterações da junção discovertebral, 315.9 vs. 89.8 mm^3; colapso, 211.1 vs. 82.6 mm^3).

Plataformas vertebrais planas e fracturadas estavam associadas a nódulos de Schmorl. Foi constatada a ausência de relação com o contorno em “arco de cupido”. A maioria dos nódulos estava concentrada de D11 até L1. Havia uma concentração similar do contorno em “arco de cupido” mais distalmente, de L2 a L4. Em análise de níveis contínuos, foi observada uma transição desde nódulos de Schmorl localizados posteriormente até um contorno em “arco de cupido” da plataforma vertebral em quatro casos. Em três casos, nódulos de Schmorl em níveis consecutivos estavam localizados numa linha vertical.



DISCUSSÃO

Cinquenta e oito (58%) de 100 espécimens revelaram nódulos de Schmorl, frequência consistente com o amplo espectro previamente relatado. As diferenças na prevalência estão provavelmente relacionadas com os métodos de investigação usados. A radiografia convencional mostra menos nódulos que os métodos de imagem seccional ou investigações baseadas na inspecção de espécimens. Nódulos recentes podem não ser vistos na radiologia convencional dada a ausência de esclerose circundante. Radiografias de contacto de fatias com filmes de grão fino permitem a valorização detalhada da sua presença e, quando presentes, permitem ainda a medida do tamanho dos nódulos e a altura do espaço do disco sem sobremensuração. Alterações subtis do osso também podem ser descritas.

Quase todos foram encontrados na coluna dorsal inferior ou na junção dorso-lombar, o que está de acordo com os resultados das investigações prévias. Neste estudo, quase 2/3 dos nódulos existiam na porção posterior da plataforma, e 1/3 na porção média; nódulos anteriores foram raros. Não existem na literatura dados similares respeitantes à localização dos nódulos. De qualquer forma, os nódulos de Schmorl traumáticos ocorrem sobretudo na plataforma posterior e na coluna dorsal inferior e transição dorso-lombar, locais particularmente susceptíveis a lesões, o que apoia o conceito que o trauma é um dos factores causais para nódulos de Schmorl.

Encontrou-se uma frequência de nódulos de Schmorl de 58% nesta população idosa (média de idades, 68.2 anos), em contraste com outras investigações, as quais relataram frequências de 57% na 2ª década de vida e 5% na 6ª década de vida, usando RM como meio de estudo. Esta discrepância será devida ao facto de que os nódulos de Schmorl tendem a ser menores e com menor esclerose circundante nas pessoas mais velhas, e têm menos probabilidade de apresentar alterações reactivas da medula óssea que facilitem a detecção em RM.

Nesta série, os nódulos tinham diâmetro antero-posterior médio de 6 mm [2-15 mm] e altura média de 3.3 mm [1-9 mm]. Não houve correlação entre o seu tamanho e o seu volume e o grau de degeneração discal. Outros investigadores descreveram um diâmetro médio de 8.2 mm [4-20 mm], usando RM, e concluíram que doentes com dores dorso-lombares apresentavam nódulos maiores do que os assintomáticos.

No passado, muitas teorias etiológicas foram defendidas. Os nódulos de Schmorl ocorrem quando a plataforma cartilaginosa do corpo vertebral é rompida. Esse rompimento pode ser produzido por uma anormalidade da própria plataforma cartilaginosa ou do osso subcondral. Áreas débeis na plataforma cartilaginosa incluem locais de indentação deixados durante a regressão da corda dorsalis, lacunas de ossificação e canais vasculares prévios. O osso subcondral pode ser enfraquecido por processos como osteomalácia, d.ça de Paget, hiperparatiroidismo, infecção, neoplasia, trauma, e d.ça de Scheuermann. Osteoporose foi implicada, mas tal não foi provado. Qualquer que seja a causa do dano à plataforma cartilaginosa, ao osso subcondral, ou a ambas as estruturas, uma área enfraquecida é criada que se pensa ser incapaz de resistir à pressão expansiva do núcleo polposo adjacente.

Os dados deste estudo indicam que as alterações degenerativas acompanhantes são moderadas. Não houve evidência de associação com doença degenerativa avançada do disco ou da junção discovertebral, como por exemplo colapso intervertebral, esclerose discogénica ou erosão, ou fenómeno de vácuo, o que indica que os nódulos de Schmorl são provavelmente um factor não importante no desenvolvimento de doença degenerativa da coluna.

A associação com um contorno plano da plataforma vertebral foi significativo. Os nódulos de Schmorl parecem surgir como uma reacção da plataforma vertebral à carga vertical. Comparada com a plataforma normal, uma plataforma plana parece ser mais susceptível à formação de nódulos, em virtude da pressão expansiva do núcleo polposo. Isto é explicado pelo *ratio* pressão / superfície, o qual é mais pequeno numa plataforma côncava porque a sua superfície é maior. Uma outra explicação é que há mais espaço para o núcleo polposo nas plataformas côncavas e, assim, menos pressão no disco intervertebral.

Existe controvérsia relativamente à importância clínica dos nódulos de Schmorl. A maioria considera-os assintomáticos, dado que são um achado frequente em pessoas sem dores. No entanto, um estudo comparou os achados em RM da coluna lombar em 400 doentes com dor dorso-lombar inferior com os de um grupo de controlo de 106 doentes e encontraram uma frequência significativamente maior de nódulos de Schmorl no grupo sintomático (19%) em comparação com o de controlo (9%). Nódulos de Schmorl que apresentam intensidade de sinal aumentada após gadolinium e aqueles que se acompanham de alterações da medula óssea foram encontrados com maior frequência em doentes com dor. Num estudo necrópsico de colunas em 70 vítimas de acidentes com veículos motorizados, 10% tinham nódulos de Schmorl agudos. Traumatismo agudo ou crónico devido a carga axial excessiva pode causar nódulos de Schmorl inicialmente sintomáticos.

Há algumas fragilidades no estudo. A análise foi baseada em observações feitas num momento só (e.g., o da morte do doente), sem exames seriados, não podendo estabelecer quais ocorreram inicialmente: se os nódulos de Schmorl, ou as alterações degenerativas do disco e variações geométricas da plataforma. Os registos médicos não estiveram disponíveis. Os elementos posteriores da coluna não foram incluídos na análise. Apenas um observador analisou as radiografias, e não ignorava o propósito da investigação, pelo que pode ter sido influenciado. Observações patológicas ou histológicas não foram usadas na análise.

No entanto, também existem algumas vantagens no estudo. O uso das radiografias de fatias, cuja observação é mais acurada do que com radiografias convencionais. Para além disso, a correlação da frequência dos nódulos com as alterações degenerativas do disco e com os contornos da plataforma não havia ainda sido realizada.

Em conclusão, os nódulos de Schmorl são um achado comum nos idosos, com uma frequência similar à de uma população mais jovem. Estão associados a alterações degenerativas moderadas da coluna. Plataformas vertebrais planas ou fracturadas parecem estar mais associadas com nódulos de Schmorl, quando comparadas com plataformas normais. A ausência de associação com doença degenerativa avançada do disco e as observações geométricas relativas às plataformas suportam o conceito que os nódulos de Schmorl são causados por uma anormalidade da junção discovertebral, mais do que por factores discogénicos.