The Rocky Liver:Radiologic-Pathologic Correlation of Calcified Hepatic Masses

Christophoros Stoupis MD, Helena M Taylor, MD Mark R.Paley, MD Peter C. Buetow, MD Susanne Marre, MD Hans U Baer, MD Peter Vock, MD Pablo R. Ros, MD

RadloGraphics 2000; 18:675-685

INTRODUÇÃO E OBJECTIVOS

- Calcificações observadas em radiologia convencional no quadrante superior direito do abdómen raramente correspondem a calcificações do parênquima hepático:
  - grelha costal, litíase vesicular e renal, pleura

- Calcificações hepáticas embora raras podem ser encontras na prática clínica diária.

- Dividem-se em 3 grandes grupos:

1. Lesões Hepáticas Inflamatórias (+++) → Dças Granulomatosas:
   - Tuberculose
   - Hidatidose
2. Lesões Hepáticas Benignas
3. Lesões Hepáticas Malignas

INTRODUÇÃO E OBJECTIVOS

Causes **of Hepatic Calcifications**

Infectious lesion

Tuberculosis, histoplasmosis, coccidioidomycosis, brucellosis

Echinococcus cyst

Schistosomiasis, cysticercosis, filariasis, paragonimiasis, *Armiiifer* infection, dracunculiasis

Cytomegalovirus infection, toxoplasmosis, *Pneumocystis carinii* infection

Chronic granulomatous disease of childhood

Chronic amebic/pyogenic **abscess**

Syphilitic gumma

Vascular lesion

Hepatic artery aneurysm

Portal venous thrombosis

Hematoma

Benign tumor

Hemangioma

Hepatocellular adenoma

Infantile hemangioendothelioma

Capsule of regenerating nodule

Cyst

Primary malignant tumor

Fibrolamellar carcinoma

Hepatocellular carcinoma

Intrahepatic cholangiocarcinoma

Epithelioid hemangioendothelioma

Cystadenocarcinoma

Hepatoblastoma

Metastatic tumor

Mucinous carcinoma of the **colon, breast, stomach, ovary**

Melanoma, **thyroid** carcinoma, **chondrosarcoma**, carcinoid, leiomyosarcoma, neuroblastoma

Biliary lesion

Calculus

Ascariasis, clonorchiasis

LESÕES INFLAMATÓRIAS

As calcificações formam-se através da formação de gr

Agentes Infecciosos

Agentes Parasitários

1º:Shistossomíase
2º: Hidatidose

1º: Tuberculose
2º: Histoplasmose
3º: Abcessos

- Calcificação engloba toda a les
- < 2 cm
- Solitárias / Múltiplas
- Baço / Pulmão (ajuda DG)
- Brucelose, Toxoplasmose, Pneumo (++HIV)

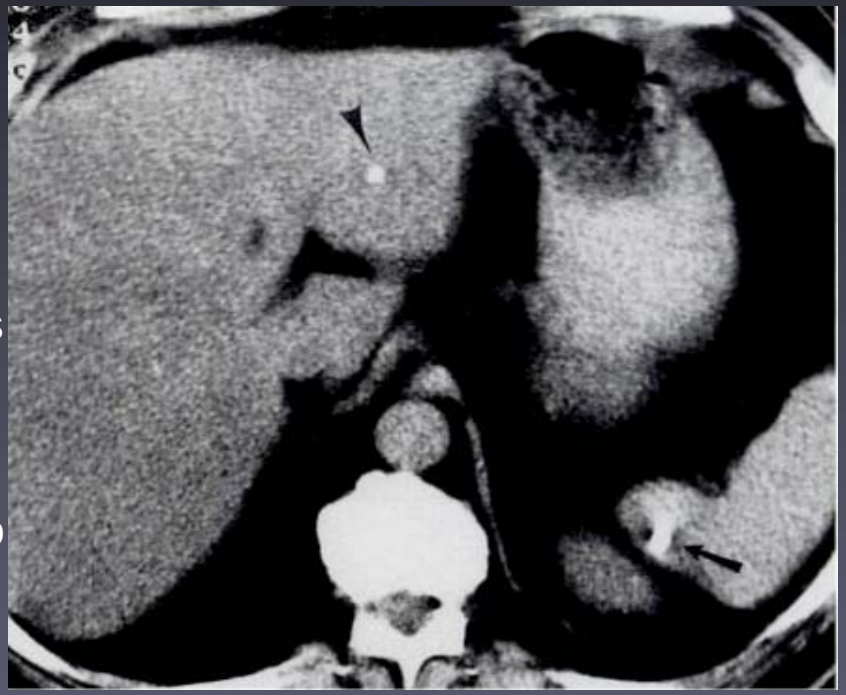

LESÕES INFLAMATÓRIAS

SHISTOSSOMA:

- Cerca de 200 milhões de parasitados mundialmente
- Infecçãõ através da pele ou mucosas intactas
- *S. japonicum* ++ (haematobium- vias urinárias)
- 10% há lesões síncronas no baço
- **"Turtle Back Appearence"** : Septação periférica + Calcificação capsular hepática

LESÕES INFLAMATÓRIAS

HIDATIDOSE:

- Apresenta-se em duas variantes mais frequentes:
  1. Unilocular - E. granulosus
  2. Multilocular - E. Multilocularis (+ agressivo e com calcificações centrais)
- O quisto hidático é formado por 3 camadas (endo, ecto e pericisto) sendo que é na camada mais externa que se encontram com maior frequência as calcificações.
- Visiveis em radiologia convencional em cerca de 30% dos casos.

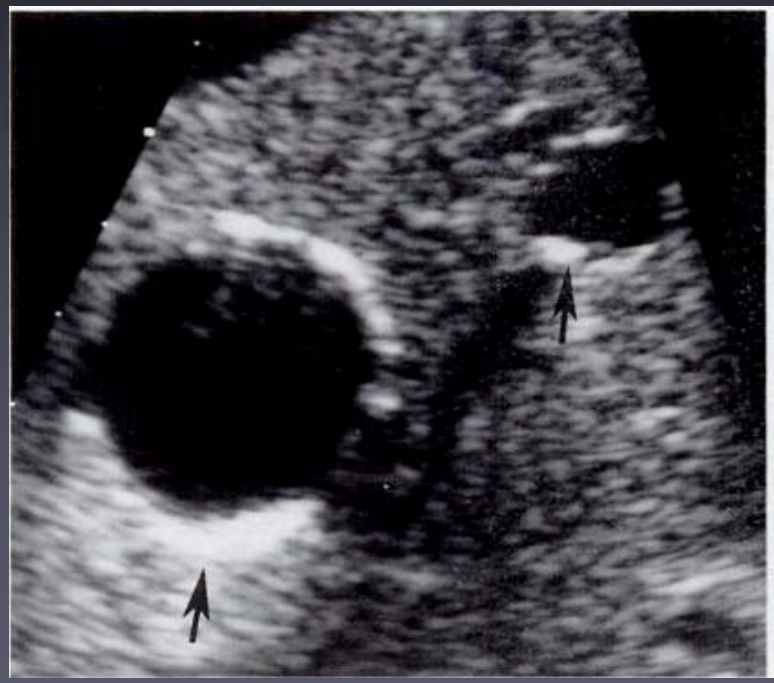

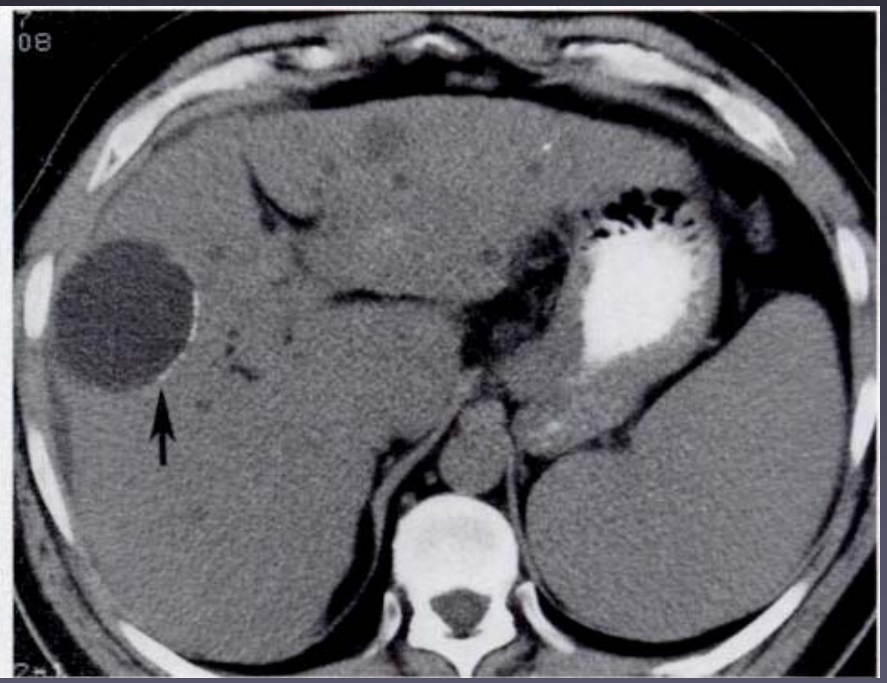

LESÕES HEPÁTICAS BENIGNAS

Os autores abordam sucintamente as seguintes patologias:

1. HEMANGIOMA
2. HEMANGIOENDOTELIOMA INFANTIL
3. ADENOMA HEPATOCELULAR
4. HNF

HEMANGIOMA HEPÁTICO

- Lesão hepática benigna mais comum
- Solitário na maior parte dos casos → Podem ser múltiplos e de grandes dimens
- < 4 cm
- Podem ter áreas de fibrose central, necrose ou mesmo transformação quística.

Histologicamente: Múltiplos canais vasculares delineados por células de endotélio e suportadas por fino
estroma fibroso.

Tipicamente (TC): Lesão nodular que apresenta realce periférico globular, "feeding vessel" periférico e preenchimento tardio.

Calcificações: visíveis em 10% na radiologia convencional e em cerca de 20% dos casos na TC.

- Calcificações **grosseiras**, grandes
- Localização **central**
- Fibrose e trombose vascular
- Raramente: calcificações tipo "flebólitos"

HEMANGIOMA HEPÁTICO

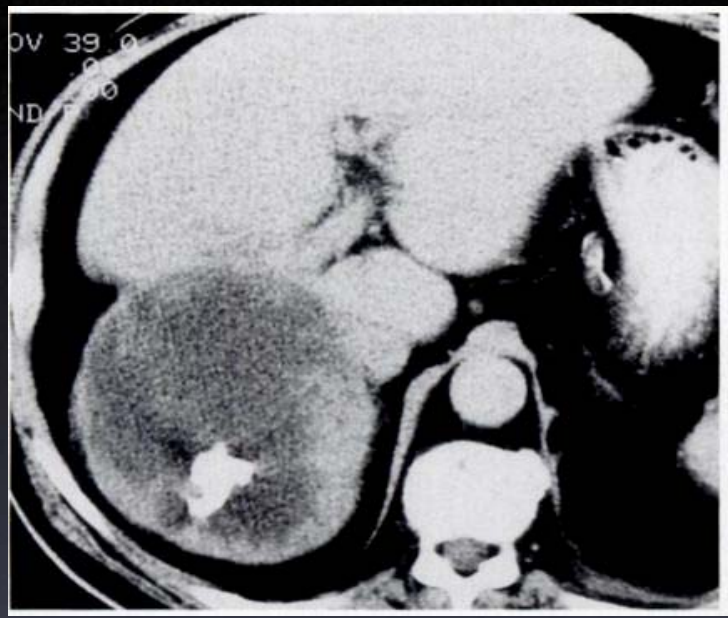

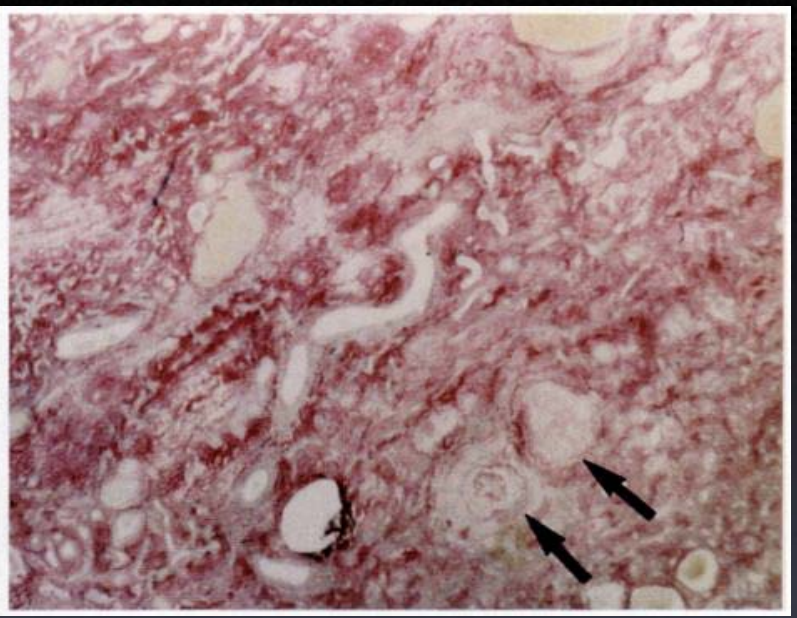

HEMANGIOENDOTELIOMA INFANTIL

- Tumor raro, mas é o tumor benigno de origem mesenquimatosa mais frequente na infância
- Crianças com < 1 ano de idade
- O seu Dg é extremamente importante : Lesão **potencialmente fatal** dadas as fístulas arteriovenosas de alto débito (alt. hemodinâmicas graves)

Tipicamente (TC): Múltiplos nódulos difusamente distribuidos, com aspecto "esponjoso" e de dimensões variáveis.

Calcificações:
- 30% dos casos
- aspecto **espiculado**

Nota: Nódulos com estas características em crianças com < 1ano, sugere este diagnóstico. No entanto é necessária uma atenta correlação com a clínica pois características idênticas podem observar-se :
- HEPATOBLASTOMA
- NEUROBLASTOMA (metastático)

ADENOMA HEPATOCELULAR

- Antes do aparecimento dos ACO, o adenoma era uma lesão hepática extremamente rara
- Estima-se a sua prevalência em cerca de 1/2 das HNF
- Risco de **hemorragia** e hemoperitoneu → Necessidade do Dg diferencial com Hemangioma e HNF
- Lesão com inúmeras etiologias → Explica multiplicidade de achados imagiológicos

- Dg diferencial por vezes difícil com HCC (lesões hipervasculares).

Tipicamente (TC):
- Lesão nodular solitária
- Grandes dimensões
- Vasos percorrem o seu interior podendo ramificar-se centralmente
- Pode haver hemorragia + zonas de enfarte

Com menor frequência:
- Massa heterogénea com áreas de gordura, fibrose
- 10% são pediculados

ADENOMA HEPATOCELULAR

Calcificações:

- Grande vascularização pode conduzir a **hemorragia** ou **enfarte**
- Degeneração parênquima e **distrofia cálcica**

Estas alterações fisiopatológicas resultam habitualmente em **calcificações excêntricas**, **numa massa heterogéna** devido a áreas de **gordura, hemorragia e fibrose**

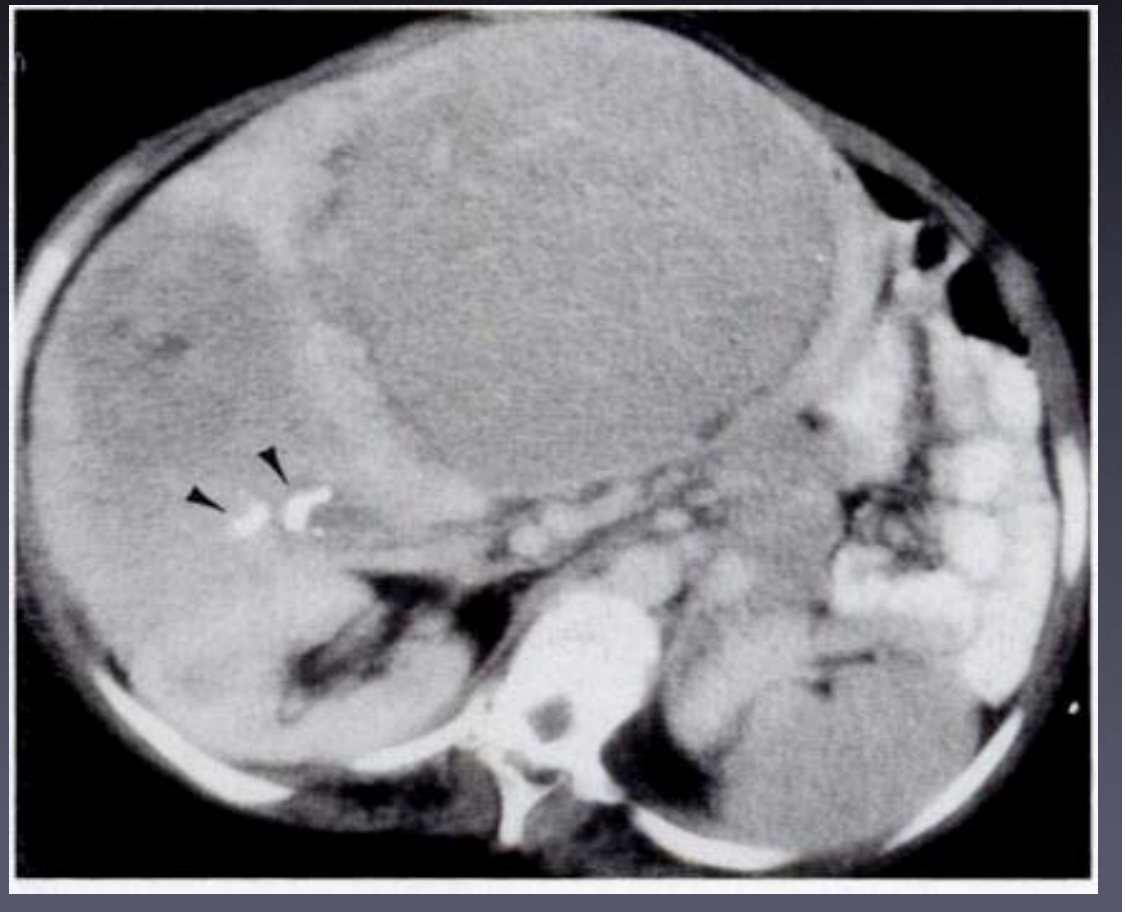

HIPERPLASIA NODULAR FOCAL

- **Calcificação** é um achado extremamente **raro.**

Quando presente:

- central (cicatriz)
- aspecto radiado

Características semelhantes ao HCC Fibrolamelar

NEOPLASIAS MALIGNAS PRIMÁRIAS

Os autores abordam sucintamente as seguintes patologias:

1. **CARCINOMA HEPATOCELULAR**
2. **HCC FIBROLAMELAR**
3. **CISTADENOCARCINOMA**
4. **HEMANGIOENDOTELIOMA EPITELIAL**

CARCINOMA HEPATOCELULAR

- Tumor maligno primária mais frequente
- 7ª década de vida
- Associação muito forte com estados de c
- Prognóstico muito reservado
- Formas capsuladas com maior sobrevida
- Ausência de estroma facilita a hemorrag

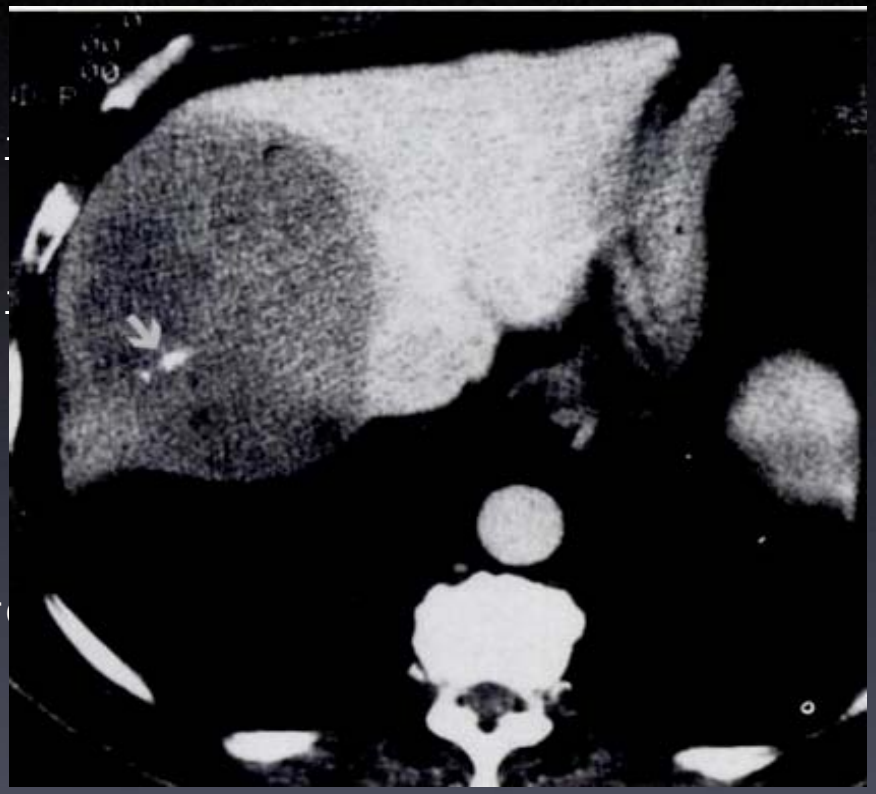

Tipicamente (TC):
- massa hipervascular
- muito heterogénea (áreas de gordura, necr

Calcificações:
- não muito frequentes: **15-25%** dos casos
- assumem morfologias muito variadas

PUNCTIFORMES

LINEARES FINAS

HCC FIBROLAMELAR

- Variante menos frequente
- Grupo etário mais novo (doentes com menos de 40 anos) melhor prognóstico

Tipicamente (TC):

- massa bem delimitada
- habitualmente de grandes dimensões
- lesão solitária
- cicatriz central
- pode ser pediculada
- nódulos satélites

Calcificações:

- **frequentes**
- **sem associação a hemorragia ou necrose**
- **tipicamente central (cicatriz)**
- **múltiplas ramificações fibróticas** → **HNF**
- **aspecto radiado**

HEPATOBLASTOMA

- Tumor primário maligno mais frequente na infância
- Tem origem epitelial + componentes mesenquimatosos

Tipicamente (TC):

- massa hepática única
- bem delimitada
- contornos lobulados
- pode atingir grandes dimensões
- 20% casos multifocais

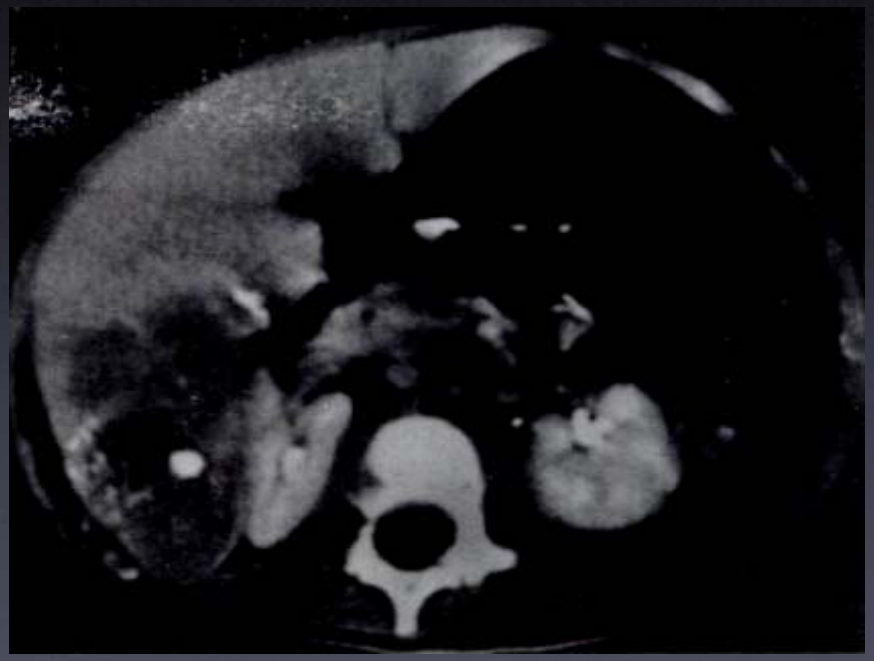

HEPATOBLASTOMA

Origem epitelióide pura

Aparência **Homogénea**

Origem mista

OSTEÓIDE

Cartilagem

Fibrose

Necrose

Hemorragia

Calcificações:
- **Grosseiras**
- **Alta densidade**

COLANGIOCARCINOMA INTRA-HEPÁTICO

- Tumor maligno primário das vias biliares mais frequente

Tipicamente (TC):

- tumores densos, de grandes dimensões
- grande componente fibrótico (realce ta
- hipovasculares
- Reacção desmoplásica com retracção cap
- Raramente: Necrose e hemorragia

- Histologicamente são ADENOCARCINOMAS

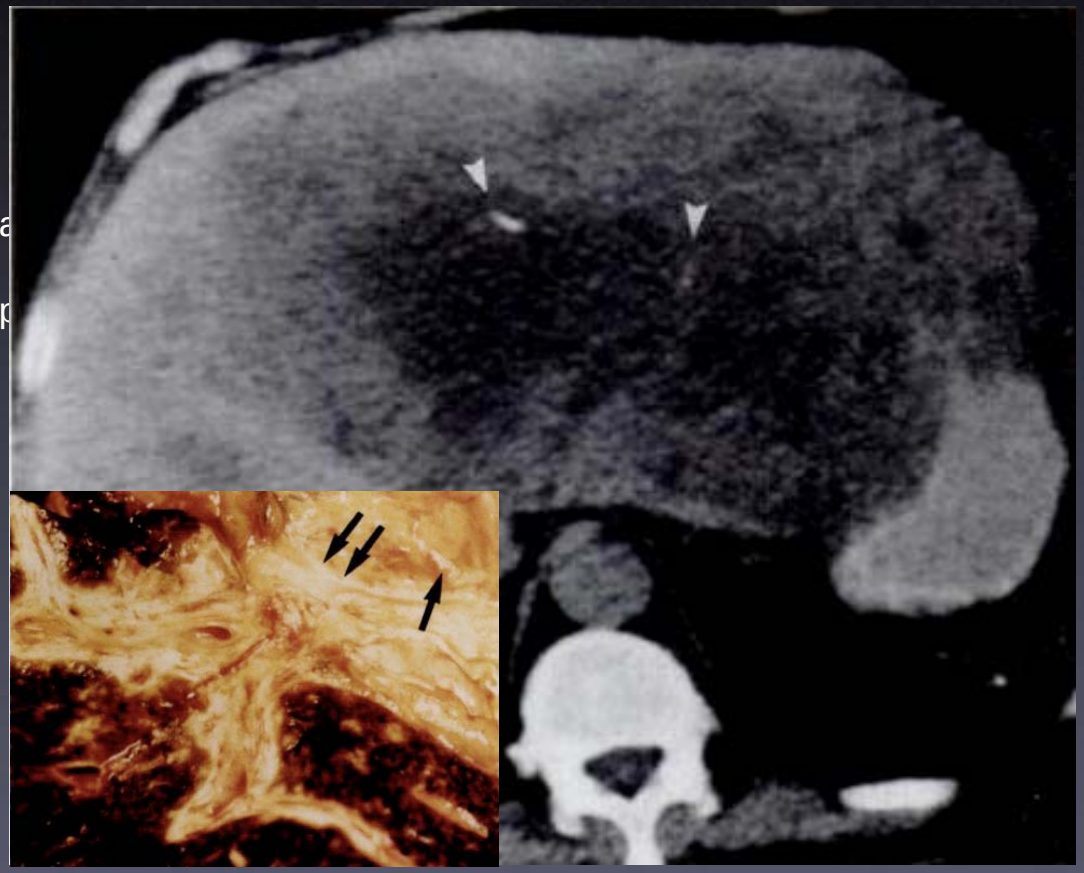

Calcificações:

- ocorrem pela produção de MUCINA
- cerca de **20** % dos casos
- solitárias / Múltiplas
- limites **indefinidos**

CISTADENOCARCINOMA

- Tumor maligno raro com origem em ductos biliares

Tipicamente (TC):

- lesão intrahepática do tipo QUÍSTICO
- geralmente solitária
- pode ter grandes dimensões
- **multiloculada**

- Histologicamente são MUCINOSOS / SERO

Calcificações:

- **raras**
- **localizam-se na parede do quisto, projectando-se para o seu interior**
- **aspecto papilomatoso**

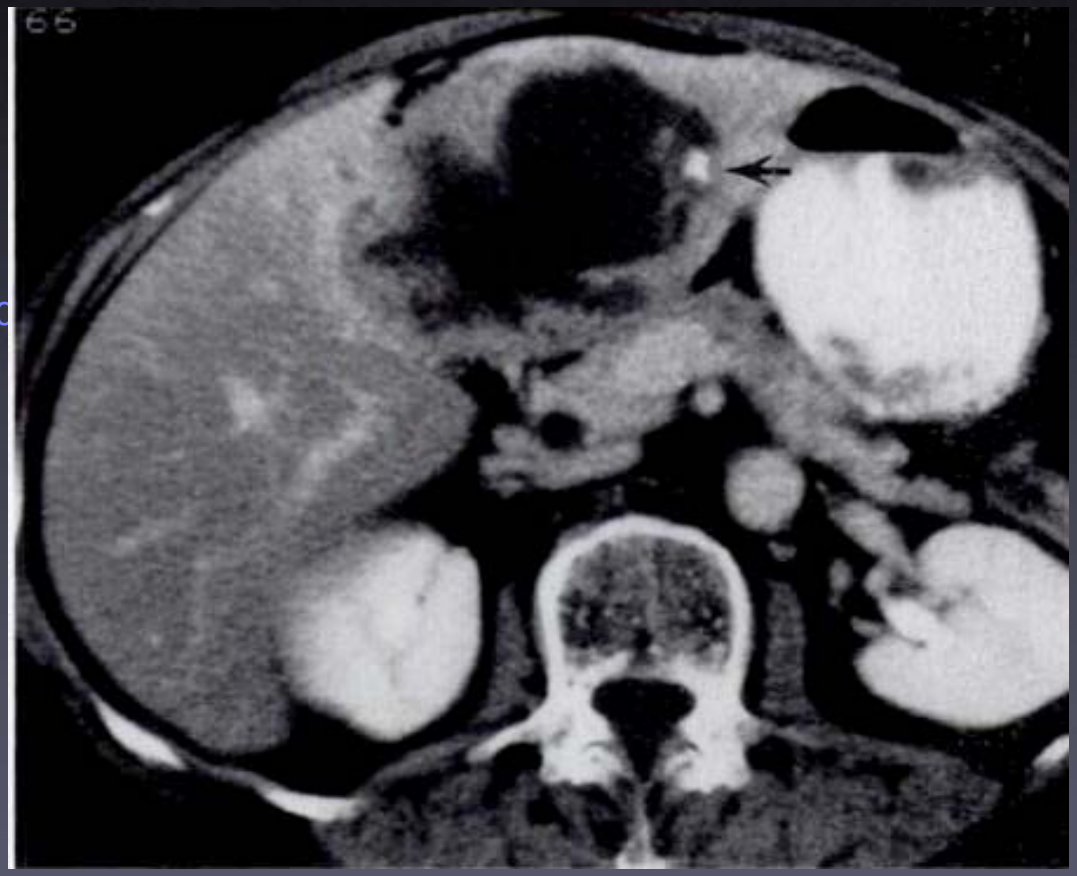

HEMANGIOENDOTELIOMA EPITELIAL

- Neoplasia rara
- Origem **vascular**

Tipicamente (TC):

- Neoplasia de morfologia multi-nodular
- Coalescem e formam massa única de grandes dimensões
- Localização periférica

- Histologicamente - obliteração de sinusóides e ramos porta terminais

Calcificações:

- **comuns**
- localização **periférica**
- aspecto **grosseiro**
- geralmente de grandes dimensões

Metástases Hepáticas

- São as lesões malignas mais frequentes no fígado NÃO CIRRÓTICO
- Aparência imagiológica depende de:

1. tamanho
2. vascularização
3. **órgão de origem**
4. QT sistémica

Calcificações:

- tumores produtores de **MUCINA**:
  - CÓLON
  - OVÁRIO
  - MAMA
  - ESTÔMAGO
  - CARCINÓIDE
  - TIRÓIDE

- **Morfologia**:1. espiculada
  2. amorfas e mal
  3. punctiforme
  4. granulosa

- por vezes idênticas às do HCC

Fig. : Metástase de CCR, pós-QT

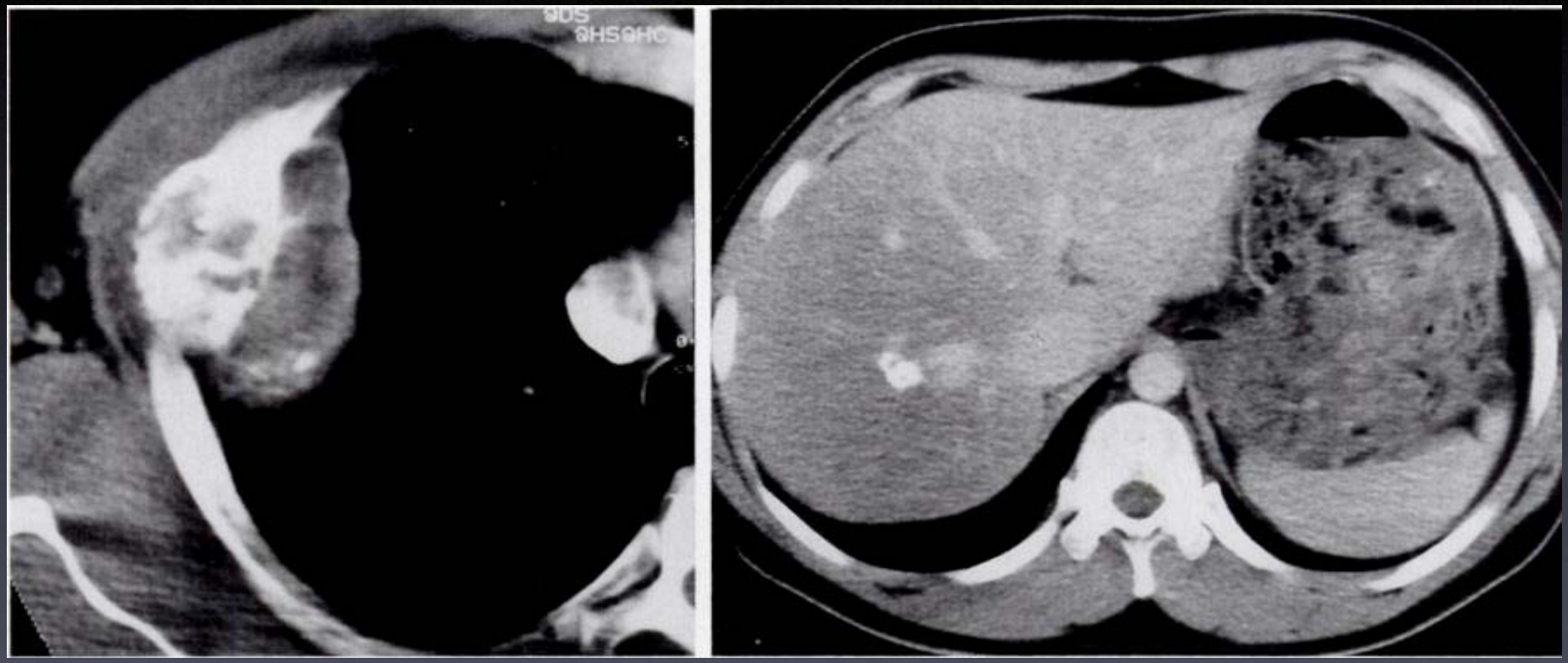

Fig. : Metástase de Condrosarcoma

Conclusões

- O conhecimento das características fisiopatológicas, morfologia, tamanho, nº, localização e distribuição de lesões hepáticas calcificadas pode ajudar o Radiologista a “estreitar” as hipóteses diagnósticas

Table 2
Calcification Patterns of Hepatic Lesions Identified at CT

Type of Lesion	Calcification Pattern
Inflammatory or infectious	
Granuloma	Multiple, discrete; no focal lesions
Schistosomiasis	Turtle back pattern
Echinococcus cyst	Peripheral rim in the main cyst or daughter cysts
Benign tumors	
Hemangioma	Solitary, coarse, dense, in a central area of hypoattenuation
Hepatocellular adenoma	Solitary or multiple, discrete, heterogeneous
Malignant tumors	
Intrahepatic cholangiocarcinoma	Solitary or multiple, ill defined
Fibrolamellar carcinoma	Solitary, stellate, central location
Cystadenocarcinoma	Multiple, coarse, peripheral location in soft tissue
Metastases	Multiple, ill defined, with associated focal lesions