CLÍNICA UNIVERSITÁRIA DE IMAGIOLOGIA

HOSPITAIS DA UNIVERSIDADE DE COIMBRA

Director: Prof. Doutor Caseiro Alves

Simplified Imaging Approach for Evaluation of the Solid Renal Mass in Adults[1]

Ray Dyer, MD
David J. DiSantis, MD
Bruce L. McClennan, MD

Radiology: Volume 247: Number 2—May 2008

Andrea Canelas

29/05/2008

Introdução

- TC tornou-se o método de imagem de escolha na investigação de practicamente todas as queixas abdominais
- Por TC, a maioria das massas renais podem ser caracterizadas como sólida ou líquida → > massas quísticas renais benignas
- O achado incidental de massas renais assintomáticas, é cada vez mais frequente em exames de rotina
  - Cada x de < dimensões (<4cm) e mais difíceis de caracterizar
  - Número de lesões benignas também ↑
  - Terapêuticas menos radicais

The Ball versus the Bean

- Uma estratégia útil na avaliação de massas renais é caracteriza-las 2º o seu padrão de crescimento, em lesões do tipo em ”Ball” (bola) ou “Bean” (feijão)

Growth Pattern of Renal Masses: Ball versus Bean

Type of Mass	Disease
Ball	RCC*
	AML†
	Oncocytoma
	Metastatic‡
	Lymphoma‡
Bean	TCC*
	Metastasic‡
	RCC (infiltrative)
	Medullary carcinoma
	Collecting duct carcinoma

“Ball-type Lesions”

- São as mais comuns e crescem por expansão; à medida que ↑ dimensões, podem deformar o contorno renal produzindo uma saliência ou lobulação
  - Apesar de subtil, pode ser identificada nas séries sem CIV
  - Após CIV, a detecção da lesão ↑ consideravelmente, identificando-se uma margem bem definida entre a massa e o parênquima renal adjacente

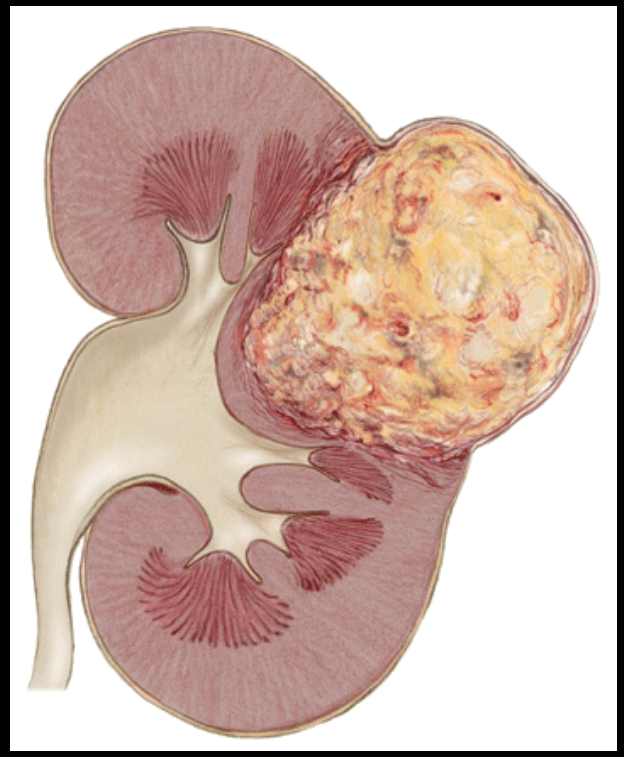

“Ball-type Lesions”

- Pseudo-cápsula → Por compressão da parênquima adjacente
- A natureza altamente vascular destas lesões pode ser obscurecida na fase cortical
  - Na fase nefrográfica, as lesões tornam-se + evidentes à medida que o parênquima começa a realçar
  - Na fase excretora, pode identificar-se deslocamento ou distorção do sistema pielo-calicial pela massa

“Bean-type Lesions”

- Padrão de crescimento infiltrativo
  - As margens da lesão são habitualmente mal definidas
- Podem condicionar ↑ dimensão renal, mas com preservação da forma reniforme → sem alterações do contorno renal (“invisíveis” nas séries sem CIV)
- + facilmente identificadas na fase nefrográfica
- Na fase excretora, se a lesão tiver localização central, elementos do sistema colector podem encontrar-se encarcerados ou obliterados, resultando distorção da anatomia a esse nível

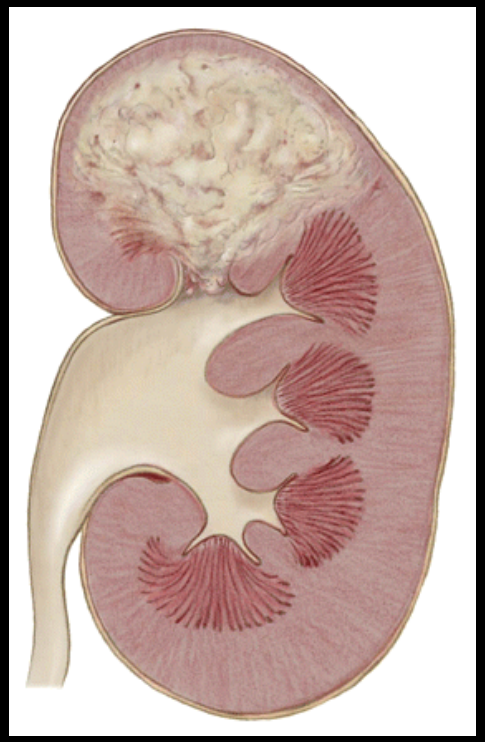

Carcinoma Células Renais

Protótipo das "Ball-type Lesions"

- Corresponde a 90% das neoplasias renais 1as e a 3% das neoplasias em adultos (Incidência têm ↑ progressivamente ao longo dos anos)
- Pico de incidência 6ª e 7ª décadas de vida, ++ ♂
- Tríade Clássica: Hematúria, dor no flanco e massa abdominal palpável (Identificada numa minoria dos doentes!)

- Actualmente, a > CCR recém-diagnosticados, são detectados incidentalmente durante exame realizados por queixas não urológicas
  - Lesões são cada x <s, de baixo grau histológico e em estadios baixos
    - Permite abordagem cirúrgica - radical e um prognóstico melhorado

Carcinoma Células Renais

- Carcinoma de células claras é o subtipo histológico + comum (70 a 80%) e apresenta tipicamente a arquitectura em "bola"
- A natureza hipervascular condiciona intenso realce em fase cortical (a ≠ de atenuação > 100 HU)
  - Quando de pequenas dimensões e localizada no córtex pode ser difícil de identificar no seio de um córtex normal com realce típico
  - A detecção ↑ na fase nefrográfica (fase + sensível)
  - Nas lesões de pequenas dimensões, o realce pode ser homogéneo, no entanto áreas de necrose estão frequentemente presentes → Heterogeneidade arquitectural
- Realce precoce e lavagem na fase tardia ≠ quistos simples e parênquima renal normal

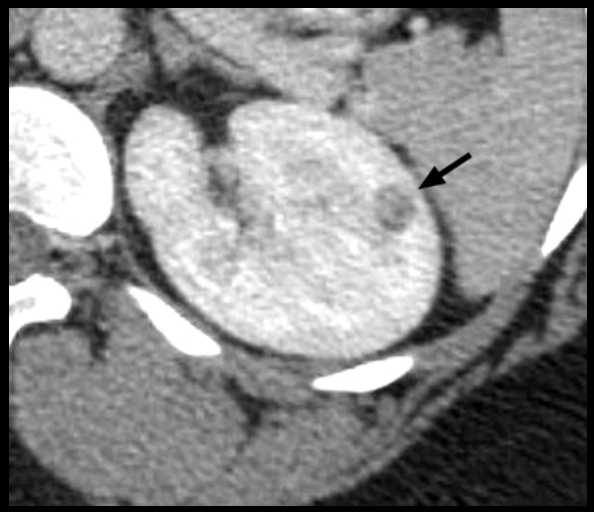

Carcinoma Células Renais

- Lesões de grandes dimensões podem causar anomalias no contorno renal e serem identificada séries sem CIV
  - Quando de pequenas dimensões, a anomalia do contorno pode estar ausente ou ser muito subtil!
- Qualquer anomalia do contorno renal em TC sem CIV deve ser interpretada com cautela (Hematúria!)
- 30% - Calcificações (sem CIV), habitualmente centrais
  - Se periféricas e finas → ++ Quistos benignos
- 15% CCR têm um componente quístico substancial (Necrose tumoral extensa ou crescimento quístico preferencial)

Carcinoma Células Renais

- CCR papilar é o 2º subtipo mais comum (10 a 15%) e subtipo cromofílico apenas 5%; ambos manifestam-se habitualmente como “Ball-type Lesions”
- Alguns CCR papilares exibem pouco realce após CIV (↑ atenuação de 10 a 20 HU), tornando difícil ≠ com quistos simples

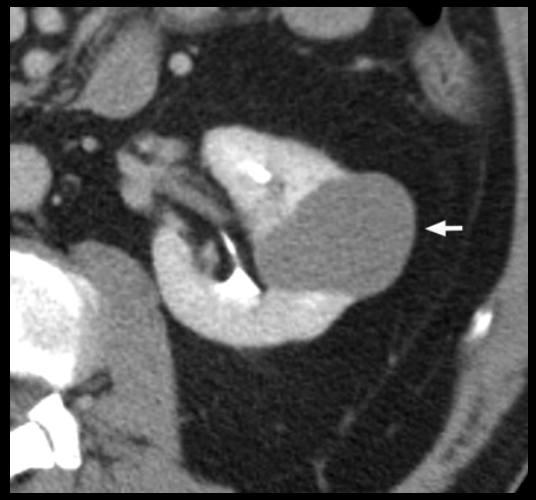

Carcinoma Células Renais

- Num doente em que a hipótese de CCR é colocada, deve ser determinada a extensão tumoral para adequado estadiamento
  - Invasão da gordura peri-renal e extensão além da fáscia renal
  - Extensão à veia renal ou VCI
  - ADNs regional
  - Invasão de orgãos adjacentes
  - MTXs: Pulmão, mediastino, osso, fígado

Carcinoma Células Renais

- Doentes submetidos a nefrectomia radical por CCR esporádico, considerar a possibilidade:
  - Tumor assíncrono no rim contralateral (2%)
  - Bilateralidade tumoral (2%)
  - Multicentricidade (25%)
    - 4% associações hereditárias (Doença de von Hippel-Lindau)
    - Contexto de IR por doença quística em HD

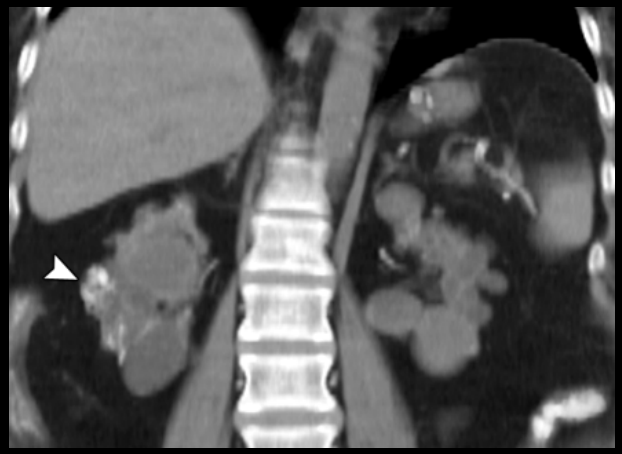

Carcinoma de Células Transicionais

Protótipo das "Bean-type Lesions"

- Neoplasia do urotélio + comum e a 2ª neoplasia renal 1ª + comum (10%)
- Tem origem na pélvis renal (++), infundíbulo e regiões caliciais
- > são tumores papilares superficiais de baixo grau, que surgem como massas focais intraluminais no sistema colector
- Tumores + agressivos (15% casos) podem disseminar-se por extensão mucosa, condicionando espessamento parietal e estenose luminal ou disseminar-se por via hematogénica e linfática
  - Da sua origem urotelial, o CCT dissemina-se centrifugamente, alterando a arquitectura regional do seio e parênquima renais, preservando o contorno renal

Carcinoma de Células Transicionais

- ++ ♂ entre a 6ª e 7ª décadas de vida
- Factores de risco: Tabagismo, carcinogénios químicos, ciclofosfamida e analgésicos
  - Carcinogénios são concentrados na urina que “banha” todo o urotélio, ↑ o risco de desenvolvimento de neoplasias
- É frequentemente multifocal, com tumores síncrones e metácrones (Vigilância clínica e radiológica!)
- Pode existir disseminação directa do retroperitoneu, disseminação por via linfática para os gânglios linfáticos regionais ou disseminação por via hematogénica para o pulmão e osso

Carcinoma de Células Transicionais

- Clínica: Hematúria (Dor no flanco é rara!)
- Na TC sem CIV, a porção intraluminal da lesão é densa comparativamente à urina adjacente
- Tipicamente não deforma o contorno renal
- A invasão de estruturas do seio renal com infiltração da gordura renal ou dilatação isolada ou encarceramento de elementos do sistema colector, podem ser indicadores subtis
- Após CIV, a massa sofre realce, embora num grau menor que o parênquima renal normal

Carcinoma de Células Transicionais

- A localização central destas massas torna-as difíceis de ≠ da medula sem realce durante a fase cortical
- Na fase nefrográfica, a interface entre o CCT e o parênquima normal adjacente é tipicamente mal definido
- A fase excretora permite a identificação hidrocaliectasias, amputação de cálices, distensão calicial pelo tumor (”oncocálices”) ou cálices não opacificados (cálices “fantasmas”) devido a grandes áreas de infiltração tumoral

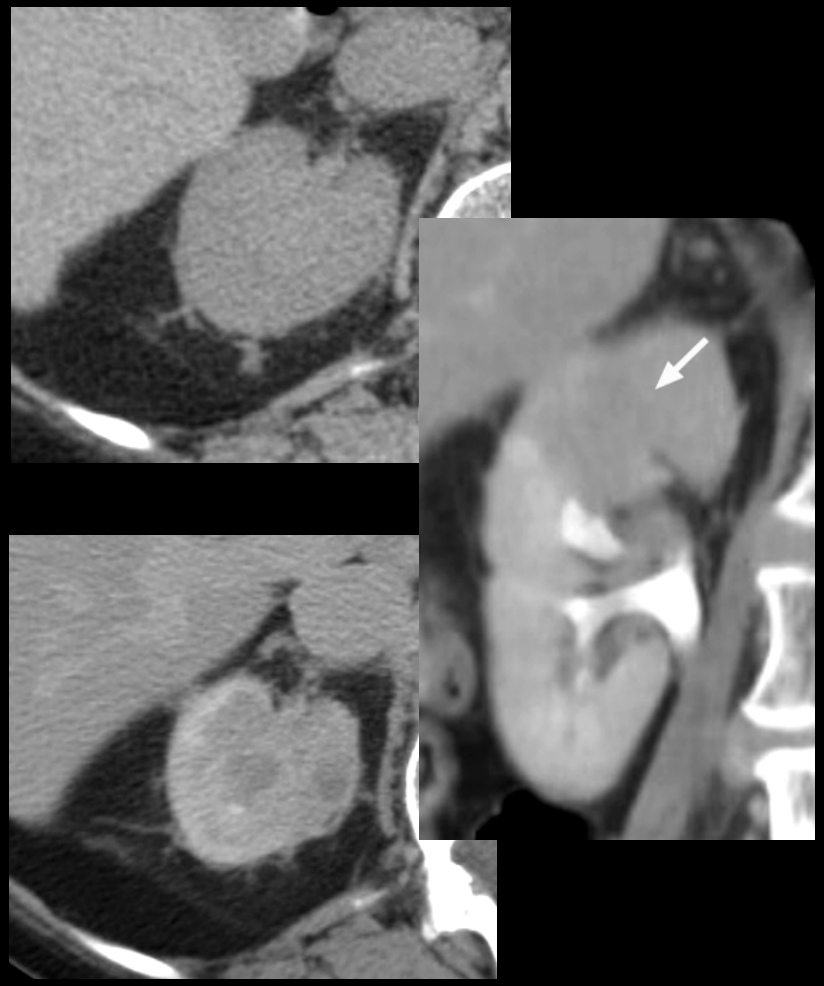

Angiomiolipoma

- Se numa “Ball-type Lesion” se detecta gordura → Praticamente diagnóstico AML
- Tumor benigno composto de quantidades variáveis de tecidos vascular, muscular liso e gordura
  - Componentes vascular e muscular liso mostram realce variável após CIV (- intenso que o parênquima normal ou o CCR)
  - Os vasos não têm uma camada elástica completa, apresentando uma parede espessa, irregular, tortuosa e aneurismática (→ + propensos a hemorragia espontânea, ++ nas lesões >4cm) → Dor no flanco
  - Terapêutica de intervenção recomendada mesmo em doentes assintomáticos

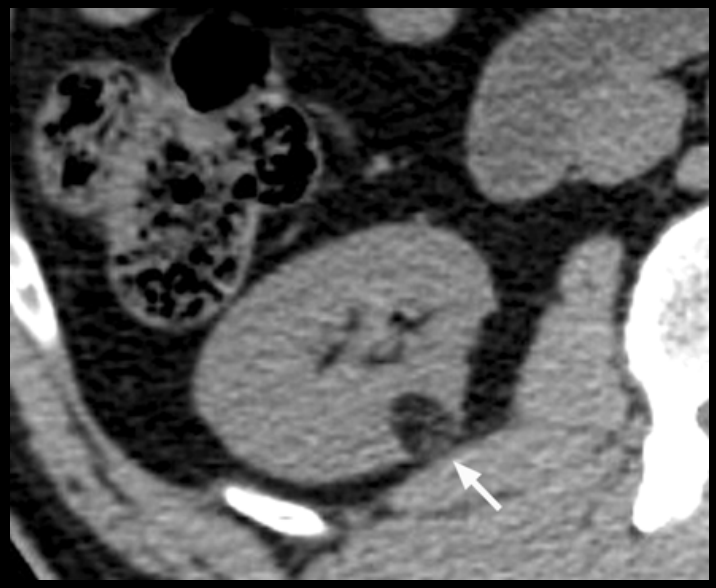

Angiomiolipoma

- 80% AML são esporádicos , tipicamente achados incidentais em doentes assintomáticos, de pequenas dimensões e bem definidos (calcificação e necrose tumorais raros)
  - ++ ♀ de idade média
- Esclerose Tuberosa é responsável por 20% dos AML
  - Histologicamente idênticos aos esporádicos, mas + frequentemente múltiplos, bilaterais, de maiores dimensões e com propensão ao crescimento (→ + sintomáticos)
  - Surgem em idades mais jovens

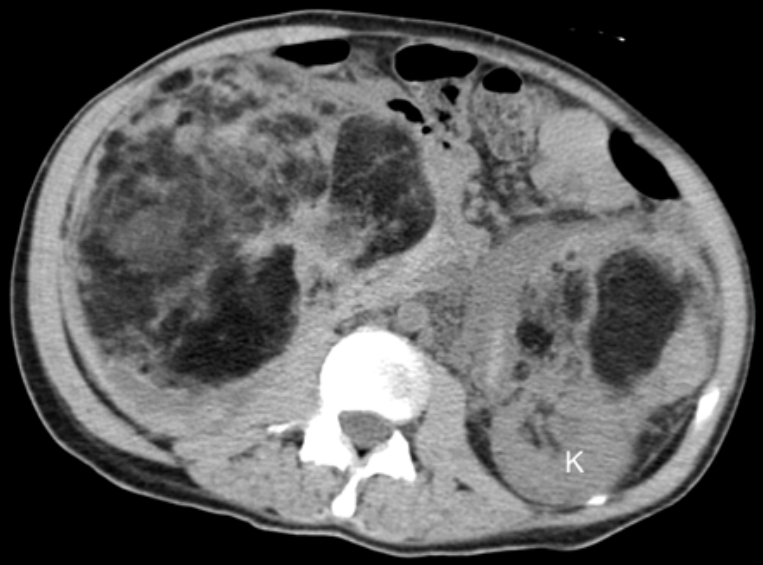

Angiomiolipoma

- A identificação de gordura em TC pode ser definitivo para Dx AML, no entanto, a hemorragia interna pode obscurecer a presença de gordura
- 5% dos AMLs têm gordura em quantidade insuficiente para ser adequadamente identificada
- Descritos casos de CCRs com gordura
  - Um subtipo de CCR pode mostrar gordura intra-tumoral nas imagens em oposição de fase em RM; visto que a gordura é intracelular nos CCR convencionais, é difícil ser identificada por CT

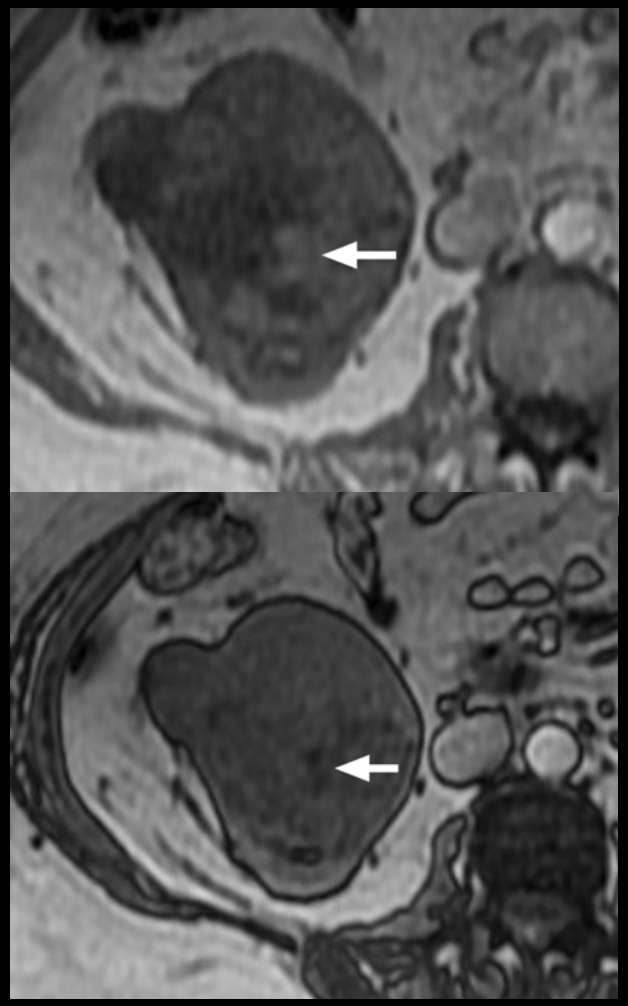

Oncocitoma

- Lesão sólida benigna, sem gordura, + frequente (5%)
- “Ball-type Lesion”, ++ ♂, na mesma faixa etária que CCR (por xs coexistem)
- Descobertos incidentalmente, apesar das grandes dimensões na altura do diagnóstico (até 25cm)
- Tumor solitário (multifocalidade e bilateralidade podem ocorrer)
- Mesmo os de grandes dimensões realçam de forma uniforme em TC, excepto a cicatriz central, se presente (≠ necrose central nos CCR)
- Calcificações raras

Oncocitoma

- Não existem características imagiológicas típicas que ≠ pequenos oncocitomas de pequenos CCR
  - Mesmo a cicatriz central não permite a ≠ adequada entre lesão benigna e maligna
- Até 20% de todas as lesões sólidas renais com 4 cm ou < são benignas, maioritariamente oncocitomas

CCR Infiltrativo

- 5% dos CCR convencionais têm um crescimento infiltrativo
- O contorno renal está preservado mas a arquitectura interna está alterada → Detectada nas fases cortical e nefrográfica
- Em contraste com CCT, estas lesões são hipervasculares e agressivas
  - A naturaza infiltrativa destas lesões pode causar anomalias no sistema colector ≈ às identificadas nos CCT
- Mesmo no pequenos CCR infiltrativos, há habitualmente disseminação tumoral na altura do diagnóstico
- Apesar do tipo infiltrativo corresponder apenas a uma pequena percentagem dos CCR, a prevalência destes tumores leva a considerar este tipo de tumor no DD de uma neoplasia infiltrativa

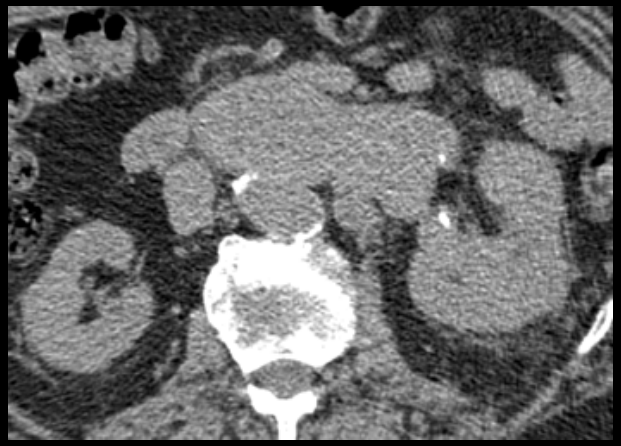

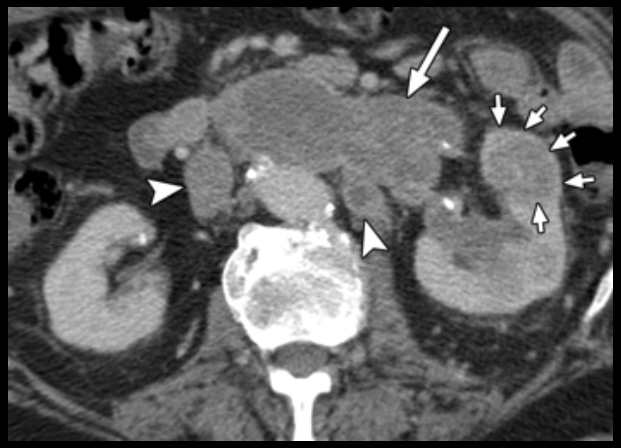

Carcinoma Renal Medular

- Subtipo histológico muito raro de CCR (< 1%)
- Origem no epitélio dos cálices ou próximo da papila renal, com um crescimento infiltrativo (“Bean-type lesion”)
  - Origem central profunda na medula renal, origina caliectasias sem ectasia piélica
  - As margens tumorais são mal definidas e contêm áreas de hemorragia e necrose

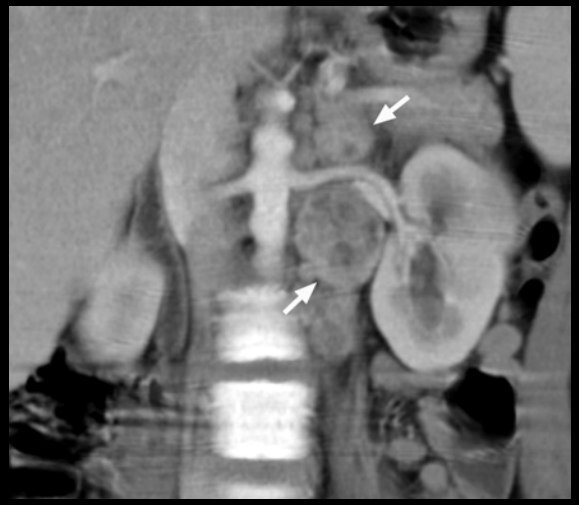

Carcinoma Renal Medular

- A história clínica é a chave do diagnóstico → Exclusivamente em doentes com anemia falciforme
- Ocorre em doentes mais jovens (não há doentes com mais de 40 anos!)
- ++ ♂ (quando com 24 anos ou <)
- ++ rim direito
- Clínica: hematúria, dor abdominal ou no flanco e massa palpável
- É extremamente agressivo, > tem MTXs na altura do diagnóstico
  - Sobrevida média de semanas
  - Invade os gânglios linfáticos regionais (++), veia renal e VCI, SR, fígado e os tecidos moles peri-renais ou retroperitoneais
  - MTXs à distância: Fígado, pulmão, gânglios linfáticos não regionais (epiplóicos, hilos pulmonares e cervicais)

Carcinoma Ductos Colectores

- Subtipo muito raro e agressivo do CCR
- Idade média: 50 anos
- Clínica: Hematúria franca e dor no flanco
- Origem na porção distal dos ductos colectores nas pirâmides renais
- Padrão de crescimento infiltrativo e devido à sua origem medular é identificado como uma “Bean-type lesion”
- ≈ CCT, pode causar anomalias no sistema colector ou seio renal, no entanto, pela sua natureza agressiva, é habitualmente grande na altura do diagnóstico → A distorção da anatomia renal torna-o difícil de ≠ CCR convencional
- ≈ CRM, > deste tumores já apresentam MTXs à distância na altura do diagnóstico → 2/3 dos doentes morrem em 2 anos

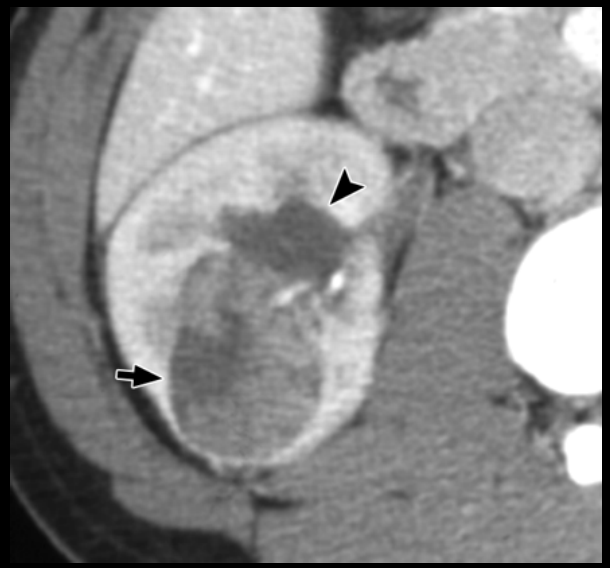

MTXs Renais

- Doença metastática é estatisticamente a neoplasia renal + comum (em doentes neoplásicos, as MTXs renais estão para o CCR – 4:1)
- Séries de autópsias: 48% dos doentes neoplásicos falecidos tinham MTXs renais
  - O rim o 5º local + comum de metastização hematogénica
- Os tumores 1os que + frequentemente metastizam para o rim: pulmão, mama, tumores GIs e melanoma
- A doença metastática renal ocorre tardiamente no curso de uma doença neoplásica conhecida, habitualmente disseminada

MTXs Renais

- Na TC, as lesões metastáticas são tipicamente pequenas, multifocais e bilaterais, com um padrão de crescimento infiltrativo (“Bean-type Lesion”)
- Facilmente identificadas após CIV, visto que o realce destas lesões é muito < que o parênquima renal normal
  - Raramente como uma lesão exofítica solitária (indistinguível do CCR)

Linfoma Renal

- O rim não possuí tecido linfático intrínseco, raramente é o 1º ou único local de doença linfoproliferativa
  - Um dos locais extra-nodais + frequentemente envolvidos
- Nas séries de autópsia, até 1/3 dos doentes falecidos com linfoma, têm evidencia de doença renal
- O envolvimento é silencioso e ocorre no contexto de doença disseminada, sendo + comum no tipo histológico não-Hodgkin
- Pode atingir o rim por via hematogénica ou através do seio renal, por via peri-renal ou via linfática

Linfoma Renal

- Múltiplas formas de envolvimento:
  - 50 a 60% - Múltiplas massas bilaterais, com um padrão de crescimento em “Ball ou Bean”; ADNs retroperitoneais associadas
  - 25% - Disseminação por ADNs adjacentes, habitualmente com um padrão infiltrativo (“Bean-type lesion”)
  - 20% - Infiltração linfomatosa difusa bilateral, conduzindo a ↑ dimensões renais
  - 10% - Massa solitária

Linfoma Renal

- Em TC, surge como uma massa com densidade de tecidos moles, com realce homogéneo, mas menos intenso que o parênquima normal adjacente
  - A fase nefrográfica é essencial, visto que os depósitos renais podem ser de pequenas dimensões e/ou medulares, difíceis de identificar em fase cortical
- Os doentes com linfoma renal quase sempre têm evidência de doença noutros locais
  - Se os achados imagiológicos são típicos, a diferenciação de CCR não se coloca
  - Nas raras ocasiões em que surge como uma massa renal solitária ou exibe características pouco habituais, a diferenciação de CCR é difícil → Biópsia guiada por imagem pode ser diagnóstica

Conclusões

- Na prática actual, a maioria das massas renais são descobertas incidentalmente
  - Cada vez + de menores dimensões
  - Proporção de lesões benignas diagnosticadas ↑
- A estratégia de caracterização das lesões em "Ball-versus-Bean Lesions" oferece uma ponto de partida útil para avaliação da mesmas por TC, mas também por Eco e RM