Cystic Pancreatic Lesions: A Simple Imaging-based Classification System for Guiding Management[1]

Dushyant V. Sahani, MD • Rajgopal Kadavigere, MD • Anuradha Saokar, MD • Carlos Fernandez-del Castillo, MD • William R. Brugge, MD • Peter F. Hahn, MD, PhD

Radiographics Nov 2005

Cystic Tumors of the Pancreas: Ultrasound, Computed Tomography, and Magnetic Resonance Imaging Features

Christopher R. Sidden, MD, and Koenraad J. Mortele, MD

Seminars in ULTRASOUND CT *and* MRI

Abril 2007

INTRODUÇÃO

Aumento da detecção lesões quisticas pâncreas (Eco, TC, RM)

↓

Aumento do número de cirurgias pancreáticas

Muitas lesões quisticas do pâncreas são benignas

↓

Importância da caracterização imagiológica adequada

→ Pseudo-quisto vs neoplasia quistica
Neoplasia quistica vs Tumores sólidos com degeneração/componente quistico

→ Ajuda no Px e decisão terapêutica – cirurgia vs *follow up*

INTRODUÇÃO

TC-MD – Método preferido para a detecção inicial e caracterização dos quistos pancreáticos

RM (com colangiopancreatografia-RM) – Boa caracterização morfológica e vantagem de demontrar a relação do quisto com o ducto pancreático

Eco endoscopia – “problem solving”; caracterização morfológica do quisto; guiar aspiração do fluido; biópsar áreas suspeitas

Classification of Cystic Pancreatic Lesions

- Pseudocyst
- Common cystic pancreatic neoplasms
  - Serous cystadenoma
  - Mucinous cystic neoplasm
  - IPMN
- Rare cystic pancreatic neoplasms
  - Solid pseudopapillary tumor
  - Acinar cell cystadenocarcinoma
  - Lymphangioma
  - Hemangioma
  - Paraganglioma
- Solid pancreatic lesions with cystic degeneration
  - Pancreatic adenocarcinoma
  - Cystic islet cell tumor (insulinoma, glucagonoma, gastrinoma)
  - Metastasis
  - Cystic teratoma
  - Sarcoma
- True epithelial cysts*

*Associated with von Hippel–Lindau disease, autosomal-dominant polycystic kidney disease, and cystic fibrosis.

90 % lesões

Pseudoquistos (+++)
Cistadenoma seroso
Neoplasia quistica mucinosa
Neoplasia mucinosa papilar intra-ductal

ABORDAGEM SISTEMÁTICA

Sistema de classificação imagiológico simples baseado nas características morfológicas

+

Apresentação clinica

GUIA PRÁTICO PARA O TRATAMENTO DESTES DOENTES

APRESENTAÇÃO CLÍNICA

Comum a detecção acidental durante investigação imagiológica de outro problema médico não relacionado

> 1/3 são assintomáticos

⇨ +++ Neoplasias quisticas

--- Pseudoquistos

O sintoma mais frequente é a dor abdominal

Icterícia ou pancreatite recorrente frequentemente indicam que a lesão comunica com ou obstrui o sistema ductal pancreático ou biliar

APRESENTAÇÃO CLÍNICA

Neoplasias quisticas malignas avançadas com apresentação clinica semelhante ao carcinoma pâncreas ⇨ dor, emagrecimento e icterícia

⇨

Pseudo-quistos tipicamente no contexto de uma pancreatite aguda ou desenvolvimento insidioso no contexto de uma pancreatite crónica

CLASSIFICAÇÃO MORFOLÓGICA DAS LESÕES QUISTICAS PANCREÁTICAS

Abordagem semelhante à de Bosniak para os quistos

(a) - Quisto unilocular

(b) - Lesões micro-quisticas

(c) - Lesões macro-quisticas

(d) - Quistos com componente sólido

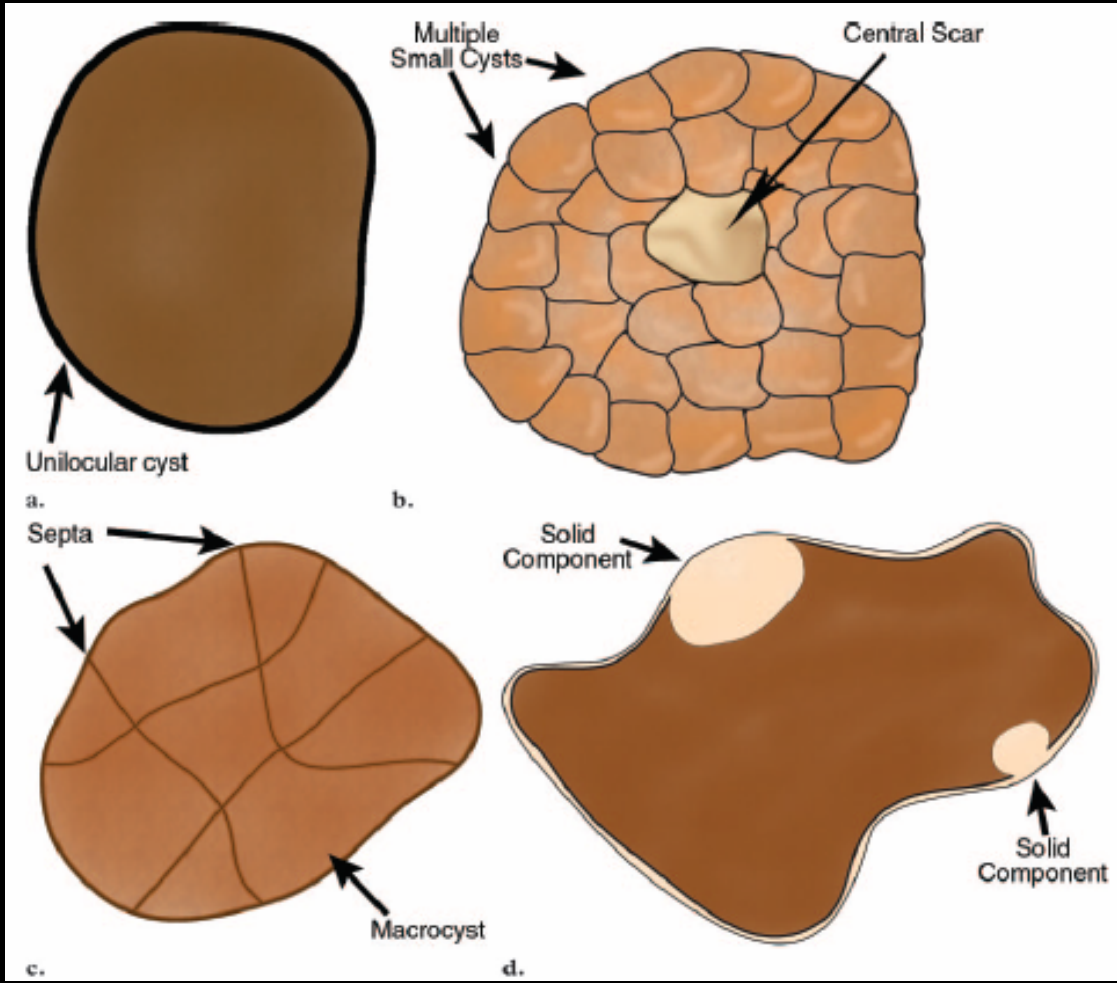
Unilocular cyst
a.
Multiple
Small Cysts
Central Scar
b.
Septa
Macrocyst
c.
Solid
Component
Solid
Component
d.

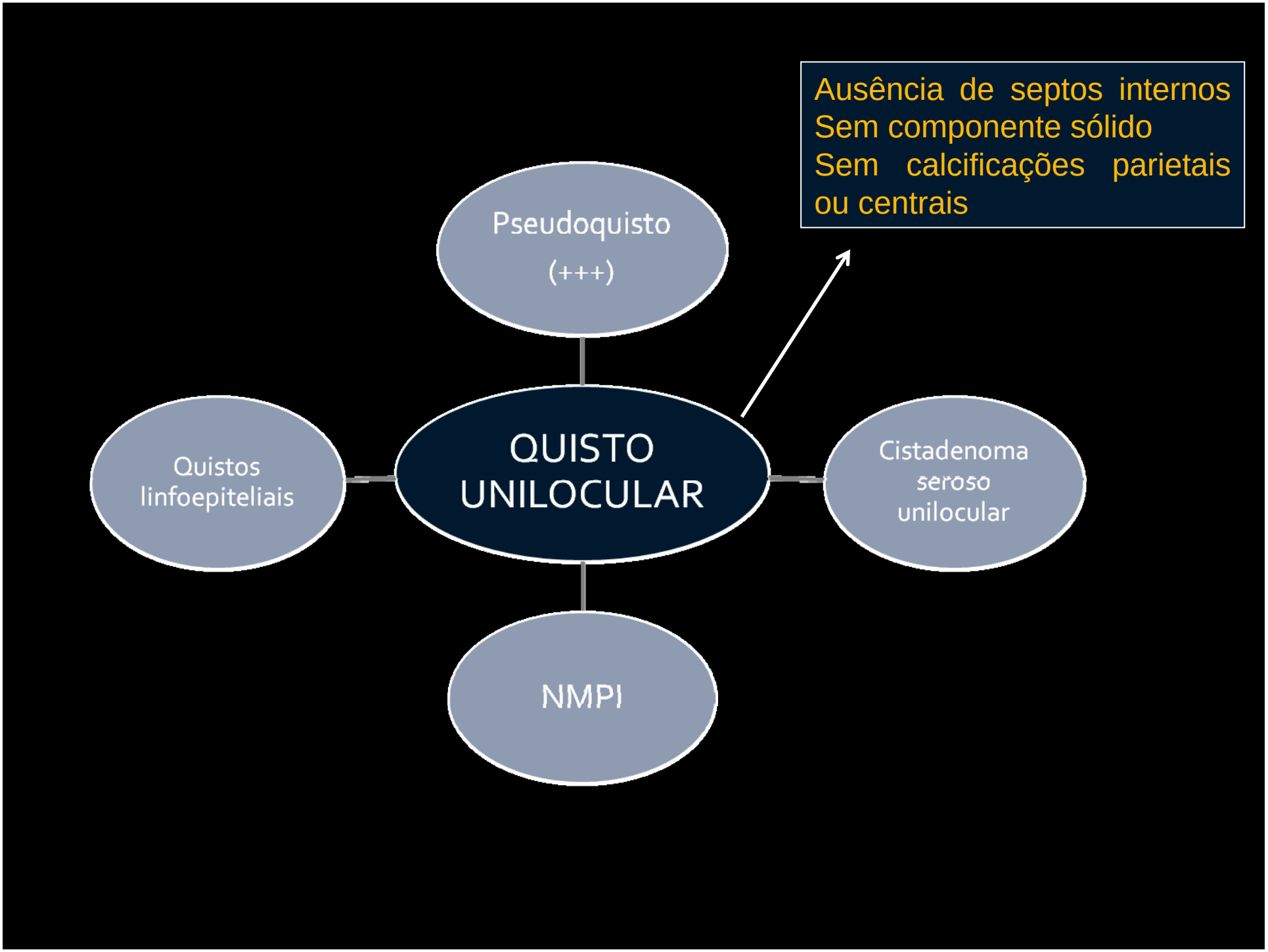
Ausência de septos internos
Sem componente sólido
Sem calcificações parietais ou centrais
Pseudoquisto (+++)
Quistos linfoepiteliais
QUISTO UNILOCULAR
Cistadenoma seroso unilocular
NMPI

PSEUDO-QUISTO

Causa mais frequente de quisto unilocular

Evidência clinica, laboratorial ou imagiológica de pancreatite

Atrofia e calcificações no parênquima pancreático
Dilatação e cálculos no Wirsung (parede fina)
Sinais inflamatórios

Comunicação do pseudo-quisto com o Wirsung

colangiopancreatografia-RM
TC (reformatações curvas)

Também na NMPI, mas geralmente o colo da junção quisto-ducto pancreático é mais estreito nesta entidade

QUISTO UNILOCULAR

Caracterização dificil quando não há evidência de pancreatite nem de comunicação com o Wirsung !

Quisto unilocular de contorno lobulado na cabeça do pâncreas → Considerar cistadenoma seroso macroquistico unilocular

Caracterização incompleta?

- Sintomático → aspiração quisto eco-endoscopia / ressecção cirurgica
- Assintomático e parede fina → Monitorização por TC/RM, especialmente se pequenos (< 3 cm)

↓

6/6 meses no primeiro ano
12/12 meses durante 3 anos
Estabilidade dimensional → STOP

QUISTO UNILOCULAR

Múltiplos ??

Quase sempre pseudo-quistos

Doença von Hippel-Lindau → quistos rins, fígado, pâncreas sem outras anomalias TDM

Raro NMPI

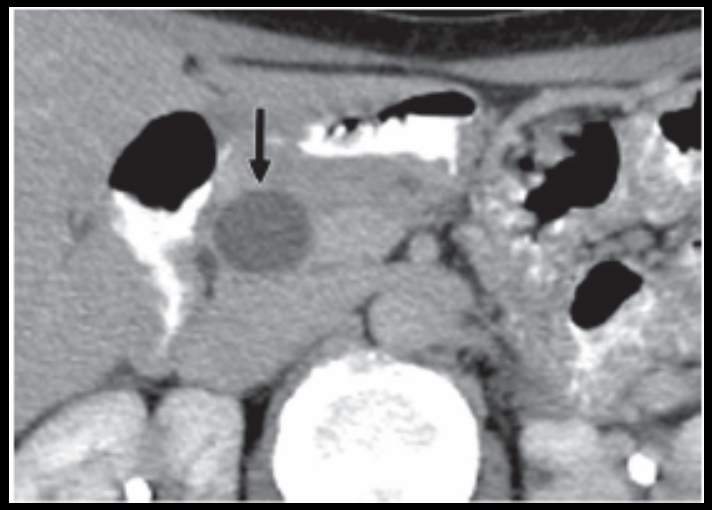

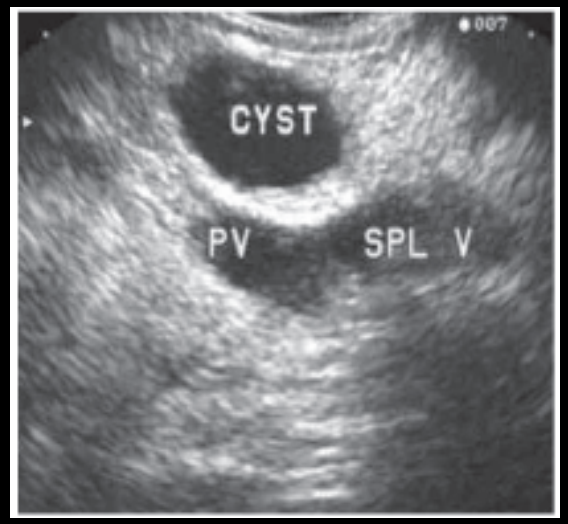

Quisto unilocular bem definido na cabeça do pâncreas. Pseudo-quisto crónico unilocular.

Pseudo-quisto em doente com história recente de pancreatite.

Quisto unilocular bem definido na cauda do pâncreas

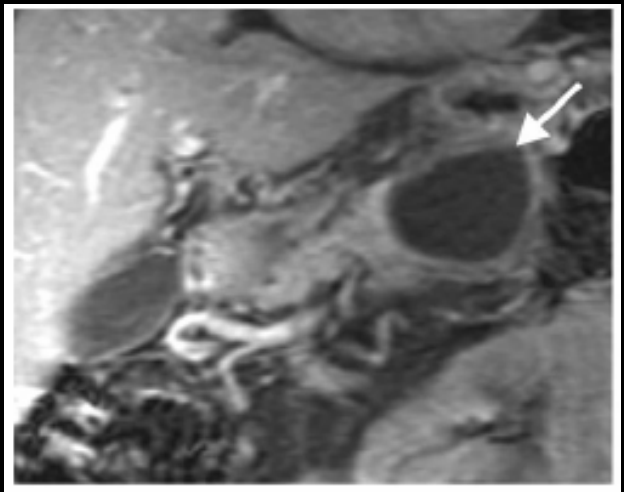

T1 após contraste, plano coronal

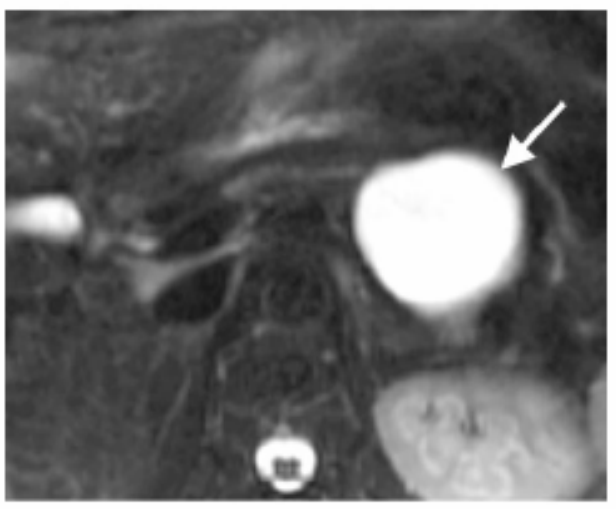

T2 - Quisto com sinal hiperintenso e homogéneo

NMPI (ramo lateral) apresentando-se como quisto unilocular

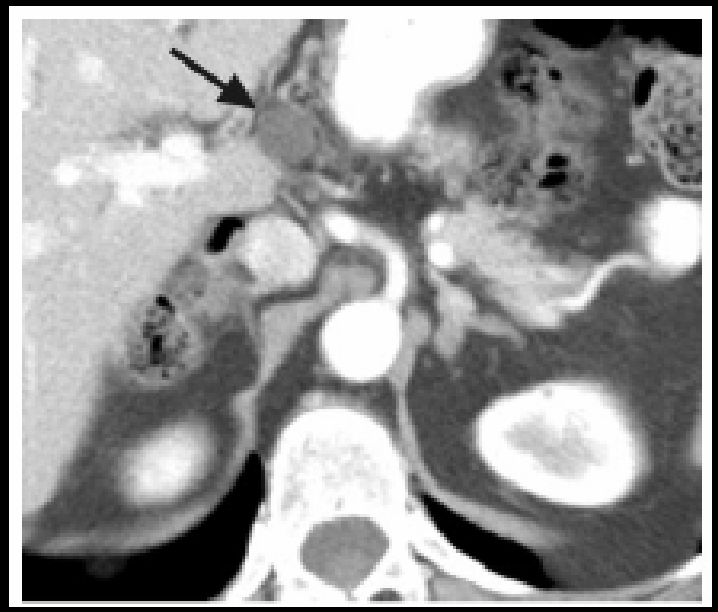

Pq quisto na cabeça do pâncreas.

CP-RM – comunicação do quisto com o ducto pancreático principal, muito sugestivo do dx.

Múltiplos quistos uniloculares em doente com doença de von Hippel-Lindau.

À excepção dos quistos o pâncreas é normal.

LESÕES MICRO-QUÍSTICAS

→

CISTADENOMA SEROSO

CISTADENOMA SEROSO

70 % padrão poliquistico/micro-quistico, consistindo numa colecção de quistos (>6), com poucos mm a 2 cm de diâmetro

Comum a presença de lobulações externa

Realce variável da parede quisto e dos septos após contraste

30 % com Cicatriz central fibrosa (tipicamente com calcificação em estrela)

Virtualmente patognomónico

20 % composto por micro-quistos, com padrão em favo de mel, surgindo como lesão esponjosa, bem delimitada, com atenuação de tecidos moles ou “mista” e com interfaces bem definidas com as estruturas vasculares (TC)

CISTADENOMA SEROSO

Quando os achados TDM são indeterminados (ausência de áreas líquidas), é possivel uma melhor caracterização por RM ou eco-endoscopia

RM - micro-quistos surgem como numerosos focos distintos com hiperintensidade de sinal em T2

Eco-endoscopia - micro-quistos como pq áreas anecogénicas distintas

< 10 % - Variante Oligo-quistica ou macro-quística

1. Quisto unilocular (macro-cavidade única dominante) (*)

2. Lesão macro-quistica (com quistos > a 2 cm e < 6 ao todo)

↓

Dificil o dd com tumor quistico mucinoso (*)

LESÕES MICRO-QUÍSTICAS

⇩

CISTADENOMA SEROSO

⇩

Natureza benigna

⇩

Vigilância imagiológica é suficiente nos doentes assintomáticos !
(média de crescimento de 4mm por ano)

CISTADENOMA SEROSO

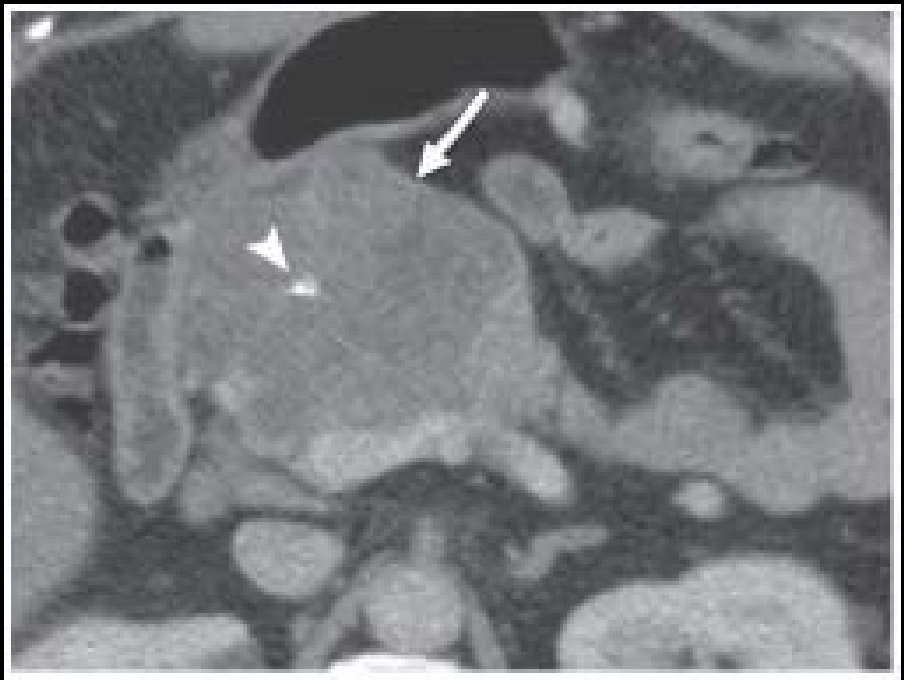

Cistadenoma seroso clássico na cabeça do pâncreas. Massa sólida com numerosos pequenos quistos (efeito em “favo de mel”). Os contornos lobulados e a cicatriz central calcificada são achados típicos destes tumores. Peça macroscópica confirma natureza micro-quistica.

CISTADENOMA SEROSO

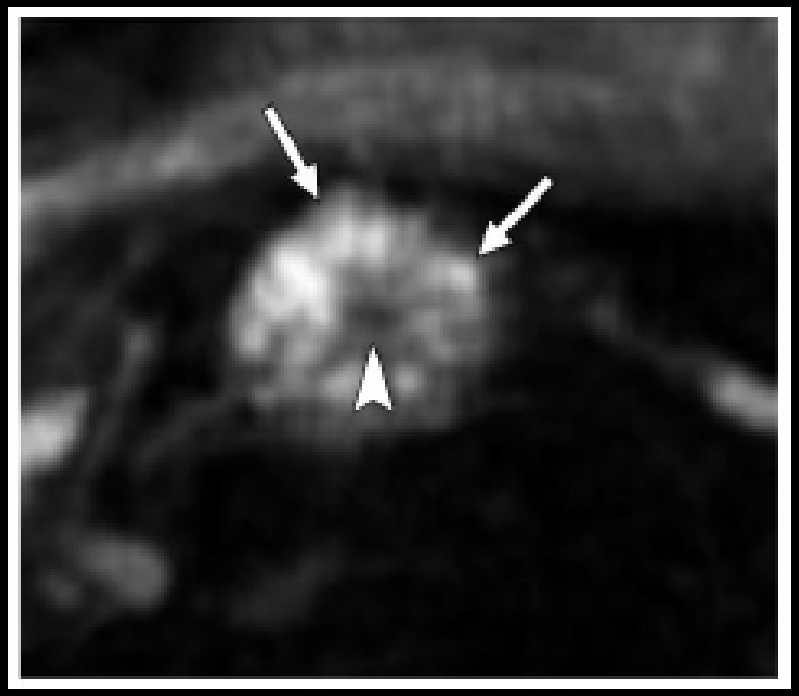

Cistadenoma seroso da cabeça do pâncreas: contornos lobulados, ausência de embainhamento vascular e cicatriz central

T2 - vários micro-quistos hiperintensos, claramente distinguidos da cicatriz central escura

CISTADENOMA SEROSO

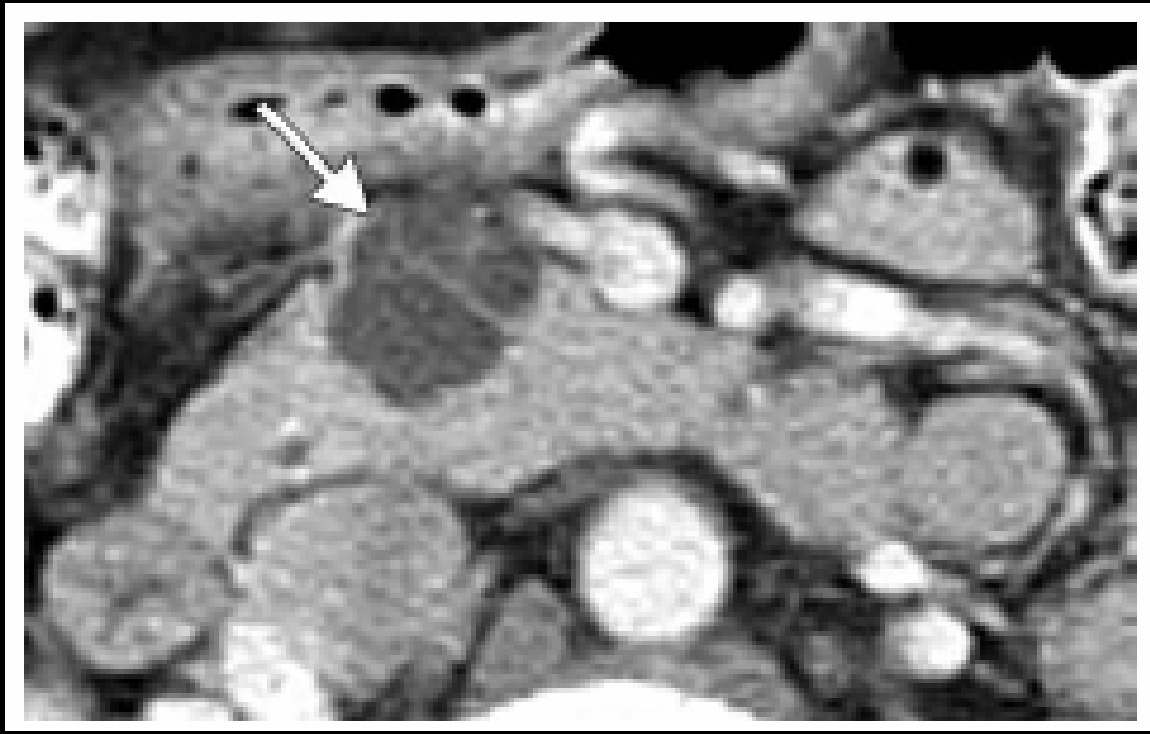

Variante macro-quistica no corpo pancreático. A massa aparece como lesão septada, com poucos macro-quistos. Contudo os contornos são lobulados, tipico do cistadenoma seroso.

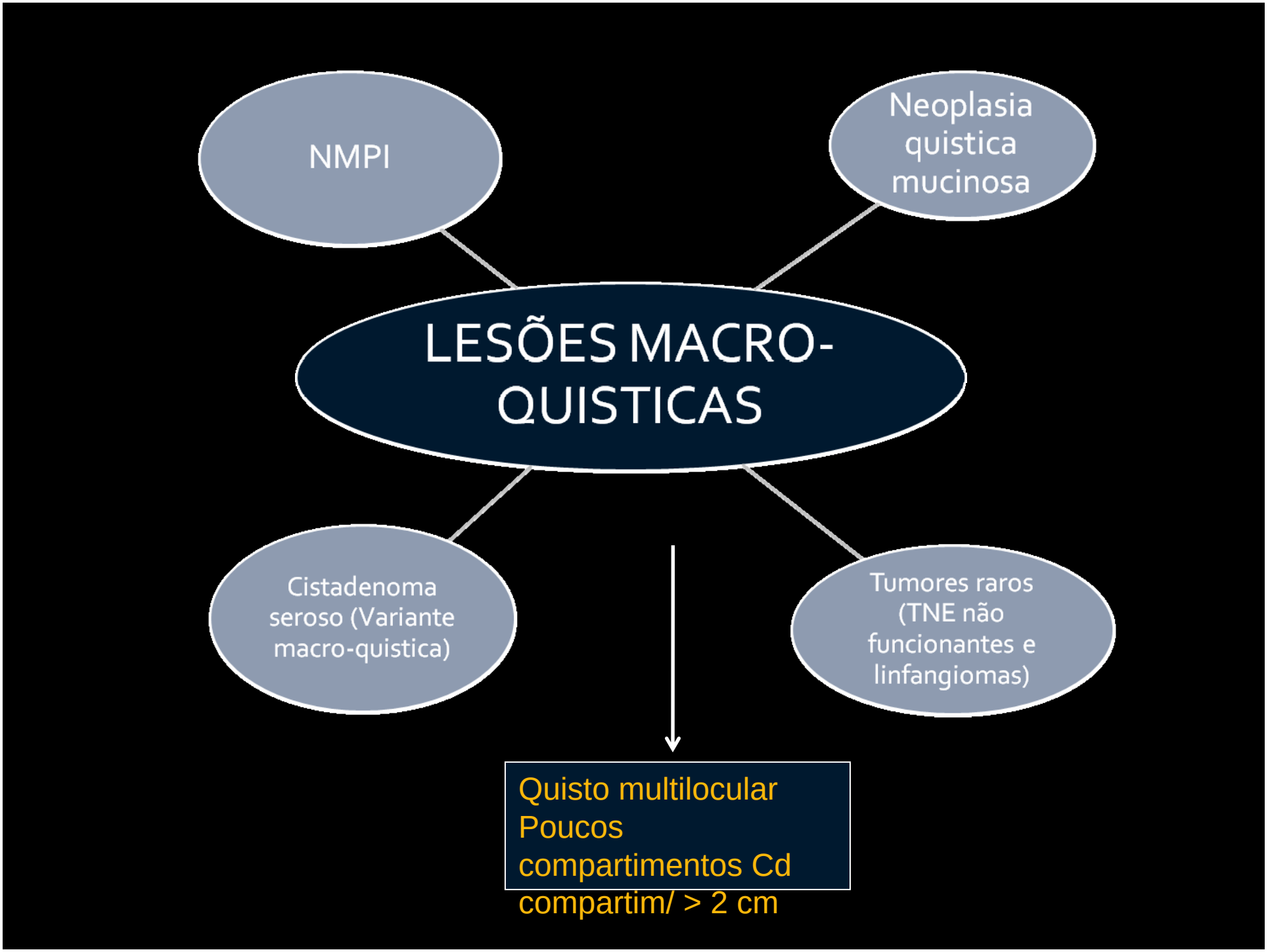
NMPI
Neoplasia quistica mucinosa
LESÕES MACRO-QUISTICAS
Cistadenoma seroso (Variante macro-quistica)
Tumores raros (TNE não funcionantes e linfangiomas)
Quisto multilocular
Poucos compartimentos Cd compartim/ > 2 cm

NEOPLASIA QUISTICA MUCINOSA (Cistadenoma e cistadenocarcinoma mucinoso)

+++ Corpo e cauda
Ausência de comunicação com Wirsung; 75 % assintomático

Pode ocorrer obstrucção ductal parcial

Lesões macro-quisticas multiloculares

Arquitectura interna complexa (septos e parede interna): +++ RM e eco-endoscopia

TC:
Lesão hipodensa de contornos regulares, com realce septos e parede após CIV
Calcificação periférica (*eggshell)* não é frequente, mas é altamente específico de NQM e altamente preditivo de malignidade

NEOPLASIA QUISTICA MUCINOSA

ELEVADO POTENCIAL MALIGNO!

CIRURGIA SEMPRE INDICADA !

Bom Px (qd operado) →

Benigno ou *Borderline* → sobrevida aos 5 anos > a 95%

Malignos → sobrevida a longo prazo de 50-75%

CISTADENOMA MUCINOSO

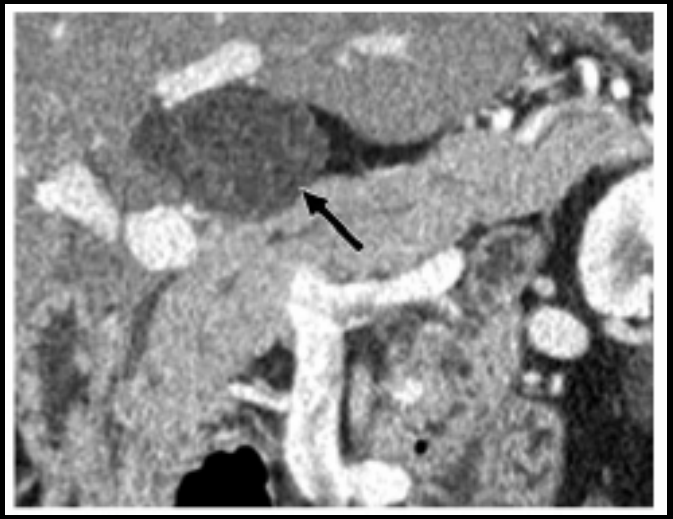

Quisto multi-septado. TC mostra septo fino. Eco-endoscopia demonstra a arquitectura interna septada do quisto.

CISTADENOCARCINOMA MUCINOSO

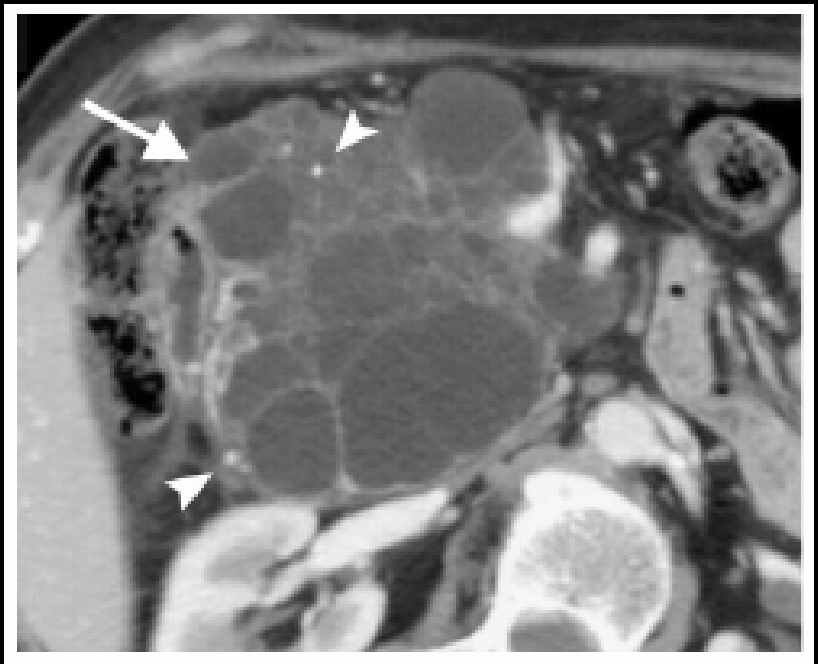

Massa quistica volumosa com septos internos na cabeça do pâncreas. As calcificações periféricas e nos septos indicam a natureza maligna.

TUMOR QUISTICO MUCINOSO

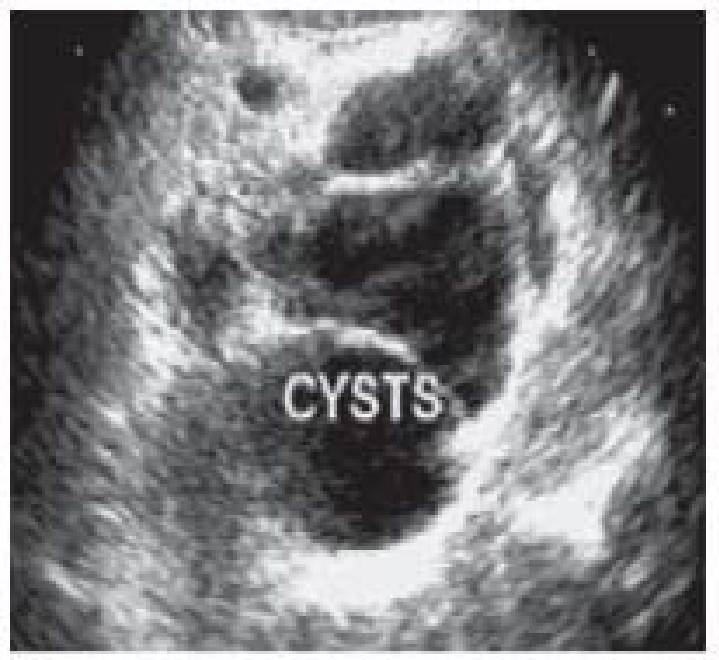

Quisto pancreático complexo, com septos internos.

CISTADENOMA MUCINOSO

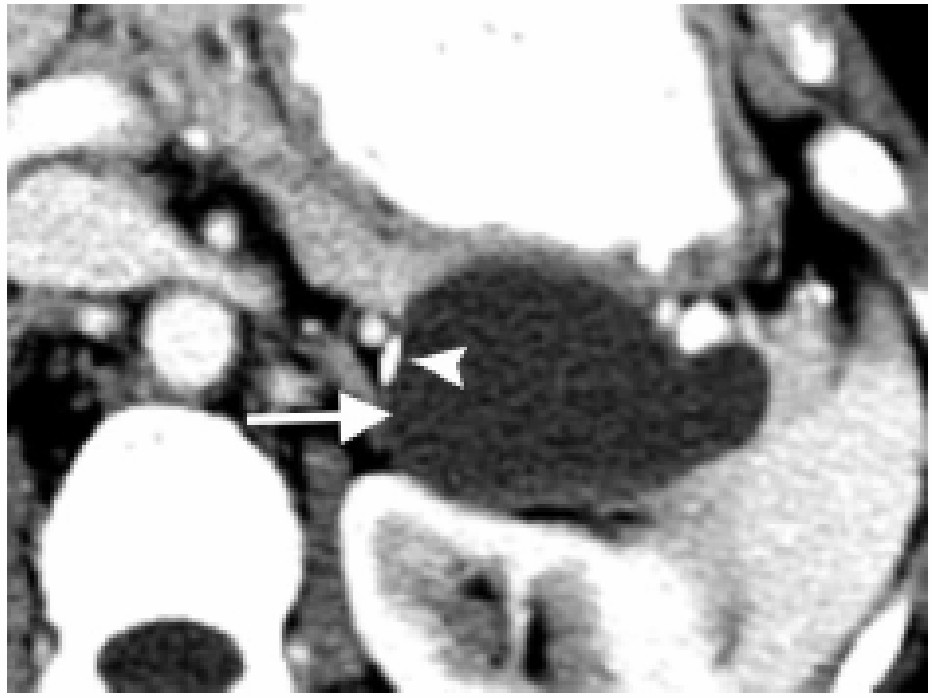

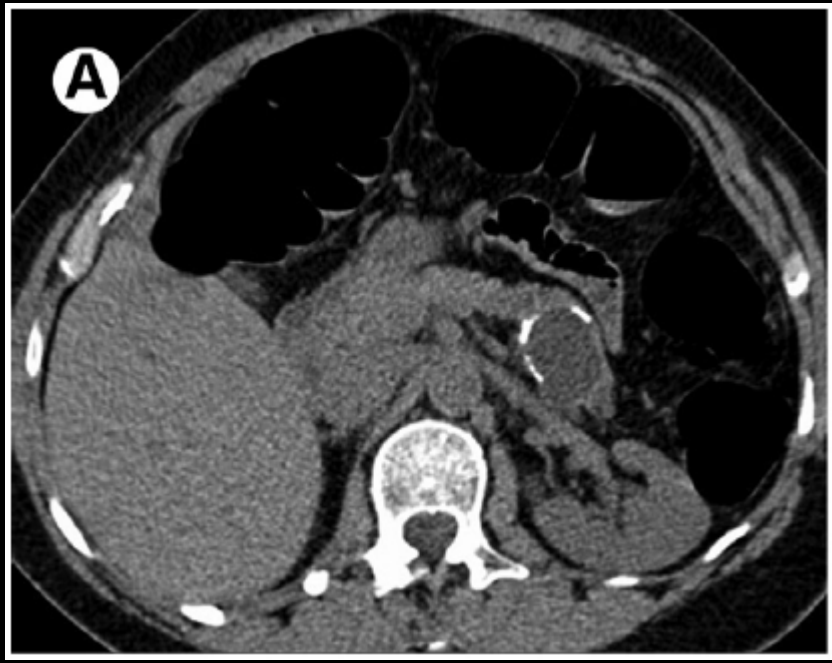

Massa quistica com calcificação periférica.

NMPI (neoplasia mucinosa papilar intra-ductal))

Tumores produtores de mucina com origem no epitélio dos ductos

Classificação:

- ducto principal → Entidade morfológica distinta (não quistica)
- ducto lateral
- mistos

→ Quisto pancreático complexo (macro, imp dd c NQM)
Raramente como quisto unilocular

↓

Quisto (septado) que comunica com o ducto pancreático é altamente sugestivo!! (*)

NMPI (neoplasia mucinosa papilar intra-ductal))

WHO 2000

NMPI do tipo adenoma

NMPI borderline (displasia)

Carcinoma MPI

- in situ

+ agressividade

CP-RM – Gold Standard, caracterização morfológica, demonstrar a presença de comunicação da lesão com o ducto pancreático e avaliar a extensão da dilatação do sistema ductal pancreático

TC-MD (cortes finos) – Lesão hipodensa, morfologia pleomórfica, na vizinhança do ducto pancreático. Possível demonstrar a comunicação do quisto (reformatações planares curvas!!)

CPRE – Raramente necessária para o dx

NMPI (neoplasia mucinosa papilar intra-ductal))

Lesões pré-malignas recomendada… → cirurgia tradicionalmente

(+++ NMPI do ducto principal)

NMPI de ducto lateral (< risco de malignidade) →

Risco/ beneficio

Apresentação clinica (sintomas?)
Idade e risco cirurgico
Tamanho (< ou > 3 cm)
Localização (cauda vs cabeça)

↓

Influência na decisão terapêutica (cirurgia vs vigilância imagiológica)

Quistos com componente sólido

Tumores quísticos verdadeiros

- NMPI
- NQMucinosa

Neoplasias sólidas com componente ou degeneração quistica

- Tumores NE
- Tumor Pseudopapilar sólido *
- Adenocarcinoma
- Metástases

QUISTOS COM COMPONENTE SÓLIDO

Eco-Endoscopia – método mais sensível para a detecção de pequenos nódulos murais

RM – nódulos surgem como áreas de hipo-sinal em T2 e realce após contraste

Mucina concentrada (“glóbulos de mucina”) ou calcificação parietal podem mimetizar nódulo mural na CP-RM

Todos os tumores desta categoria são malignos ou potencialmente malignos

Geralmente indicada a ressecção cirurgica !

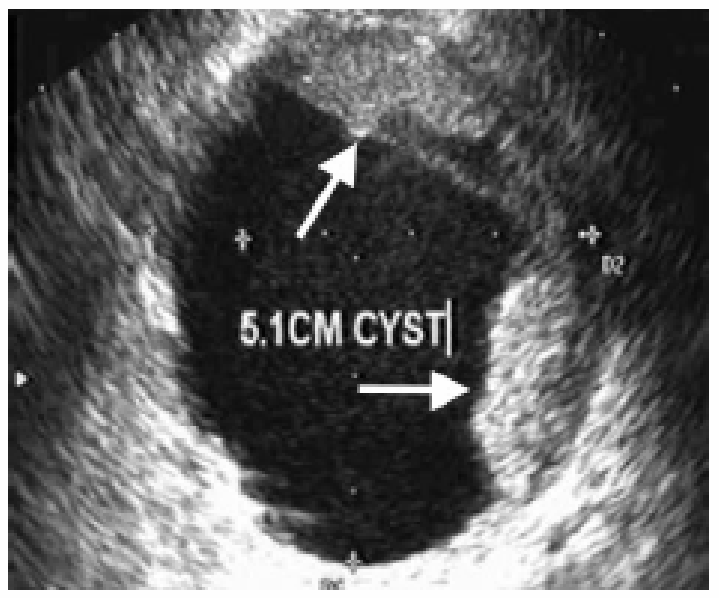

Lesão quistica no corpo do pâncreas com nódulos murais periféricos – TNE maligno primário.

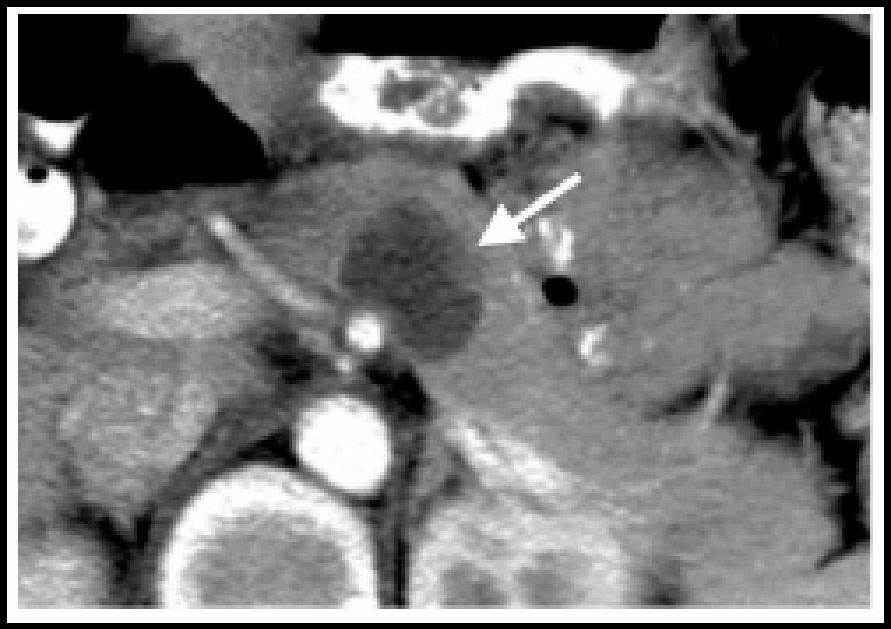

Lesão do corpo com áreas quisticas e componente sólido. A imagem de RM ponderada em T1 torna o componente sólido mais evidente. Tumor pseudo-papilar sólido do pâncreas.

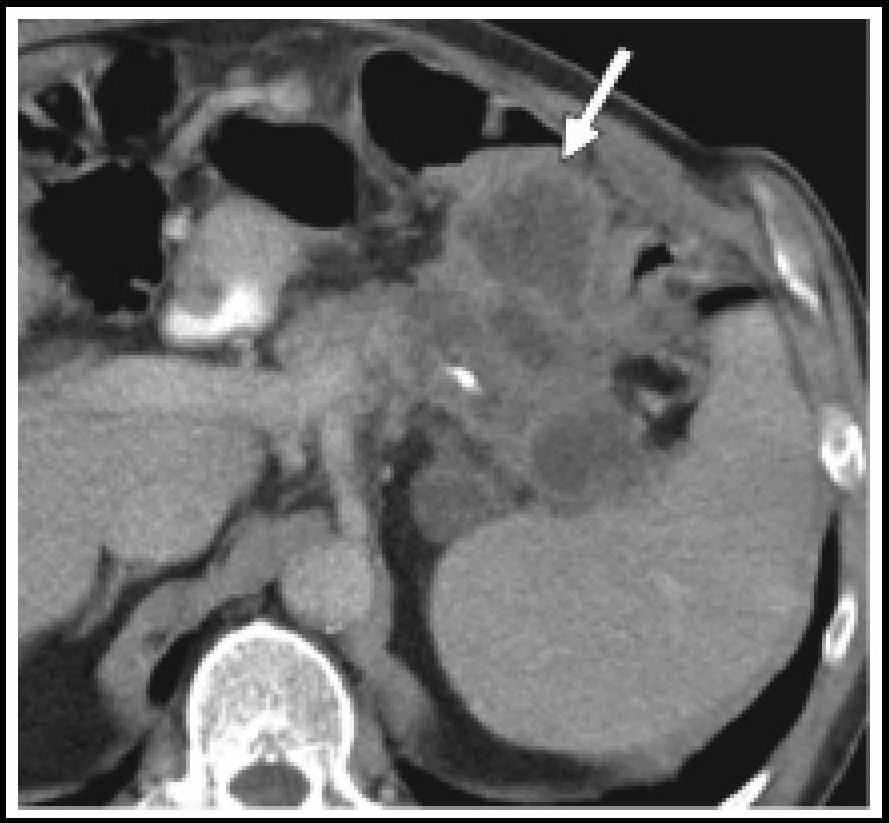

Tumor sólido com degeneração quistica.
Adenocarcinoma pancreático.

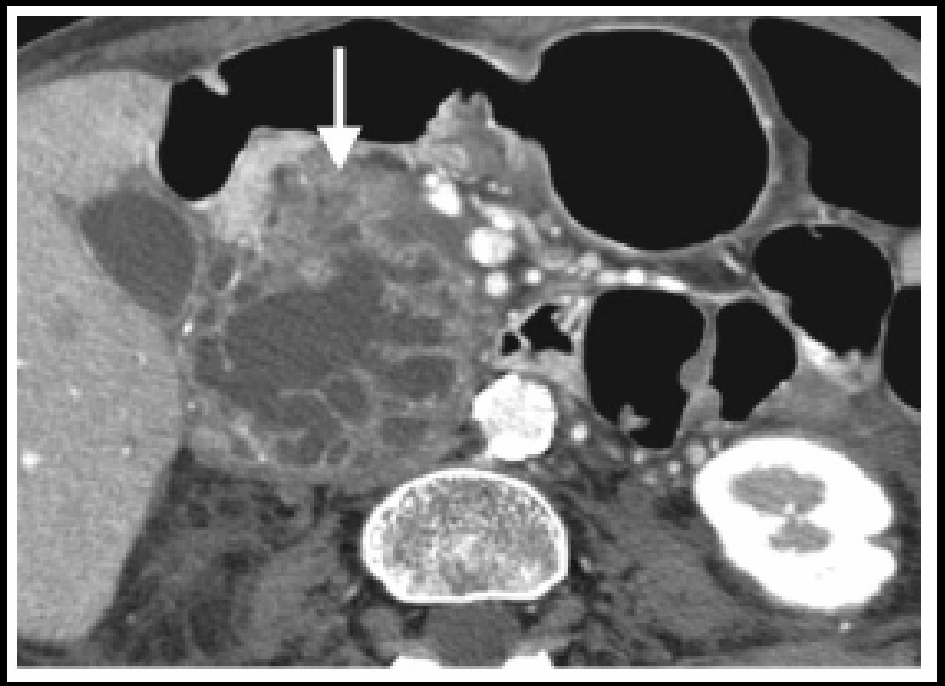

Quisto multi-septado com componente sólido. NMPI maligna.

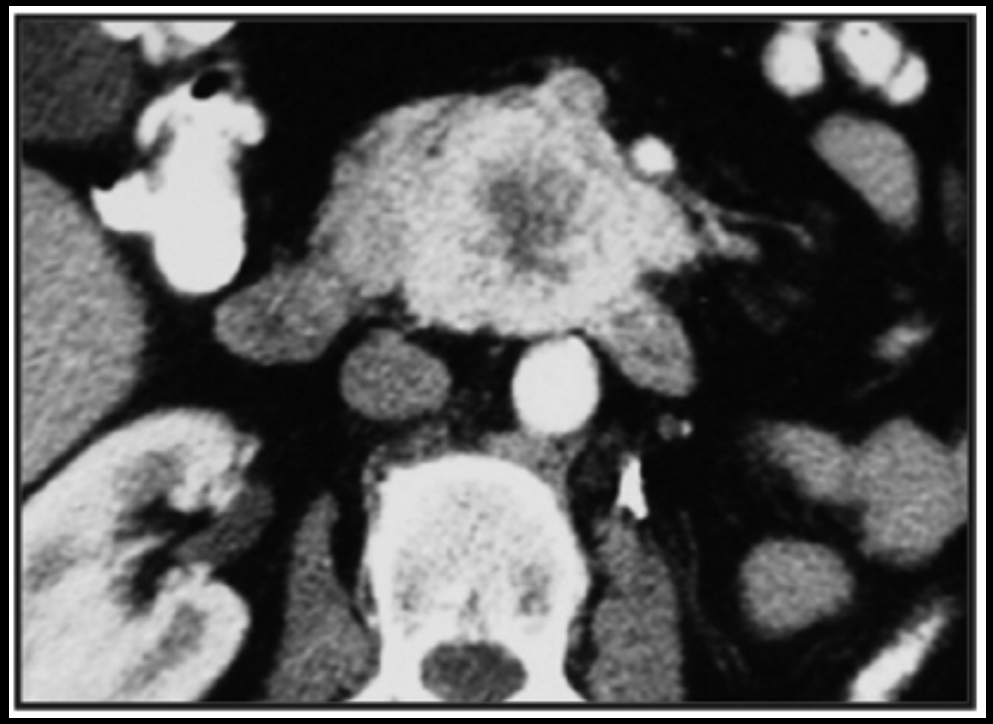

Metástase de carcinoma de células renais. Lesão com parede espessa e irregular e componente central hipodenso (necrose central) – tipico das localizações secundárias. Outra pista era a ausência do rim esquerdo.

ECO-ENDOSCOPIA E ASPIRAÇÃO DOS QUISTOS

Eco-US: Informação precisa das características morfológicos das lesões quisticas

Gold standard para a aspiração do fluido dos quistos ou mesmo biópsia aspirativa com agulha fina (septos, parede do quisto, nódulos parietais)

Aspiração percutânea apresenta maior risco de disseminação tumoral ao longo do trajecto da agulha

Uso combinado da análise citológica, BQ e marcadores tumorais tem valor dx:

- lesões mucinosas vs não mucinosas (pseudo-quisto, cistadenoma seroso,…)
- cirurgia vs não cirurgia

ECO-ENDOSCOPIA E ASPIRAÇÃO DOS QUISTOS

Conteúdo do quisto altamente viscoso ou detecção de mucina extra-celular indica neoplasias mucinosas

Amilase no fluido indica comunicação do quisto com o sistema ductal
(Elevada [ ] nos pseudoquistos e NMPI; baixa [ ] nos tumores serosos e cistadenoma mucinosos)

Marcadores tumorais:
CEA e CA 72-4 são úteis na identificação de lesões mucinosas
CEA > 400 ng/mL é um bom indicar de malignidade nas neoplasias mucinosas

QUISTO UNILOCULAR

↓

ASPIRAÇÃO QUISTO POR ECO-END

↙ ↓ ↘

Mucina → Tumor mucinoso

Amilase → Pseudo-quisto

Glicogénio → Cistadenoma seroso

MANAGEMENT

Neoplasias quisticas têm melhor Px que o adenocarcinoma pancreático

Algumas delas são entidades benignas que podem não justificar o risco de uma cirurgia agressiva

Factores a ponderar (risco-

Sintomas —+→ Cirurgia
Histologia
Idade e risco cirurgico
Tamanho tumor → Pq com baixo potencial maligno
Localização → Cabeça vs cauda

Nos assintomáticos a decisão terapêutica baseia-se principalmente na caracterização precisa dos quistos (TC-MD; RM; Eco-endoscopia c/ ou s/ aspiração)

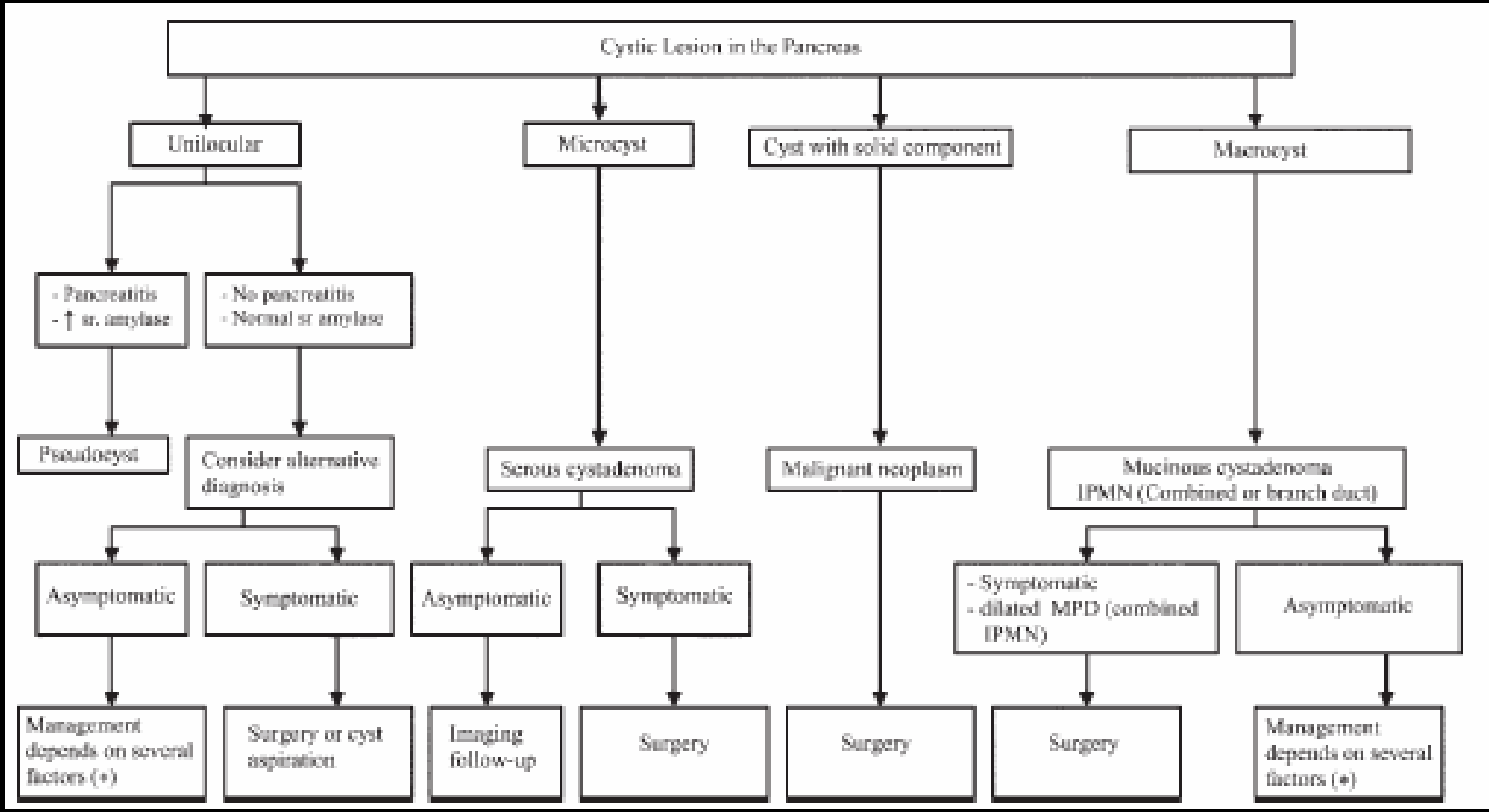

*

Idade
Risco cirurgico
Tamanho
Localização

Follow-up nos quistos pq e idosos/alto risco cir

Cirurgia nos quistos maiores e nos mais novos

A combinação da classificação imagiológica dos quistos pancreáticos com a apresentação clinica constitui uma abordagem sistemática para o tratamento dos doentes com lesões quisticas do pâncreas!