RM de Massas Renais: últimos avanços

9 Dezembro 2009
Clínica Universitária de Imagiologia, HUC
Dir.: Prof. Dr. Filipe Caseiro Alves

Lara Rodrigues
Moderadora: Dr.ª Cristina Marques

RM MASSAS RENAIS

- Difusão
  - Informação qualitativa e quantitativa
  - Diferenciar processos benignos / malignos
  - Detecção e caracterização de neoplasias
  - Avaliação de recidiva tumoral

RM MASSAS RENAIS

- Princípios básicos
  - Detecta alterações dos movimentos aleatórios (Brownianos) das moléculas H_2O nos tecidos
  - Aplicação de um par de gradientes simétricos, mas com polaridades opostas

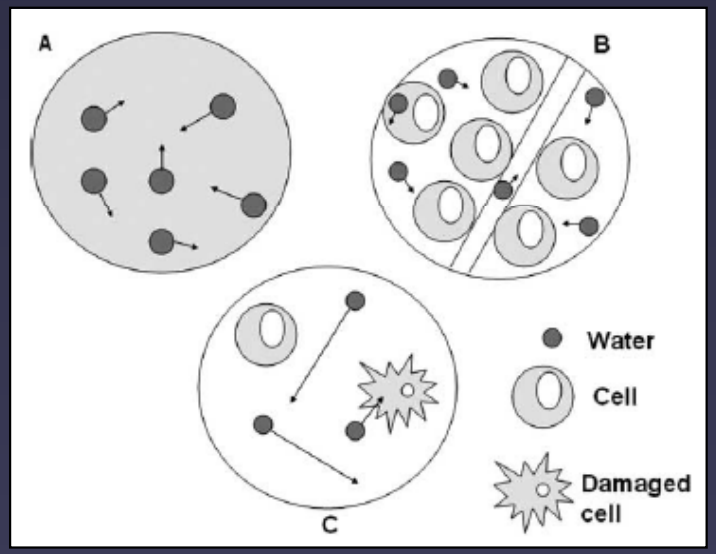

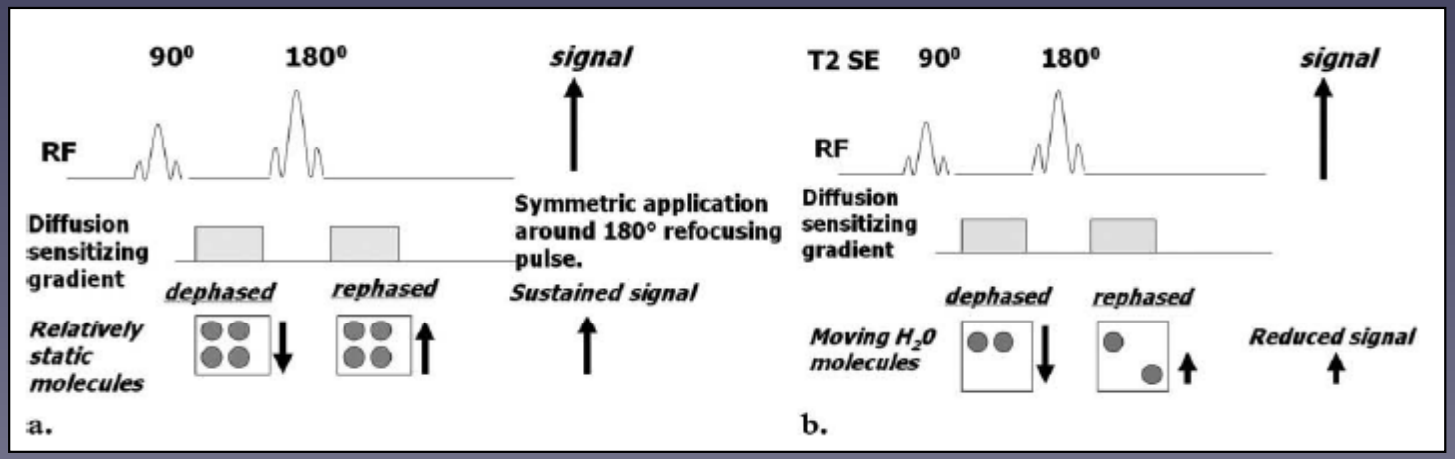

- Princípios básicos
  - Moléculas estáticas: reposicionamento em fase, com preservação do sinal
  - Moléculas H_2O livres: deixam de estar em fase entre a aplicação do 1º e do 2º gradiente, com perda do sinal
  - A perda de sinal é proporcional ao grau de movimentos das moléculas H_2O

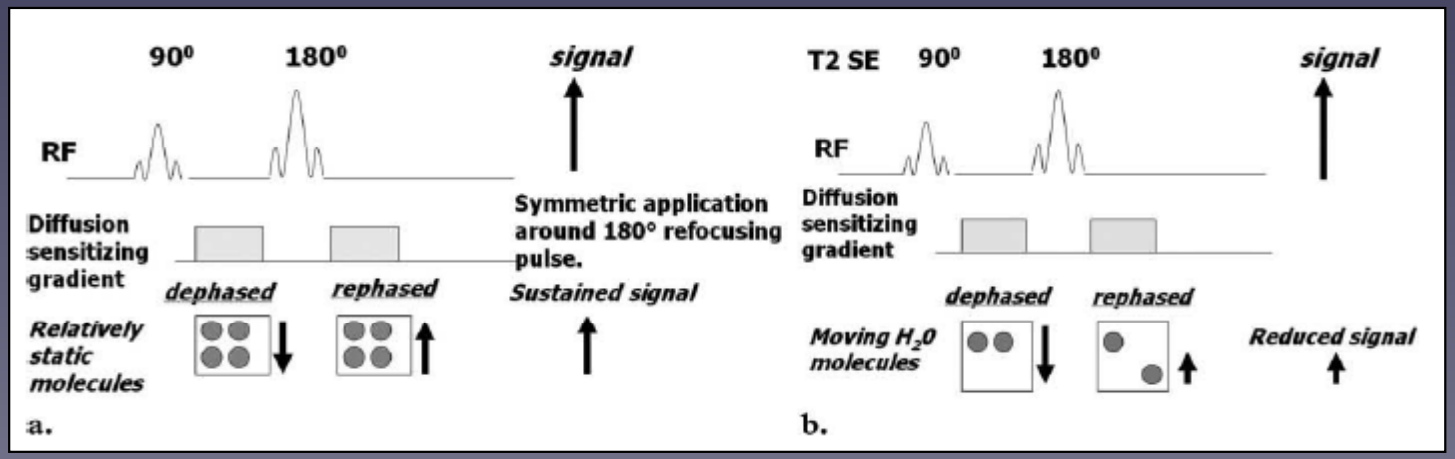

RM MASSAS RENAIS

- Sinal
  - Amplitude dos movimentos aleatórios das moléculas H_2O

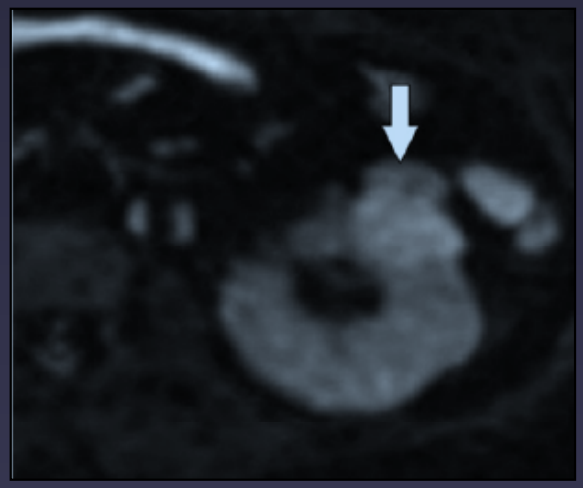

  - Valor b (grau de ponderação em difusão, s/mm^2)
    - Amplitude e duração dos gradientes
    - Tempo de intervalo entre as suas aplicações
    - Geralmente usados pelo menos dois valores b para permitir o cálculo do ADC (*Apparent diffusion coeficient*)

Valores b baixos:	Valores b superiores:
• > relação S/R • mas < ponderação	• > sensibilidade aos efeitos de difusão • mas TE mais longo • < relação S/R • > distorção da imagem

RM MASSAS RENAIS

- Sinal
  - Sequência ponderada em T2: o sinal dos tecidos depende da difusão H_2O e do sinal T2 dos próprios tecidos
    - Áreas com T2 elevado apresentam uma grande intensidade de sinal, que pode ser mal interpretada como uma elevada restrição às moléculas H_2O (**efeito "Shine-through"**)

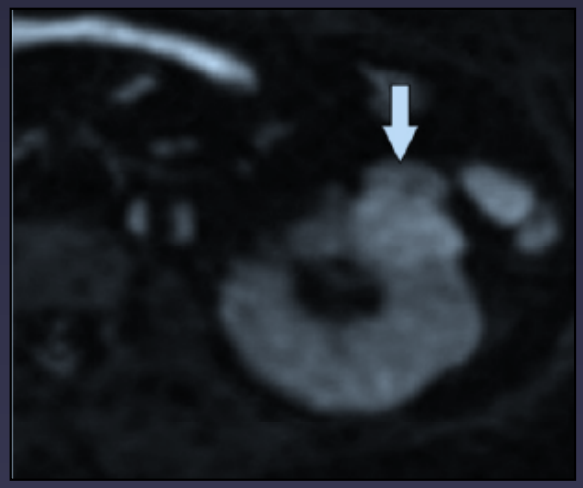

Interpretar sempre as imagens de difusão em conjunto com o mapa ADC

ADC - Coeficiente de Difusão Aparente

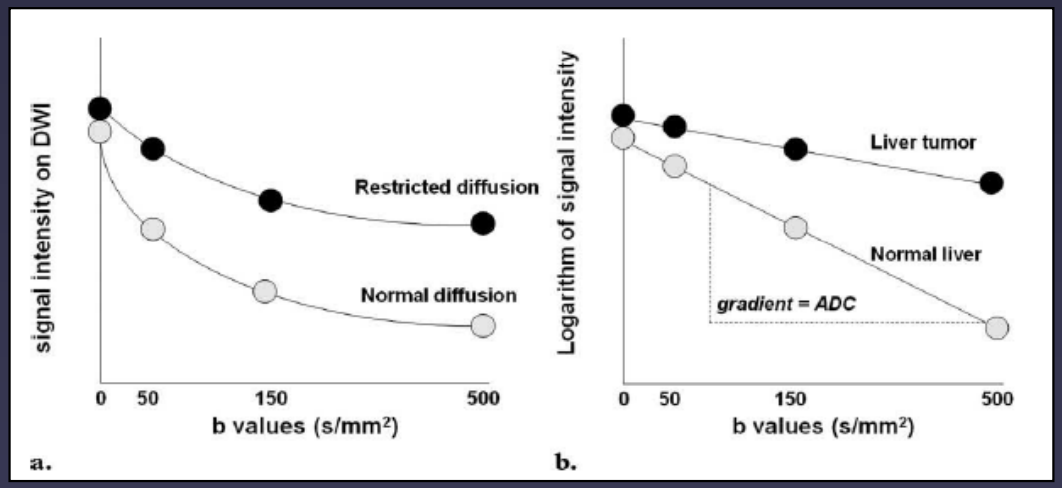

- mm^2/s
- Áreas com restrição da difusão (tecido densamente celular):
  - hipersinal nas imagens de difusão
  - baixo valor ADC
- Áreas simplesmente com T2 elevado (edema ou líquido):
  - hipersinal nas imagens de difusão
  - Elevado valor ADC

RM Massas Renais - Protocolo

	Sequência	Plano	TR (mseg)	TE (mseg)	Espessura Corte (mm)
HASTE	T2	Coronal	1000	78	5
Fase / Oposição fase	T1-GRE *GRAPPA*	Axial	100	2.27 e 5.19	8
Fat-Saturated	T2-FSE	Axial	1500	93	8
Difusão (valores b: 50, 700)	*FS Single-shot Echoplanar*	Axial	1300	70	8
Pré/Pós Gd 3D	T1-GRE	Axial	4.88	2.38	3

Fases cortico-medular / nefrográfica / excretora

RadioGraphics

Characterization of Genitourinary Lesions with Diffusion-weighted Imaging[1]

Radiology

T1 Hyperintense Renal Lesions: Characterization with Diffusion-weighted MR Imaging versus Contrast-enhanced MR Imaging[1]

Radiology

Renal Lesions: Characterization with Diffusion-weighted Imaging versus Contrast-enhanced MR Imaging[1]

Radiology

Renal Masses: Characterization with Diffusion-weighted MR Imaging—A Preliminary Experience[1]

Radiology

Renal Cell Carcinoma: Dynamic Contrast-enhanced MR Imaging for Differentiation of Tumor Subtypes—Correlation with Pathologic Findings[1]

RadioGraphics

EDUCATION EXHIBIT

MR Imaging of Renal Masses: Correlation with Findings at Surgery and Pathologic Analysis[1]

RM MASSAS RENAIS

- Lesões hiperintensas em T1 (sem componente de gordura)

T1 Hyperintense Renal Lesions: Characterization with Diffusion-weighted MR Imaging versus Contrast-enhanced MR Imaging[1]

Radiology

Quistos complicados (conteúdo hemorrágico/protéico) ou tumor sólido (C.C.Renais)

Os valores de ADC podem ser usados para caracterizar estas lesões

- **ADC médio C.C.Renais << ADC médio quistos benignos hemorrágicos / conteúdo protéico**

(~1.75x10^{-3} mm^2/s v.s. ~2.5x10^{-3} mm^2/s)

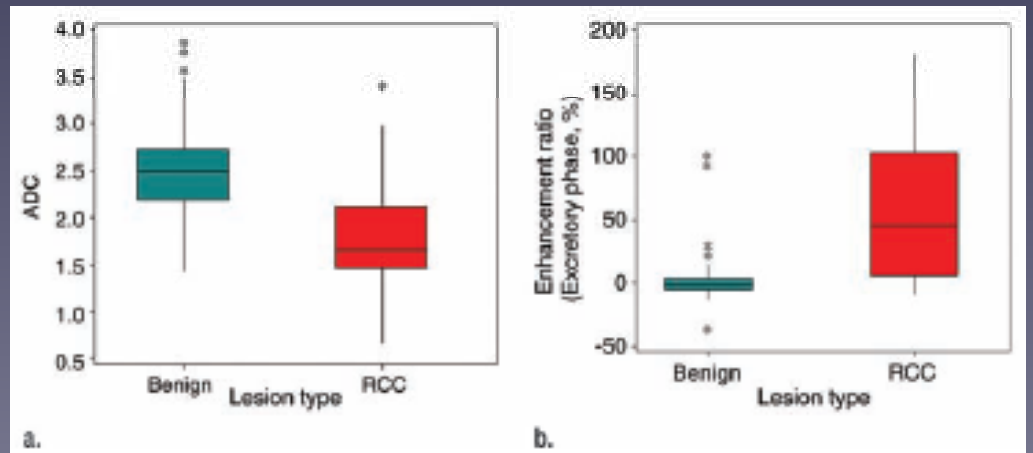

RM MASSAS RENAIS

T1 Hyperintense Renal Lesions: Characterization with Diffusion-weighted MR Imaging versus Contrast-enhanced MR Imaging[1]

Radiology

- Sensibilidade e Especificidade
  - Difusão
  - % realce medida no estudo dinâmico

    → semelhantes

  - Ambas são inferiores à imagem de subtracção

    (embora esta sofra a frequente limitação dos artefactos de "misregistration" devido à variabilidade das apneias dos doentes)

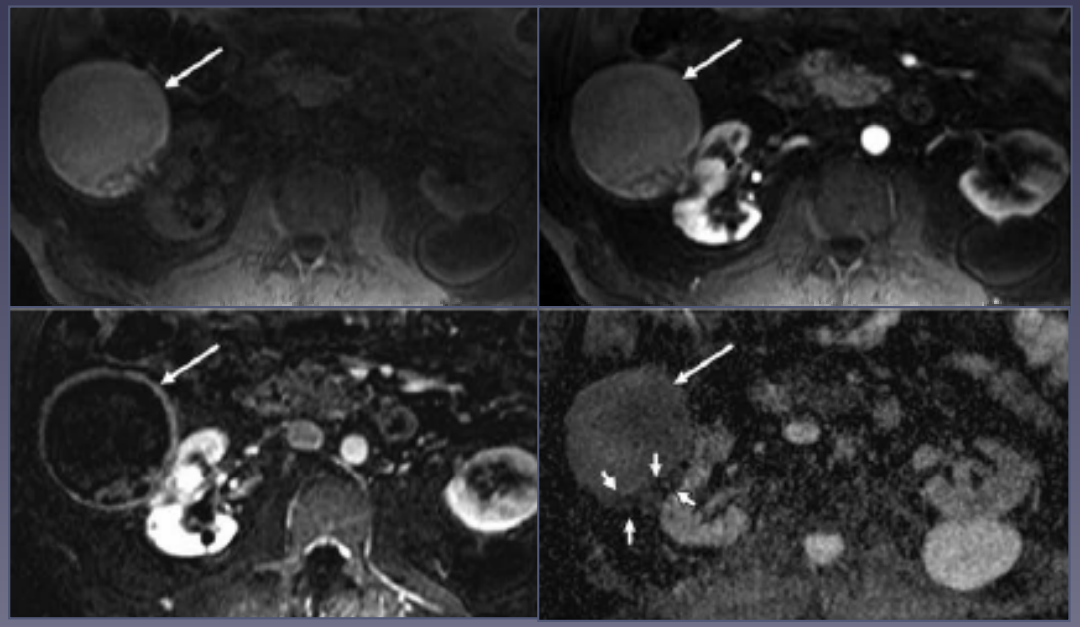

RM MASSAS RENAIS

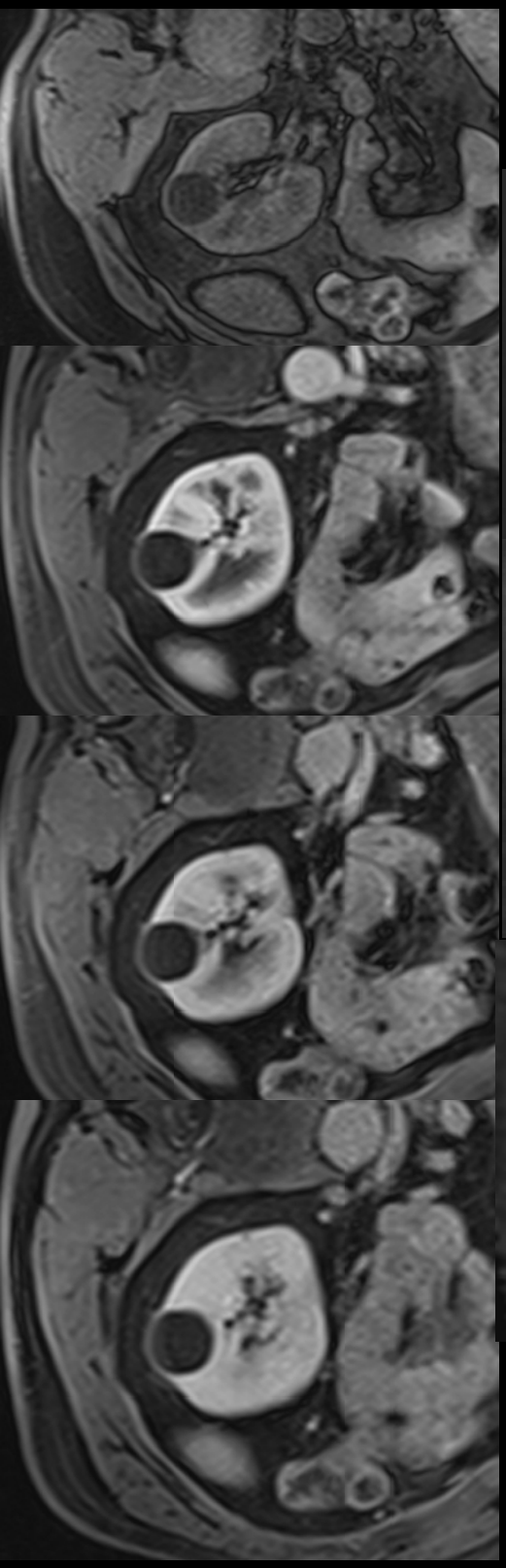

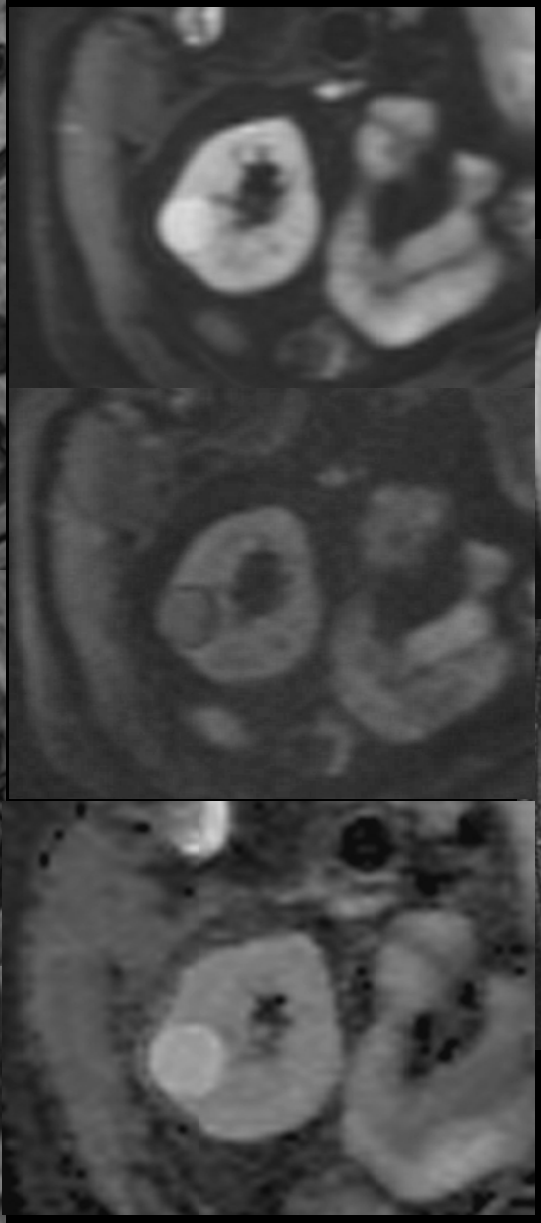

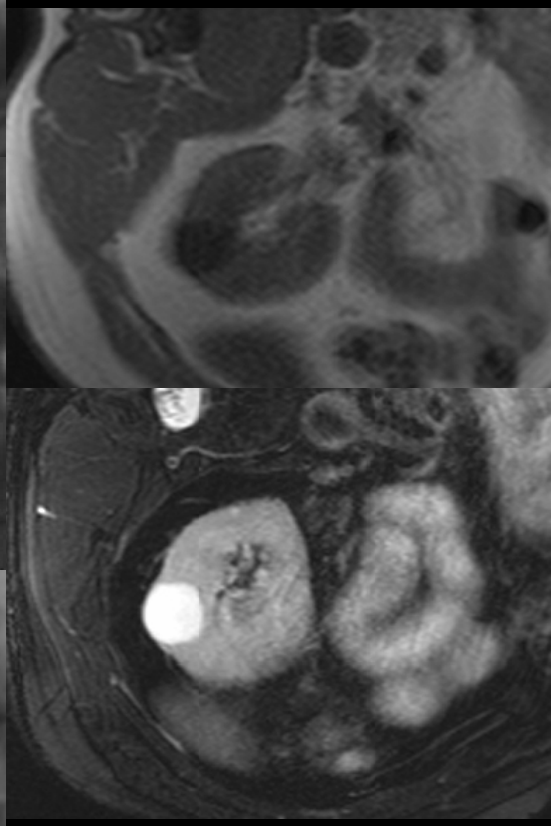

RM MASSAS RENAIS

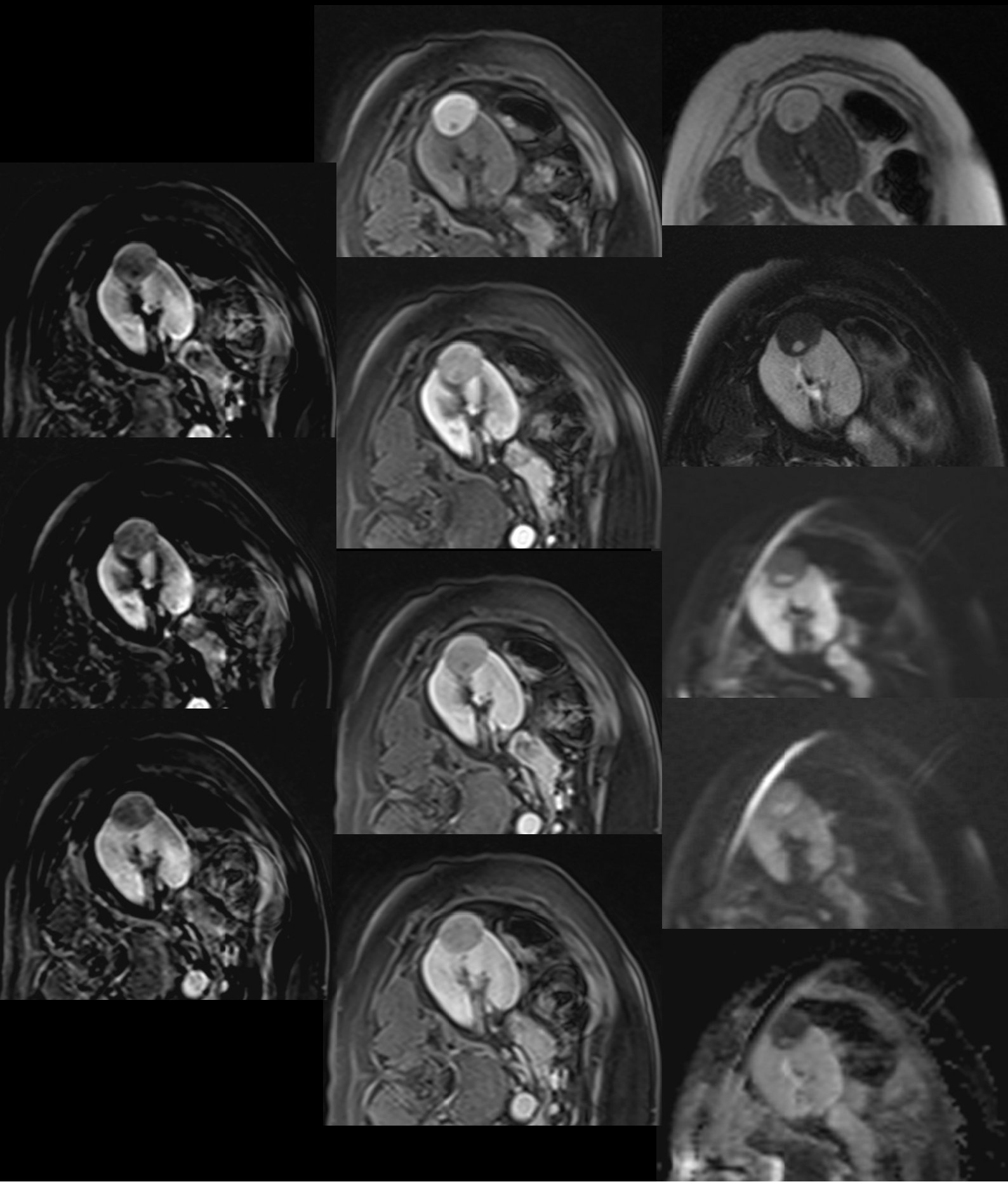

RM MASSAS RENAIS

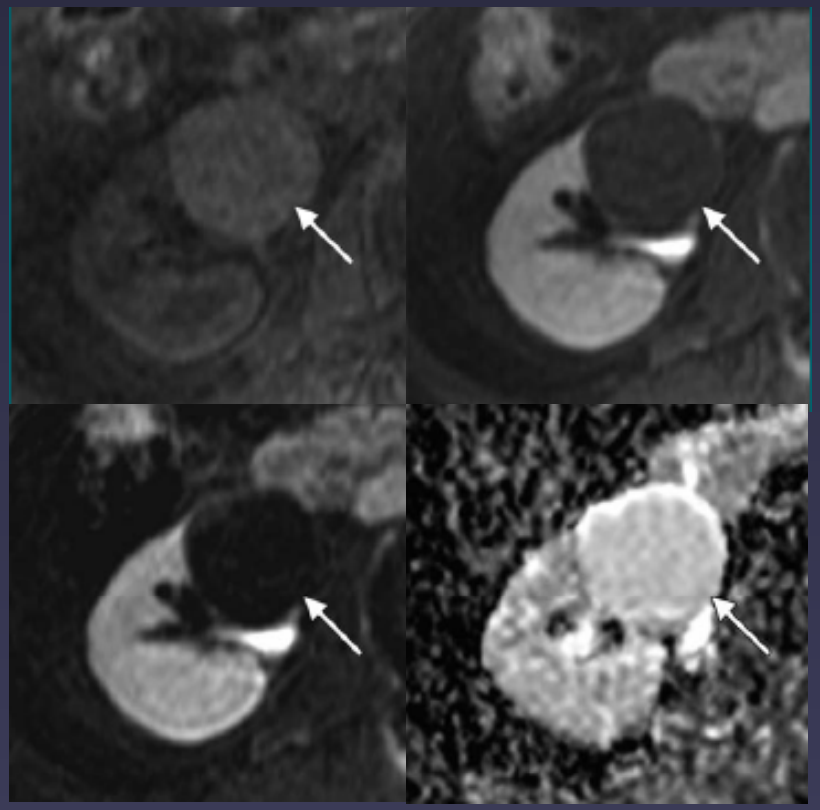

T1 Hyperintense Renal Lesions: Characterization with Diffusion-weighted MR Imaging versus Contrast-enhanced MR Imaging[1]

Radiology

- Difusão:
  - especialmente vantajosa nos doentes com IRC, sob risco de desenvolverem fibrose nefrogénica sistémica (Gd)
- Porções sólidas e quísticas de C.C.Renais quísticos complicados também são diferentes
  (~1.37×10^{-3} mm^2/s v.s. ~2.45×10^{-3} mm^2/s, respectivamente)

RM MASSAS RENAIS

Renal Masses: Characterization with Diffusion-weighted MR Imaging—A Preliminary Experience[1]

Radiology

- **As <u>características de sinal de uma lesão renal em T1</u> relacionam-se com o seu <u>valor de ADC</u>**
  - ADC médio tumores renais << Quistos benignos
    (~1.88×10^{-3} mm^2/s v.s. ~3.27×10^{-3} mm^2/s)
  - Áreas sólidas tumorais viáveis têm ADC médio << ao das áreas quísticas ou necróticas que não sofrem realce
    (~1.72×10^{-3} mm^2/s v.s. ~2.22×10^{-3} mm^2/s)
  - As últimas têm ADC << ao dos quistos benignos
    (~2.22×10^{-3} mm^2/s v.s. ~3.27×10^{-3} mm^2/s)

ADC
Áreas sólidas Tumor

ADC
Áreas quísticas / necróticas Tumor

ADC
Quistos benignos

RM MASSAS RENAIS

Renal Masses: Characterization with Diffusion-weighted MR Imaging—A Preliminary Experience[1]

Radiology

- Lesões hiperintensas T1 têm ADC significativamente mais baixo que os seus correspondentes hipointensos

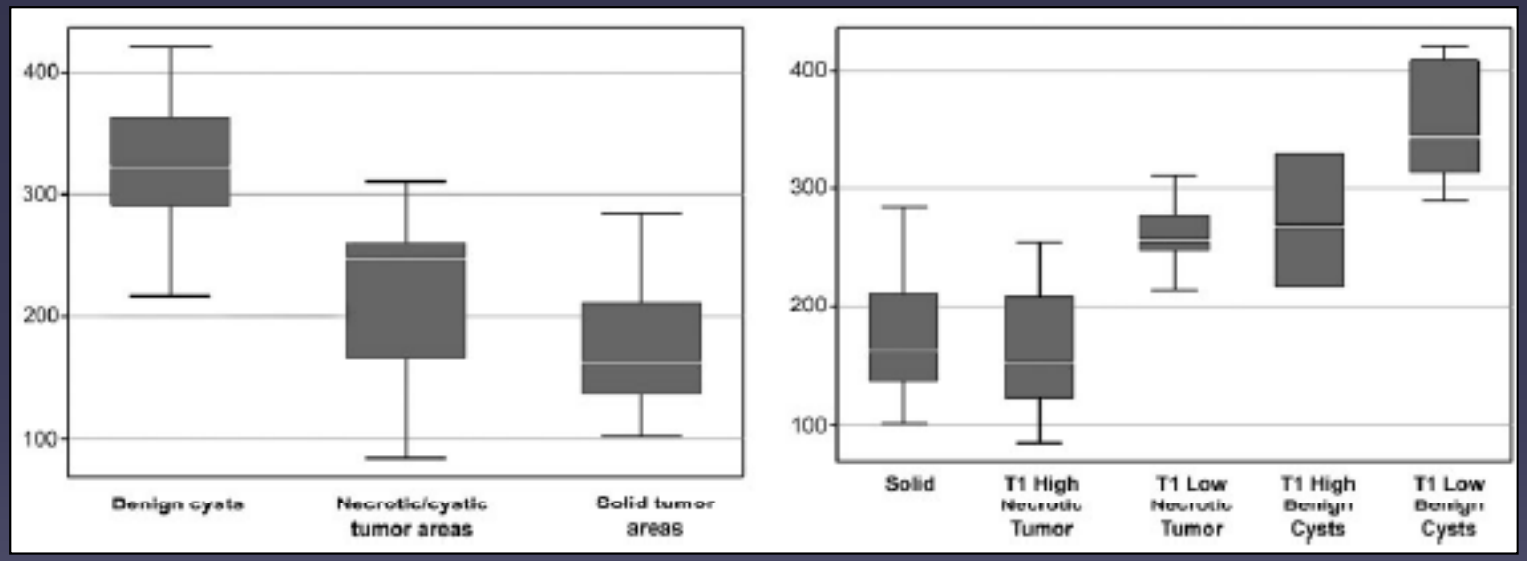

- Quando as características de sinal em T1 e os valores ADC são analisados em conjunto, os quistos benignos e os tumores necróticos/quísticos podem ser diferenciados com apenas uma pequena sobreposição do ADC

RM MASSAS RENAIS

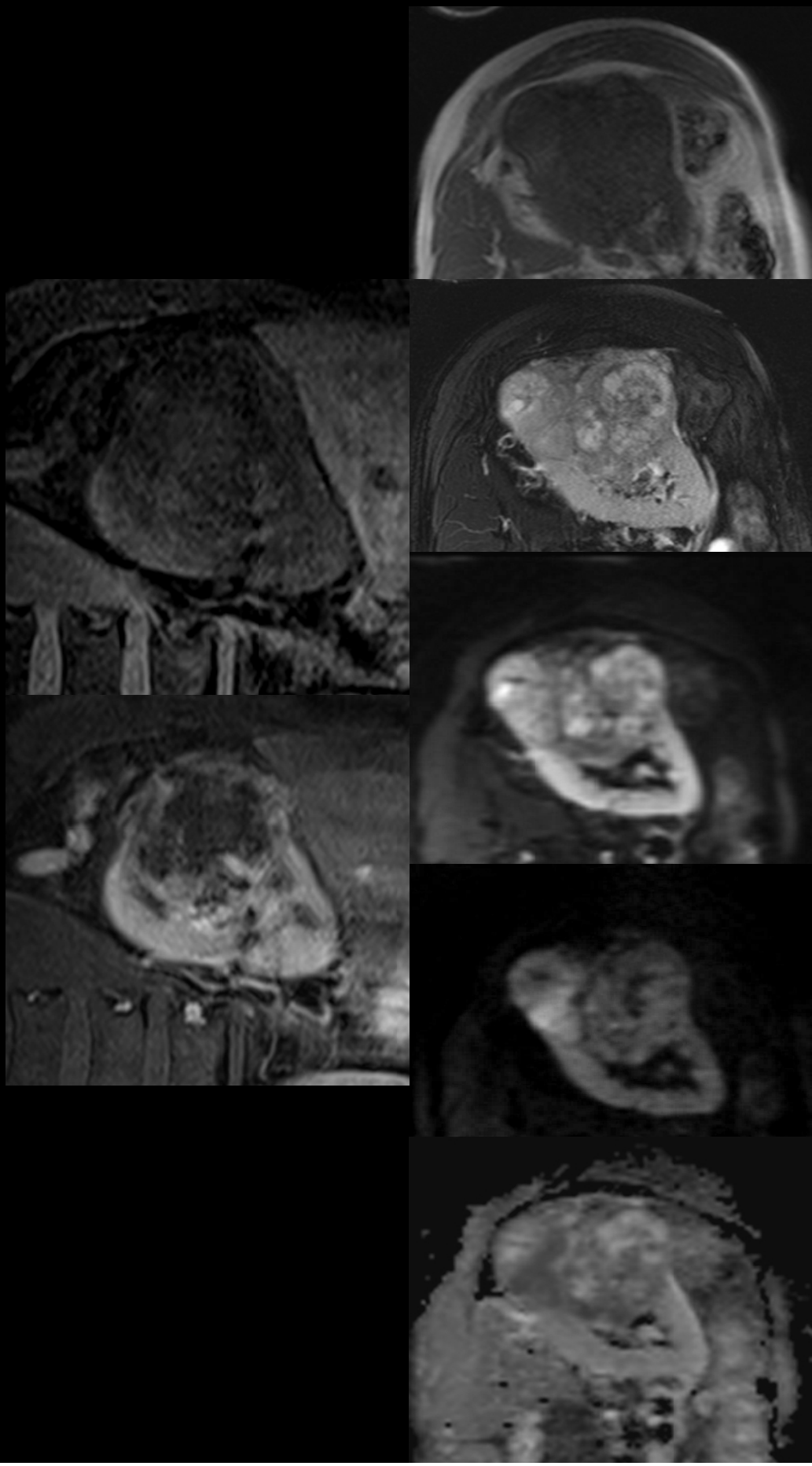

RM MASSAS RENAIS

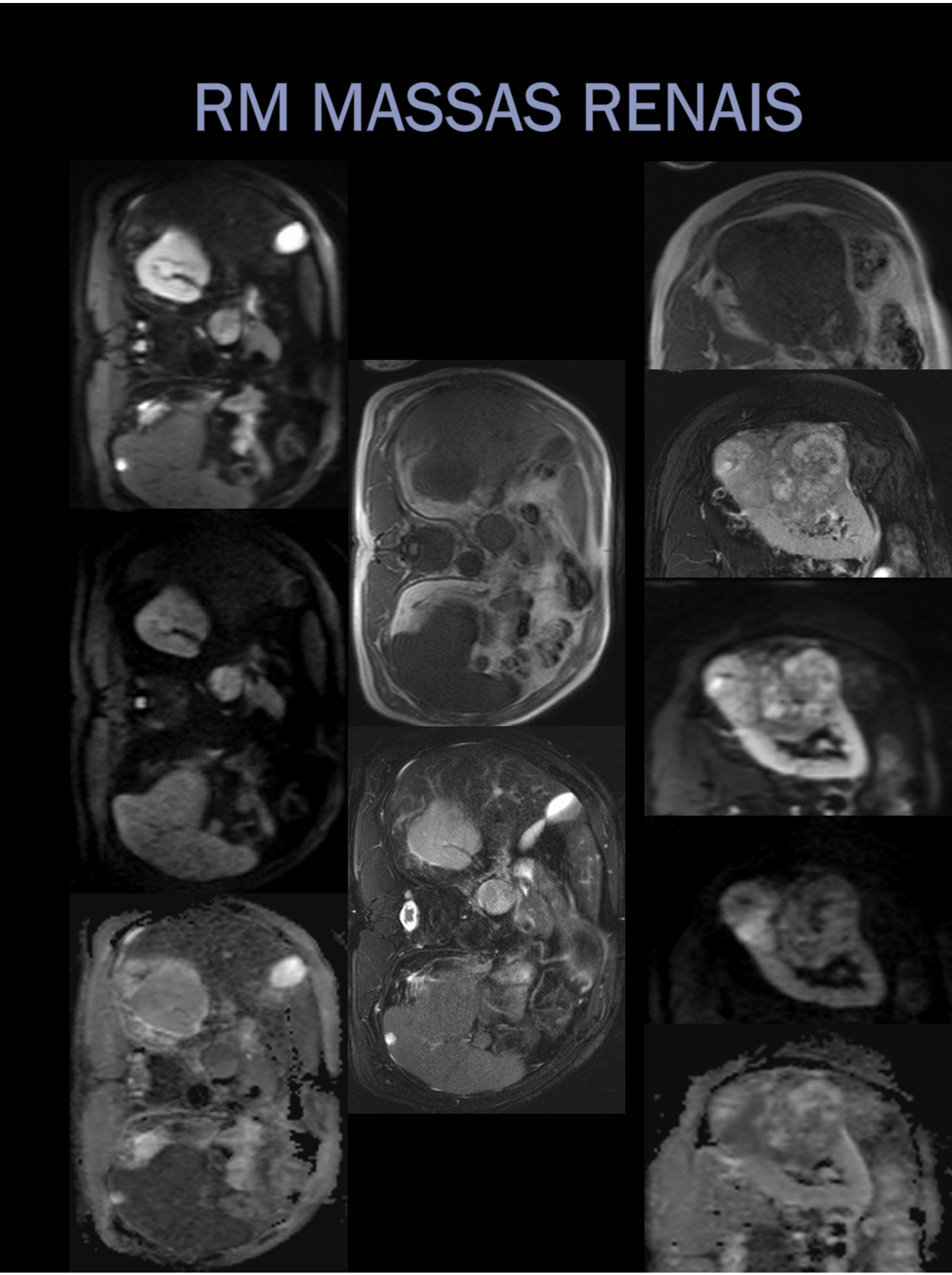

RM MASSAS RENAIS

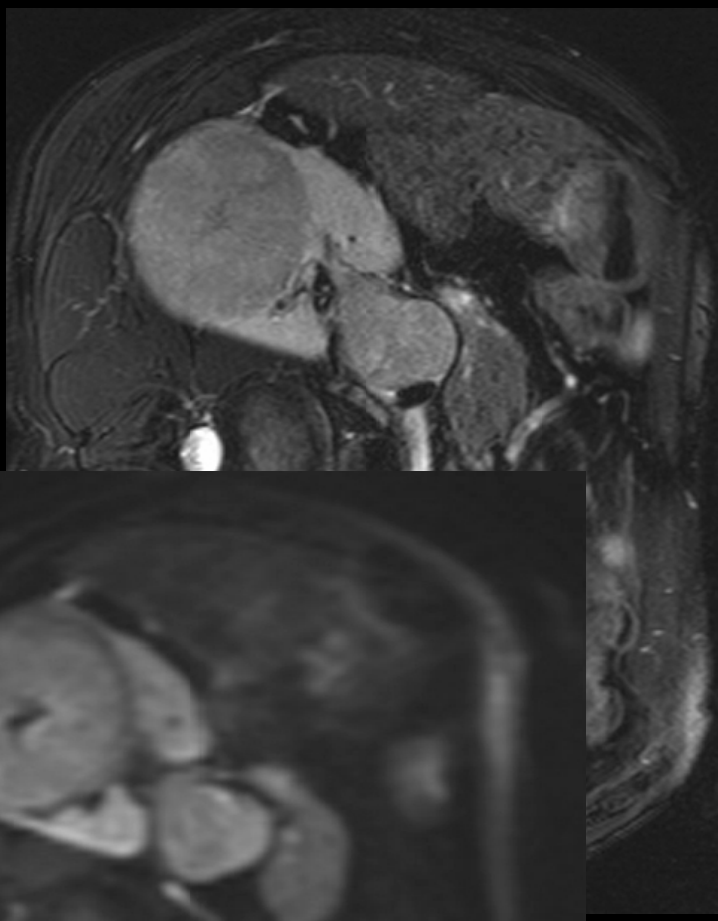

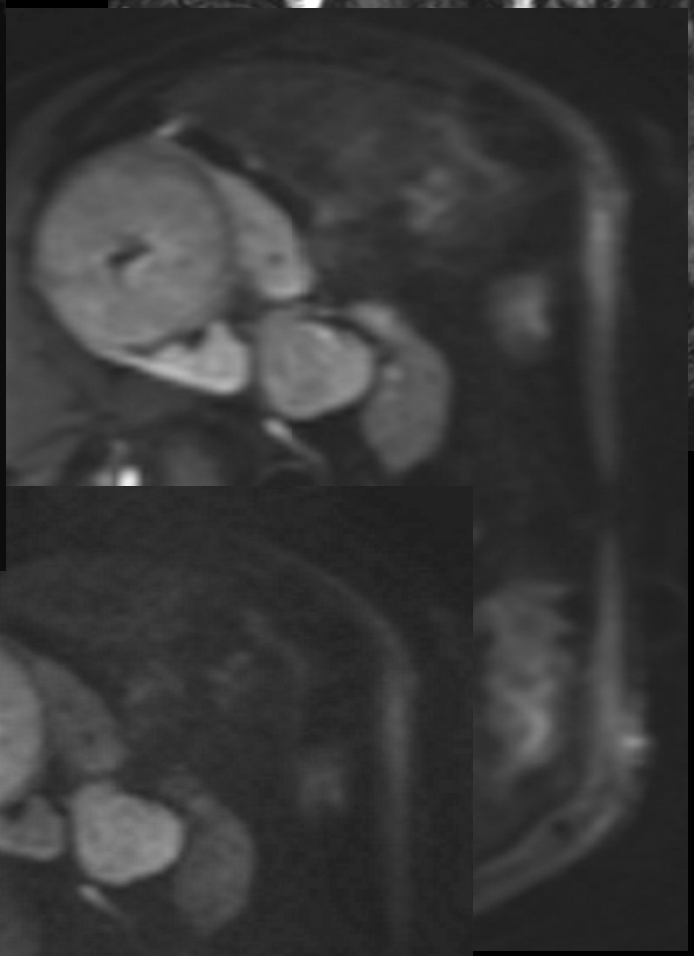

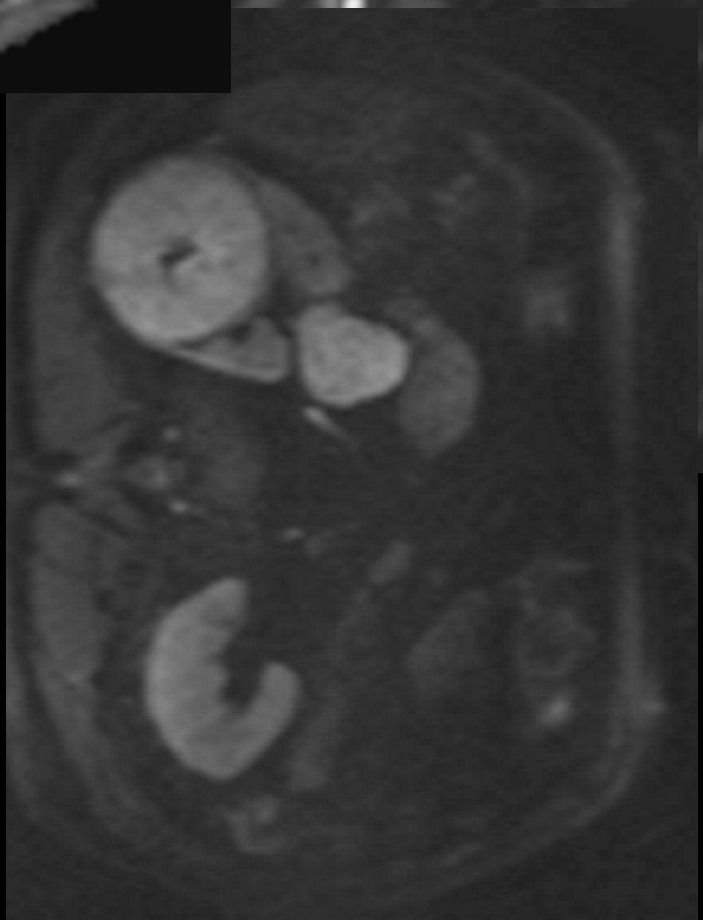

RM MASSAS RENAIS

Renal Lesions: Characterization with Diffusion-weighted Imaging versus Contrast-enhanced MR Imaging[1]

Radiology

- ADC médio C.C.Renais
  <<
  Lesões benignas
  (~1.41x10^{-3} mm^2/s v.s. ~2.23x10^{-3} mm^2/s)

- Difusão:
  - Boa caracterização das lesões renais, se AMLs excluídos
  - S- 86%, E- 80%, com um ADC *cut-off* de **≤1.92x10^{-3}mm^2/s** (valores b 0, 400 e 800)

- Estudo dinâmico foi superior:
  - S- 100%, E- 89%
  - Ao acrescentar a informação dada pelo ADC, a sua E subiu para 96%

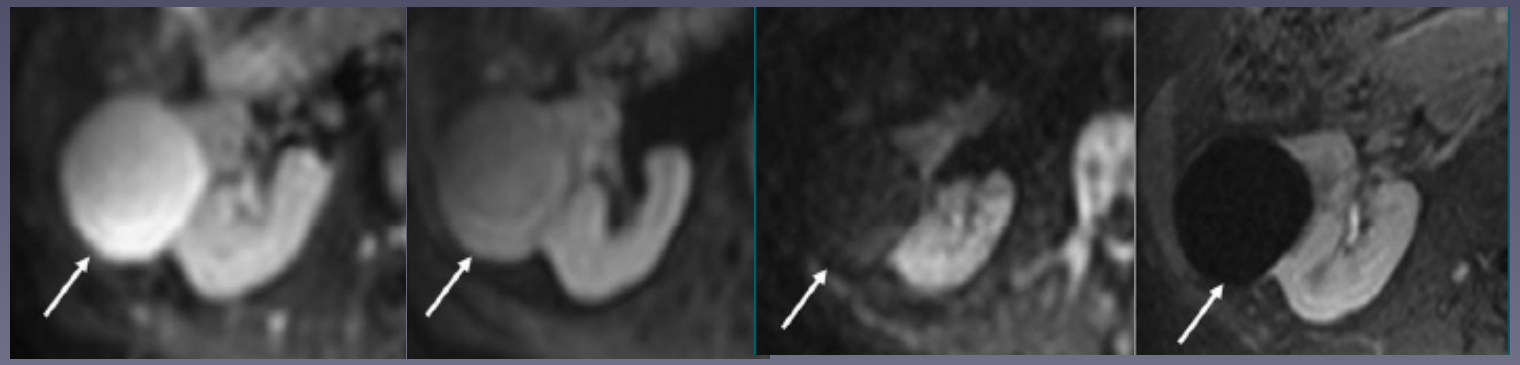

RM MASSAS RENAIS

Renal Lesions: Characterization with Diffusion-weighted Imaging versus Contrast-enhanced MR Imaging[1]

Radiology

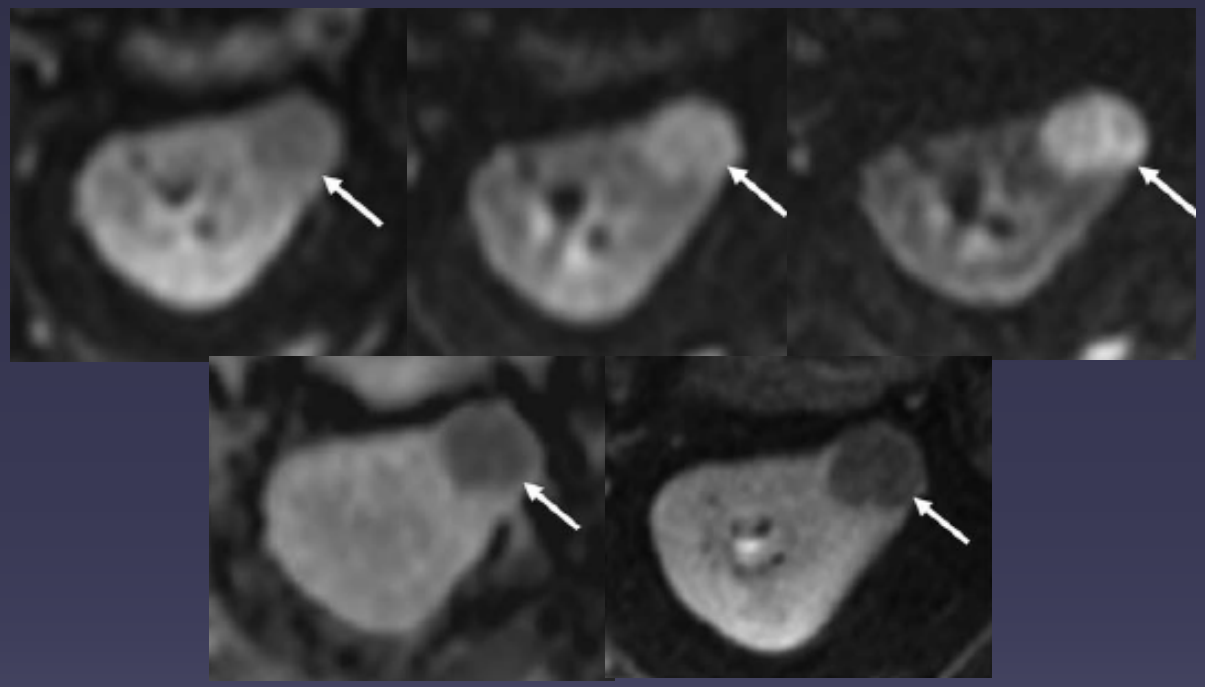

- Na presença de uma lesão sólida, sem gordura e sofrendo realce, o diagnóstico de C.C.R. sólido v.s. Oncocitoma faz-se com um ADC *cut-off* de **$\leq 1.66 \times 10^{-3} mm^2/s$**

  (valores b 0, 400 e 800)

RM MASSAS RENAIS

Renal Lesions: Characterization with Diffusion-weighted Imaging versus Contrast-enhanced MR Imaging[1]

Radiology

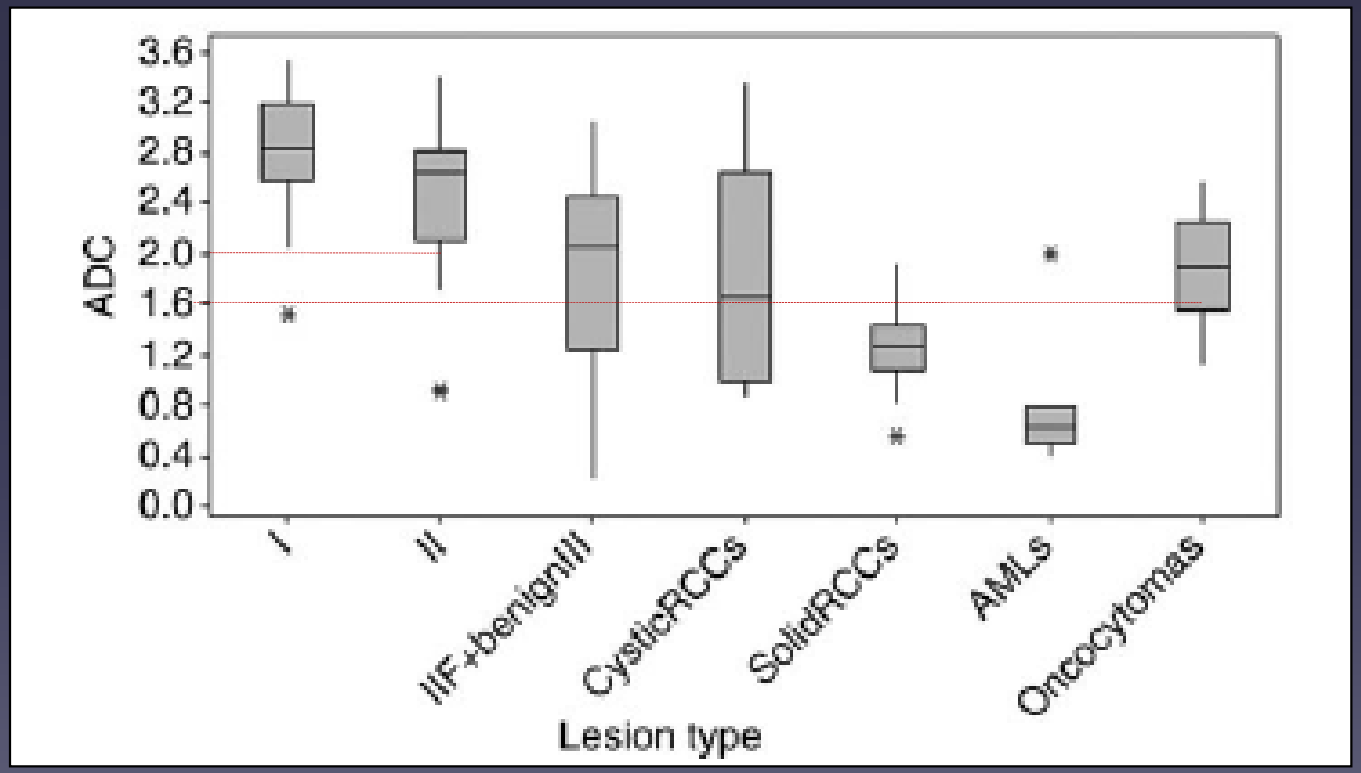

≤1.92x10^{-3}mm^2/s

≤1.66x10^{-3}mm^2/s

RM MASSAS RENAIS

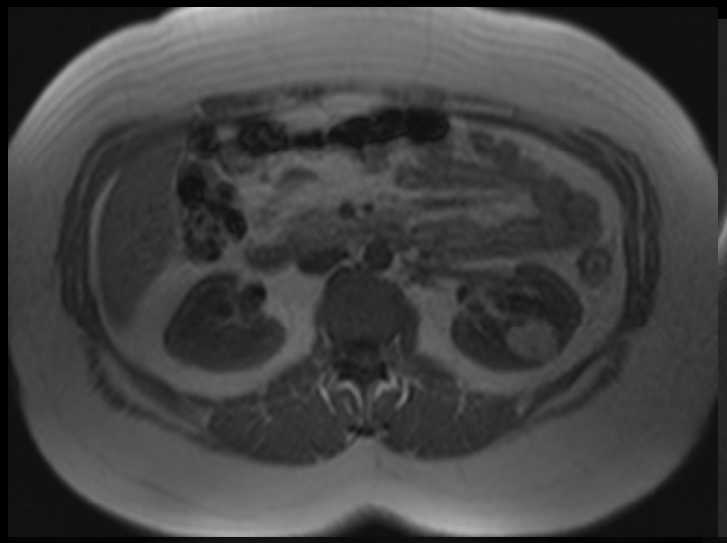

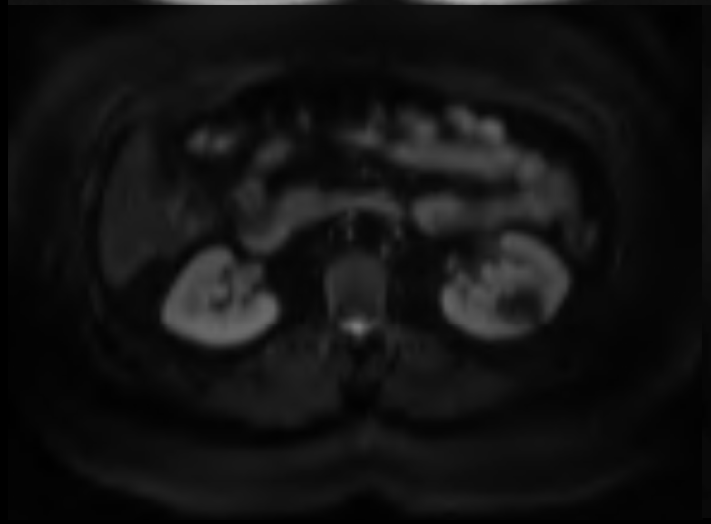

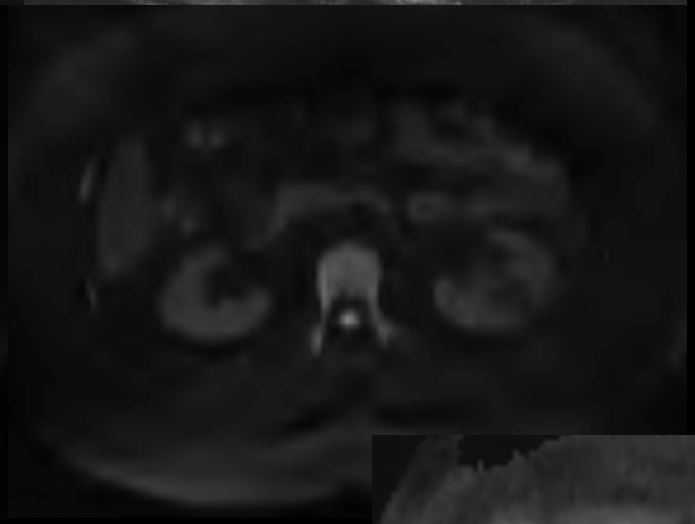

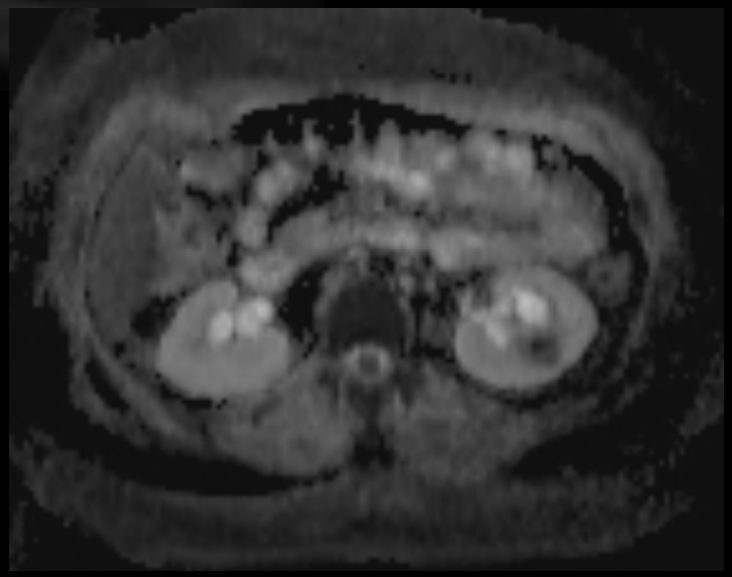

Angiomiolipoma!

RM MASSAS RENAIS

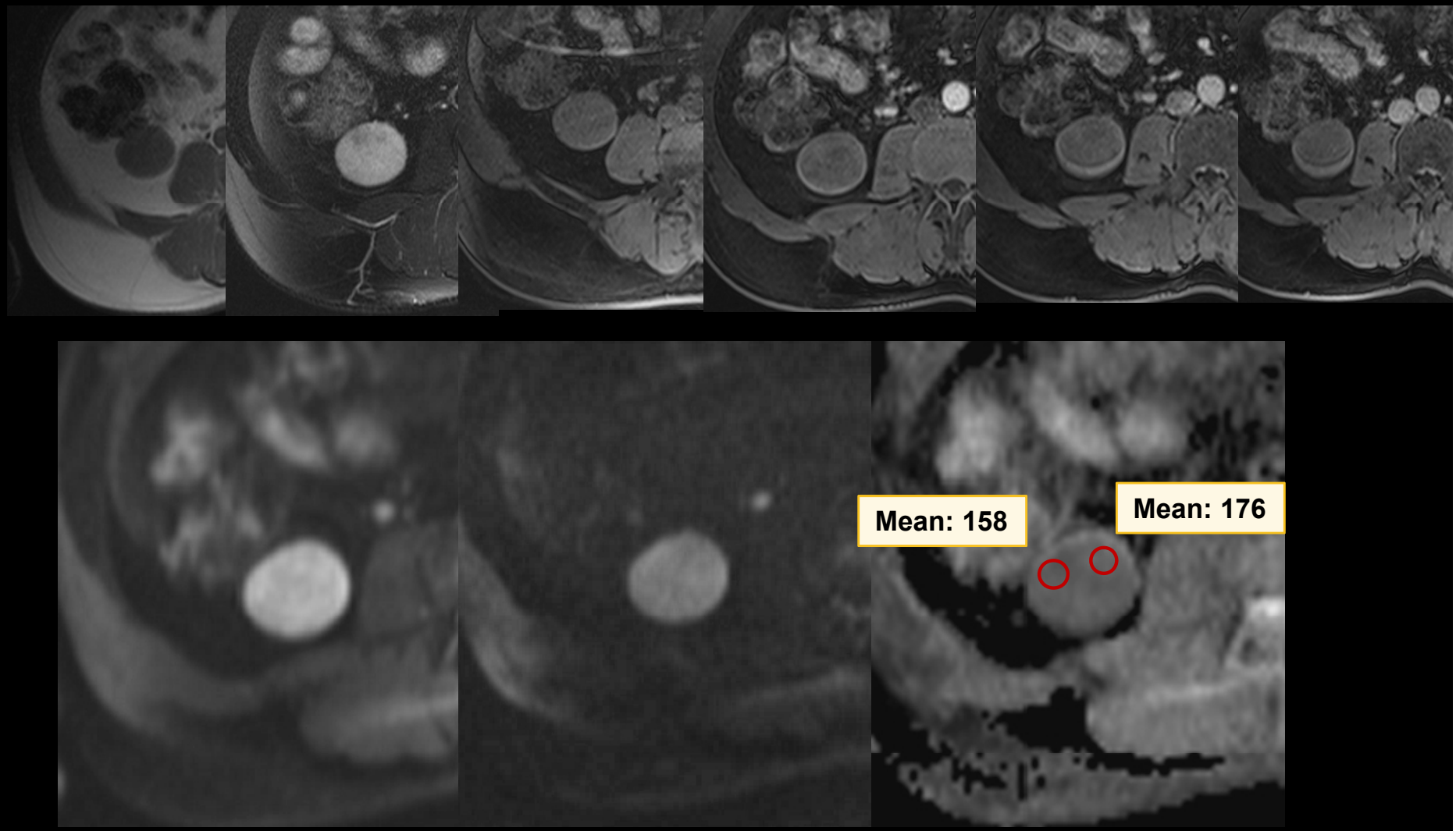

$1.58 \times 10^{-3} mm^2/s < 1.66 \times 10^{-3} mm^2/s < 1.76 \times 10^{-3} mm^2/s$

ONCOCITOMA ou C.C.R.?

RM MASSAS RENAIS

Renal Cell Carcinoma: Dynamic Contrast-enhanced MR Imaging for Differentiation of Tumor Subtypes—Correlation with Pathologic Findings[1]

- **Diferenciação entre os vários subtipos histológicos dos C.C.Renais, consoante o seu padrão de realce no estudo dinâmico, com elevada S e E**

- % realce nas fases cortico-medular e nefrográfica é maior nos C.C.R. céls claras, intermédia nos C.C.R. cromofóbico e inferior nos C.C.R. papilar

  (205.6%, 247.1%; 109.9%, 192.5%; 32.1%, 96.6%, respectivamente)

- Índices realce tumor-córtex tiveram a mesma distribuição (céls claras > cromofóbico > papilar)

RM MASSAS RENAIS

Renal Cell Carcinoma: Dynamic Contrast-enhanced MR Imaging for Differentiation of Tumor Subtypes—Correlation with Pathologic Findings[1]

- **% Alt. Intensidade de Sinal (IS):**

$$[(SI_{post} - SI_{pre})/SI_{pre}] \times 100,$$

- **Índices realce Tumor-Córtex:**

percentage SI change of the tumor divided by the percentage SI change of the renal cortex.

  - % Alt. IS tumor ÷ % Alt. IS córtex

RM MASSAS RENAIS

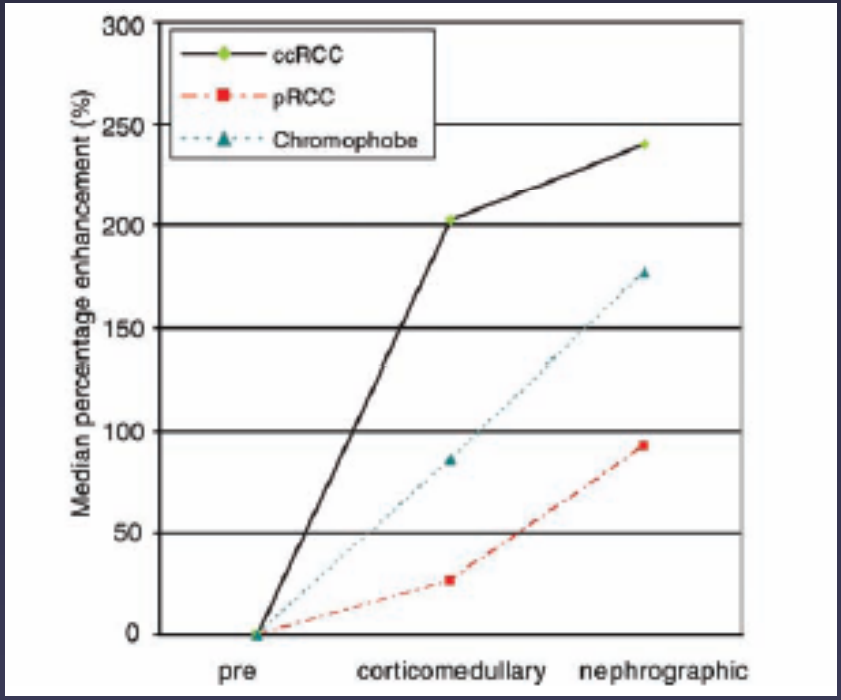

Renal Cell Carcinoma: Dynamic Contrast-enhanced MR Imaging for Differentiation of Tumor Subtypes—Correlation with Pathologic Findings[1]

- O parâmetro mais fidedigno para distinção entre céls claras v.s. papilar é o valor de 84%, fase cortico-medular, S- 93% e E- 96%
- Informação adicional à biópsia, como método não invasivo de classificar em subtipos tumorais

RM Nódulos Renais

Renal Cell Carcinoma: Dynamic Contrast-enhanced MR Imaging for Differentiation of Tumor Subtypes—Correlation with Pathologic Findings[1]

- Diferenciação Histológica

BIÓPSIA PERCUTÂNEA	RM c/Contraste (fase cortico-medular – 84%)
92% acuidade Dx	94% acuidade Dx
Estabelecimento do Grau de Fuhrman	Potencial de eliminar erros amostragem biópsias

Papel complementar no Dx do subtipo histológico (≠s implicações terapêuticas)!

RM MASSAS RENAIS

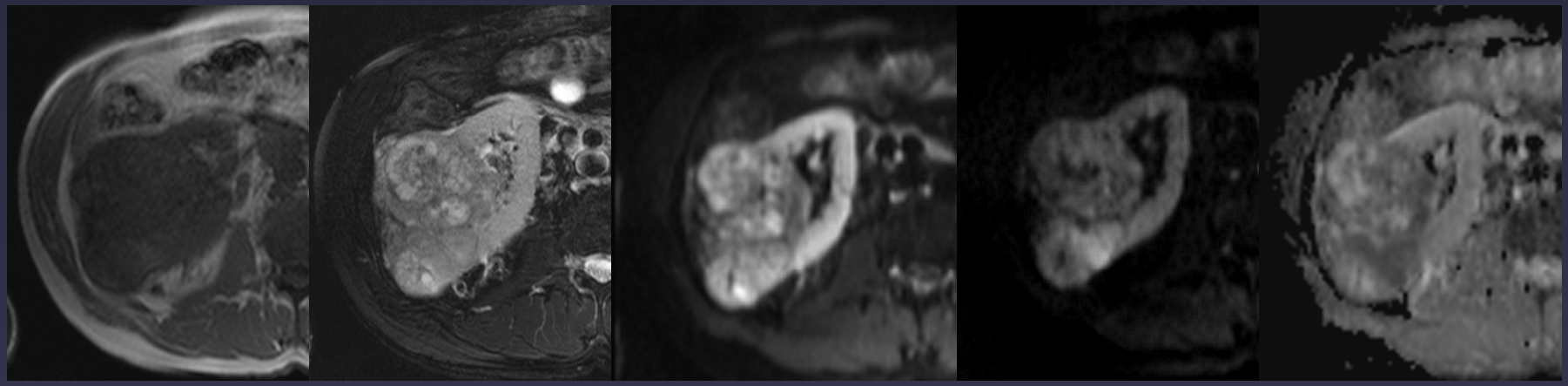

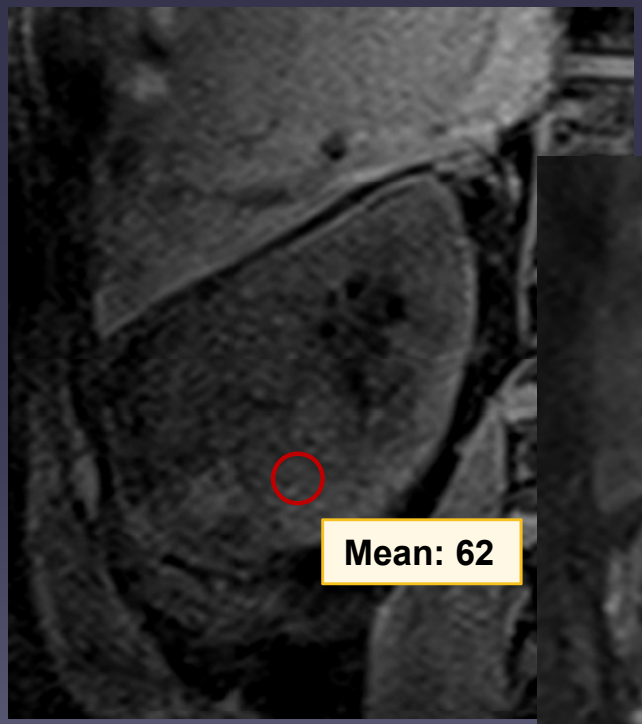

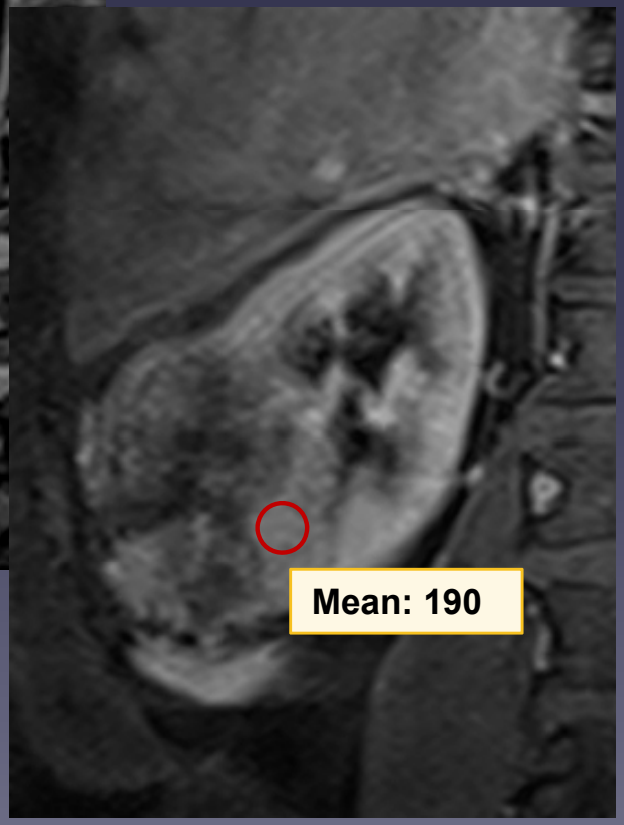

$$[(SI_{post} - SI_{pre})/SI_{pre}] \times 100,$$

[(190 – 62) / 62] x 100 =

= 206.45%

> 84%

C.C.R. Céls Claras!

RM MASSAS RENAIS

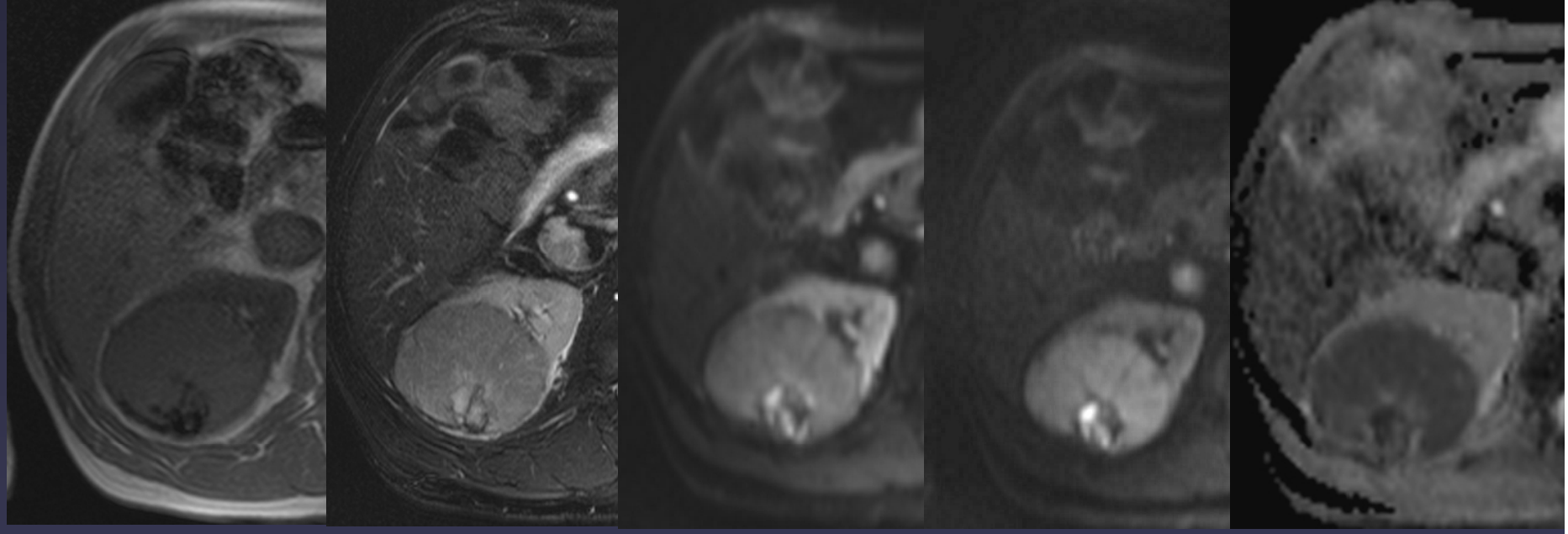

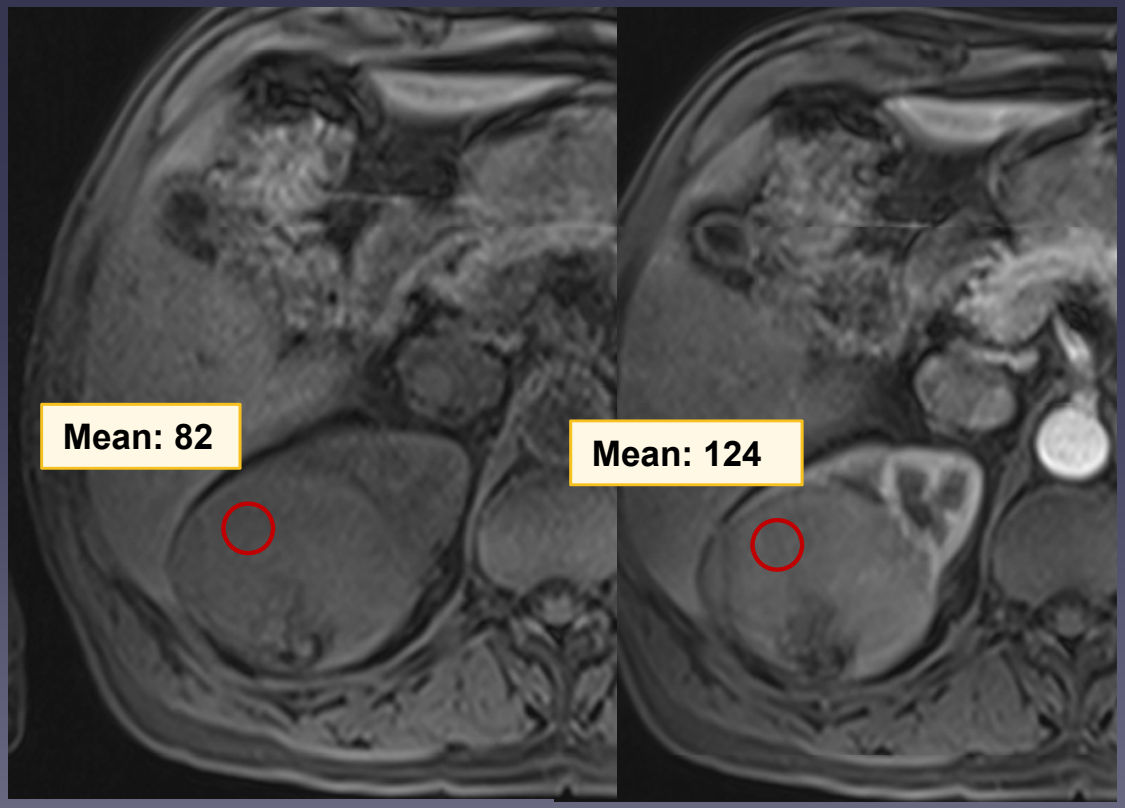

$$[(SI_{post} - SI_{pre})/SI_{pre}] \times 100$$

[(124 – 82) / 82] x 100 =

= 51.2%

< 84%

C.C.R. Papilar!

RM MASSAS RENAIS

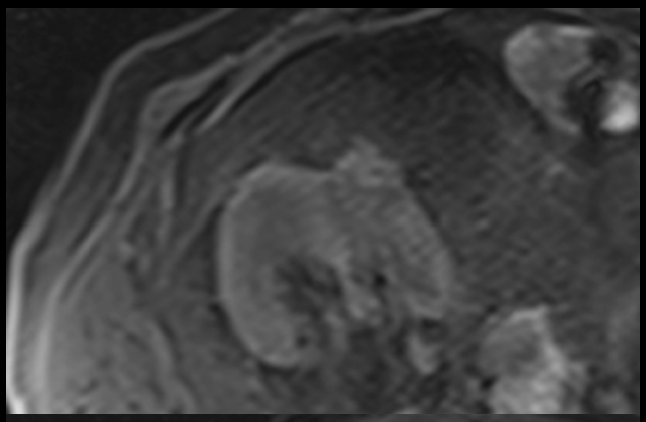

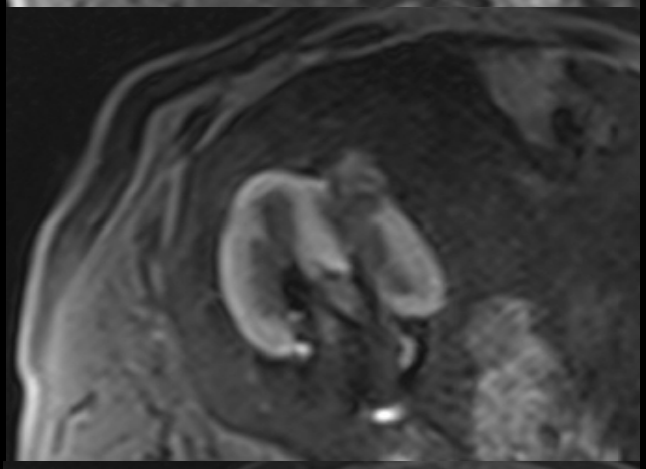

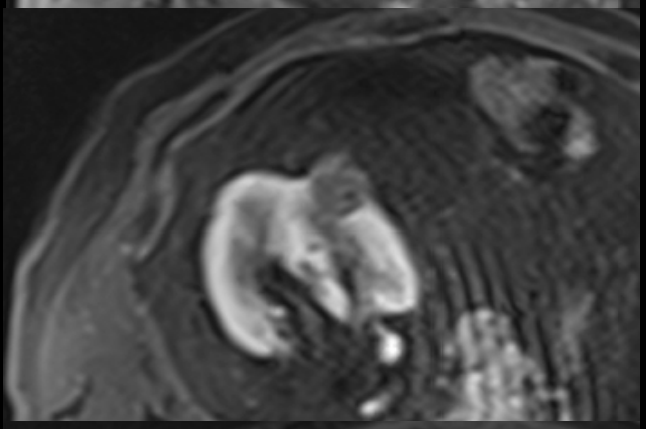

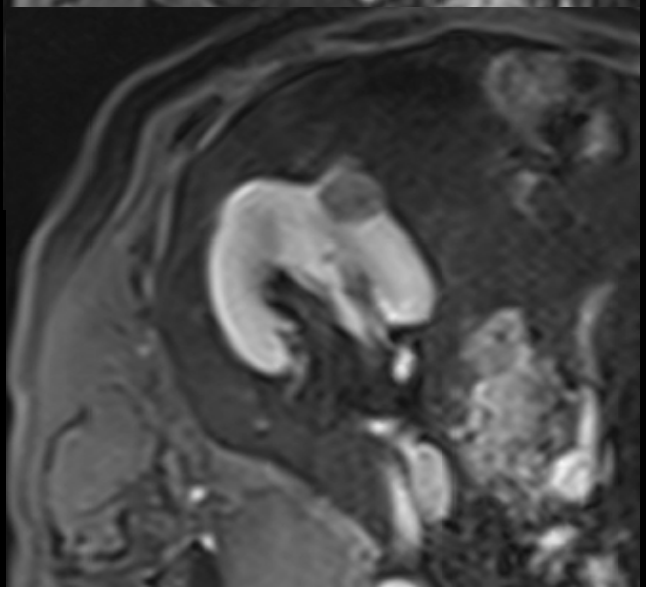

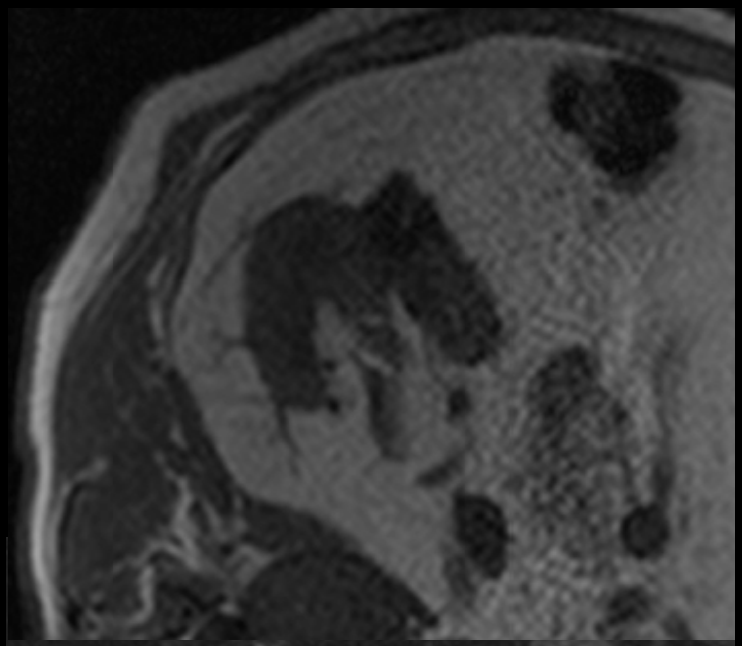

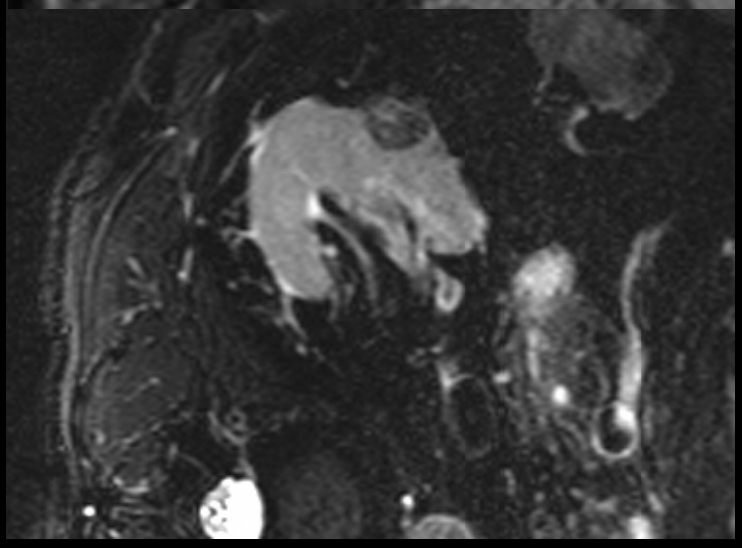

RM MASSAS RENAIS

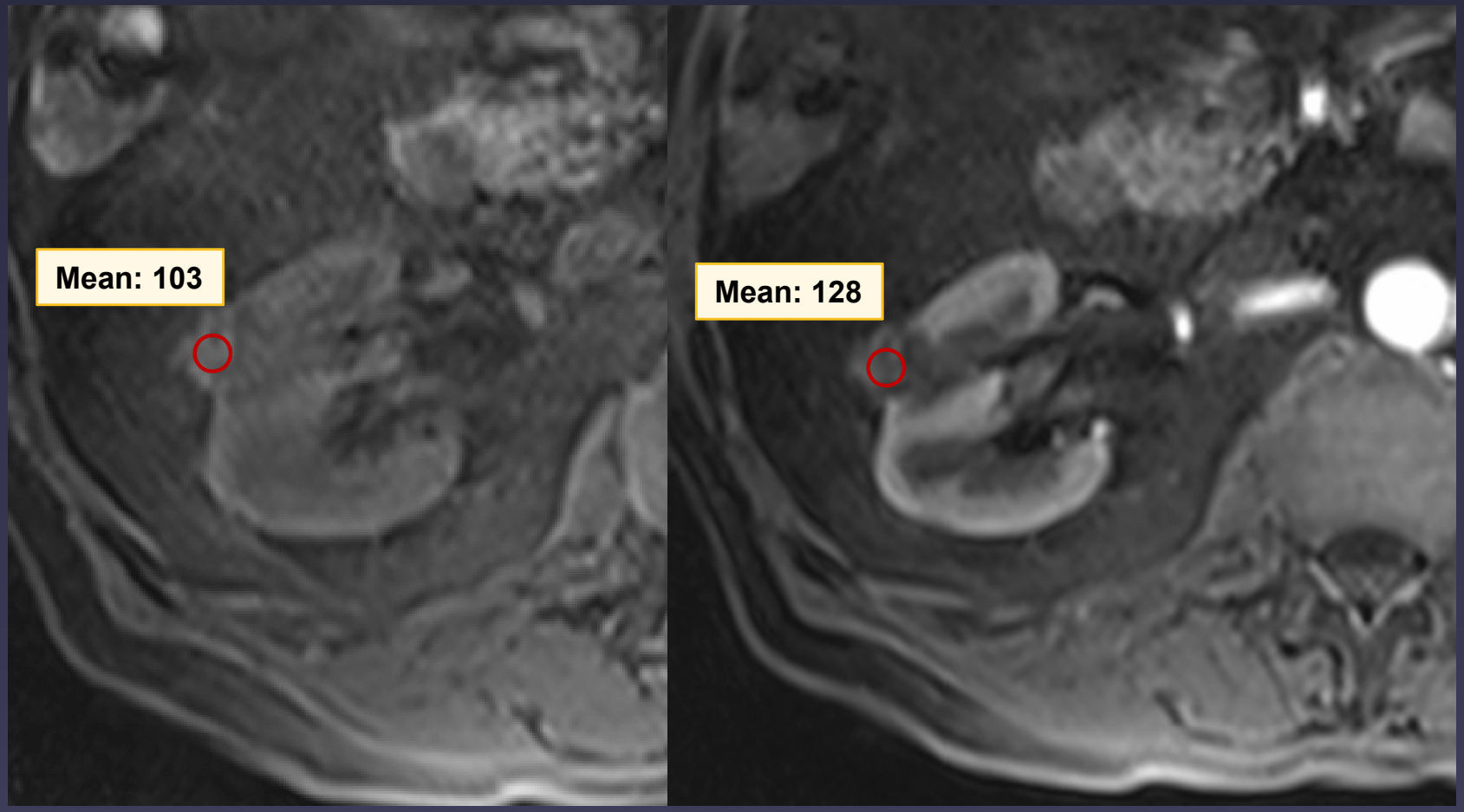

$$[(SI_{post} - SI_{pre})/SI_{pre}] \times 100$$

[(128 – 103) / 103] x 100 = 24.3%

< 84%

C.C.R. Papilar!

→

Punção-Biópsia

Dx Histopatológico: Carcinoma Papilar

RM MASSAS RENAIS

CONCLUSÕES

- A técnica com maior acuidade diagnóstica é a subtracção
- A complementaridade da difusão e do estudo dinâmico permite uma óptima caracterização tecidual
- Estudos prospectivos!