Clínica Universitária de Radiologia

Complicações pós-transplante hepático:

o papel da radiologia de intervenção

Pedro Marques

Junho / 2011

Moderador: **Dr. Alfredo Gil Agostinho**

- Introdução
- Transplante hepático: indicações e procedimentos cirúrgicos habituais
- Complicações:
  - Rejeição
  - Complicações vasculares
  - Complicações biliares
- Conclusão

INTRODUÇÃO

- o transplante hepático é o tratamento de escolha para doentes em com doença hepática terminal ou tumores primários irressecáveis

- O transplante pode ser total ou parcial (*split-liver*)

INTRODUÇÃO

- A radiologia adquiriu um papel fundamental no acompanhamentos dos doentes transplantados porque permite a detecção e o tratamento de complicações vasculares e não vasculares , melhorando a sobrevida do doente e do enxerto, sem a necessidade de recorrer a reintervenções cirúrgicas.

INDICAÇÕES

Disease Indications for Liver Transplantation

Advanced Chronic Liver Disease

Predominantly cholestatic disease
Biliary atresia
Primary biliary cirrhosis
Primary sclerosing cholangitis
Familial cholestatic syndromesPredominantly hepatocellular disease
Chronic viral-induced liver disease (hepatitis B, C, D)
Chronic drug-induced liver disease
Alcoholic liver disease
Idiopathic autoimmune liver diseasePredominantly vascular disease
Budd-Chiari syndrome
Veno-occlusive disease

Unresectable Hepatic Malignancies

Hepatocellular carcinoma
Cholangiocarcinoma (highly selected cases, only under protocol)
Rare nonhepatocellular or bile duct tumors that arise within the hepatic parenchyma
Isolated hepatic metastatic disease
Carcinoid tumor
Pancreatic islet cell tumor

Metabolic Liver Disease

Alpha-1 antitrypsin deficiency
Wilson's disease
Homozygous type II hyperlipoproteinemia
Crigler-Najjar syndrome type I
Erythropoietic protoporphyria
Urea cycle deficiencies
Glycogen storage diseases, type I and IV
Tyrosinemia
Hereditary hemochromatosis

Fulminant Hepatic Failure

Acute viral hepatitis (A, B, D, non-A, non-B, Epstein-Barr virus EBV)
Drug-induced liver toxicity

Halothane
Gold
Disulfiram
Acetaminophen
Others
Metabolic liver disease

Wilson's disease
Reye's syndrome
Organic acidurias

TÉCNICA

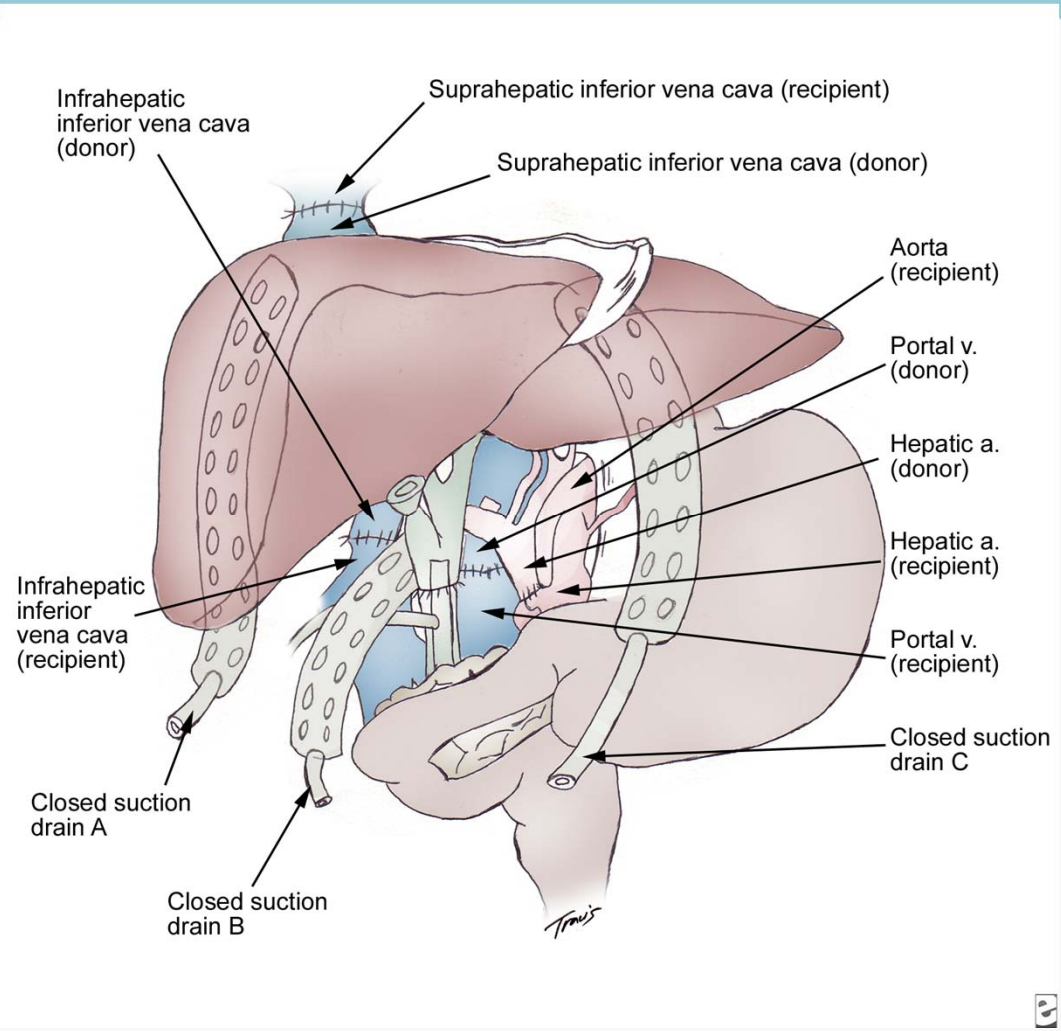
Infrahepatic inferior vena cava (donor)
Suprahepatic inferior vena cava (recipient)
Suprahepatic inferior vena cava (donor)
Aorta (recipient)
Portal v. (donor)
Hepatic a. (donor)
Hepatic a. (recipient)
Portal v. (recipient)
Infrahepatic inferior vena cava (recipient)
Closed suction drain C
Closed suction drain A
Closed suction drain B

TÉCNICA

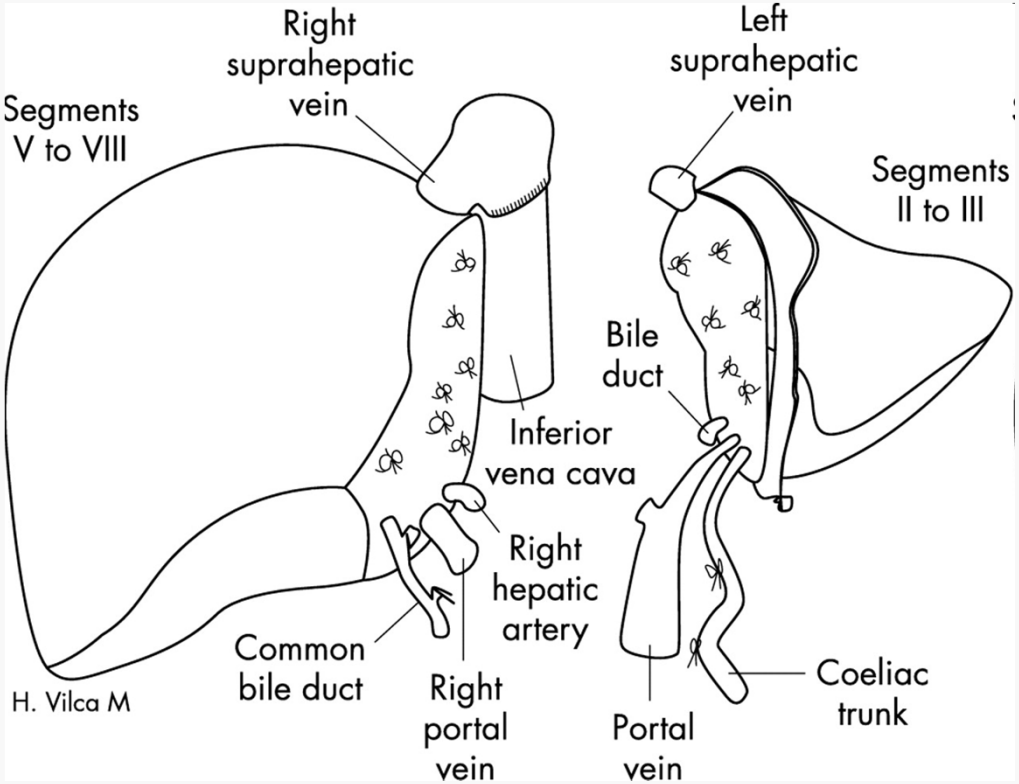
Right
suprahepatic
vein
Left
suprahepatic
vein
Segments
V to VIII
Segments
II to III
Bile
duct
Inferior
vena cava
Right
hepatic
artery
Common
bile duct
Right
portal
vein
Portal
vein
Coeliac
trunk
H. Vilca M

COMPLICAÇÕES

- Complicações:
  - Rejeição
  - Complicações vasculares
  - Complicações biliares

COMPLICAÇÕES

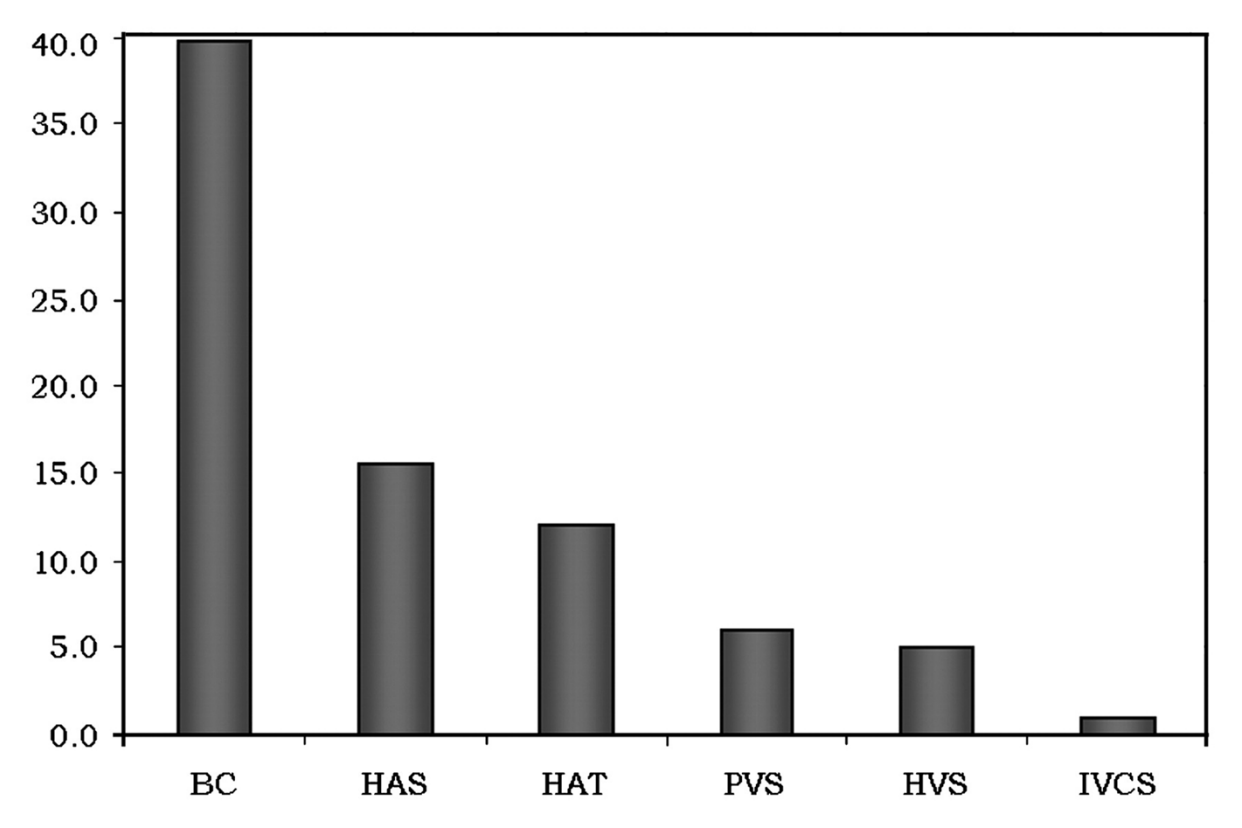

Diagnóstico de doença do enxerto

- Qualquer alteração das provas de função hepática que não seja explicada por achados nos métodos de imagem necessita de biópsia para excluir rejeição ou outra causa, como por exemplo colestase sem dilatação biliar associada

- Biópsia percutânea

- Biópsia transjugular

Diagnóstico de doença do enxerto

- Biópsia percutânea
- Habitualmente realizada sob orientação ecográfica
- Contra-indicações:
  - contagem de plaquetas <50.000/µl
  - protrombina <50%
  - ascite

Diagnóstico de doença do enxerto

- Biópsia percutânea

- Complicações (ocorrem em cerca de 5% dos casos):

  - hemorragia
  - hemobilia
  - fístula arterio-portal infecção

Diagnóstico de doença do enxerto

- Biópsia transjugular

- Realizada em doentes com ascite e/ou coagulopatia devido ao menor risco de hemorragia relativamente à abordagem percutânea

- Dado que a biópsia é efectuada através de uma veia hepática, qualquer eventual hemorragia permanece no espaço intravascular

- o uso de controlo ecográfico e fluoroscópico permite reduzir o risco de perfuração da cápsula

Diagnóstico de doença do enxerto

- Biópsia transjugular

- Contra indicações relativas:

- enxerto de pequenas dimensões em transplante dos segmentos laterais do lobo esquerdo

- Crianças <15Kg

Diagnóstico de doença do enxerto

- Biópsia transjugular

- Complicações ocorrem em 3 a 11% dos casos:

  - hematoma subcapsular
  - hemorragia intraperitoneal
  - punção da artéria subclávia
  - pneumotórax
  - hemotórax

COMPLICAÇÕES VASCULARES

- Artéria hepática
- Veias hepáticas
- Veia porta
- Veia cava inferior

COMPLICAÇÕES VASCULARES

- A maioria das complicações vasculares manifesta-se durante os primeiros três meses após o transplante

- As manifestações clínicas podem ser indistinguíveis de complicações biliares, rejeição do enxerto, má função do enxerto ou infecção, pelo que os métodos de imagem se tornam indispensáveis ao diagnóstico

- Eco-Doppler, TC e RM são úteis para o diagnóstico e seguimento das complicações

COMPLICAÇÕES VASCULARES

- **Estenose da artéria hepática**

- Estenose da artéria hepática ocorre em até 20% dos doentes transplantados, sendo mais frequentes em doentes em idade pediátrica

- São mais frequentes no local da anastomose. No entanto podem ocorrer estenoses não anastomóticas em casos de rejeição do enxerto ou necrose

- O diagnóstico e o tratamento precoce pode diminuir a lesão isquémica do enxerto e consequentes lesões biliares assim como a progressão para trombose arterial.

COMPLICAÇÕES VASCULARES

- **Estenose da artéria hepática**

- A realização de angioplastia transluminal percutânea com ou sem colocação de *stent* tem uma patência a um ano de 60 a 80%

- A permeabilidade a longo prazo em doentes em idade pediátrica não é conhecida, pelo que é evitada a colocação de stents

COMPLICAÇÕES VASCULARES

- **Estenose da artéria hepática**

- Indicações: No Doppler aumento >3vezes da velocidade na zona da estenose / velocidade>200cm/s; ondas *tardus parvus* com IR<0,6

- Complicações associadas a angioplastia são:
  - dissecção, formação de pseudoaneurisma e rotura da artéria hepática

COMPLICAÇÕES VASCULARES

- **Estenose da artéria hepática**

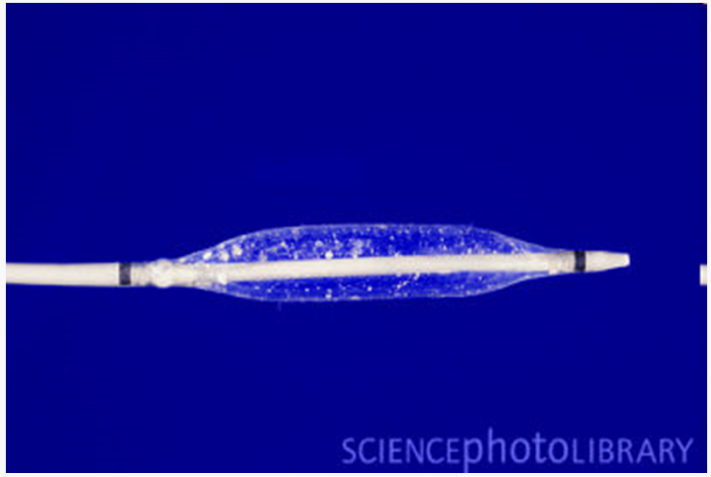

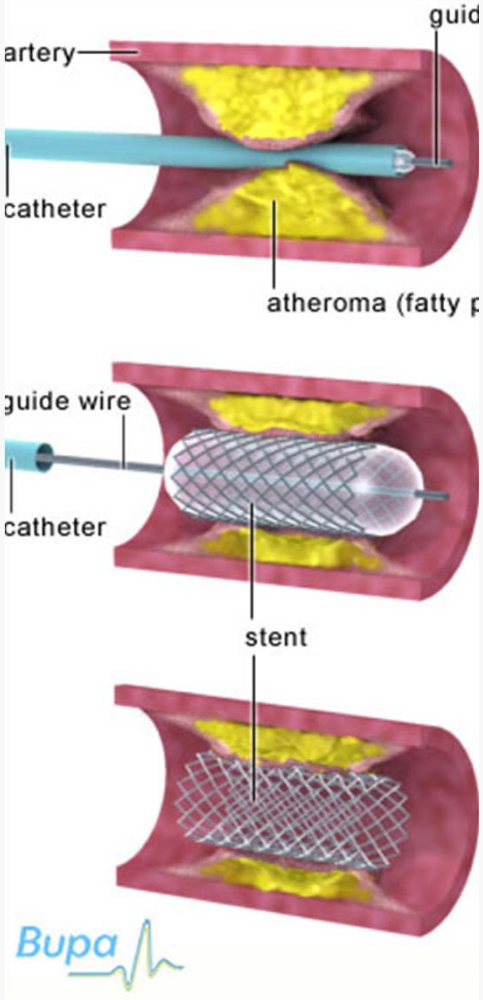

COMPLICAÇÕES VASCULARES

- **Estenose da artéria hepática**

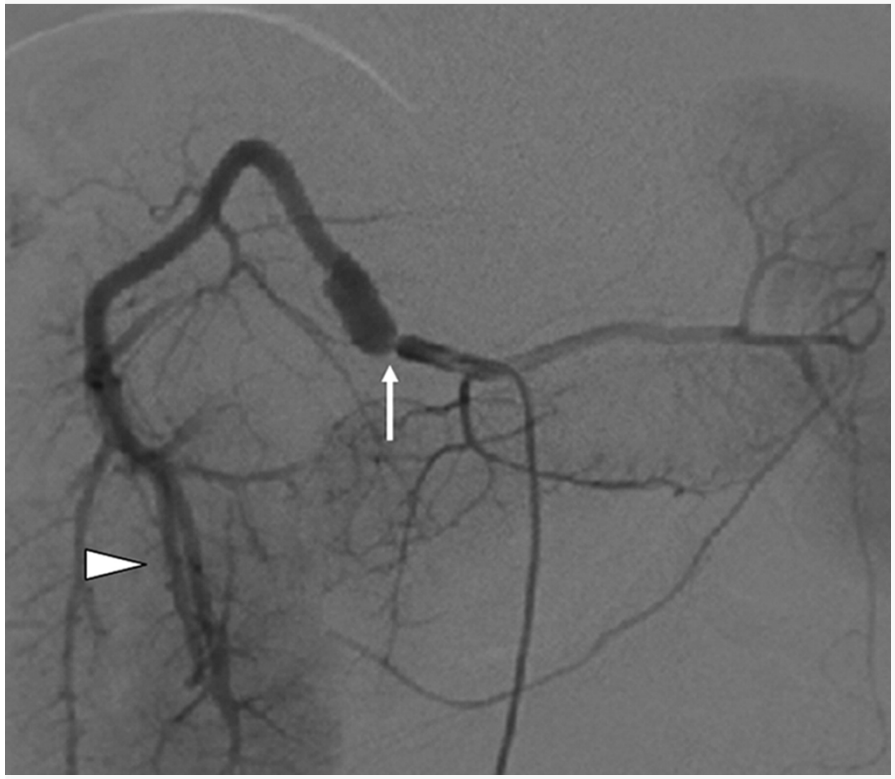

COMPLICAÇÕES VASCULARES

- **Trombose da artéria hepática**

- Complicação grave associada a lesão parenquimatosa e das vias biliares com elevada taxa de perda do enxerto e mortalidade

- Opções terapêuticas são:
  - Trombectomia e revascularização; retransplante; trombólise percutânea selectiva seguida de angioplastia

COMPLICAÇÕES VASCULARES

- **Trombose da artéria hepática**

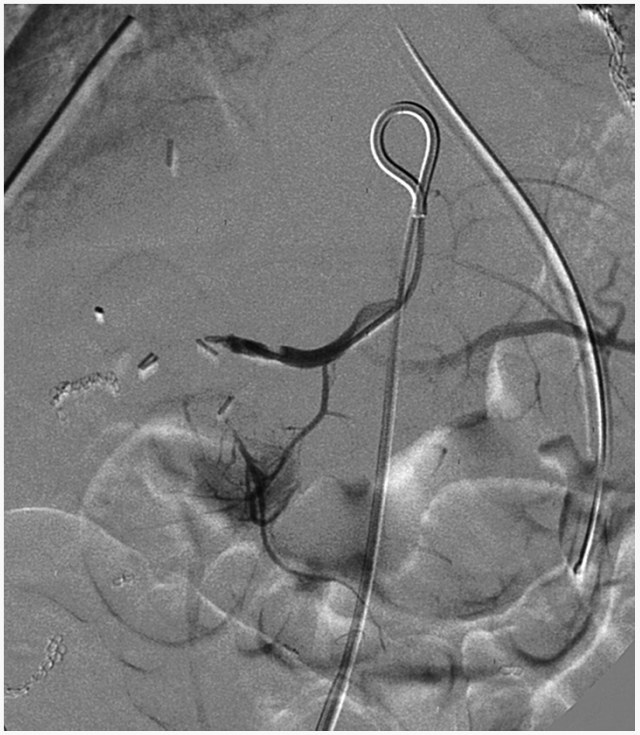

COMPLICAÇÕES VASCULARES

- **Estenose da veia hepática**

- Complicação grave que leva à perda de até 5% dos enxertos, sobretudo em doentes com transplantes parciais

- Habitualmente ocorre no local da anastomose, mas pode ocorrer uma estenose intrahepática, geralmente iatrogénica (biópsia, colocação de dreno biliar,…)

COMPLICAÇÕES VASCULARES

- **Estenose da veia hepática**
- Considerada significativa quando há um gradiente > 3mmHg entre a veia hepática e a aurícula direita
- O tratamento de escolha é a angioplastia transfemoral/transjugular com ou sem colocação de *stent* metálico

COMPLICAÇÕES VASCULARES

- **Estenose da veia hepática**

- Em doentes pediátricos opta-se por não colocação de *stent*, excepto quando a estenose persiste após várias angioplastias.

- Gradiente >5mmHg após várias angioplastias é considerado sinal de rejeição e indicação para colocação de *stent*

COMPLICAÇÕES VASCULARES

- **Estenose da veia hepática**

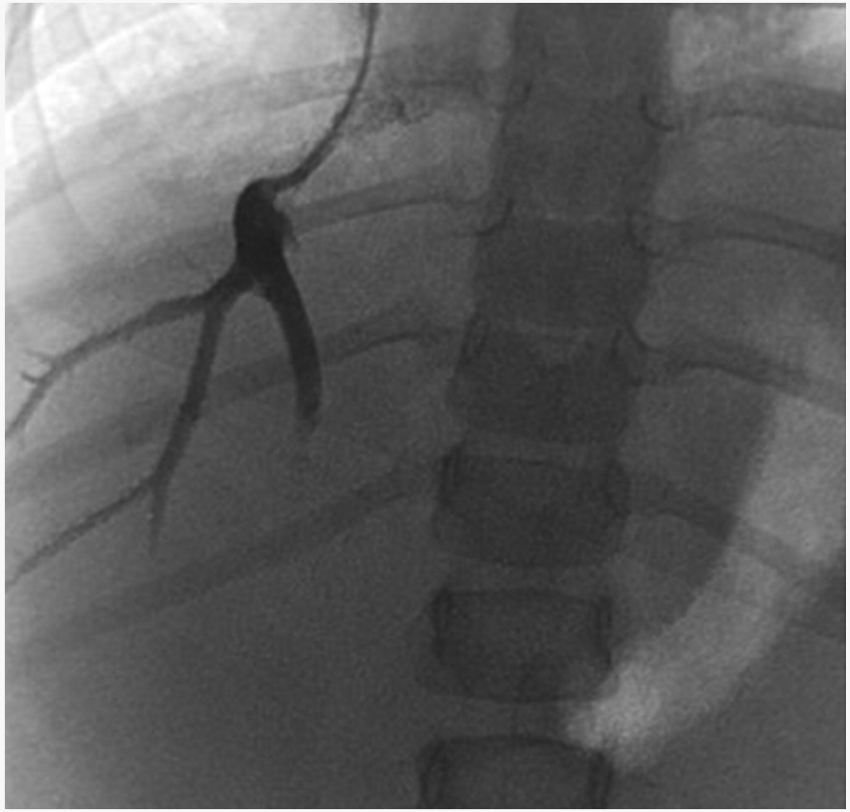

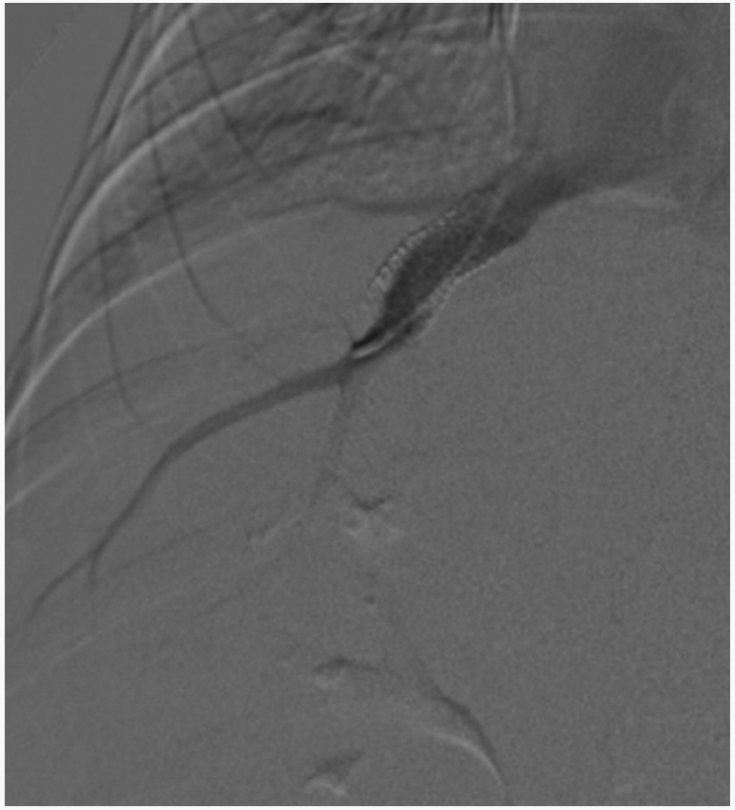

COMPLICAÇÕES VASCULARES

- **Estenose da veia hepática**

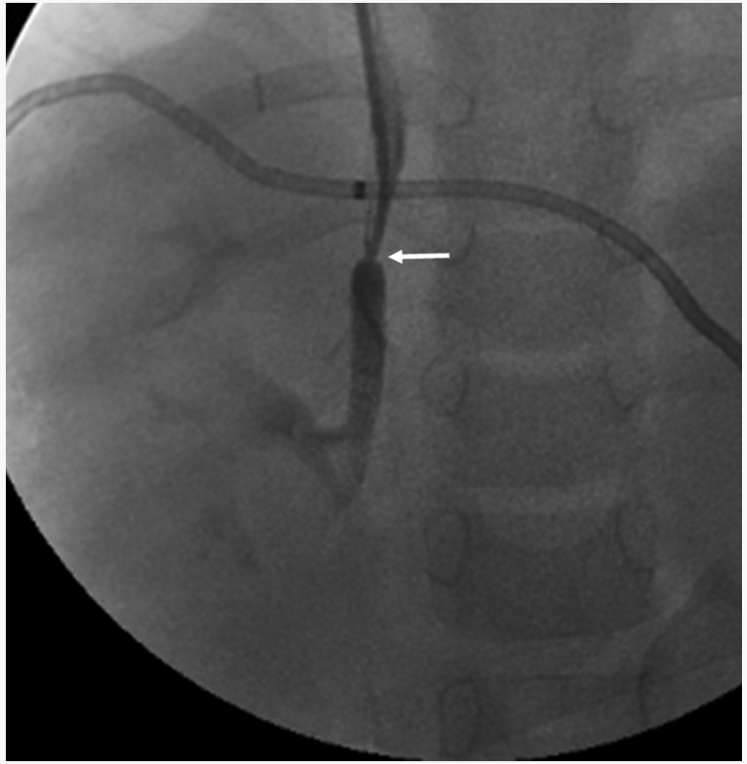

COMPLICAÇÕES VASCULARES

- Estenose da veia hepática

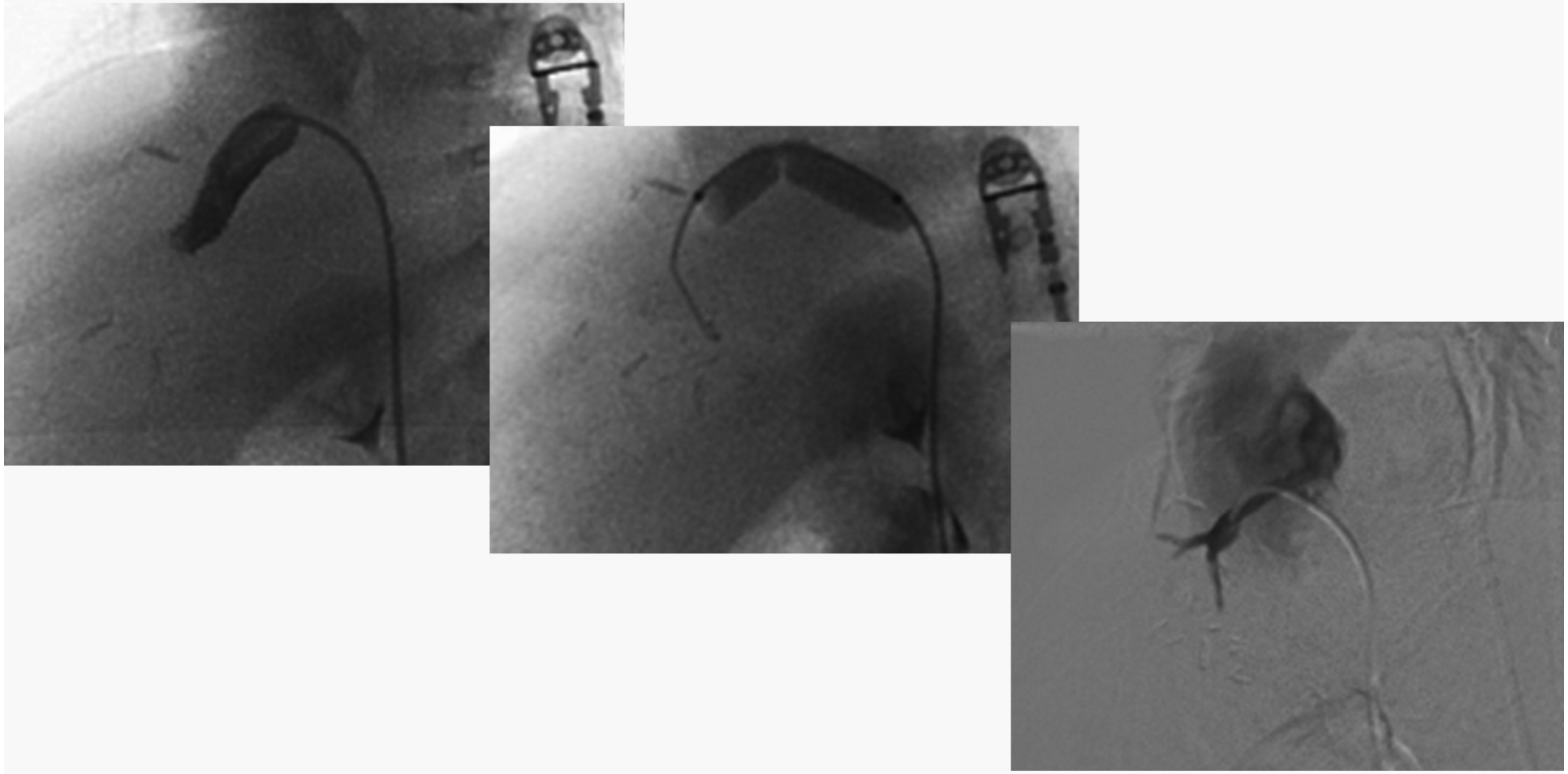

COMPLICAÇÕES VASCULARES

- **Estenose da veia cava inferior**

- Complicação rara que ocorre em menos de 1% dos casos

- manifestações clínicas incluem ascite refractária, derrame pleural, edema dos membros inferiores e alterações das provas de função hepática

- Está muitas vezes associada a estenose da anastomose da veia hepática

COMPLICAÇÕES VASCULARES

- **Estenose da veia cava inferior**

- Estenose significativa se no estudo Doppler houver aumento de velocidade >4 vezes em relação à zona pré estenótica

- Tratamento inicial é a angioplastia

- Em casos de estenoses significativas pode observar-se circulação colateral

COMPLICAÇÕES VASCULARES

- Estenose da veia cava inferior

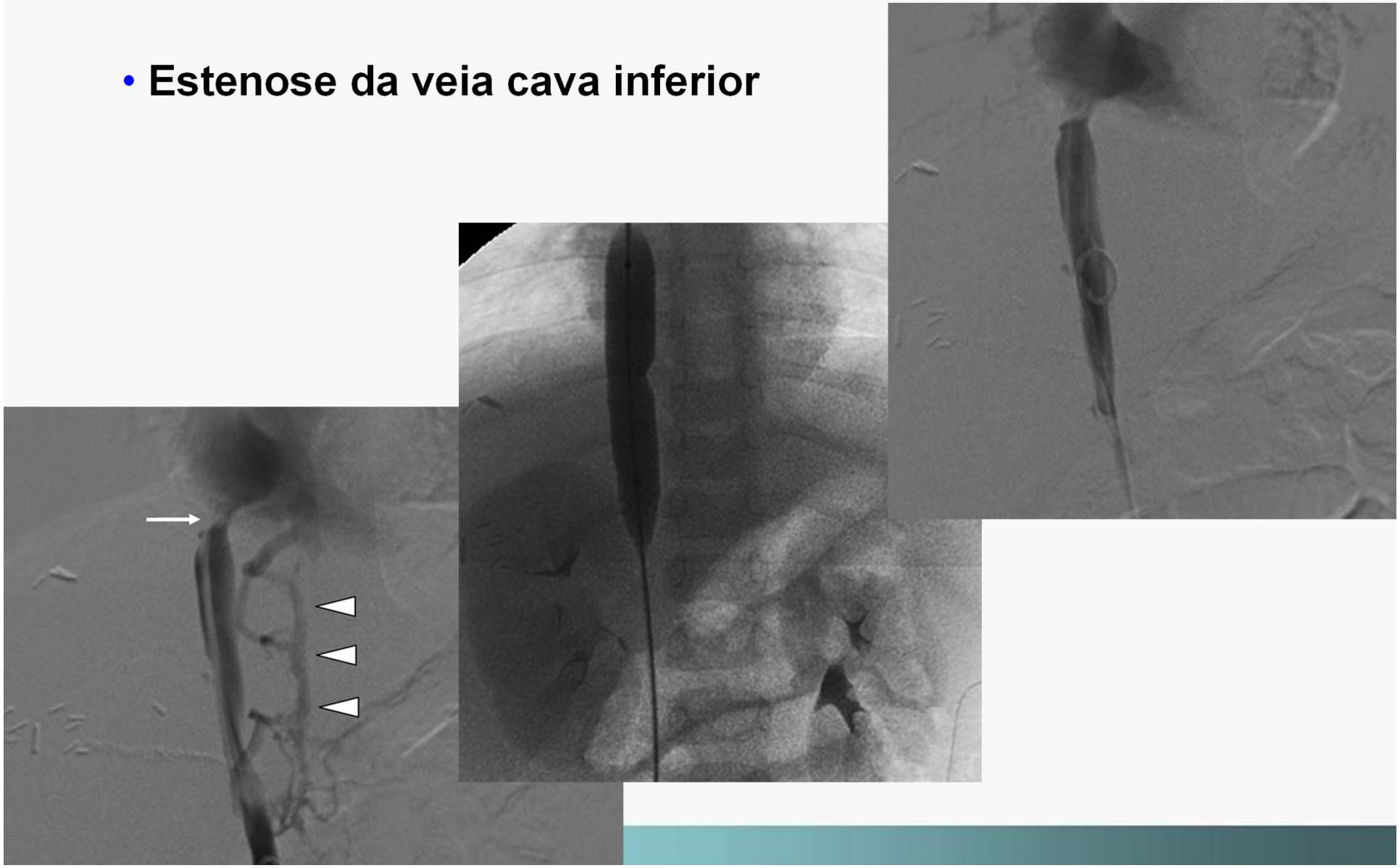

COMPLICAÇÕES VASCULARES

- **Estenose da veia cava inferior**

- O controlo pós angioplastia pode ser efectuado por Eco-Doppler, tendo como referencia exame efectuado no dia seguinte à angioplastia

COMPLICAÇÕES VASCULARES

- **Estenose da veia porta**

- Ocorre em 4-8% dos casos

- Manifestações clínicas são secundárias a hipertensão portal e incluem circulação colateral com possível hemorragia digestiva, esplenomegália e ascite

- Considerada significativa se houver um aumento da velocidade >4 vezes em relação à zona pré-estenótica

COMPLICAÇÕES VASCULARES

- **Estenose da veia porta**

- Angioplastia por via percutânea transhepática é considerada o método de tratamento padrão da estenose portal

- permeabilidade de 100% a 46 meses após angioplastia com colocação de *stent*

COMPLICAÇÕES VASCULARES

- **Estenose da veia porta**

COMPLICAÇÕES VASCULARES

- **Síndrome do roubo da artéria esplénica**

- Caracterizado por insuficiência hepática, redução da perfusão arterial hepática e aumento da perfusão esplénica após transplante hepático

- Ocorre em 3-4% dos transplantes

COMPLICAÇÕES VASCULARES

- **Síndrome do roubo da artéria esplénica**

- Em doentes com doença hepática crónica e hipertensão portal há aumento da perfusão arterial esplénica por redução da resistência arteriolar.

- O transplante pode ser complicado por desvio da perfusão arterial do enxerto hepático, sobretudo quando há aumento da resistência arterial intrahepática por rejeição ou hepatite.

COMPLICAÇÕES VASCULARES

- **Síndrome do roubo da artéria esplénica**

- As manifestações clínicas são idênticas às de outras causas de falência do enxerto como rejeição ou isquémia

- Pode ocorrer imediatamente após o transplante ou nas semanas seguintes

COMPLICAÇÕES VASCULARES

- **Síndrome do roubo da artéria esplénica**

- Existe controvérsia quanto ao tratamento de 1ª linha

- Anastomose da artéria hepática à aorta / embolização da artéria esplénica

COMPLICAÇÕES VASCULARES

- **Síndrome do roubo da artéria esplénica**

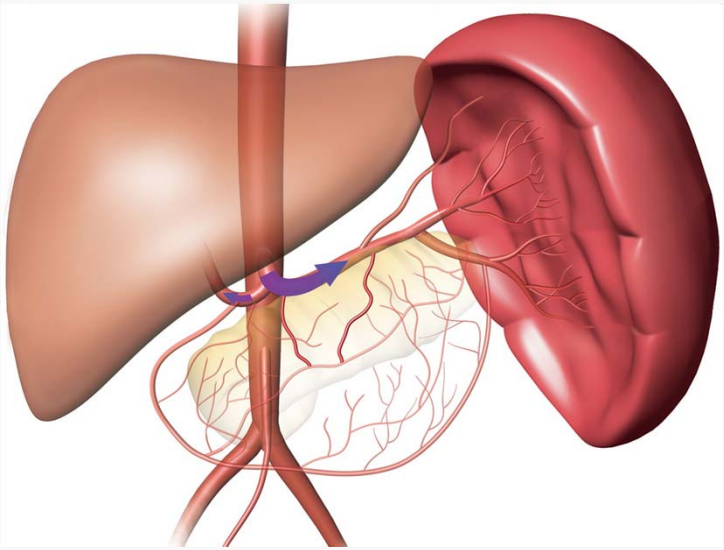

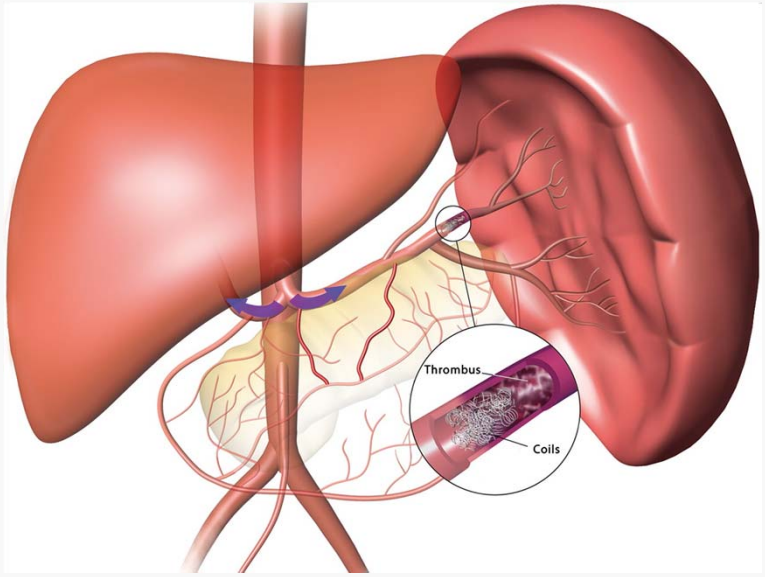

COMPLICAÇÕES BILIARES

- Estenoses da anastomose
- Estenoses intrahepáticas
- Extravasamento biliar e bilomas
- Ductos intrahepáticos com drenagem isolada

COMPLICAÇÕES BILIARES

- Ocorrem em até 40% dos casos

- geralmente manifestam-se durante os primeiros 3 meses após o transplante, mas podem ocorrer meses ou anos mais tarde

- As manifestações clínicas podem ser indistinguíveis daquelas das complicações vasculares, rejeição ou disfunção do enxerto ou infecção

- Muitas vezes a ecografia é usada como exame inicial na avaliação de complicações biliares, mas tem um elevado número de falsos negativos

COMPLICAÇÕES BILIARES

- CPRM ou CPT/CPRE podem estar indicados

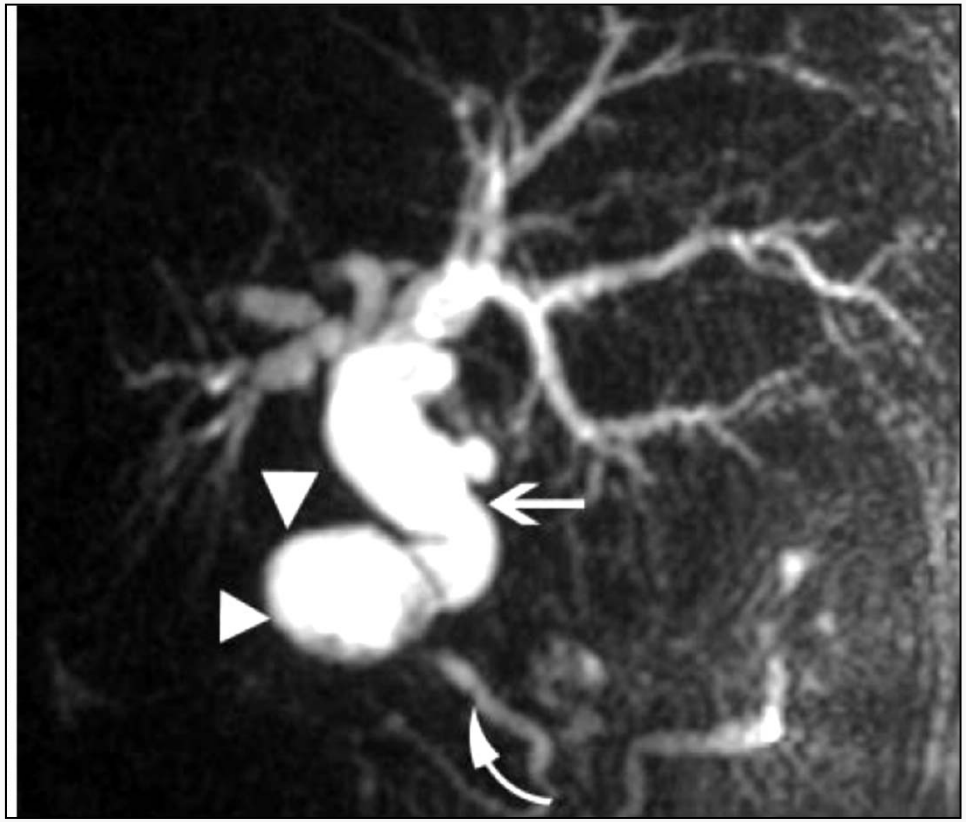

COMPLICAÇÕES BILIARES

- **Estenose da anastomose biliar**

- Deve-se suspeitar de estenose da anastomose:
  - febre ou colangite
  - FA, bilirrubina directa ou transaminases elevadas
  - dilatação das vias biliares em exames de imagem
  - sinais de colestase em biópsia

- Pode haver estenose significativa da anastomose sem dilatação das vias biliares

COMPLICAÇÕES BILIARES

- **Estenose da anastomose biliar**

- Em doentes com transplante hepático total a abordagem terapêutica pode ser efectuada por CPT ou CPRE

- Em doentes com transplantes parciais (II e III) é efectuada montagem em Roux-en-Y com anastomose das vias biliares ao jejuno, sem abordagem endoscópica, sendo que a opção terapêutica não cirúrgica é a CPT.

COMPLICAÇÕES BILIARES

- **Estenose da anastomose biliar**

- pode ser efectuada dilatação da estenose com balão, numa ou várias sessões

- Complicações da CPT incluem: hemorragia, colangite, sépsis

COMPLICAÇÕES BILIARES

- **Estenoses biliares intrahepáticas**

- Associadas a rejeição crónica ou insuficiência arterial causada por estenose/trombose da artéria hepática

- Podes ser únicas ou múltiplas

- O tratamento é a dilatação com balão por via percutânea, mas está associado a uma taxa de recorrência elevada (90%)

COMPLICAÇÕES BILIARES

- **Estenoses biliares intrahepáticas**

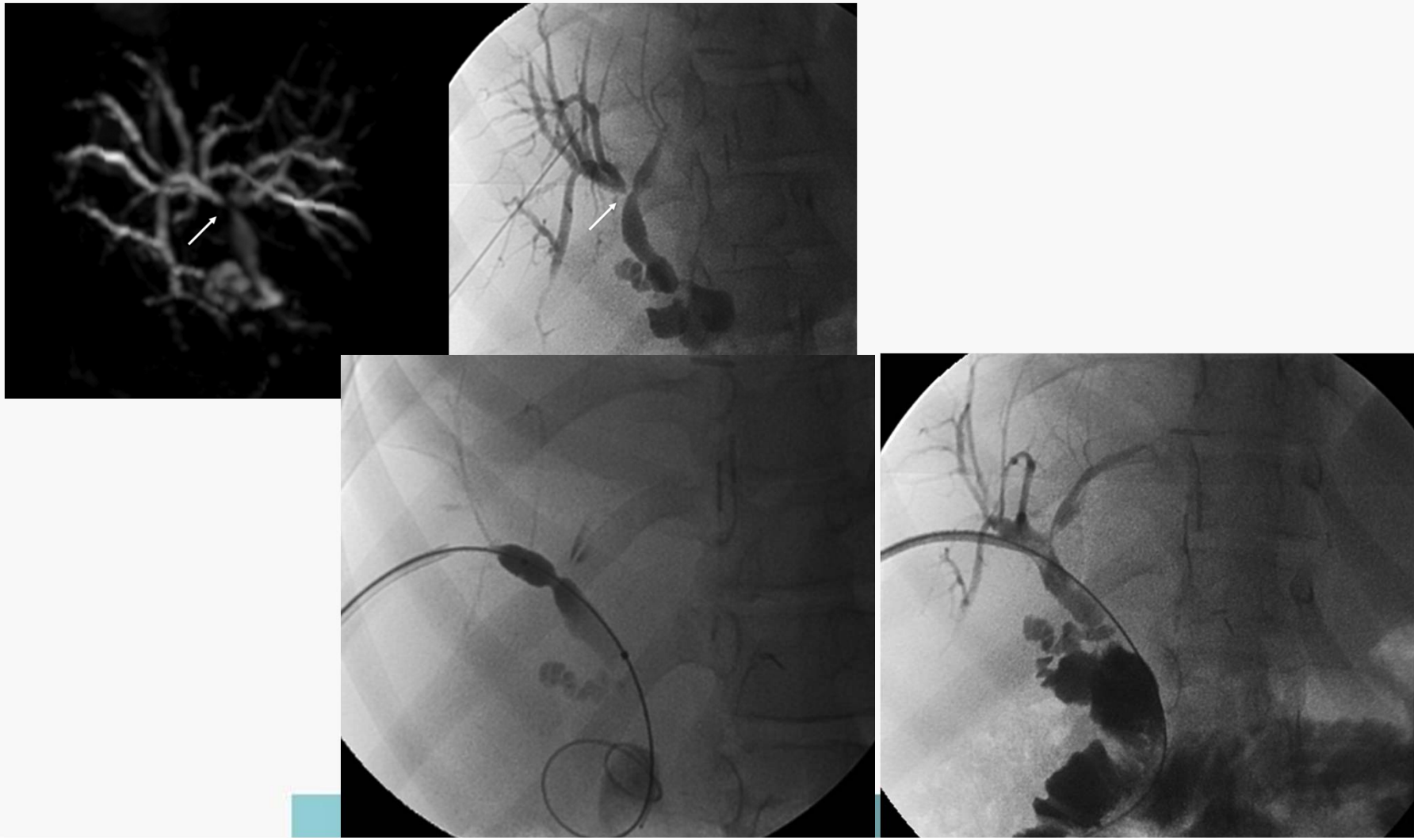

COMPLICAÇÕES BILIARES

- **Bilomas intrahepáticos**

- Associadas a rejeição crónica ou insuficiência arterial causada por estenose/trombose da artéria hepática

- Podem estar infectados por bactérias gram-negativas com origem no tubo digestivo

- Drenagem percutânea guiada por ecografia/TC deve ser efectuada para reduzir o risco de sepsis e perda do enxerto

COMPLICAÇÕES BILIARES

- **Ductos intrahepáticos com drenagem isolada**

- Pode ser efectuada escleroterapia com álcool

COMPLICAÇÕES BILIARES

- **Extravasamento biliar**

- Ocorre nas primeiras semanas após transplante

- Pode ter origem na anastomose biliar, na margem de ressecção em transplantes parciais ou no local de inserção do dreno de Kehr

- Pequenas fugas habitualmente resolvem de forma espontânea

COMPLICAÇÕES BILIARES

- **Extravasamento biliar**

- Extravasamento biliar de maior quantidade necessita de tratamento devido aos riscos associados:
  - febre
  - dor abdominal
  - depleção de fluidos e electrólitos
  - má absorção
  - sépsis e hemorragia por erosão vascular hilar

COMPLICAÇÕES BILIARES

- **Extravasamento biliar**

- Drenagem de bilomas pode ser efectuada por via percutânea, com colocação de dreno orientada por ecografia ou TC

- Colocação de cateter de drenagem biliar reduzindo o contacto da bílis com o local de extravasamento pode facilitar o processo de reparação, mas muitas vezes é necessária intervenção cirúrgica

CONCLUSÃO

- Procedimentos de radiologia de intervenção podem ser usados no tratamento de complicações vasculares e não vasculares após transplante hepático, obviando reintervenções cirúrgicas e retransplantes, com aumento da sobrevida dos enxertos e dos doentes