Clínica Universitária de Radiologia

RadioGraphics

Coagulation Necrosis Induced by Radiofrequency Ablation in the Liver: Histopathologic and Radiologic Review of Usual to Extremely Rare Changes[1]

Young-sun Kim, MD • Hyunchul Rhim, MD • Hyo Keun Lim, MD
Dongil Choi, MD • Min Woo Lee, MD • Min Jung Park, MD

RadioGraphics 2011; 31:377–390

Pedro Marques

4 / 5 / 2011

- Introdução
- Mecanismo de necrose por coagulação
- Alterações anatomo-patológicas
- Achados imagiológicos
  - Habituais
  - Ocasionais
  - Raros
- Conclusões

INTRODUÇÃO

- A eficácia da termoablação por radiofrequência no tratamento de carcinomas hepatocelulares é comparável à da excisão cirúrgica, desde que os nódulos sejam suficientemente pequenos

- Assim o número de lesões tratadas por termoablação bem como o de exames imagiológicos de controlo tem vindo a aumentar

INTRODUÇÃO

- Tipicamente, após a termoablação, observa-se uma zona de parênquima que não sofre efeito de realce após administração de contraste

- Numa fase inicial esta zona é acompanhada por hiperémia periférica. Subsequentemente há perda progressiva de volume da zona termoablada

INTRODUÇÃO

- No entanto, nalguns casos observam-se achados atípicos, os quais têm etiologia multifactorial

- Nos últimos 10 anos, os autores realizaram termoablação por radiofrequência em mais de 4000 doentes para o tratamento de tumores primários e secundários do fígado, tendo encontrado vários casos com achados atípicos

MECANISMOS DE NECROSE POR COAGULAÇÃO

- Quando uma corrente eléctrica alternada com uma frequência de 200-1200KHz é emitida por um eléctrodo, induz agitação dos iões dos tecidos adjacentes o que eleva a sua temperatura

- Como na área circundante ao eléctrodo de radiofrequência a densidade da corrente eléctrica é mais elevada que nas áreas mais afastadas, é junto ao eléctrodo que há maior aumento da temperatura

MECANISMOS DE NECROSE POR COAGULAÇÃO

- Se a temperatura do tecido hepático for elevada e mantida a aproximadamente 60º C durante alguns segundos, ocorre necrose por coagulação

- A área de necrose por coagulação, ou seja, a zona de termoablação, tem morfologia ovalada e pode medir até cerca de 5cm de diâmetro

MECANISMOS DE NECROSE POR COAGULAÇÃO

- O tamanho e a morfologia da zona de termoablação dependem de vários factores como o tipo de eléctrodo, a duração da termoablação e a perfusão hepática

ALTERAÇÕES ANATOMO-PATOLÓGICAS

- Macroscopicamente a zona de termoablação é demonstrada como um endurecimento localizado do parênquima hepático, com uma zona central branca e uma zona periférica vermelha, muitas vezes com tecido calcinado no trajecto do eléctrodo

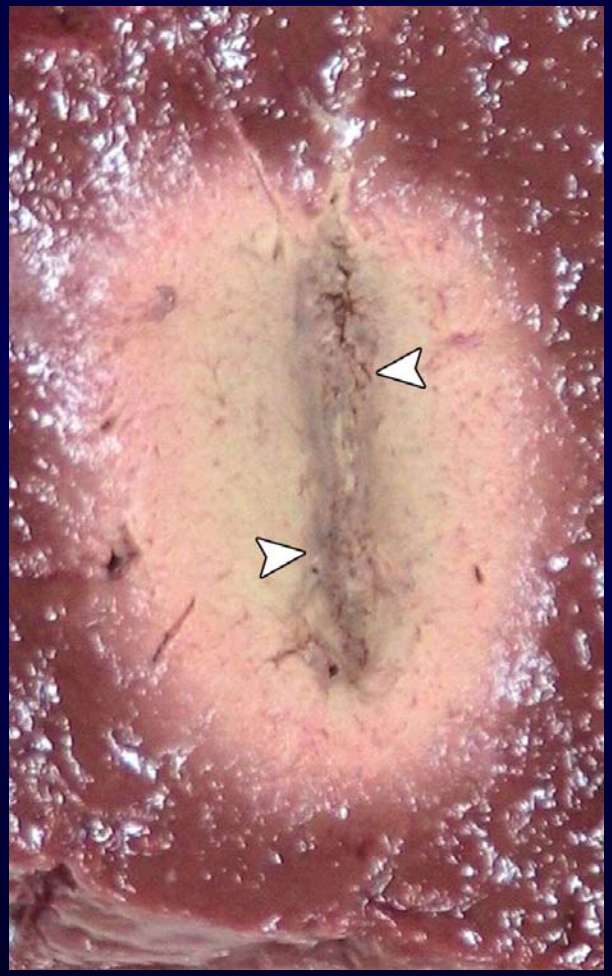

ALTERAÇÕES ANATOMO-PATOLÓGICAS

- Quando é realizada termoablação de um tumor subcapsular habitualmente observa-se retracção da cápsula, podendo existir carbonização associada

ALTERAÇÕES ANATOMO-PATOLÓGICAS

- Ocorre coagulação proteica induzida pelo aumento de temperatura e consequente necrose

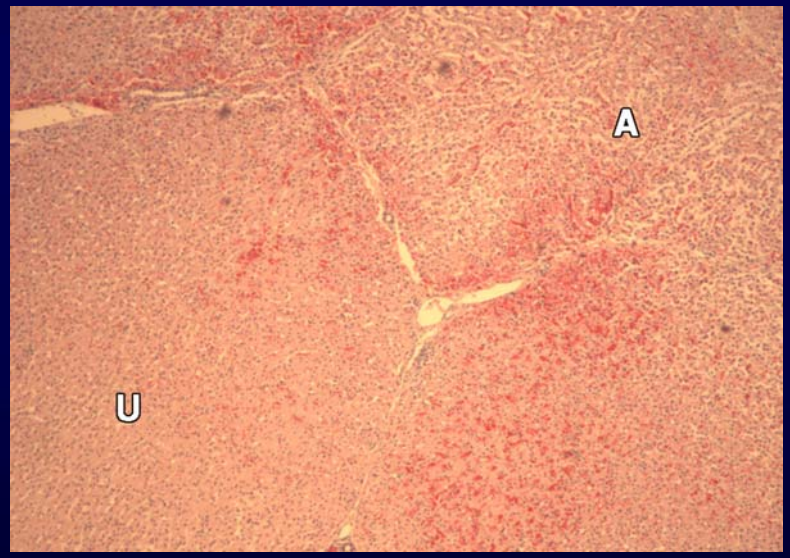

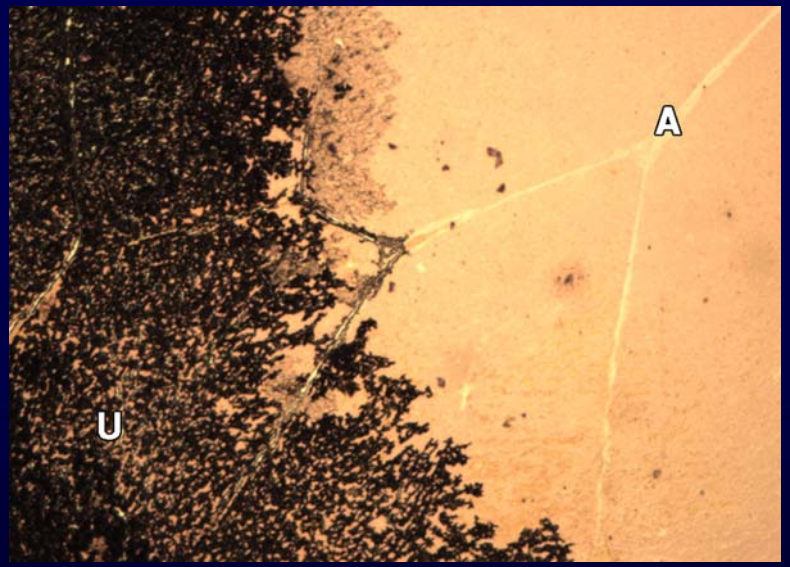

ALTERAÇÕES ANATOMO-PATOLÓGICAS

- Na fase crónica há citólise e infiltração por fibroblastos e células mononucleares, com formação de uma cápsula constituída por tecido de granulação

- A correlação anatomo-radiológica efectuada por alguns investigadores sugere que a TC não tem uma capacidade menor do que o esperado na detecção de necrose completa

ACHADOS IMAGIOLÓGICOS

- Habituais
- Ocasionais
- Raros

ACHADOS IMAGIOLÓGICOS

- **Habituais**
- Ocasionais
- Raros

ACHADOS IMAGIOLÓGICOS HABITUAIS

- Na TC, a zona de termoablação manifesta-se como um área de morfologia ovalada sem realce após contraste

- Na maioria dos casos pode ver-se um anel de realce periférico, que corresponde a hiperémia, e que pode persistir durante 1 mês

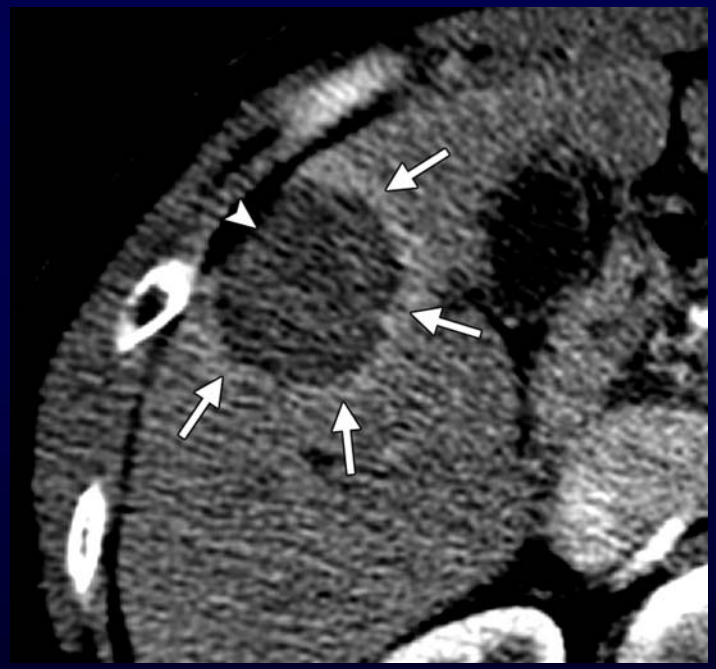

ACHADOS IMAGIOLÓGICOS HABITUAIS

- O anel de realce periférico pode camuflar uma área de tecido tumoral viável. Por este motivo o primeiro controlo após termoablação não deve ser efectuado durante o primeiro mês

ACHADOS IMAGIOLÓGICOS HABITUAIS

- Na TC, Há várias alterações que são tipicamente observadas no follow-up imediato:

- Uma zona de atenuação elevada na região do trajecto do eléctrodo, em provável relação com maior destruição celular e que tende a desaparecer

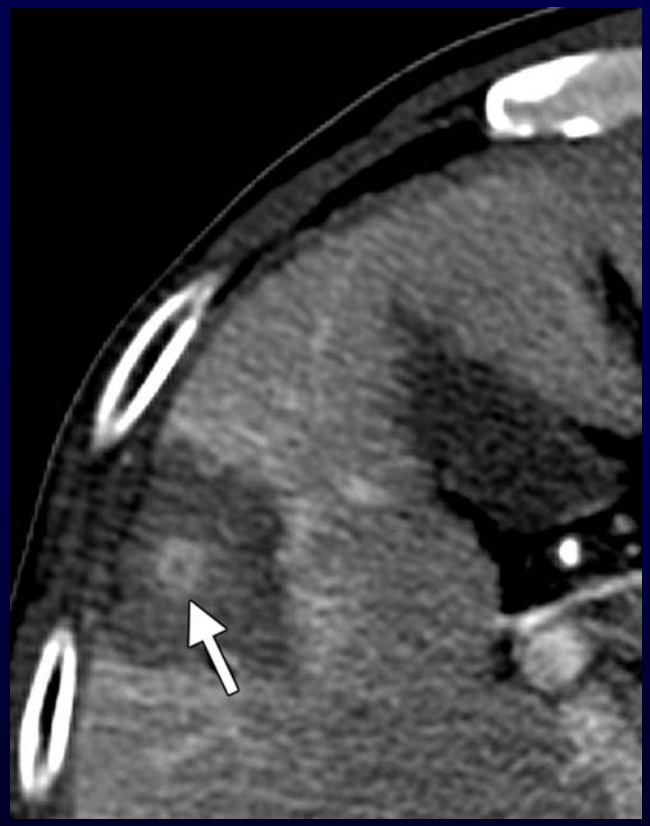

ACHADOS IMAGIOLÓGICOS HABITUAIS

- Na TC, Há várias alterações que são tipicamente observadas no follow-up imediato:

- Bolhas gasosas, provavelmente com origem em fluidos em ebulição. É necessário fazer a distinção com abcesso / necrose hepática

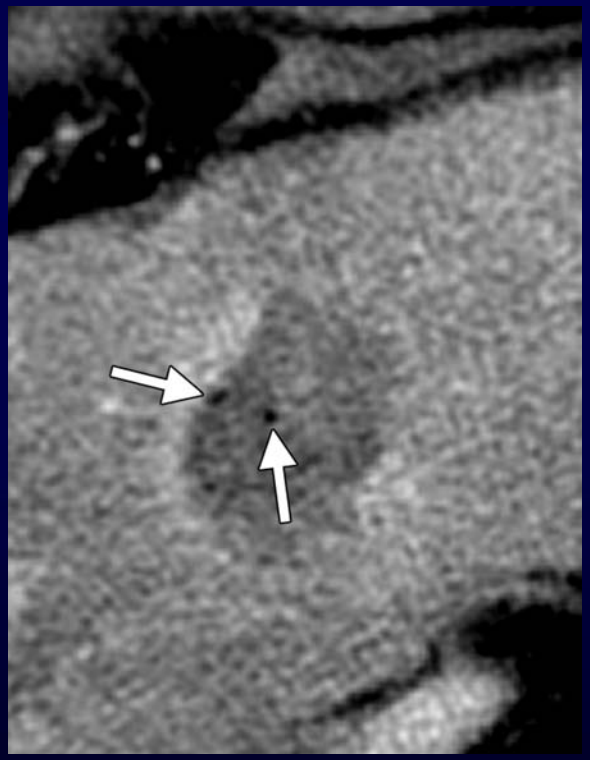

ACHADOS IMAGIOLÓGICOS HABITUAIS

- Na TC, Há várias alterações que são tipicamente observadas no follow-up imediato:

- Shunts arterio-portais devido a lesão de pequenos vasos. Geralmente resolve espontaneamente

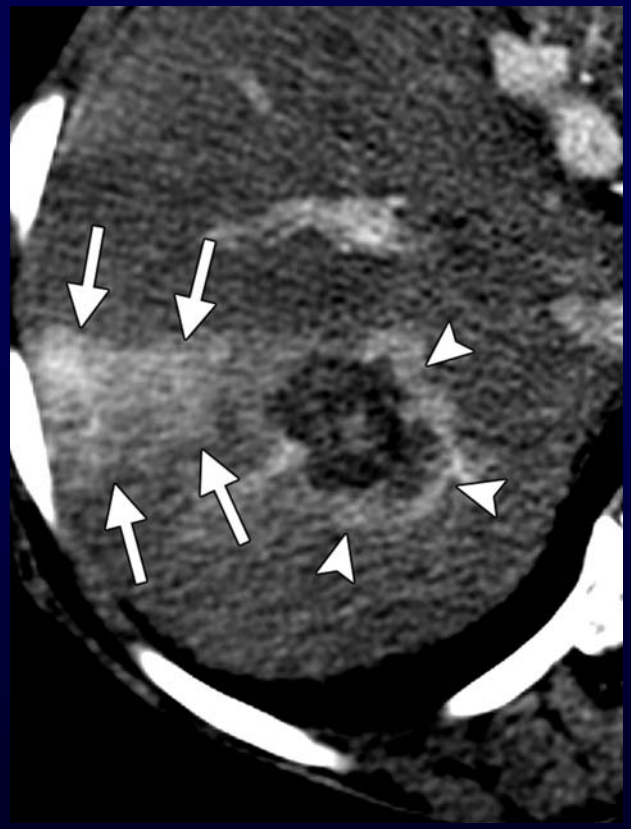

ACHADOS IMAGIOLÓGICOS HABITUAIS

- A zona de termoablação diminui progressivamente de volume com o tempo

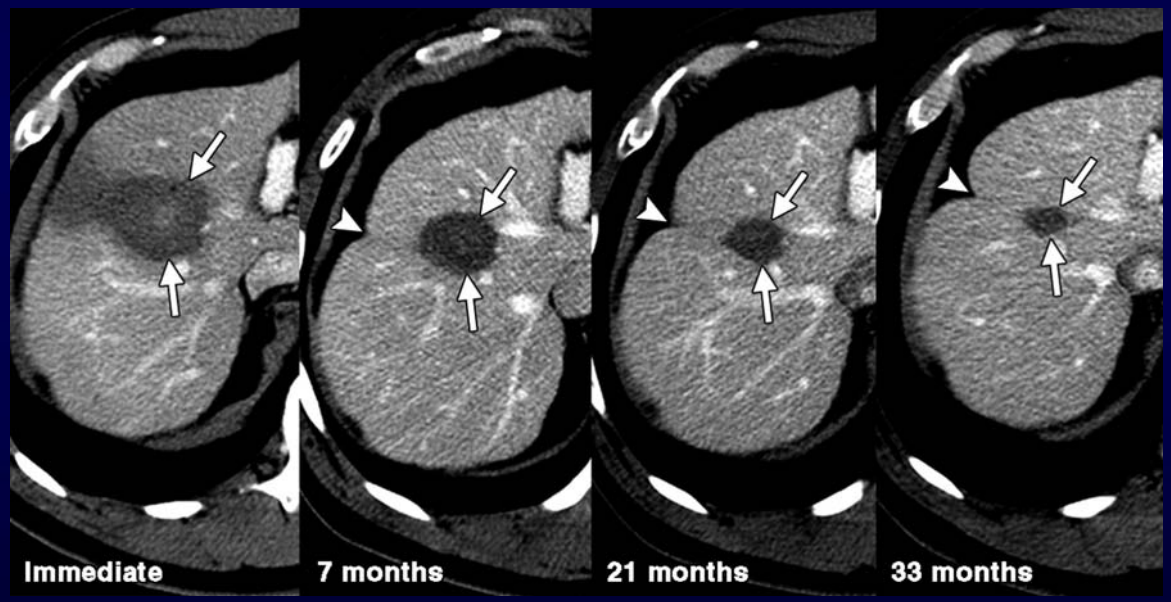

ACHADOS IMAGIOLÓGICOS HABITUAIS

- Vários estudos mostram que a redução média de volume é de 79%, 50%, 27% e 11% aos 1 mês, 4 meses, 16 meses e 19 meses pós termoablação, respectivamente.

ACHADOS IMAGIOLÓGICOS HABITUAIS

- A ecografia com contraste pode ser usada para avaliar a eficácia da termoablação 30 min a 6h após o procedimento

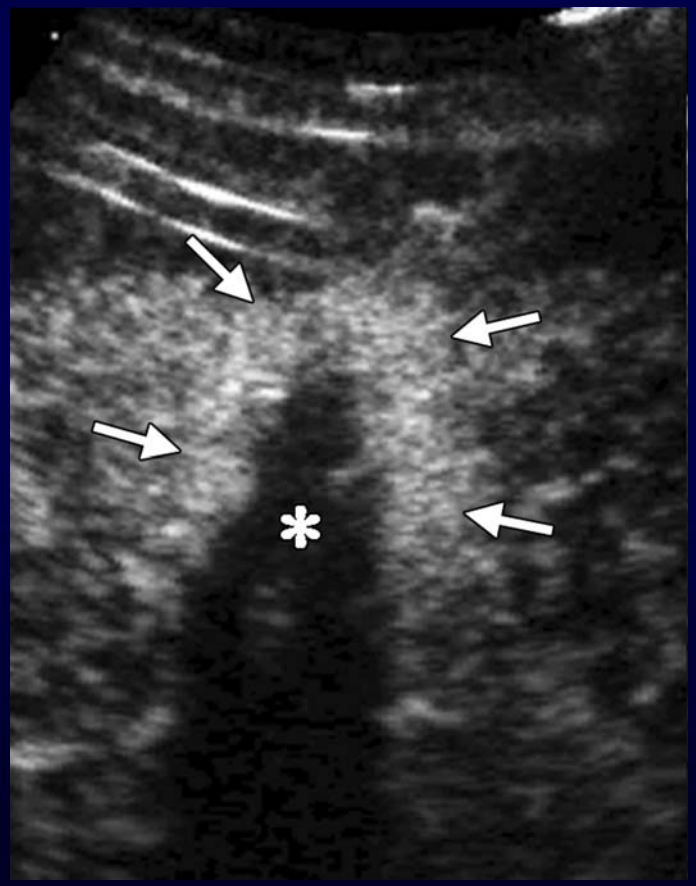

ACHADOS IMAGIOLÓGICOS HABITUAIS

- A zona de termoablação habitualmente tem hipersinal heterogéneo em T1 e hipossinal homogéneo em T2

- A hiperémia transitória manifesta-se como um halo de hipersinal nas imagens ponderadas em T2

- A intensidade de sinal nas imagens ponderadas em T1 tende a aumentar com o tempo

ACHADOS IMAGIOLÓGICOS HABITUAIS

- Na fase crónica a zona de termoablação tem hipersinal homogéneo nas imagens ponderadas em T1 e hipossinal nas imagens ponderadas em T2

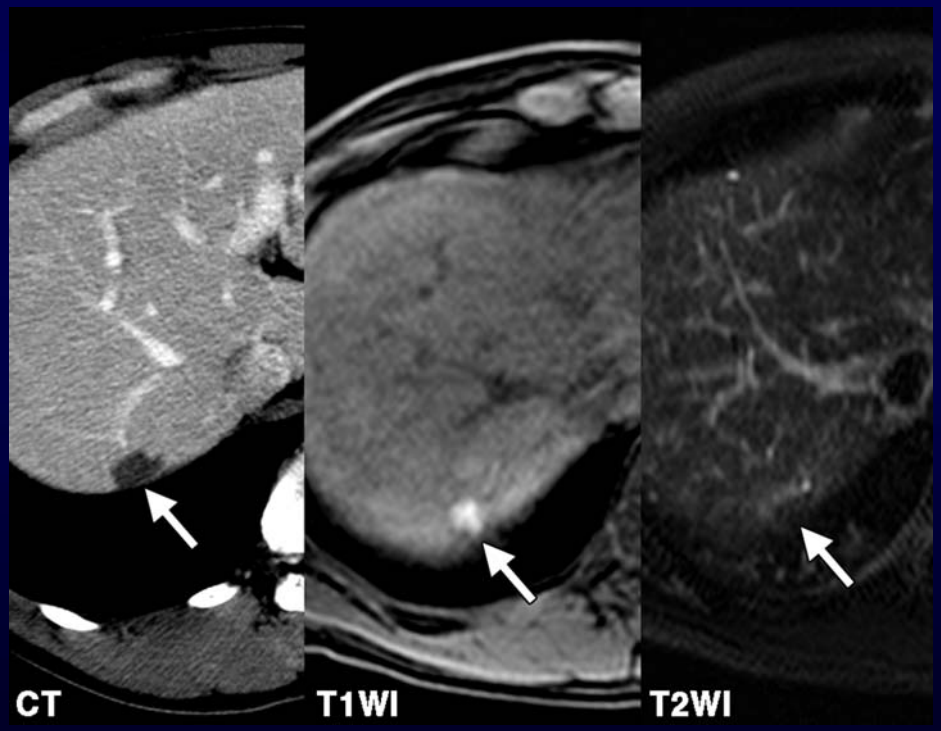

ACHADOS IMAGIOLÓGICOS HABITUAIS

- RM 4 meses após termoablação

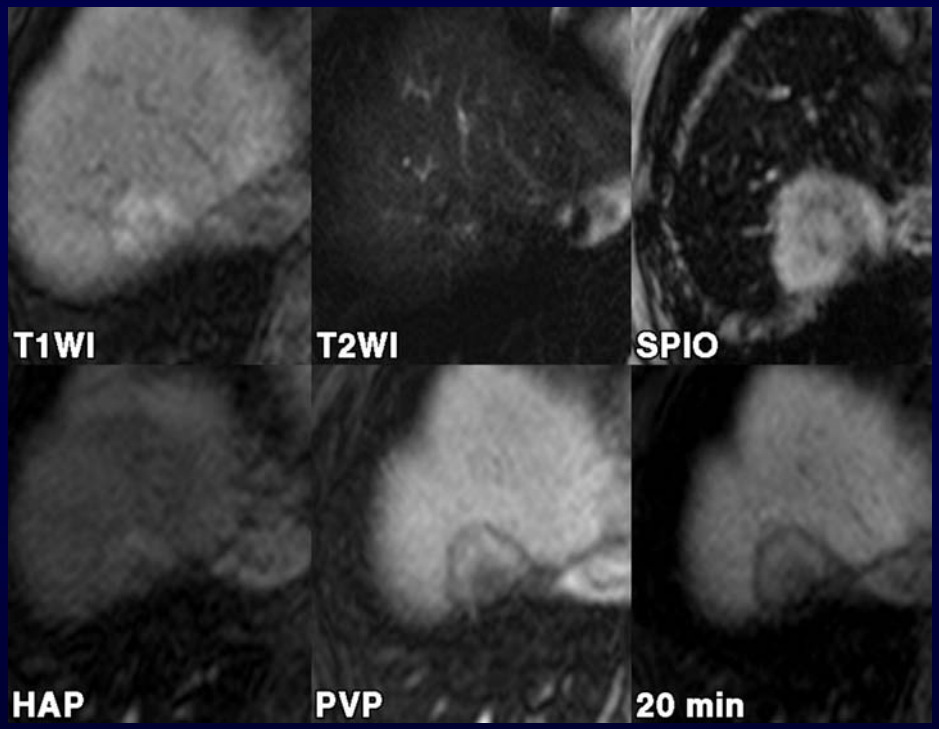

ACHADOS IMAGIOLÓGICOS HABITUAIS

- O comportamento após contraste em RM é semelhante ao observado em TC.

ACHADOS IMAGIOLÓGICOS OCASIONAIS

- Habituais
- **Ocasionais**
- Raros

ACHADOS IMAGIOLÓGICOS OCASIONAIS

- A zona de termoablação tem habitualmente morfologia ovalada

- No entanto pode apresentar morfologia irregular, sobretudo por perdas térmicas causadas por vasos adjacentes

- Por vezes o uso de energia insuficiente ou movimentos respiratórios podem causar zonas de termoablação afiladas

ACHADOS IMAGIOLÓGICOS OCASIONAIS

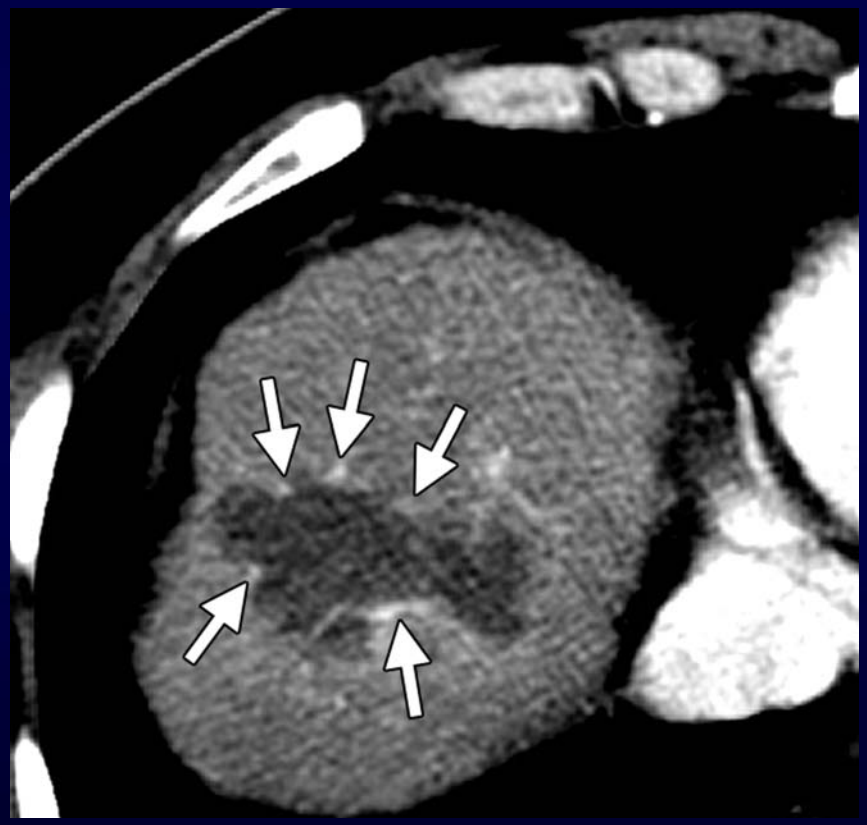

ACHADOS IMAGIOLÓGICOS OCASIONAIS

- Zonas subsegmentares de enfarte parenquimatoso, com atenuação semelhante à zona de termoablação, podem simular uma deformação

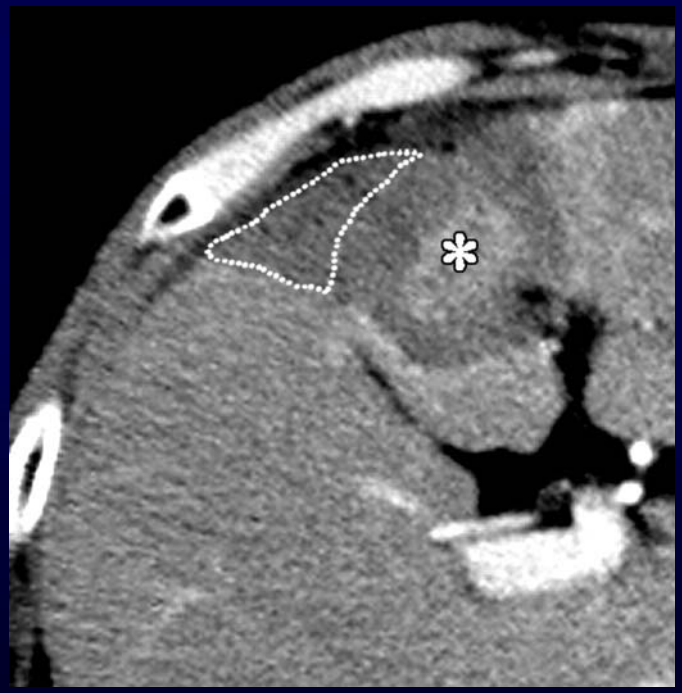

ACHADOS IMAGIOLÓGICOS OCASIONAIS

- O aumento de volume da zona de termoablação nos controlos evolutivos indica sempre a existência de complicações associadas, como por exemplo um biloma ou abcesso

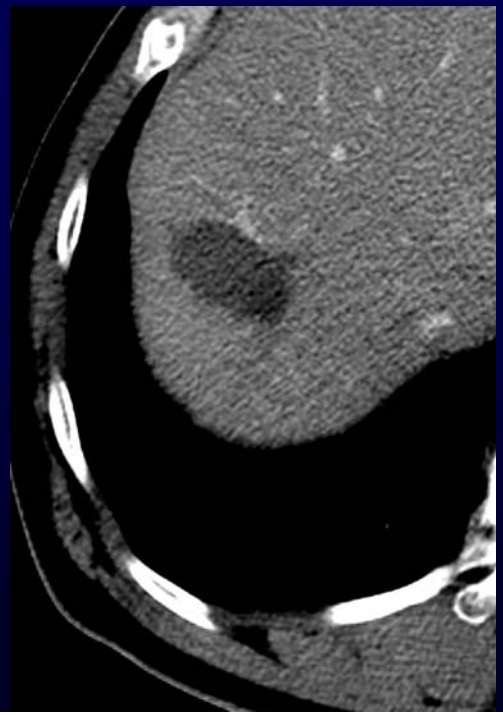

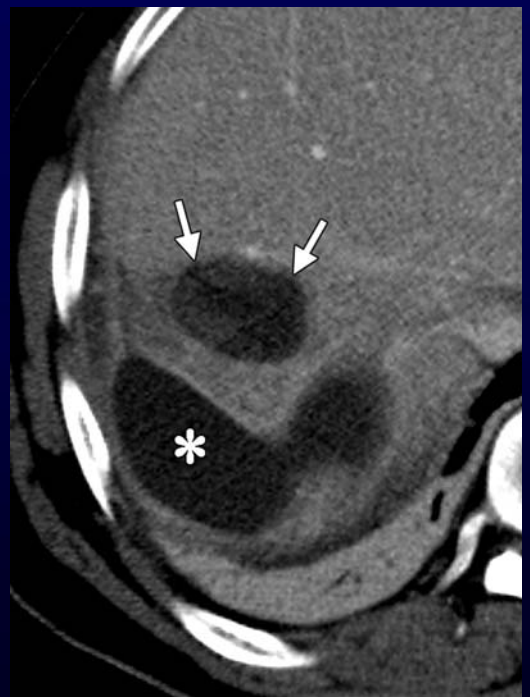

ACHADOS IMAGIOLÓGICOS OCASIONAIS

- O abcesso pode manifestar-se como zona de realce periférico, com ou sem bolhas gasosas associadas

- Deve-se suspeitar de biloma quando a densidade da zona de termoablação é próxima de 0 UH e quando se observam anomalias da árvore biliar, como ectasias ductais

ACHADOS IMAGIOLÓGICOS OCASIONAIS

- O biloma pode simular um quisto com um nódulo mural, em que o nódulo representa o tumor e o tecido necrótico pós termoablação e o 'quisto' representa a acumulação de bílis. O nódulo mural não tem realce após contraste

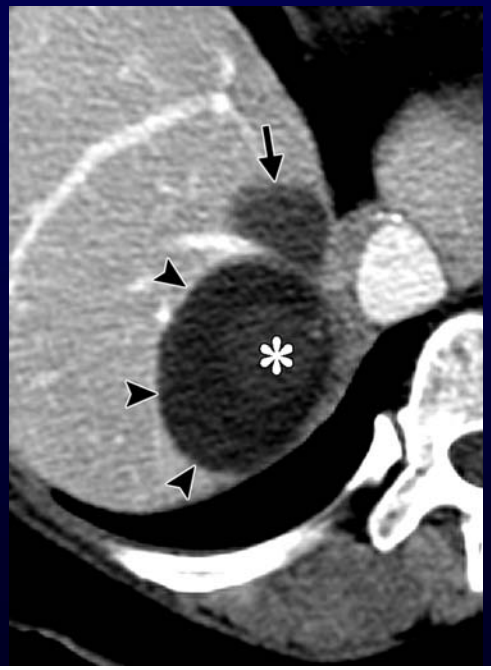

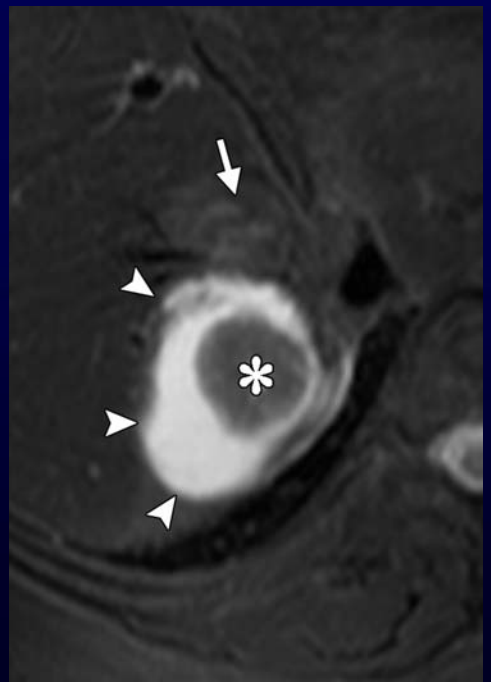

ACHADOS IMAGIOLÓGICOS OCASIONAIS

- Aspecto em alvo – causado pela diferença de atenuação do tecido tumoral e do parênquima hepático

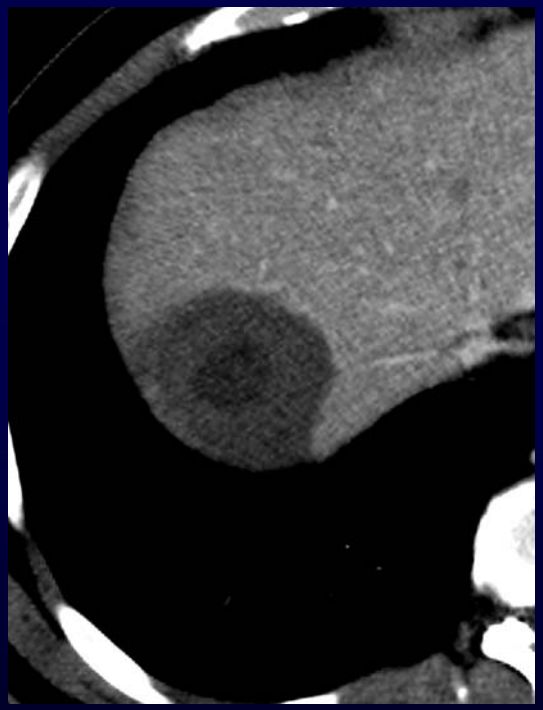

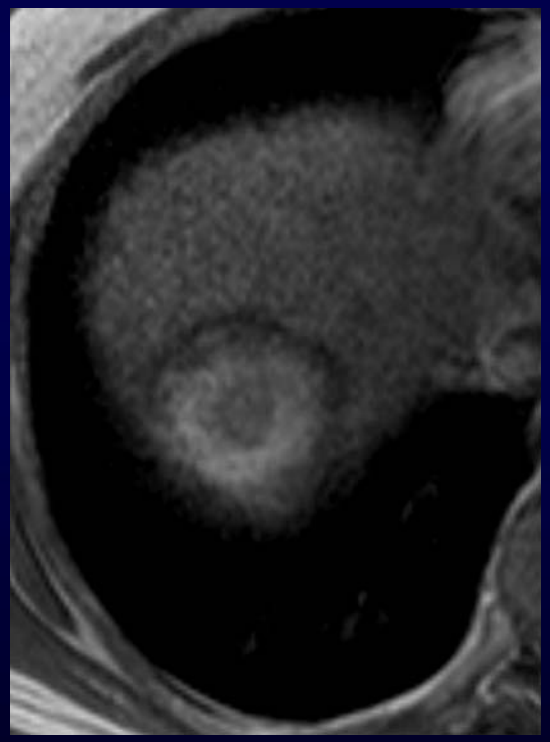

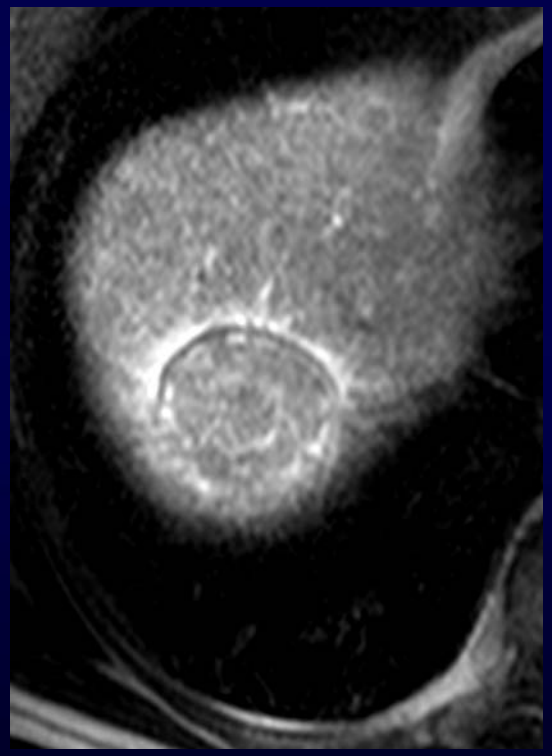

ACHADOS IMAGIOLÓGICOS OCASIONAIS

- Em tumores previamente submetidos a quimioembolização, a termoablação pode causar rotura e extravasamento de contraste.

- Em tumores subcapsulares pode haver extravasamento de contraste para o peritoneu

ACHADOS IMAGIOLÓGICOS OCASIONAIS

- Estes fenómenos provavelmente relacionam-se com o aumento de pressão intratumoral que ocorre durante a termoablação

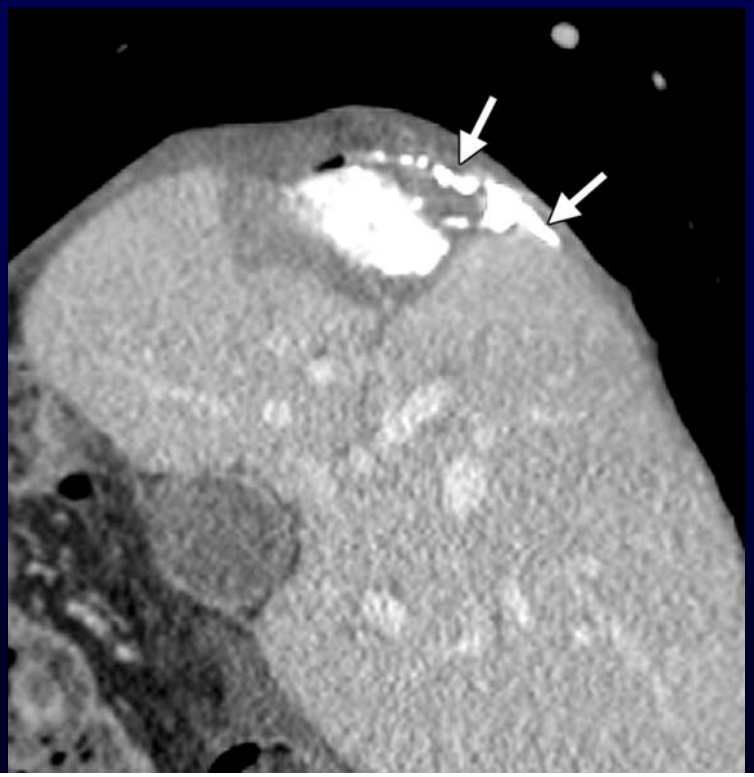

ACHADOS IMAGIOLÓGICOS RAROS

- Habituais
- Ocasionais
- **Raros**

ACHADOS IMAGIOLÓGICOS RAROS

- Pseudoaneurisma dentro da zona de termoablação

- Pode ser consequente a lesão mecânica pelo eléctrodo ou a lesão térmica durante a termoablação

ACHADOS IMAGIOLÓGICOS RAROS

- Pseudoaneurisma dentro da zona de termoablação

- Área anecogénica com onda espectral arterial

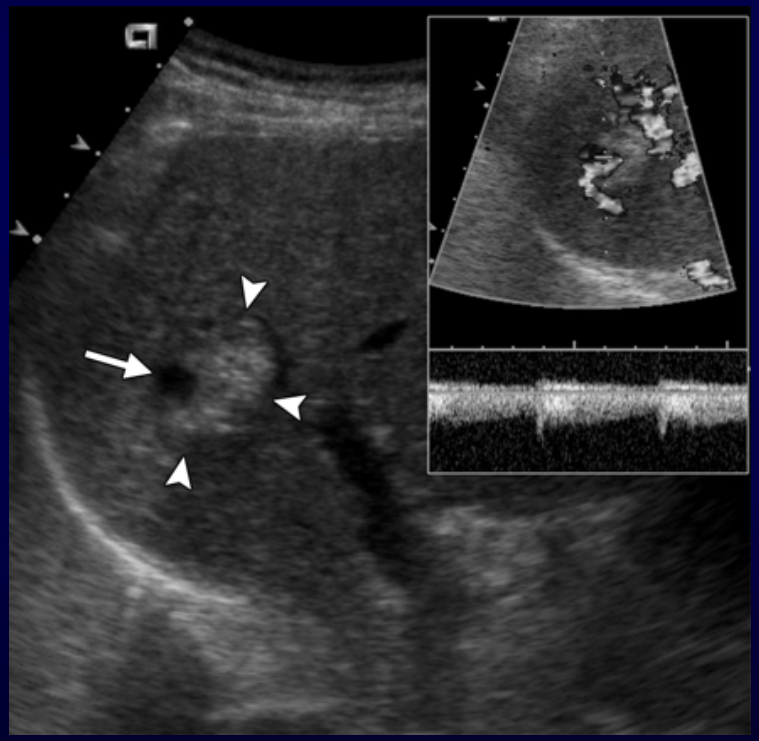

ACHADOS IMAGIOLÓGICOS RAROS

- Pseudoaneurisma dentro da zona de termoablação

- Área com realce intenso na fase arterial em TC ou RM

ACHADOS IMAGIOLÓGICOS RAROS

- Pseudoaneurisma dentro da zona de termoablação

- Nos casos em que se verifique crescimento do pseudoaneurisma, deve proceder-se a embolização

ACHADOS IMAGIOLÓGICOS RAROS

- A progressão tumoral local geralmente observa-se fora da zona de termoablação

- No entanto, pode ocorrer dentro da zona de termoablação, presumivelmente por invasão desta por tecido tumoral marginal

- A morfologia pode ser semelhante à do pseudoaneurisma, mas tem menor intensidade do efeito de realce

ACHADOS IMAGIOLÓGICOS RAROS

-

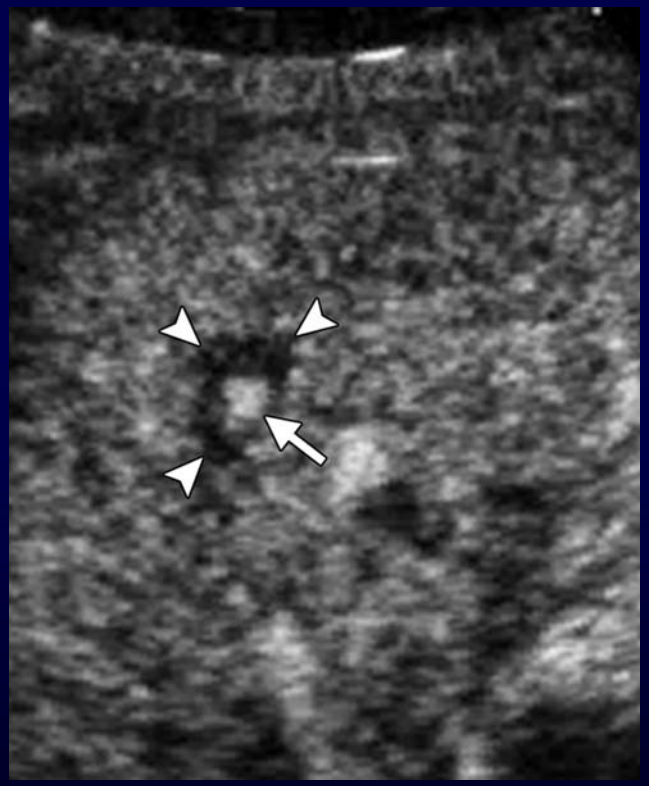

ACHADOS IMAGIOLÓGICOS RAROS

- Pode ocorrer substituição completa da zona de termoablação por tecido tumoral

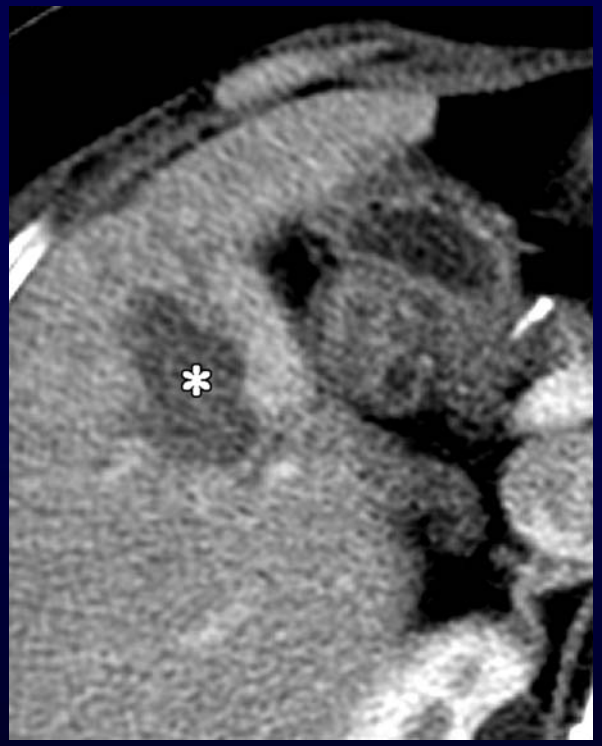

ACHADOS IMAGIOLÓGICOS RAROS

- Lesões com gordura macroscópica na zona de termoablação

- Verificado apenas em casos de esteatose hepática severa, junto à margem de termoablação

ACHADOS IMAGIOLÓGICOS RAROS

- Lesões com gordura macroscópica na zona de termoablação

ACHADOS IMAGIOLÓGICOS RAROS

- Calcificações

- Podem surgir após termoablação de tumores contendo calcificações

- Menos frequentemente podem surgir calcificações com morfologia curvilínea ou nodular, traduzindo calcificações distróficas do parênquima hepático necrótico.

ACHADOS IMAGIOLÓGICOS RAROS

- Podem surgir após termoablação de tumores contendo calcificações

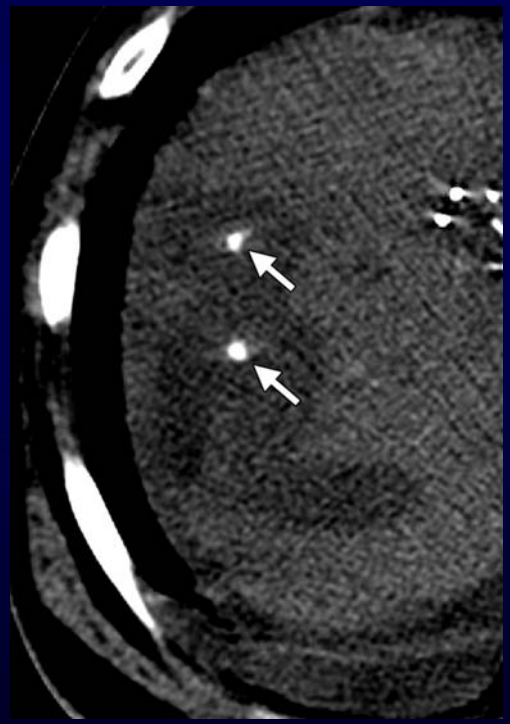

ACHADOS IMAGIOLÓGICOS RAROS

- calcificações com morfologia curvilínea ou nodular, traduzindo calcificações distróficas do parênquima hepático necrótico.

ACHADOS IMAGIOLÓGICOS RAROS

- Quando é efectuada termoablação de tumores subcapsulares ocorre necrose do tecido adiposo adjacente, embora geralmente sem manifestação radiológica

- Raramente o tecido adiposo pode apresentar halo de realce após contraste, resultando num aspecto em 'anel de sinete'

ACHADOS IMAGIOLÓGICOS RAROS

- Imagem em ‘anel de sinete’

ACHADOS IMAGIOLÓGICOS RAROS

- Área com realce de características semelhantes a nódulo peliótico, provavelmente em relação com fragmentação do tecido necrótico e comunicação com estruturas vasculares

- Estas áreas podem variar de dimensões e morfologia nas diferentes fases após contraste

ACHADOS IMAGIOLÓGICOS RAROS

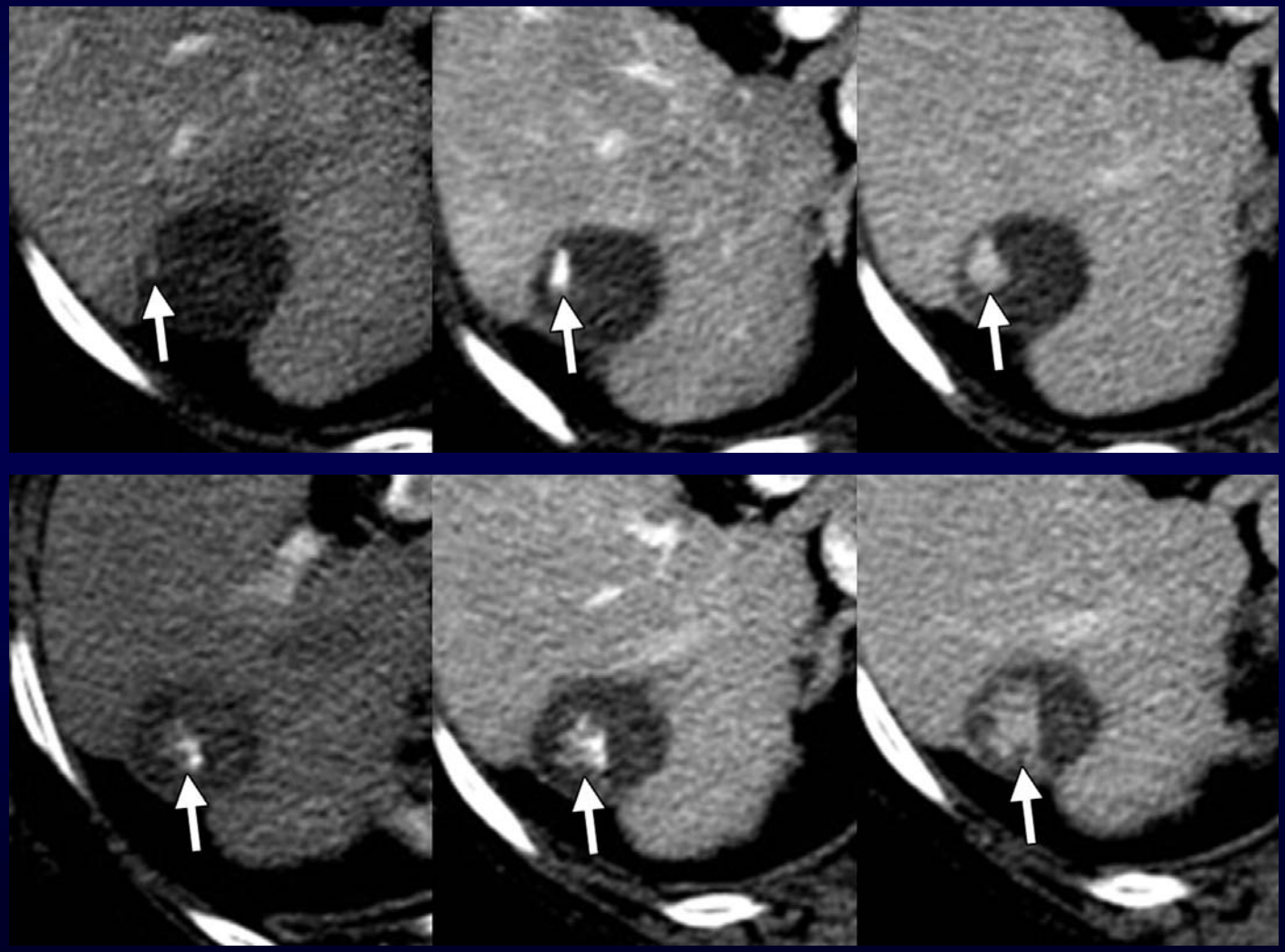

ACHADOS IMAGIOLÓGICOS RAROS

- **Nódulos hipodensos transitórios sem realce envolvendo a zona de termoablação**

- **Possivelmente pela combinação da existência de zonas com temperaturas *borderline* na periferia da zona de termoablação e alterações isquémicas transitórias**

ACHADOS IMAGIOLÓGICOS RAROS

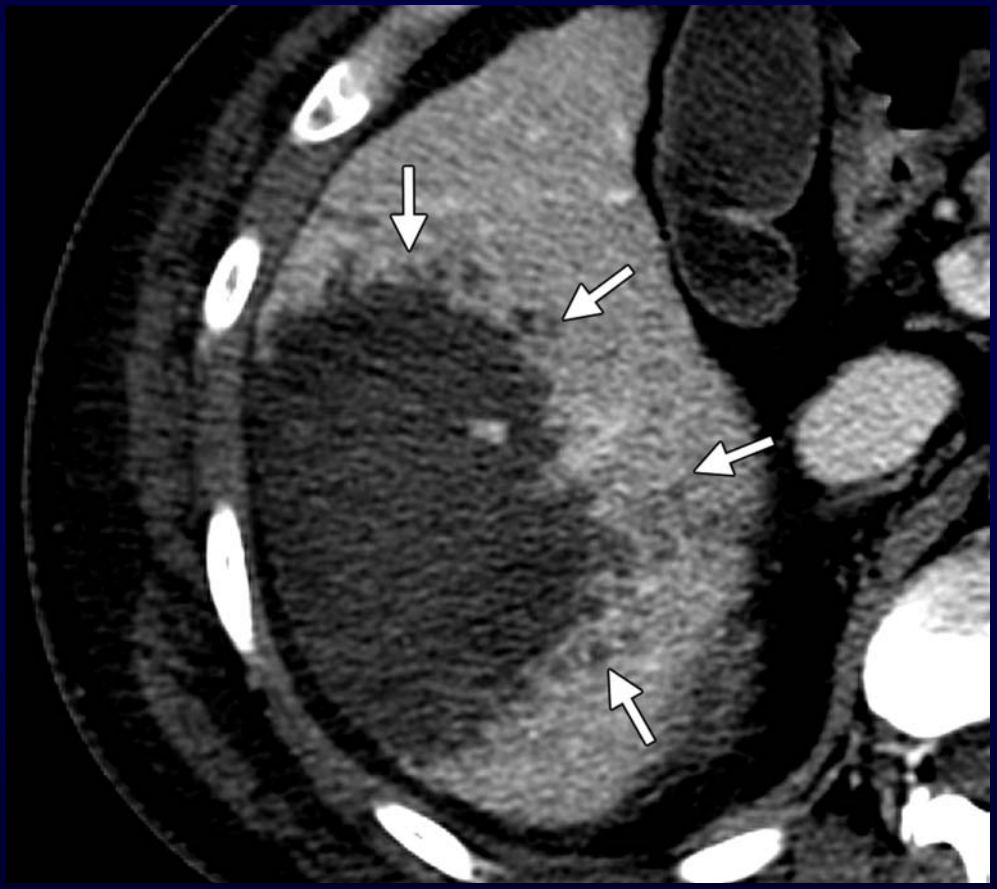

CONCLUSÕES

- Na maioria dos casos as alterações pós-termoablação são típicas, e dependem sobretudo do tempo decorrido após a intervenção

- O conhecimento das alterações menos frequentes bem como das complicações associadas melhora a acuidade diagnóstica