HOSPITAIS DA UNIVERSIDADE DE COIMBRA

CLÍNICA UNIVERSITÁRIA DE IMAGIOLOGIA

Professor Doutor Filipe Caseiro-Alves

ELSEVIER

Seminars in ULTRASOUND CT *and* MRI

Multidetector Row Computed Tomography of Small Bowel Obstruction

Terry S. Desser, MD, and Megan Gross, MD

Moderador: Dr. Luís Curvo-Semedo

Cláudia Paulino
Abril 2010

INTRODUÇÃO

20% admissões cirúrgicas
4% admissões no SU por dor abdominal

- *Sintomas: dor abdominal em cólica, distensão abdominal, náuseas e vómitos*

PAPEL DA TCMD NA OBSTRUÇÃO DE INTESTINO DELGADO

- ✓ ***Há obstrução?***
- ✓ ***Onde é a obstrução?***
- ✓ ***Qual a causa da obstrução?***
- ✓ ***É necessária uma intervenção cirúrgica urgente?***

PROTOCOLO

- TC abdomino-pélvica
- 150 ml CIV
- Fase portal (70 segundos)

- Sem contraste oral

- Reconstruções coronais

DIAGNÓSTICO
RADIOGRAFIA SIMPLES DO ABDÓMEN

- ✓ *69% sensibilidade*
- ✓ *57% especificidade*

  - ❖ ***Ansas de intestino delgado dilatadas (>2,5 cm)***
  - ❖ ***Vários níveis hidro-aéreos***
  - ❖ ***Escassez de gás cólico***
  - ❖ ***"String of pearls sign"***

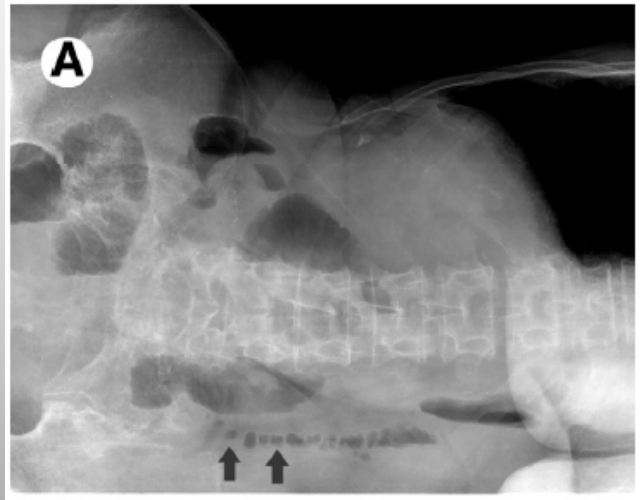

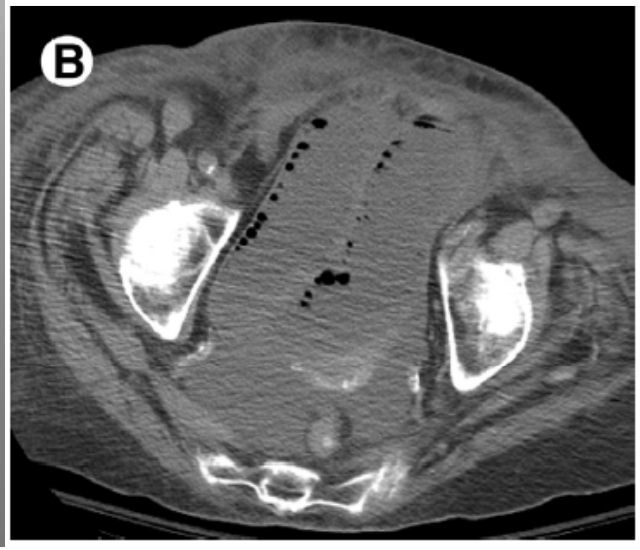

DIAGNÓSTICO
TOMOGRAFIA COMPUTORIZADA

- ***Ansas de intestino delgado dilatadas (>2,5 cm) proximalmente a ansas com calibre normal/colapsadas***
- ***"Small bowel feces sign"***
- ***Ponto de transição***

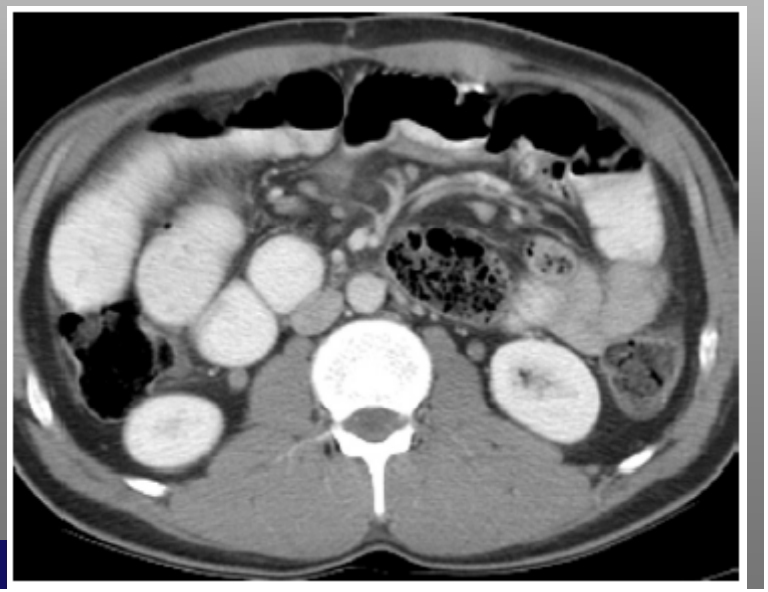

ETIOLOGIA

CAUSAS EXTRÍNSECAS	CAUSAS INTRÍNSECAS	
	INTRAMURAIS	INTRALUMINAIS
Aderências	Doença de Crohn	Cálculos biliares
Hérnias	Neoplasias	Bezoares
Neoplasias	Invaginação	Corpos estranhos
	Enterite rádica	
	Vasculites	
	Hematoma	

CAUSAS EXTRÍNSECAS
ADERÊNCIAS

Causa mais comum de obstrução nos países densenvolvidos!

- *Congénitas*
- *Secundárias a cirurgia (90%)*
  ou inflamação peritoneal (peritonite, abcessos)
  - ***Diagnóstico de exclusão***
  - *Mudança súbita do calibre intestinal (ausência de massa, inflamação, espessamento parietal)*
  - *História de cirurgia prévia pode sugerir o diagnóstico.*

CAUSAS EXTRÍNSECAS
HÉRNIAS EXTERNAS

- Umbilicais, da linha média (epigástricas, hipogástricas), inguinais (directas, indirectas), femorais, obturadoras, de Spigelian, lombares
- Incisionais, locais dos trocáteres de laparoscopia, para-estomais

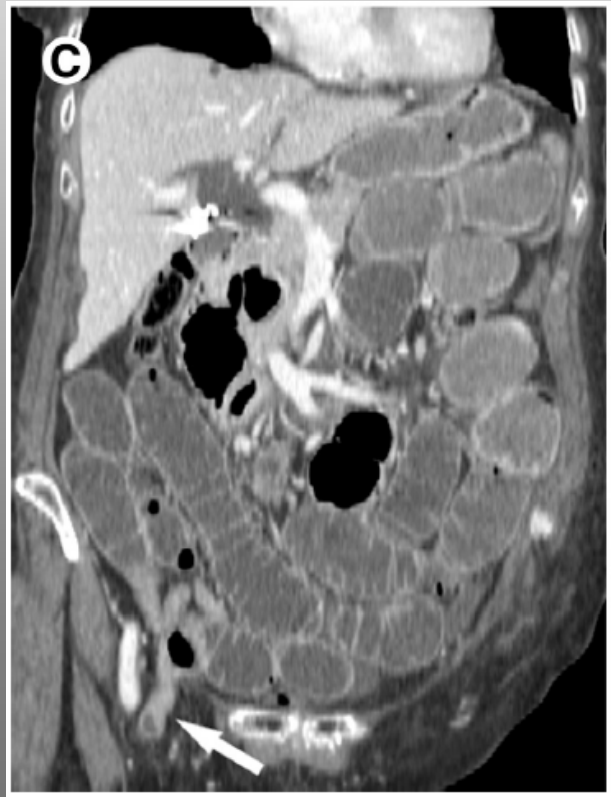

CAUSAS EXTRÍNSECAS
HÉRNIAS INTERNAS

- **Para-duodenais, foramen de Winslow, peri-cecais, inter-sigmoideias, transmesentéricas**
  - ***Ansas distendidas, amontoadas, fixas e aparentemente capsuladas numa localização não habitual***
  - ***Dilatação de ansas proximais***
  - ***Vasos mesentéricos engurgitados, amontoados, retorcidos e estirados***

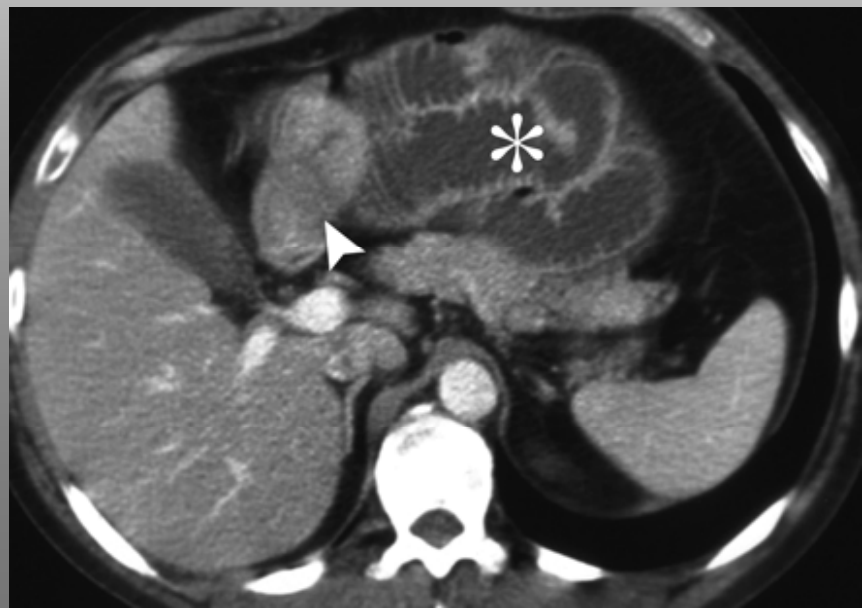

CAUSAS EXTRÍNSECAS

TUMORES EXTRÍNSECOS

- Carcinomatose peritoneal
- LNH
- Tumores carcinóides

CAUSAS INTRÍNSECAS - INTRAMURAIS

DOENÇA DE CROHN

- *Inflamação aguda*
- *Inflamação crónica – estenoses fixas*

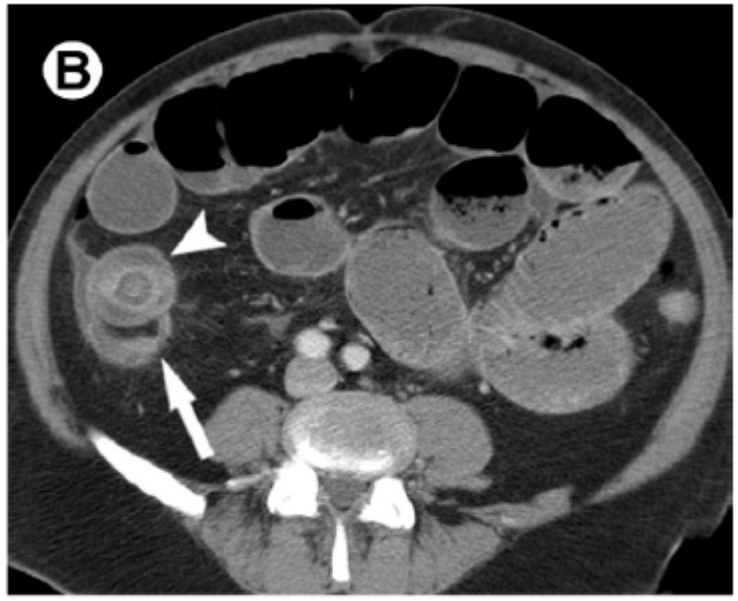

CAUSAS INTRÍNSECAS - INTRAMURAIS

TUMORES INTRÍNSECOS

- Adenocarcinoma metastático
- Adenocarcinoma primário

CAUSAS INTRÍNSECAS - INTRAMURAIS
INVAGINAÇÃO

1% das causas de obstrução em adultos

- ***LEAD POINT: tumor primário/secundário***
  - ***"bowel-with-in-bowel"***
  - ***"bull's-eye" ou "sausage-shaped"***

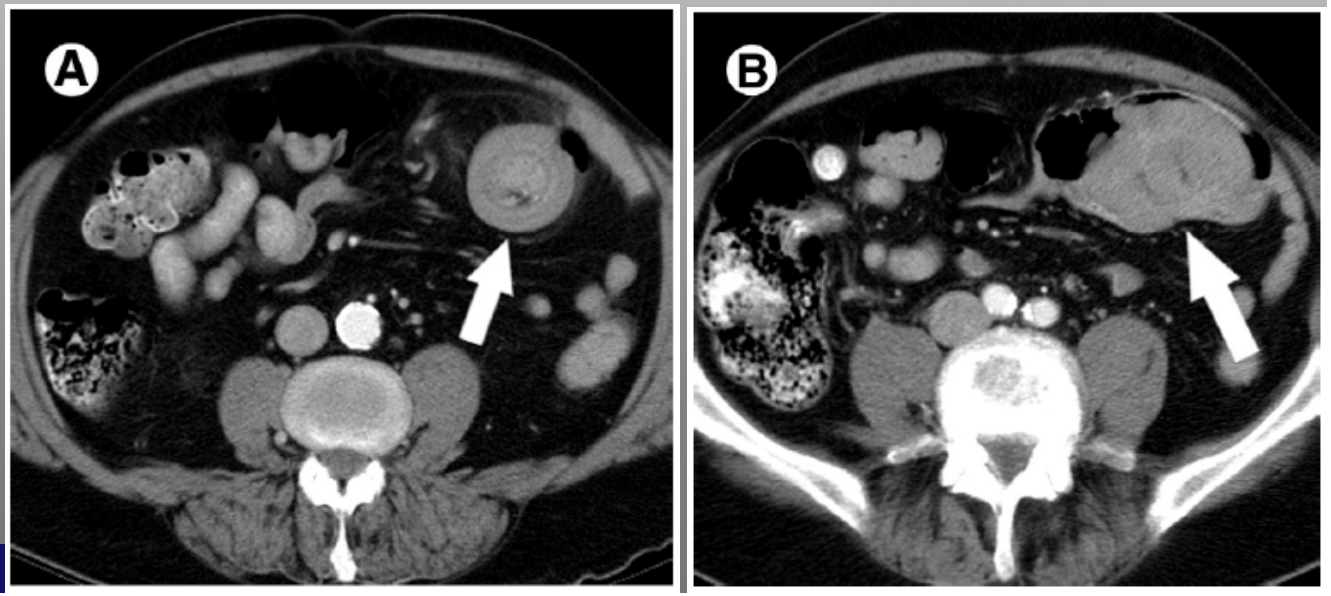

CAUSAS INTRÍNSECAS - INTRALUMINAIS

ILEUS BILIAR

- *Complicação de colecistite aguda em mulheres idosas*
  - ***Tríade de Rigler: cálculo biliar ectópico, obstrução de intestino delgado, pneumobilia***

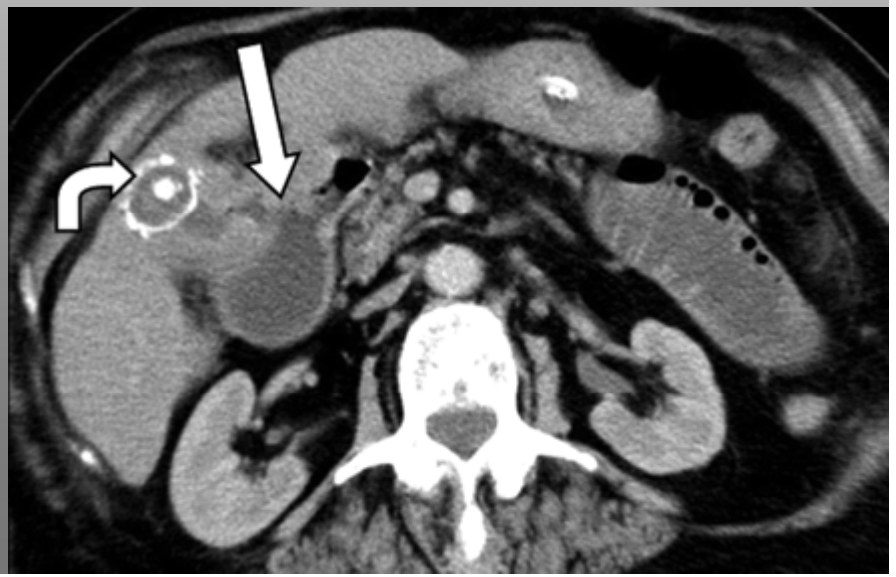

COMPLICAÇÕES

- **Obstrução em ansa fechada**

  distribuição radial das ansas com os vasos mesentéricos a convergir para o ponto da obstrução

  ansa dilatada em forma de C ou U

  - *Volvo – "whirl-sign"*

COMPLICAÇÕES

- **ISQUEMIA**
  5-42%, média 10%
  Dor abdominal contínua, febre, taquicardia, sinais de irritação peritoneal, leucocitose
  Ansa fechada, volvo, hérnia interna, invaginação

  - Espessamento circunferencial
  - ↑ densidade parietal nas aquisições sem contraste
  - "target/halo sign"
  - Pneumatose intestinal
  - *Ausência de realce após CIV*
  - "disappearing loop sign"
  - Indefinição da gordura mesentérica
  - Perda de definição dos vasos no mesentério