TC no Contexto de Urgência
- Patologia Cerebrovascular e TCE -

Carlos Casimiro

Interno Complementar 2º ano de Neurorradiologia

Orientador:

Dr. Pedro de Melo Freitas

Patologia cerebrovascular

AVC isquémico

- localização e morfologia
- evolução temporal
- formas particulares

Hemorragia intraparenquimatosa

- etiologia
- aspectos em TC
- evolução temporal
- formas particulares

Hemorragia subaracnoideia

- etiologia
- localização e achados imagiológicos

TCE

Lesões primárias

- fracturas do crânio
- lesões intra-axiais
- lesões extra-axiais

Lesões secundárias

Patologia cerebrovascular

AVC isquémico

- localização e morfologia
- evolução temporal
- formas particulares

Hemorragia intraparenquimatosa

- etiologia
- aspectos em TC
- evolução temporal
- formas particulares

Hemorragia subaracnoideia

- etiologia
- localização e achados imagiológicos

TCE

Lesões primárias

- fracturas do crânio
- lesões intra-axiais
- lesões extra-axiais

Lesões secundárias

Particular atenção

- lesão é isquémica ou hemorrágica
- morfologia e funcionalidade do parênquima cerebral
- estado dos vasos intra e extra-cranianos
- relação directa entre o AVC e um território vascular
- sinais de outras alterações vasculares

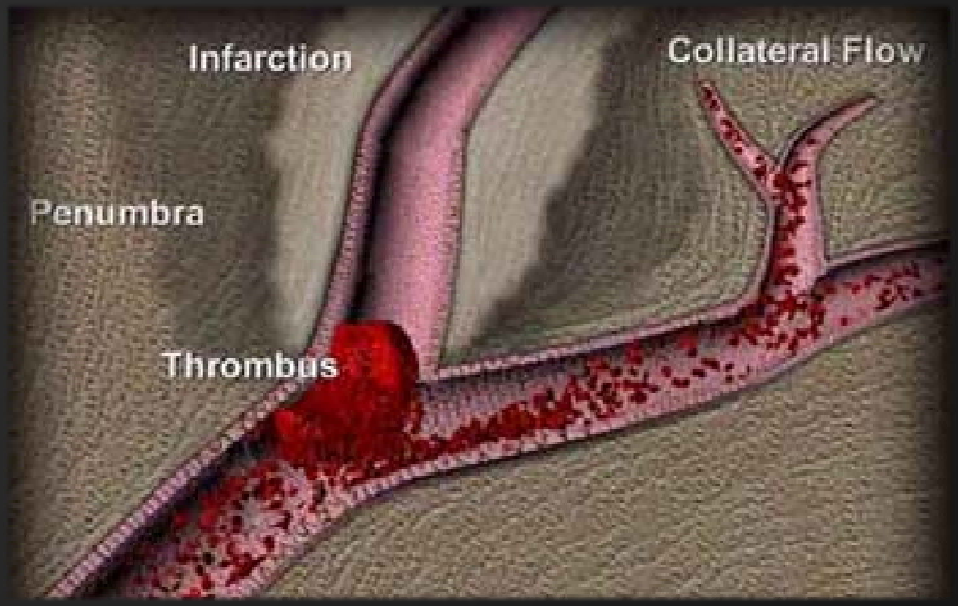

<u>Será suficiente distinguir um AVC isquémico de um hemorrágico?</u>

Parênquima normal
≠
Parênquima em risco
≠
Enfarte irreversível

Na urgência o método de escolha é a TC

- não invasiva
- disponível
- rápida
- barata
- permite realizar: Angio-TC e TC-Perfusão

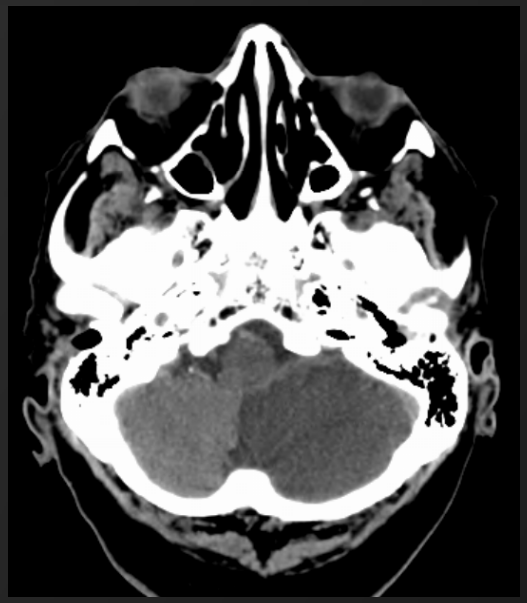

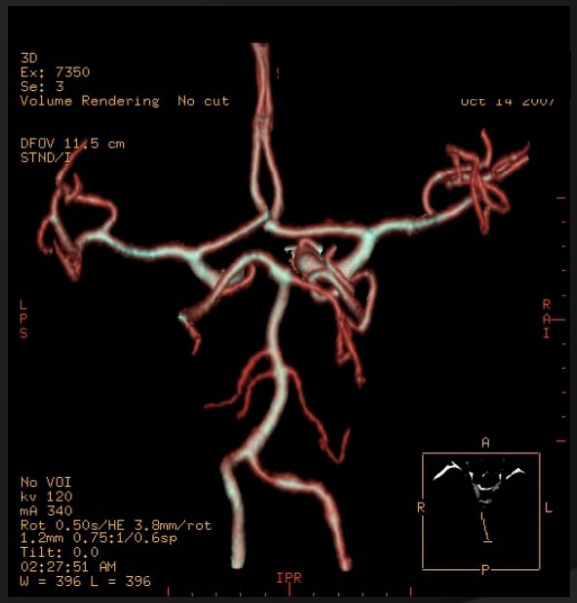

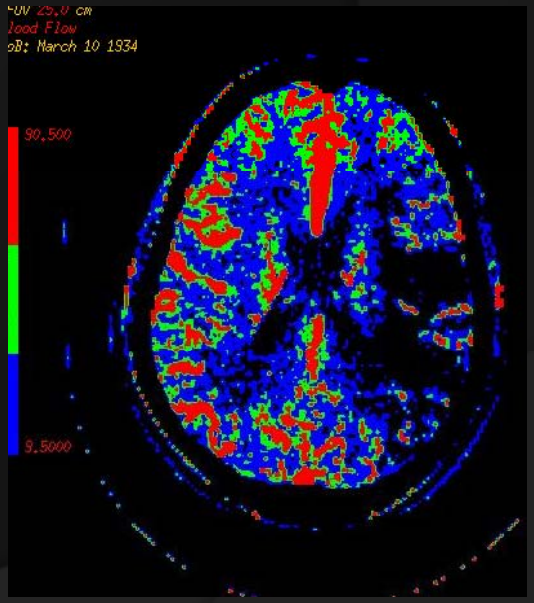

Localização e morfologia

Grandes vasos

Artéria Cerebral Anterior
Artéria Cerebral Média
Artéria Cerebral Posterior

Pequenos Vasos – Ramos Perfurantes

Enfartes Lacunares

Watershed

ACA/ACM e ACM/ACP

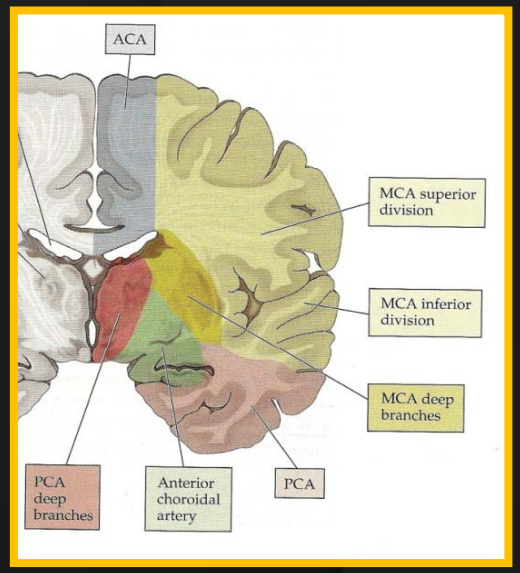

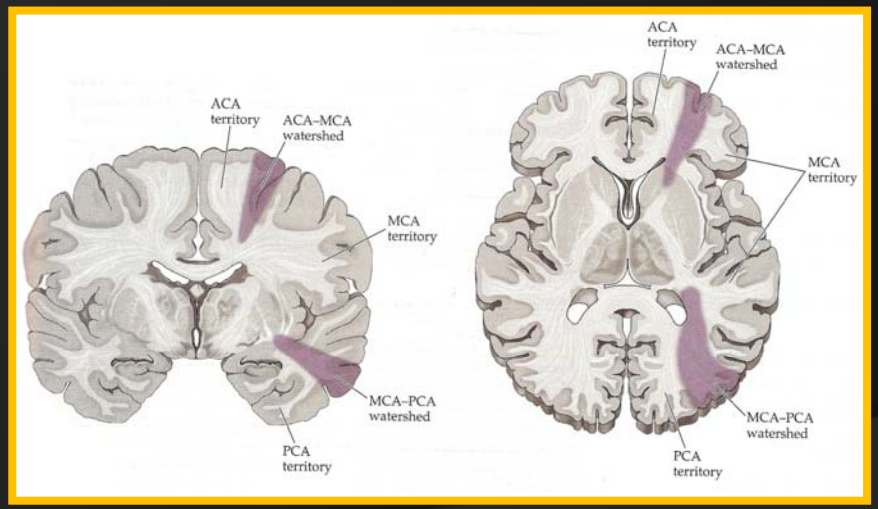

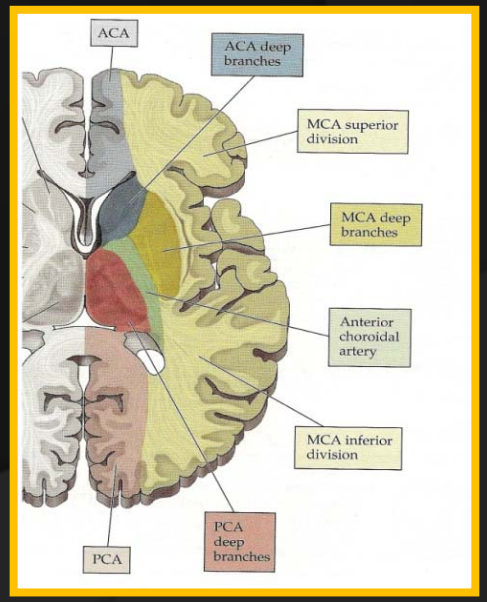

Localização e morfologia

Artéria Cerebral Anterior

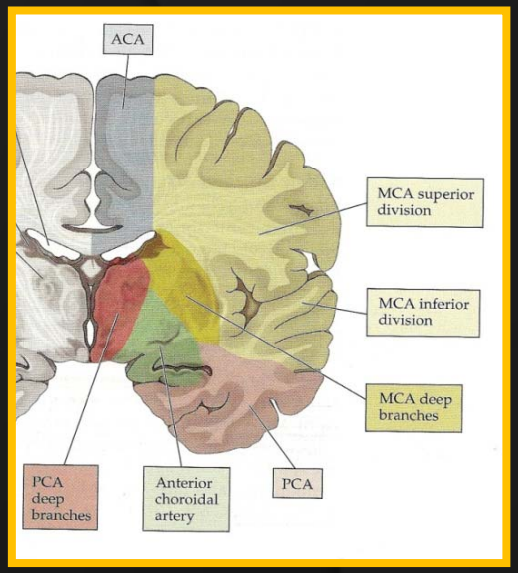

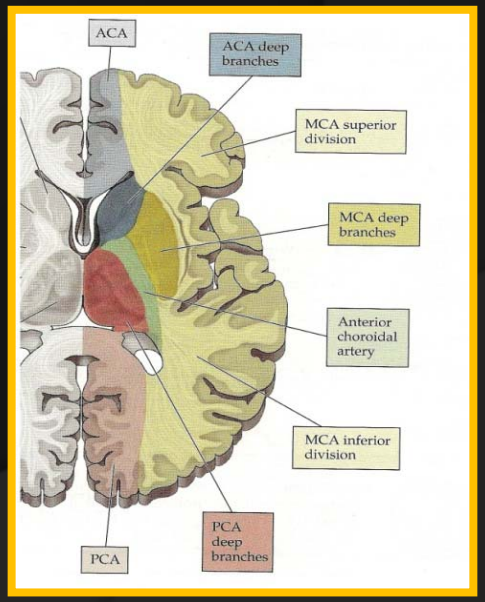

Localização e morfologia

Artéria Cerebral Média

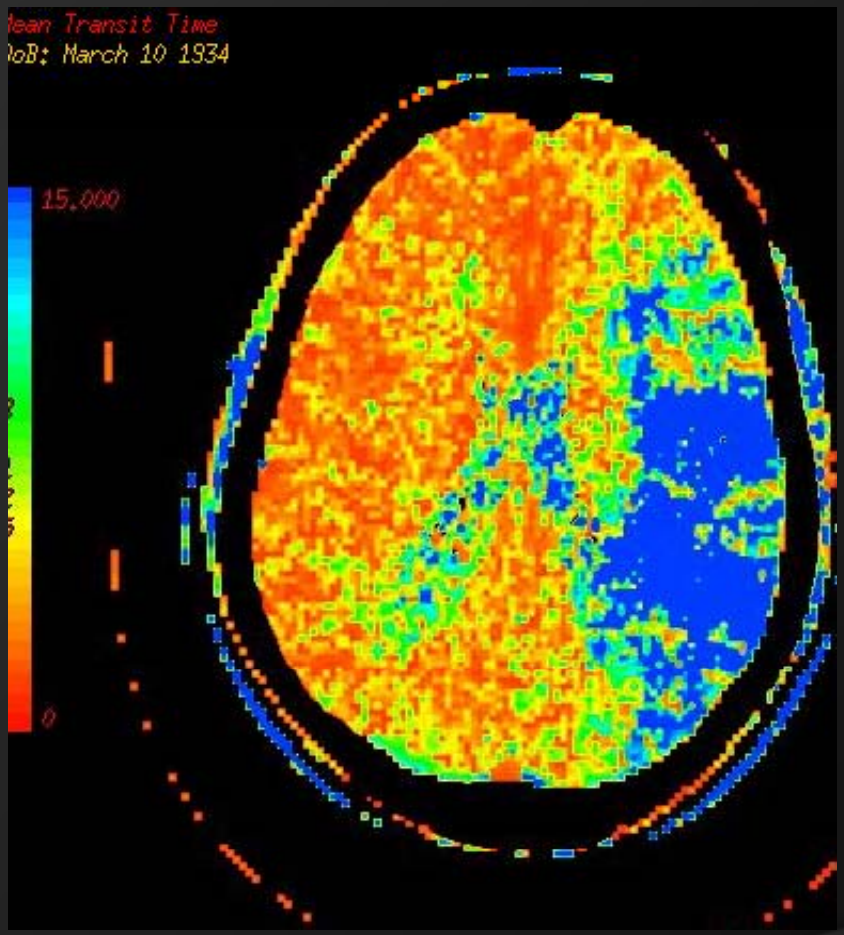

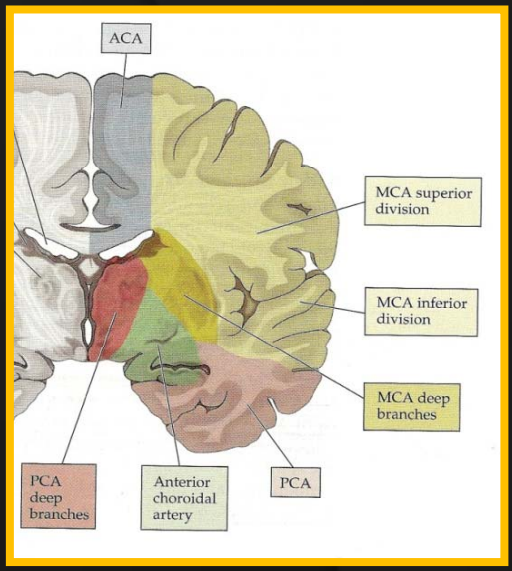

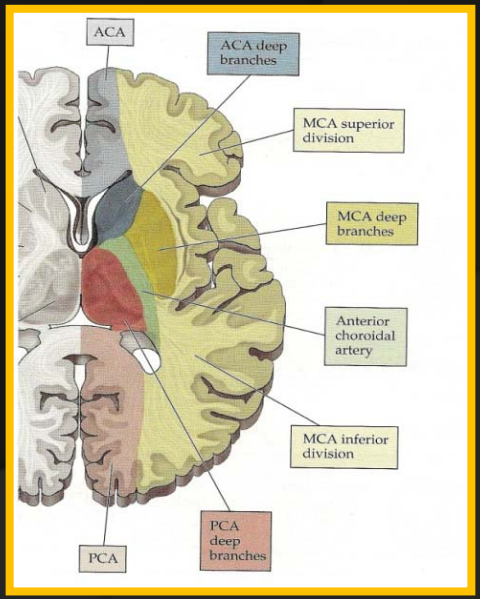

Localização e morfologia

Artéria Cerebral Posterior

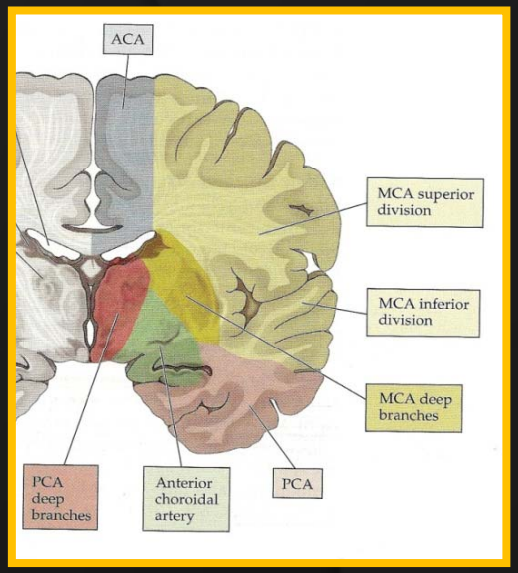

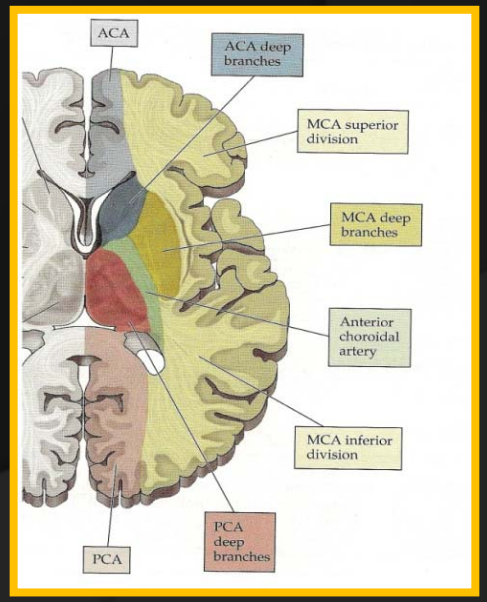

Localização e morfologia

Artéria Coroideia Anterior

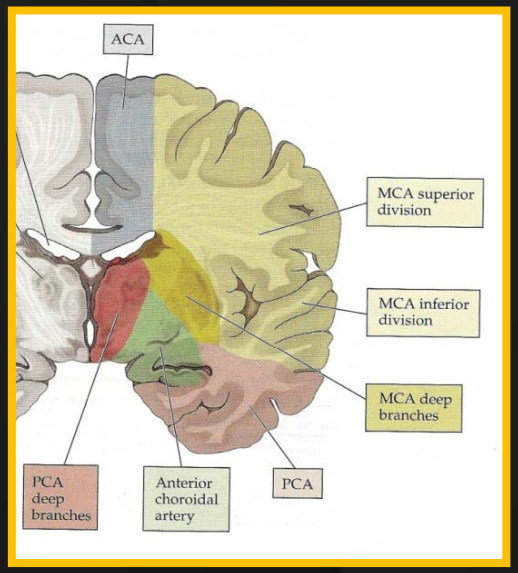

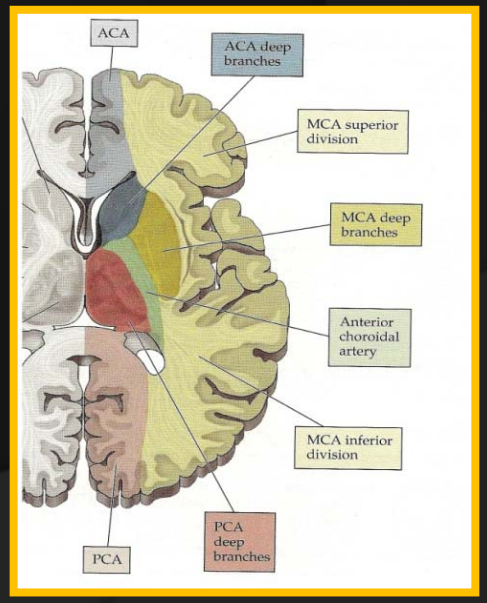

Localização e morfologia

Artéria Cerebelosa Superior

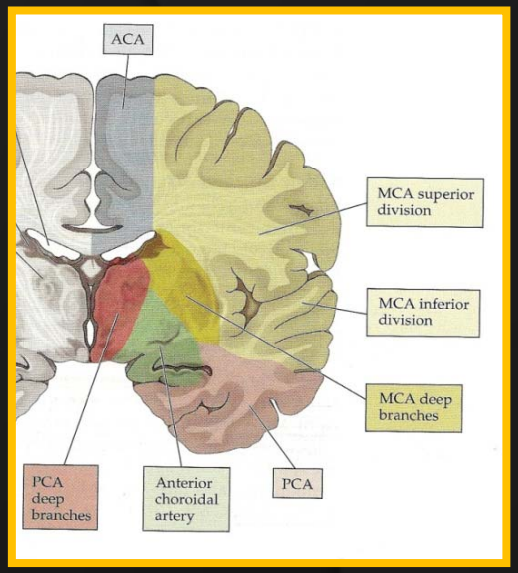

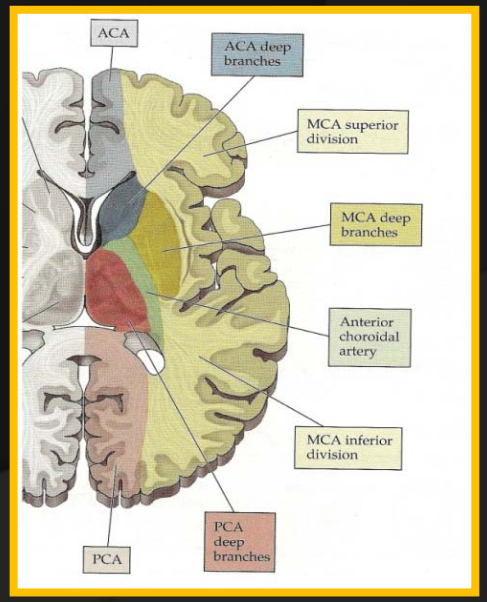

Localização e morfologia

Artéria Cerebelosa Postero-inferior

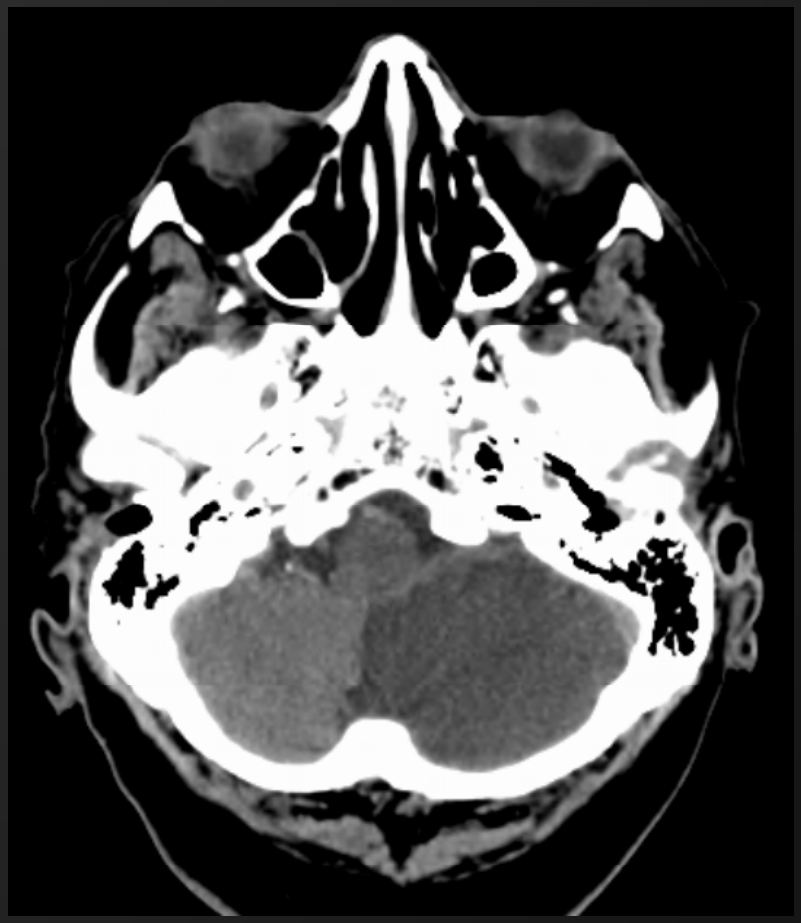

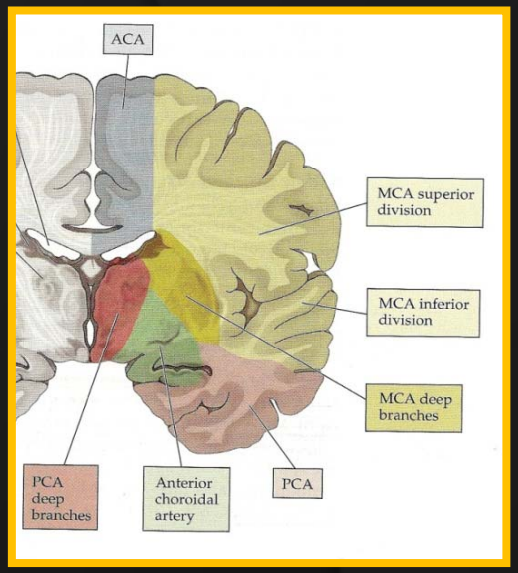

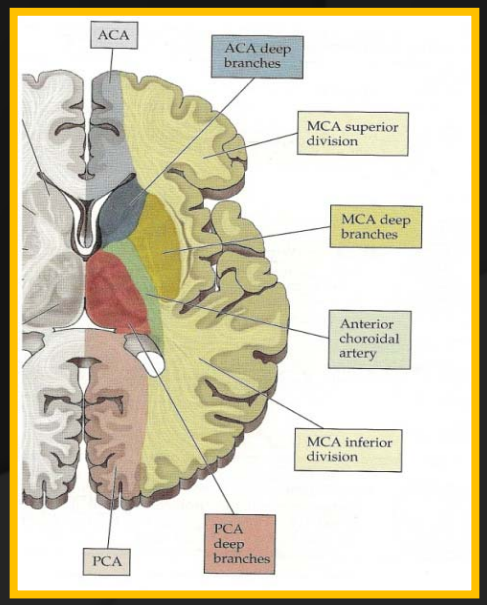

Localização e morfologia

ACA / ACM / ACP

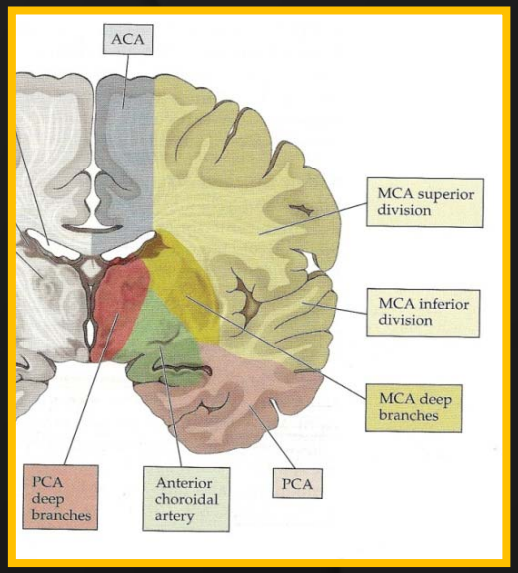

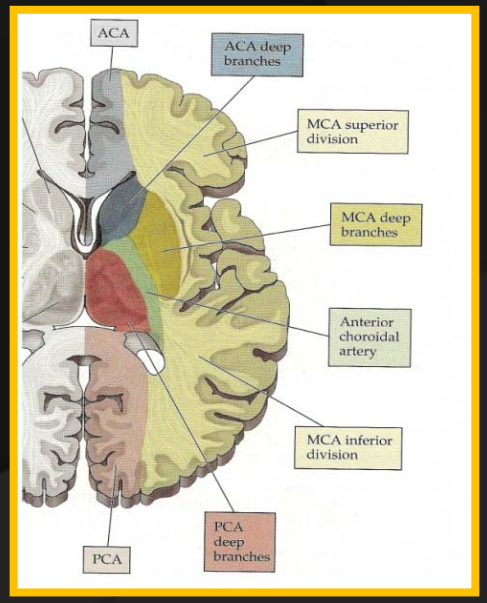

Localização e morfologia

Artérias Lenticuloestriadas Mediais

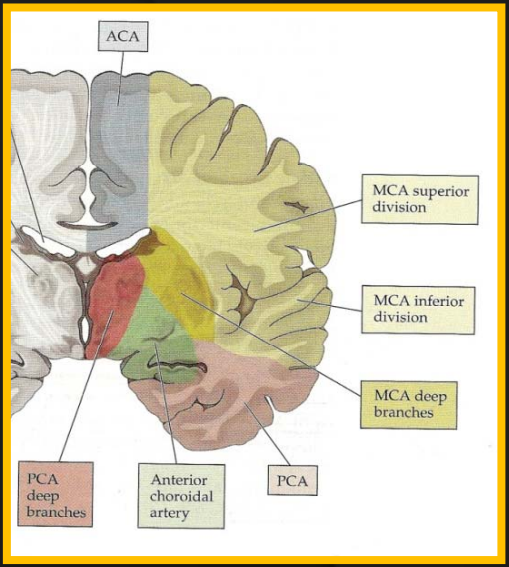

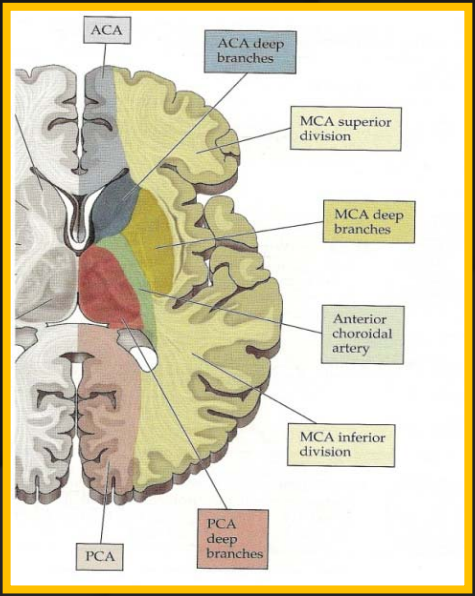

Localização e morfologia

Artérias Lenticuloestriadas Laterais

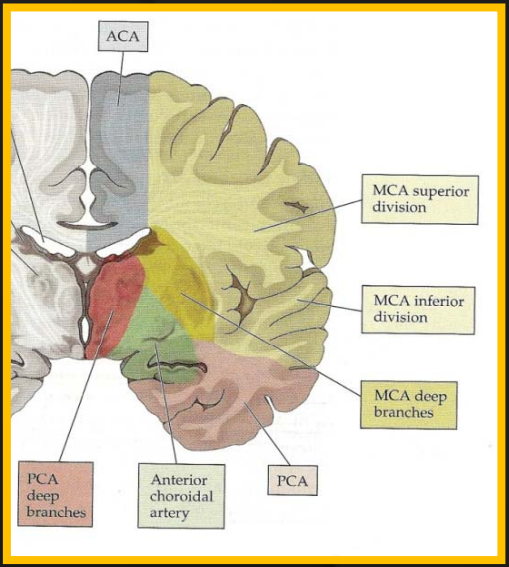

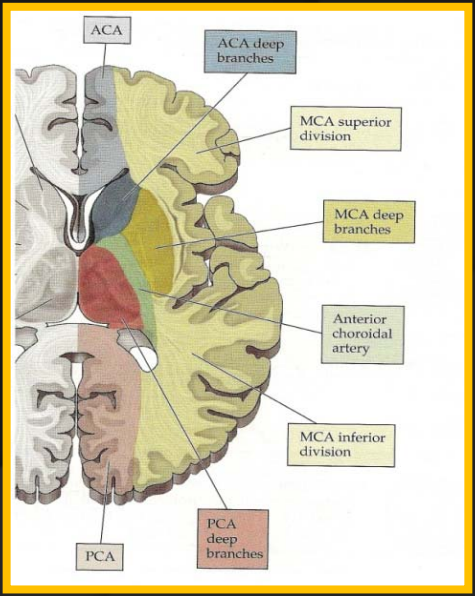

Localização e morfologia

Artérias Tálamo Perfurantes

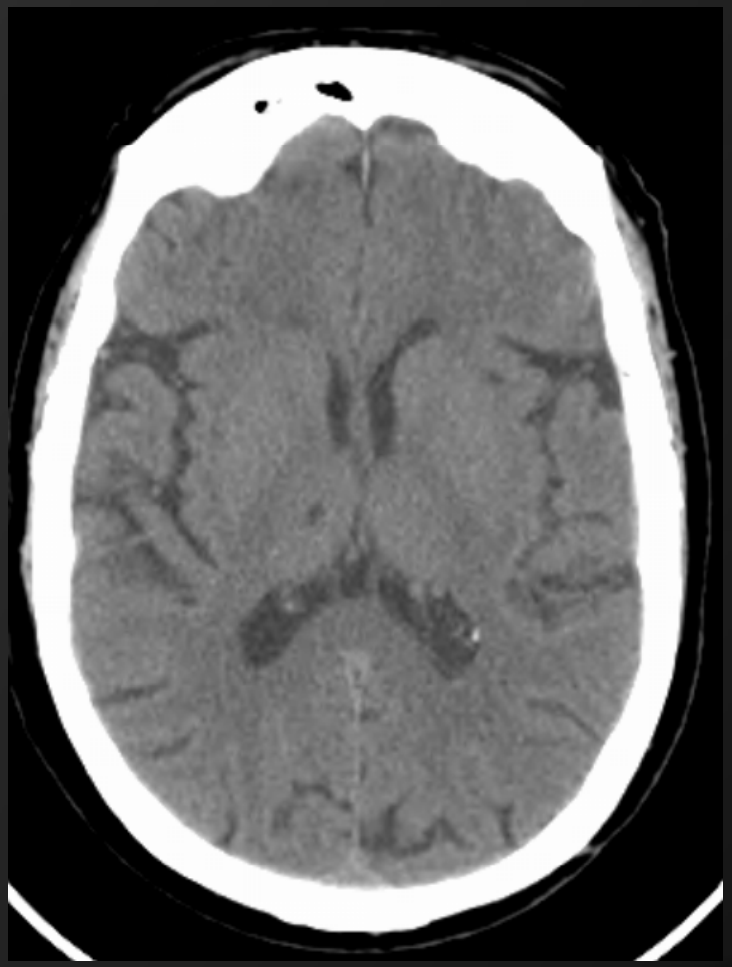

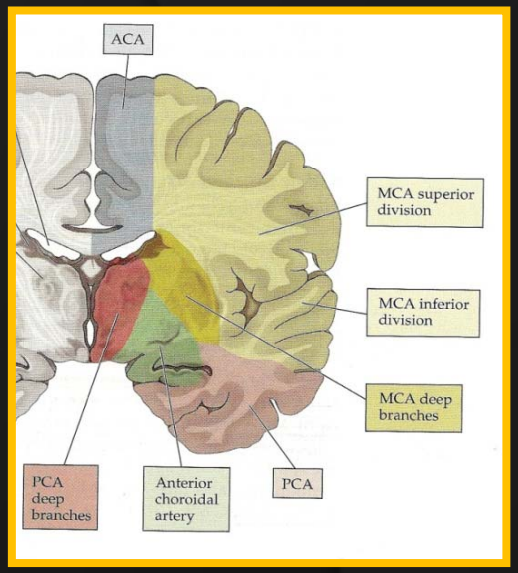

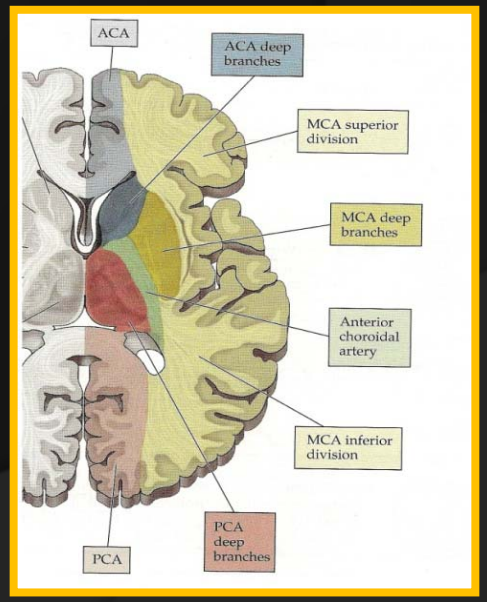

Localização e morfologia

Ramos Perfurantes da Artéria Basilar

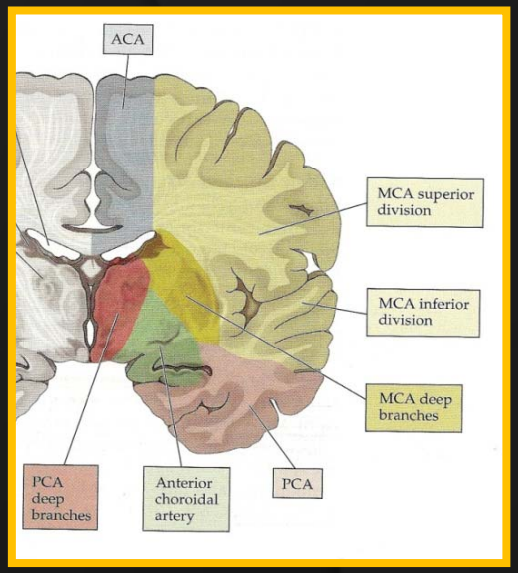

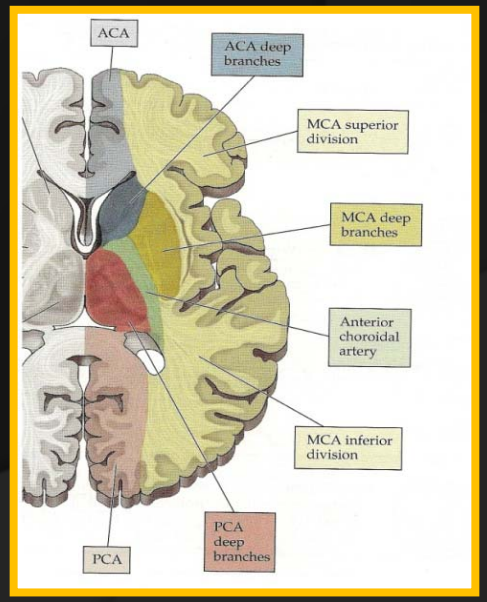

Localização e morfologia

Watershed: ACA/ACM – ACM/ACP

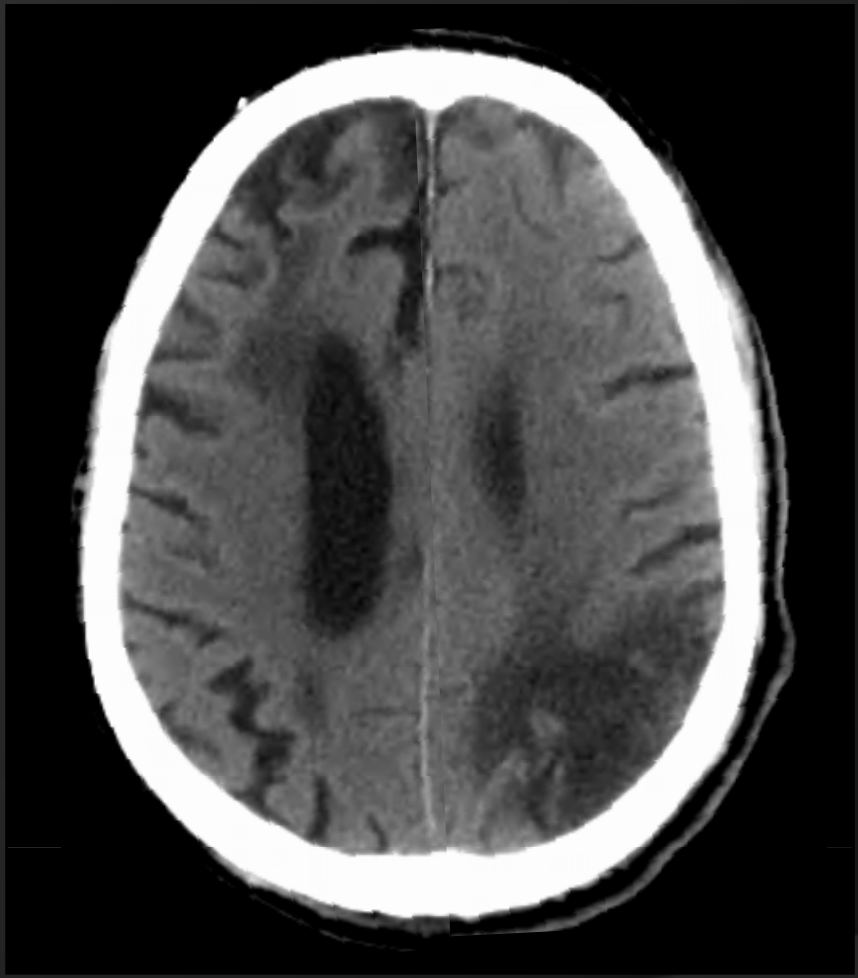

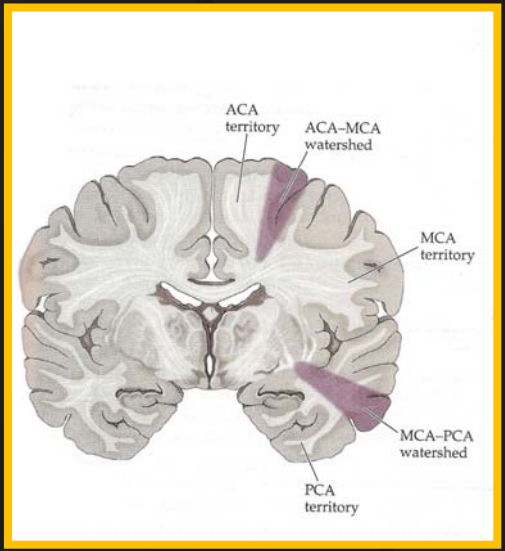

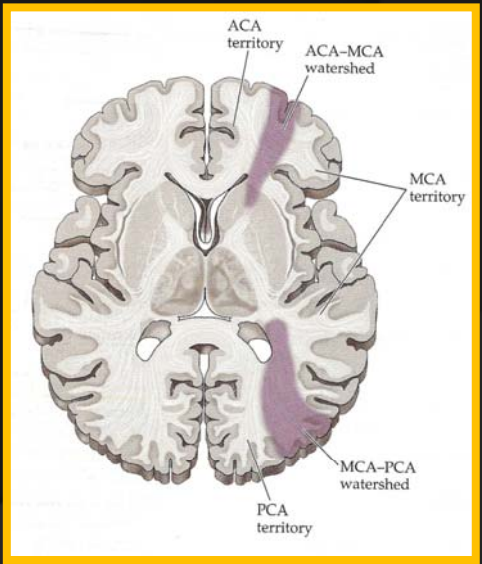

Sinais em TC

- densidade lesional
- efeito de massa

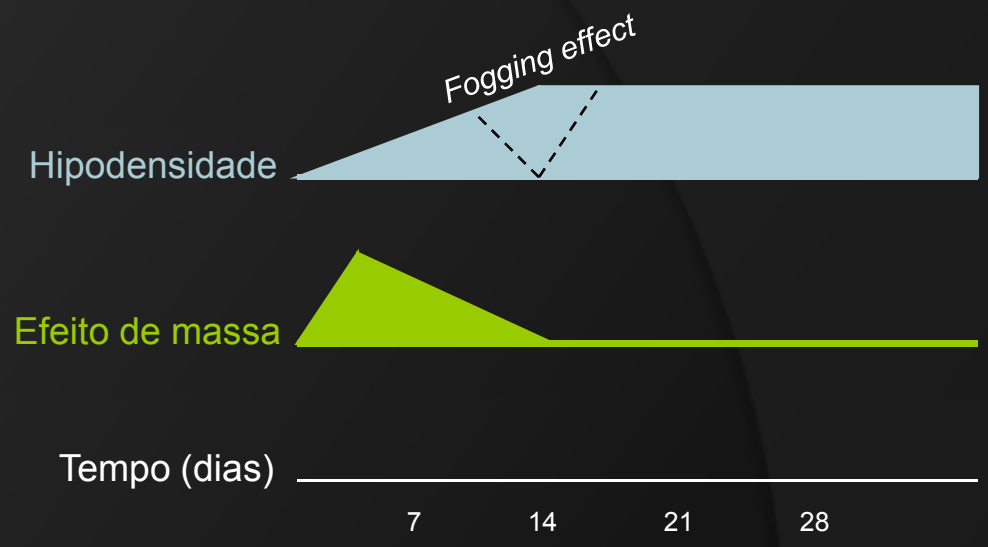

Quatro fases temporais

Hiperaguda
Até 6 horas

Subaguda
Das 24 horas às 6 semanas

Aguda
Das 6 às 24 horas

Crónica
Após as 6 semanas

Sinais em TC

Hiperaguda

- normal
- hipodensidade parenquimatosa subtil
  - núcleo lentiforme
  - córtex insular
- apagamento dos sulcos corticais
- diminuição da diferenciação entre substância branca/ cinzenta
- hiperdensidade espontânea da cerebral média

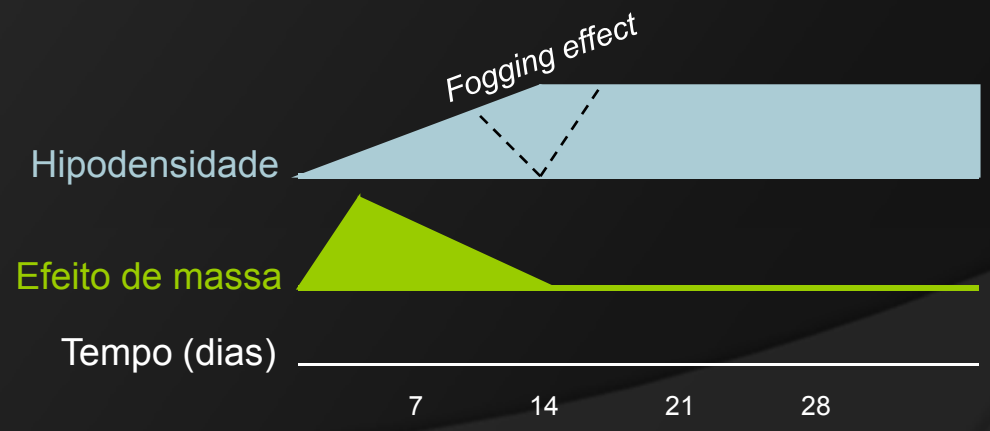

Sinais em TC

Hiperaguda

- normal

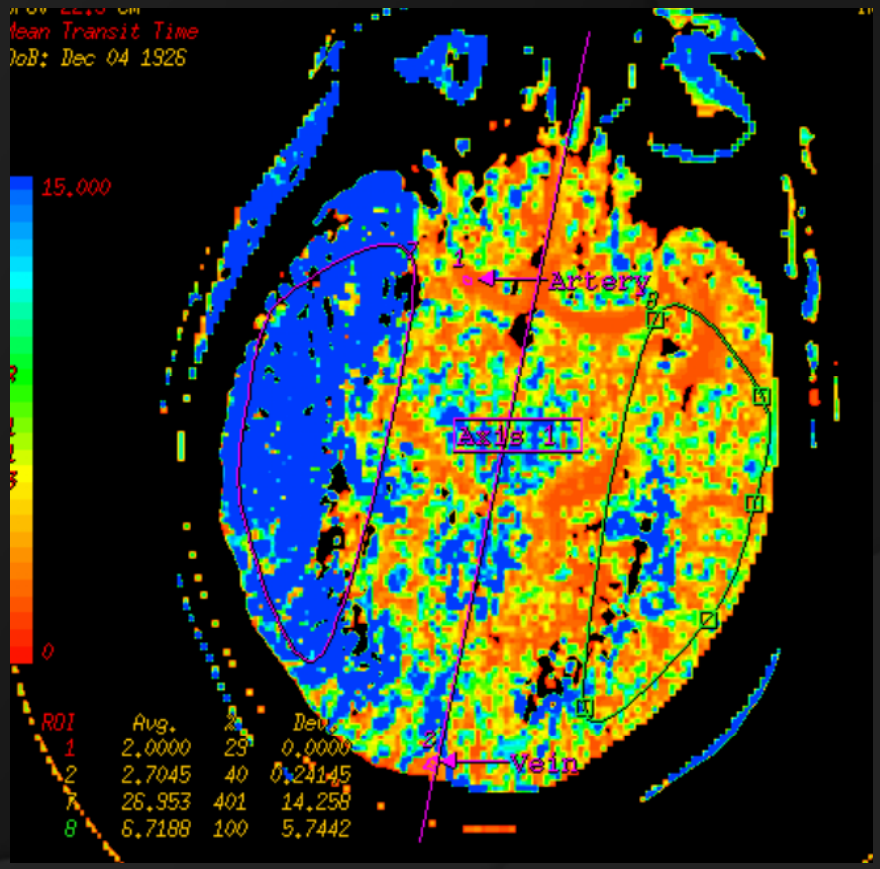

Sinais em TC

Hiperaguda

- hipodensidade parenquimatosa subtil
    - núcleo lentiforme
    - córtex insular

24h depois

Sinais em TC

Hiperaguda

- apagamento dos sulcos corticais
- diminuição da diferenciação entre substância branca/ cinzenta

Sinais em TC

Hiperaguda

- hiperdensidade espontânea da artéria cerebral média

Sinais em TC

Aguda

- hipodensidade de limites mal definidos
- edema vasogénico

Sinais em TC

Subaguda

Inicialmente

- aumento do edema vasogénico e do efeito de massa

Numa fase mais tardia

- diminuição do edema vasogénico e do efeito de massa
- aumento da proliferação celular e vascular
- tendência para a isodensidade (*fogging effect*)

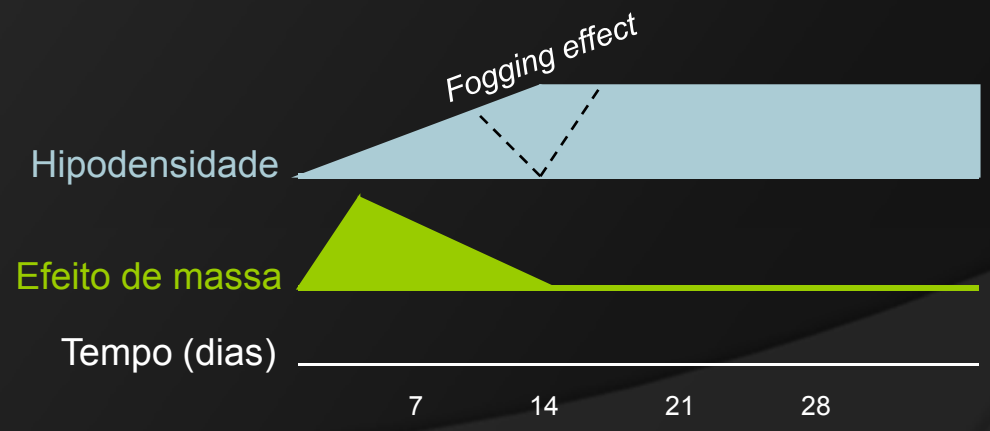

Sinais em TC

Subaguda

Sinais em TC

Crónica

- hipodensidade com limites bem definidos
- densidade igual ao do LCR
- expansão do sistema ventriculo-cisternal associada

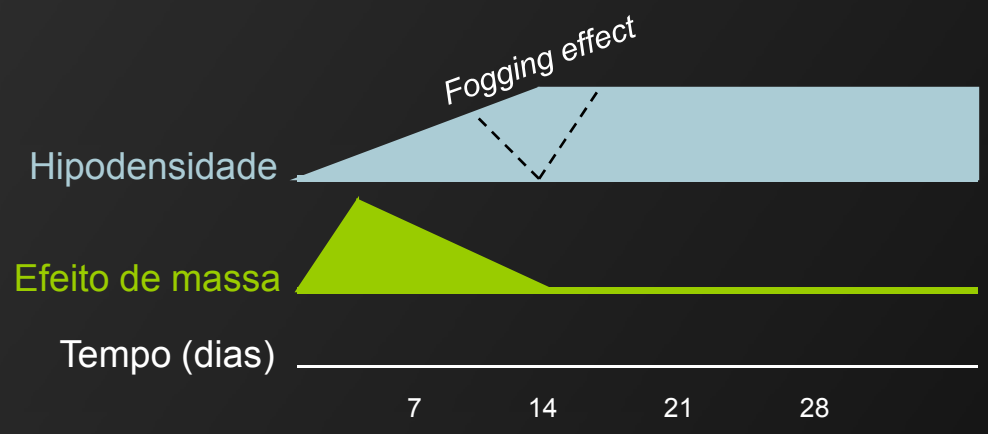

Sinais em TC

Crónica

Sinais em TC

Doente de 80 anos com hemiparésia esquerda de inicio há 2h

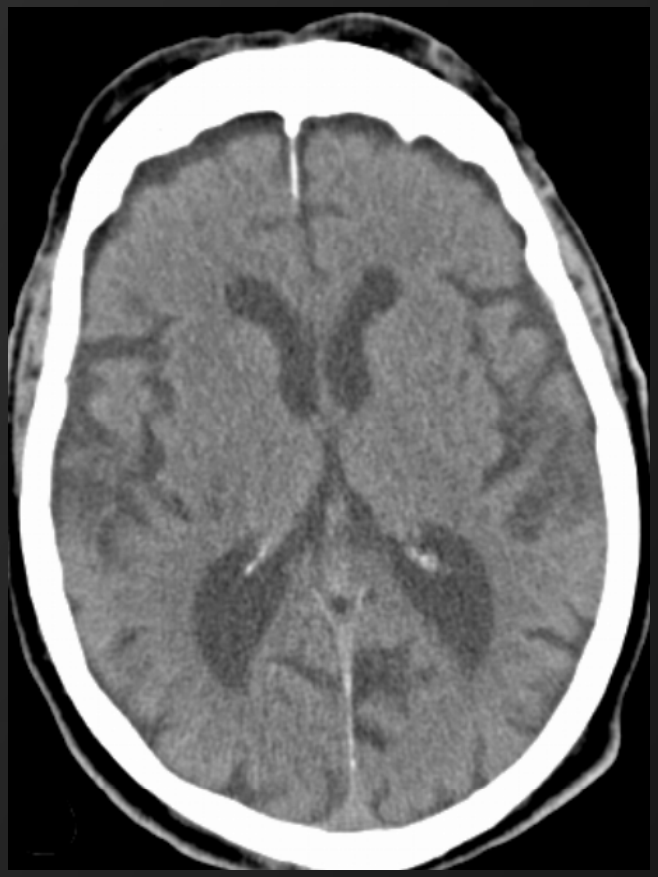

Sinais em TC

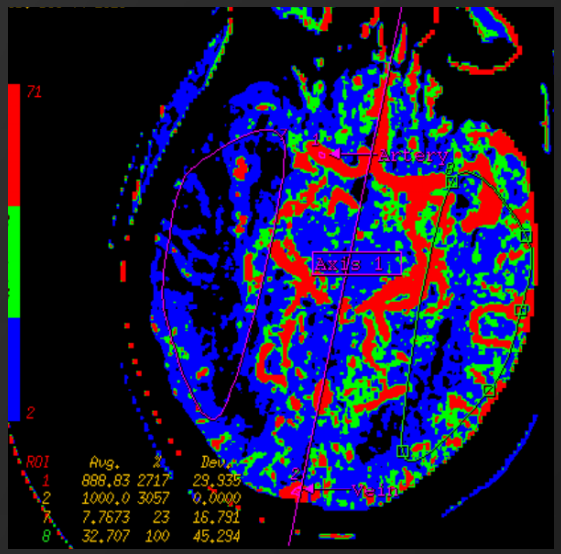

CBF↓

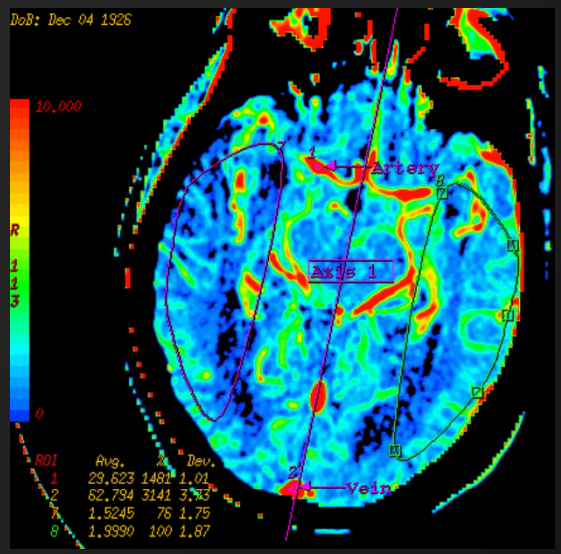

CBV ↓

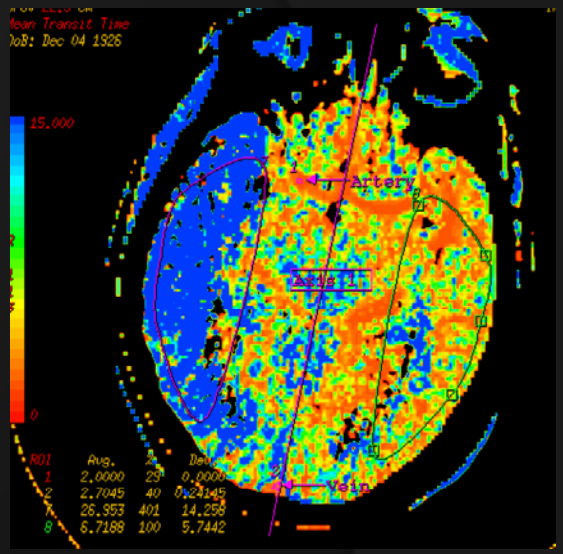

MTT↑

Sinais em TC

Sinais em TC

Doente com afasia há 3h30m

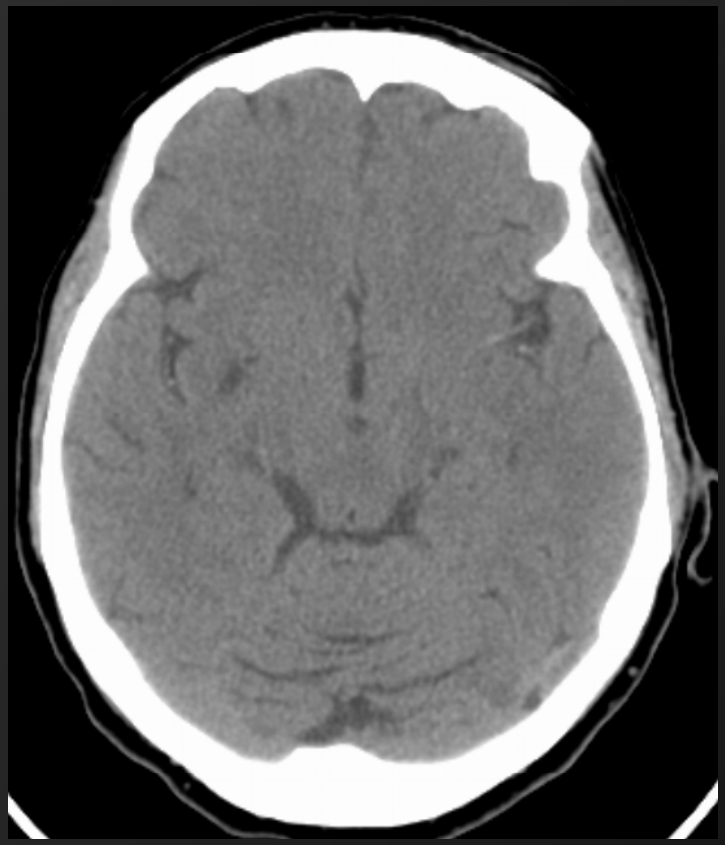

Sinais em TC

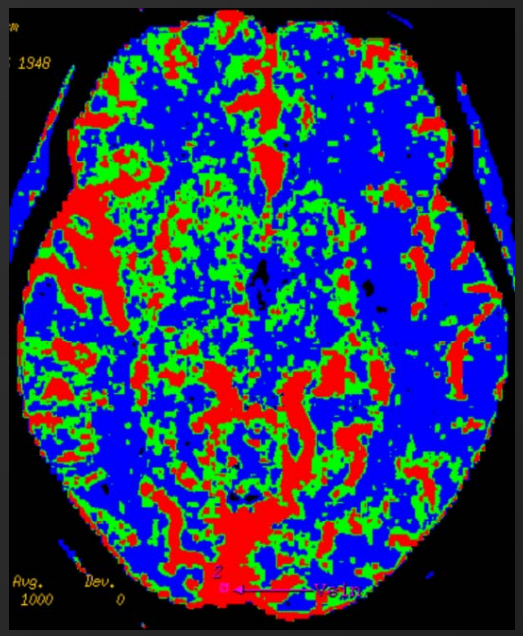

CBF↓

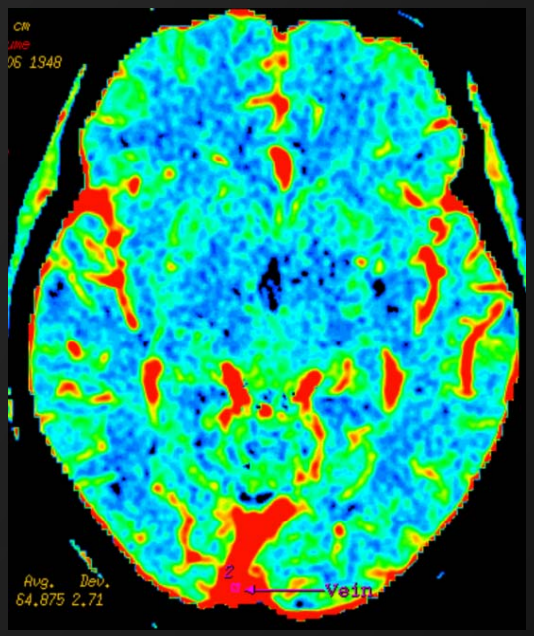

CBV↑

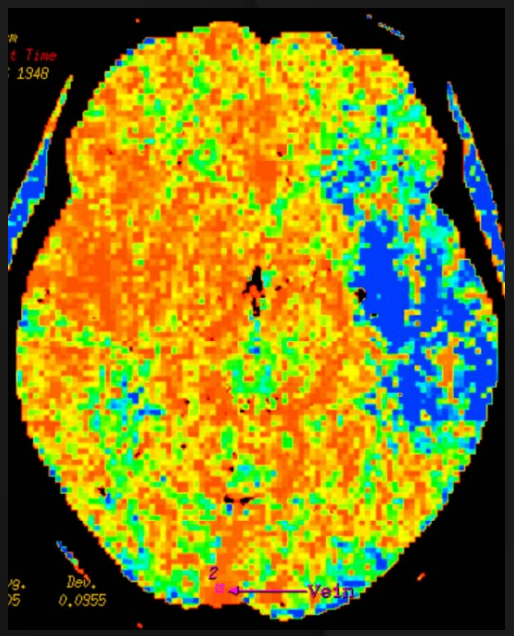

MTT↑

Sinais em TC

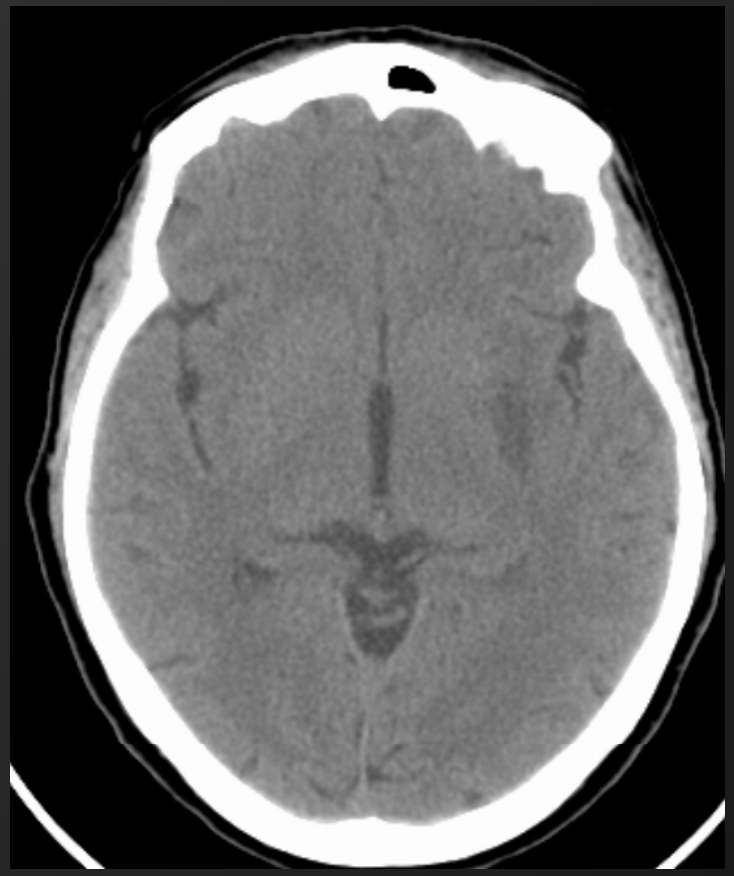

Formas particulares de enfarte

- Enfarte lacunar
- Enfarte arterial com transformação hemorrágica
- Enfarte venoso

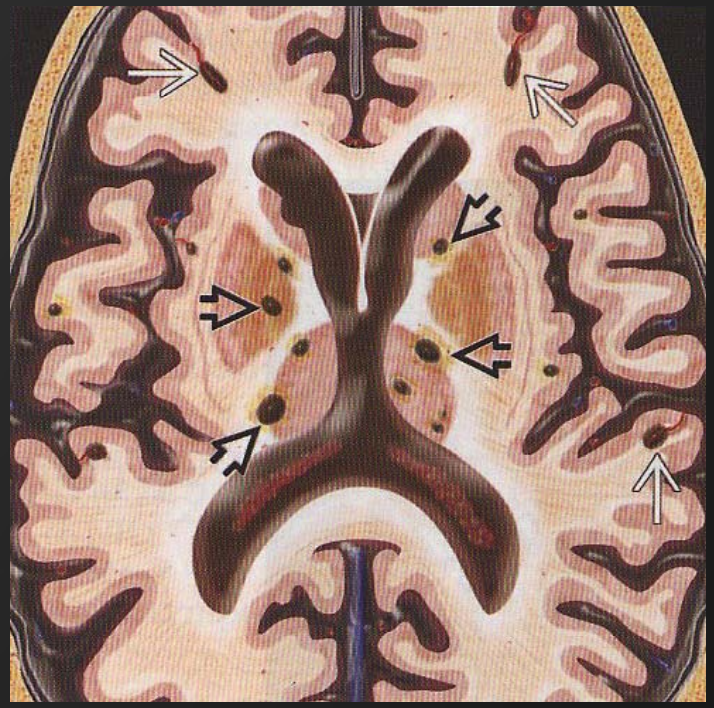

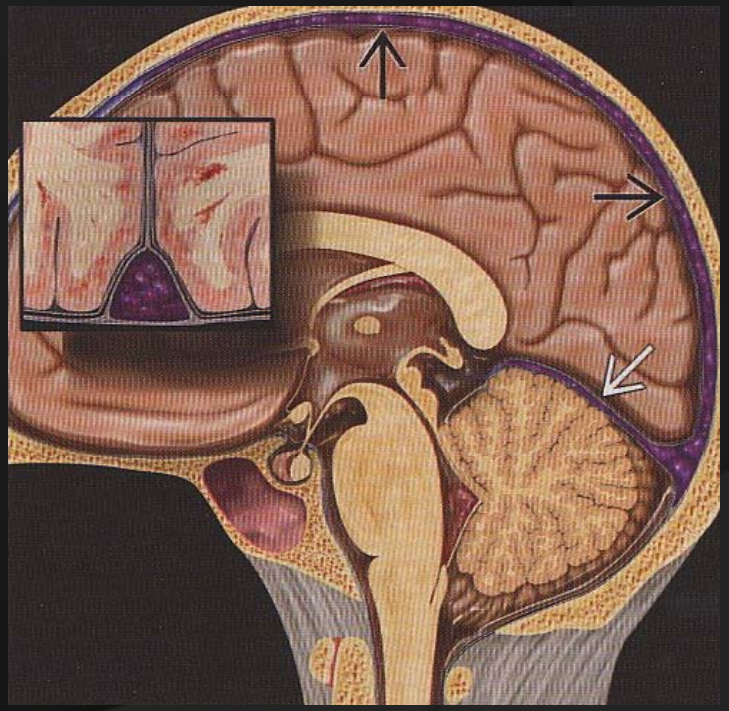

Formas particulares de enfarte

Enfarte lacunar

- comum em doentes com HTA
- ocorre nos ramos perfurantes da ACM, ACP, coroideia anterior e basilar
- desde poucos milímetros até 1.5 cm

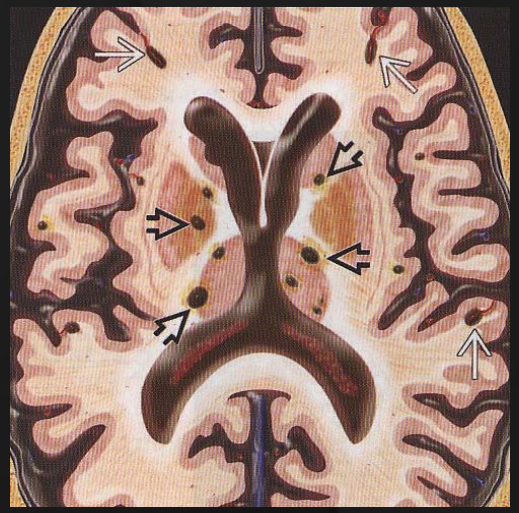

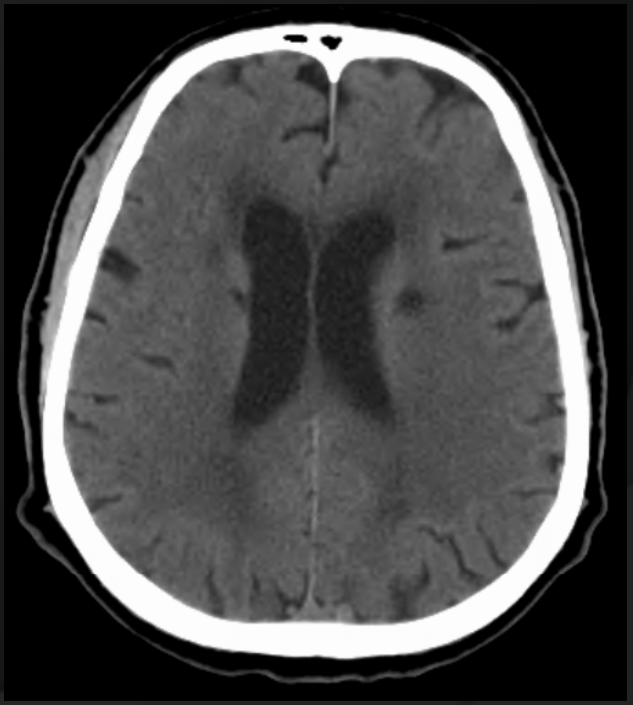

Formas particulares de enfarte

Enfarte arterial com transformação hemorrágica

- quando o sangue volta ao leito capilar (circulação colateral, lise ou fragmentação de êmbolo)
- TC: áreas de hipo e hiperdensidade numa área de AVC isquémico recente
- o sangramento ocorre 1º na substância cinzenta (cortical e profunda)
- pode ser precipitado por tratamento fibrinolítico

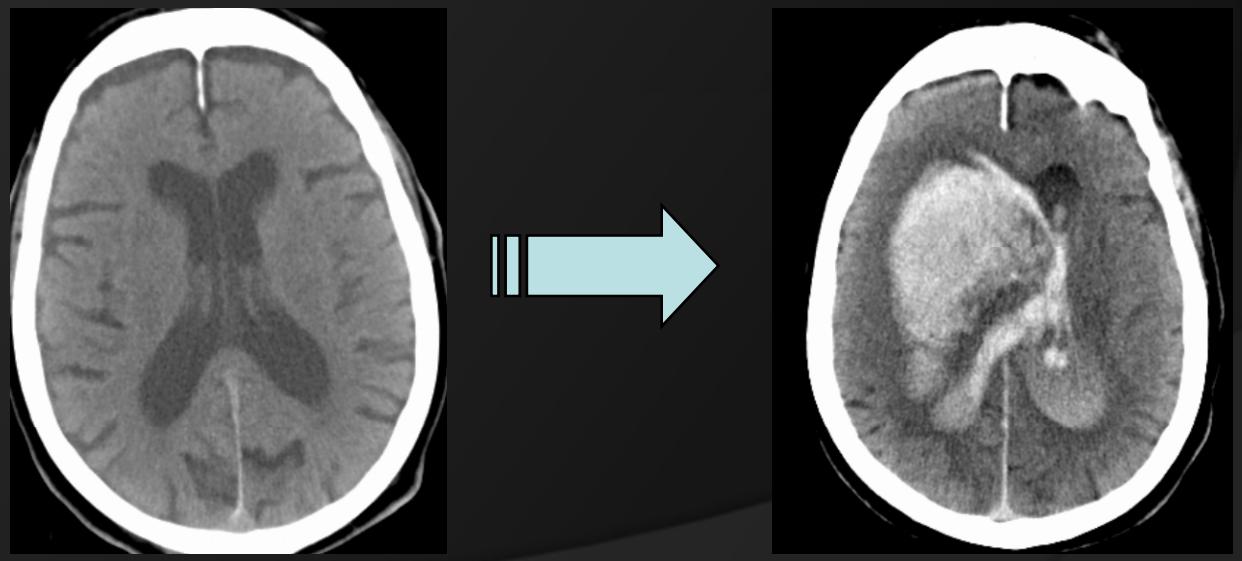

Formas particulares de enfarte

Enfarte venoso

- causado por trombose venosa
- até 5% de todos os AVCs
- não confinado a territórios vasculares

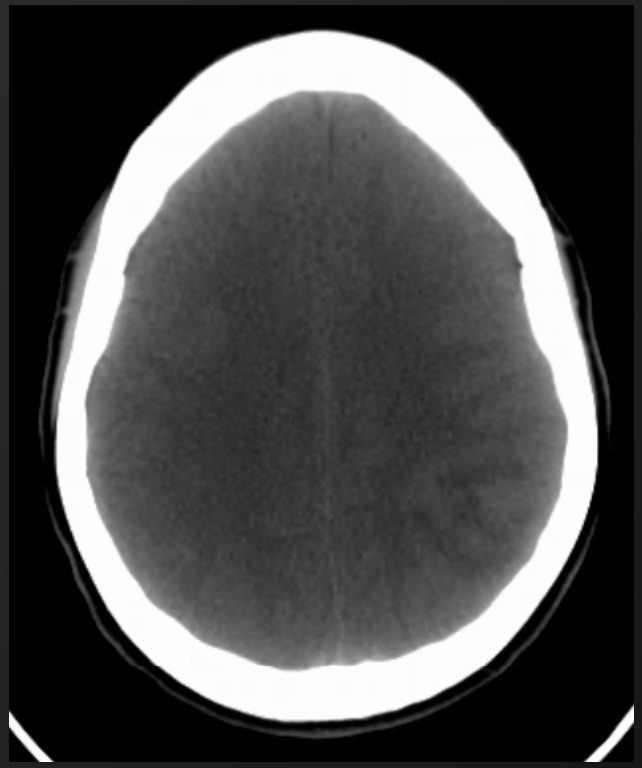

Predisposing conditions
Genetic prothrombotic states
Protein C, S or antithrombin deficits
Factor V Leiden, prothrombin 20210 GA
methylenetetrahydrofolate – reductase (MTHFR) mutations
Acquired prothrombotic states
Antiphospholipid antibody syndrome
Vasculitis
Lupus, Behçet's disease, Wegener's granulomatosis
Other inflammatory diseases
Inflammatory bowel disease, sarcoidosis
Malignancy
Any cancer, including CNS tumours
Haematological nonmalignant diseases
Polycythaemia, thrombocytopenia, severe anaemia
Thyroid disorders
Dural arteriovenous fistulae
Precipitating factors
Infections
Brain, meninges, ears, sinuses, etc.
Pregnancy, puerperium
Mechanical
Neurosurgery, recent head trauma, lumbar puncture, jugular catheter
Surgery
Dehydration
Illicit drugs
Oral contraceptives
Other drugs
L-asparaginase, other cytotoxic drugs, tamoxifen, steroids, androgens, oestrogen replacement therapy

Formas particulares de enfarte

Enfarte venoso

TC sem contraste

Sinais directos	Sinais indirectos
Sinal do cordão denso	Enfarte hemorrágico
Seio lateral denso	Hemorragia multifocal
Veia jugular densa	Hemorragia subdural / subaracnoideia
Sinal do triângulo denso	Ventrículos estreitos
	Edema cerebral difuso

Formas particulares de enfarte

Enfarte venoso

TC sem contraste

Sinais directos
Sinal do cordão denso
Seio lateral denso
Veia jugular densa
Sinal do triângulo denso

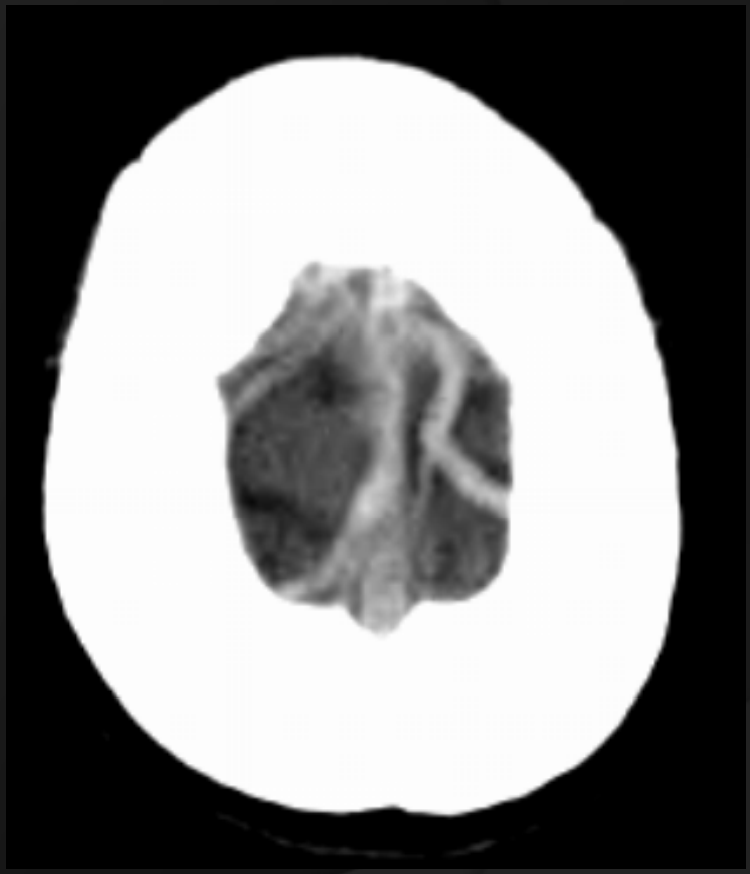

Formas particulares de enfarte

Enfarte venoso

TC sem contraste

Sinais directos
Sinal do cordão denso
Seio lateral denso
Veia jugular densa
Sinal do triângulo denso

Formas particulares de enfarte

Enfarte venoso

TC sem contraste

Sinais directos
Sinal do cordão denso
Seio lateral denso
Veia jugular densa
Sinal do triângulo denso

Formas particulares de enfarte

Enfarte venoso

TC sem contraste

Sinais directos
Sinal do cordão denso
Seio lateral denso
Veia jugular densa
Sinal do triângulo denso

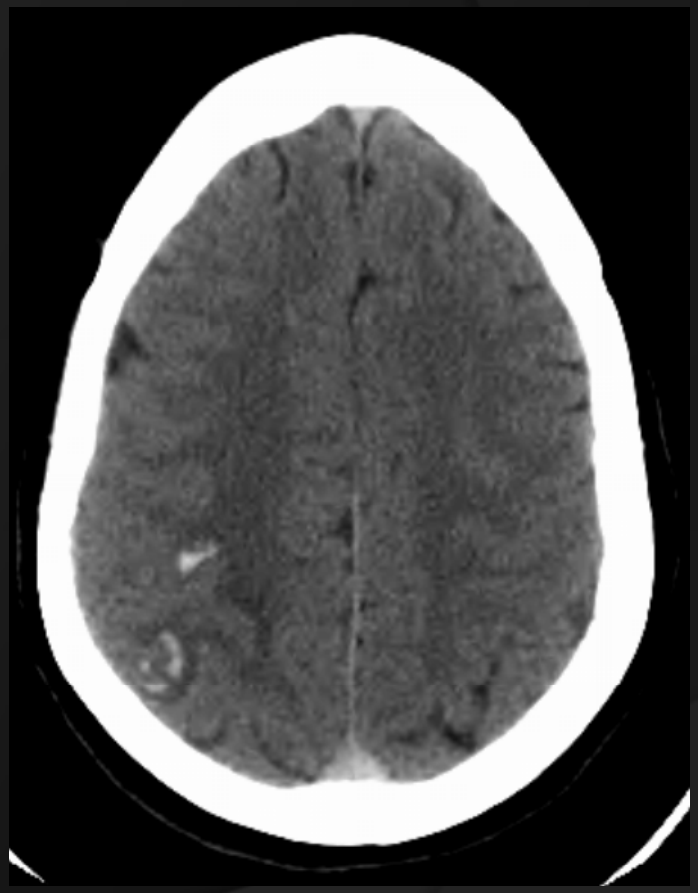

Formas particulares de enfarte

Enfarte venoso

TC sem contraste

Sinais indirectos
Enfarte hemorrágico
Hemorragia multifocal
Hemorragia subdural / subaracnoideia
Ventrículos estreitos
Edema cerebral difuso

Formas particulares de enfarte

Enfarte venoso

TC sem contraste

Sinais indirectos
Enfarte hemorrágico
Hemorragia multifocal
Hemorragia subdural / subaracnoideia
Ventrículos estreitos
Edema cerebral difuso

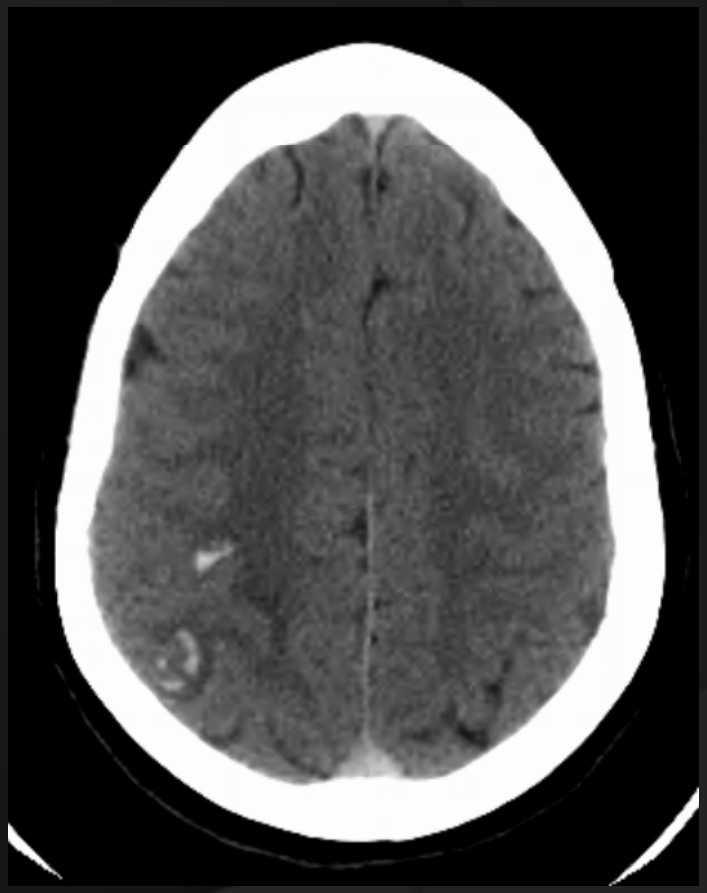

Formas particulares de enfarte

Enfarte venoso

TC com contraste

Sinais directos	Sinais indirectos
Sinal do triângulo vazio	Realce focal
Seio cavernoso expandido ou não opacificado	Realce giriforme
	Realce de lesão ocupando espaço
	Realce tentorial

Formas particulares de enfarte

Enfarte venoso

TC com contraste

Sinais directos
Sinal do triângulo vazio
Seio cavernoso expandido ou não opacificado

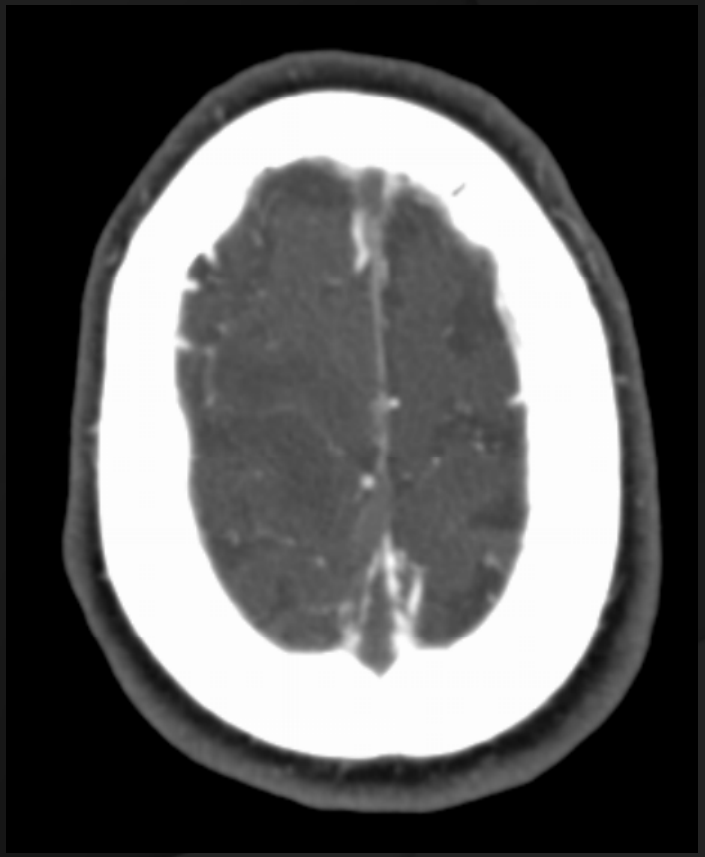

Trombose de veias corticais

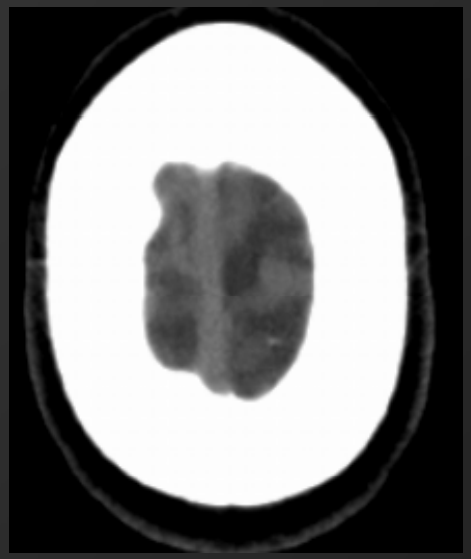

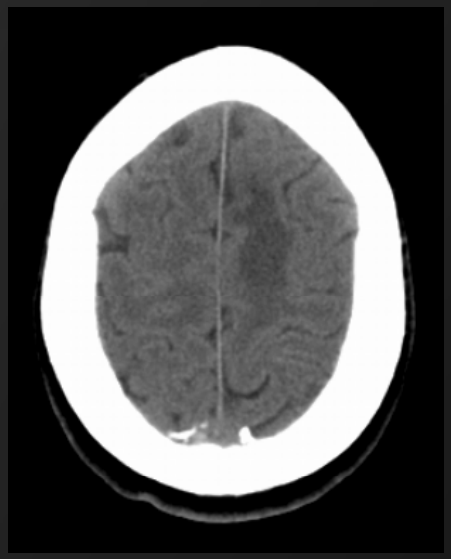

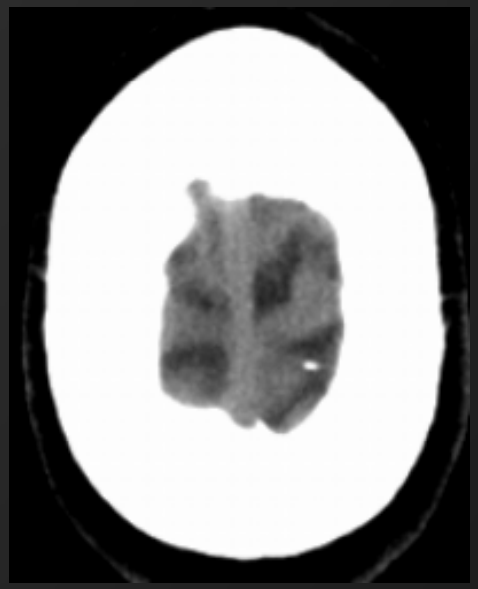

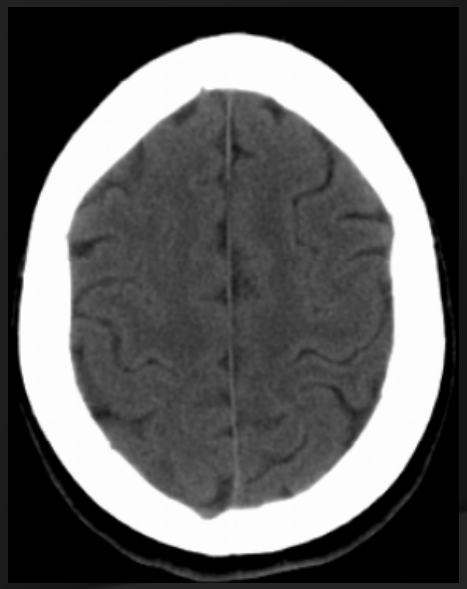

Trombose venosa profunda

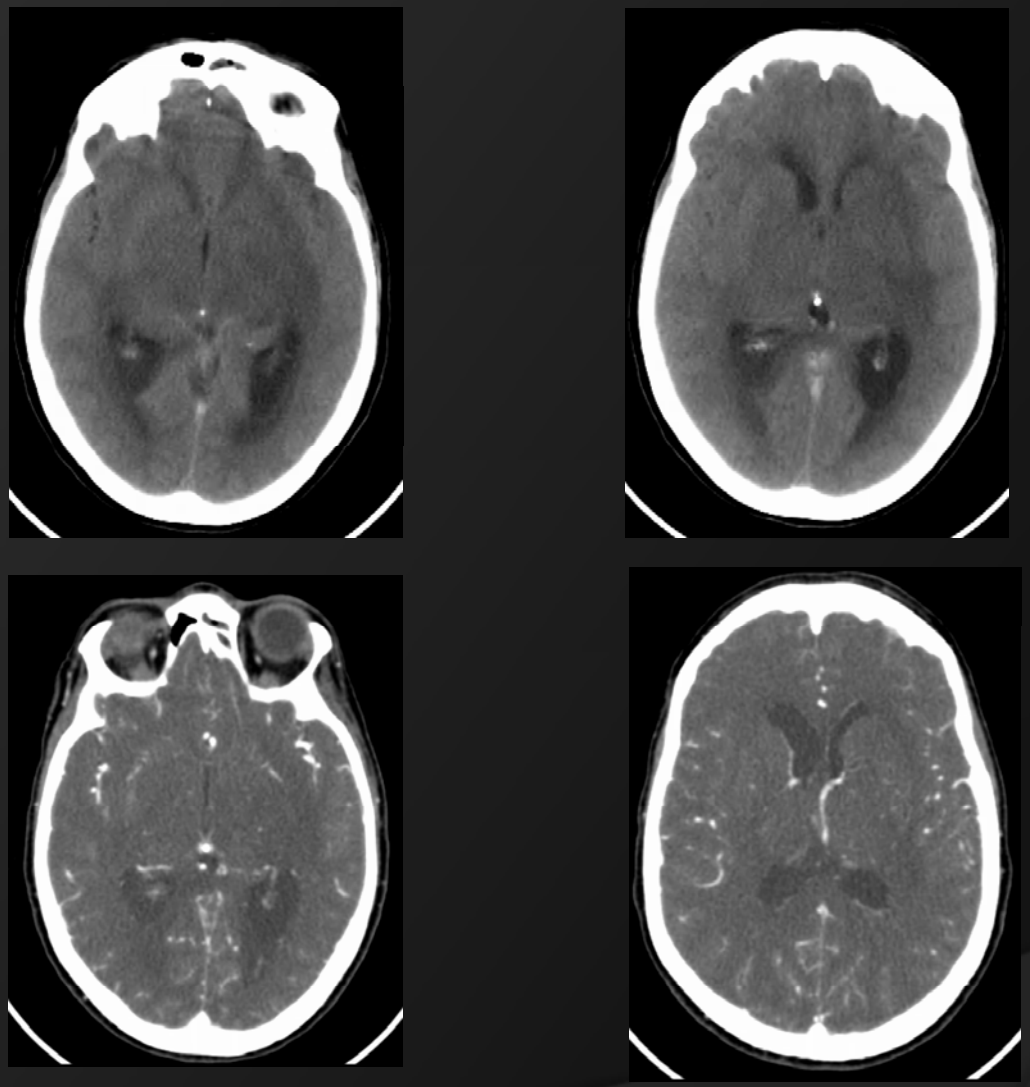

Patologia cerebrovascular

AVC isquémico

- localização e morfologia
- evolução temporal
- formas particulares

Hemorragia intraparenquimatosa

- etiologia
- aspectos em TC
- evolução temporal
- formas particulares

Hemorragia subaracnoideia

- etiologia
- localização e achados imagiológicos

TCE

Lesões primárias

- fracturas do crânio
- lesões intra-axiais
- lesões extra-axiais

Lesões secundárias

TC na hemorragia intraparenquimosa

Localização

- 88% nos hemisférios cerebrais
  - 75% paranucleares
  - 13% na substância branca
- 8% no cerebelo
- 4% no tronco cerebral

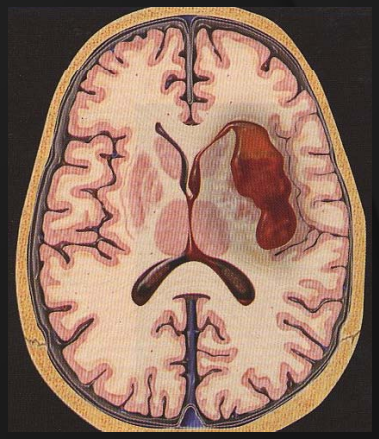

Hemorragias profundas

- ocorrem entre o corpo caloso superiormente, cápsula externa lateralmente e tronco cerebral inferiormente

Etiologia: HTA

Hemorragias superficiais (lobares ou subcorticais)

- desenvolvem-se fora destes limites

Etiologia: neoplasia, ruptura de aneurisma ou MAV, HTA

Causas

HTA - devido à ruptura de artérias, habitualmente as lenticuloestriadas que são sensíveis a alterações da pressão arterial

- o sangra sai a alta velocidade na fase hiperaguda e forma uma massa com coágulos mais ou menos bem formados

- o parênquima envolvente é infiltrado com sangue e mais ou menos destruído

- a maioria dos doentes tem mais de 70 anos de idade

- 75-80% dos doentes tem HTA

Causas

Ruptura de MAV
Ruptura de aneurismas

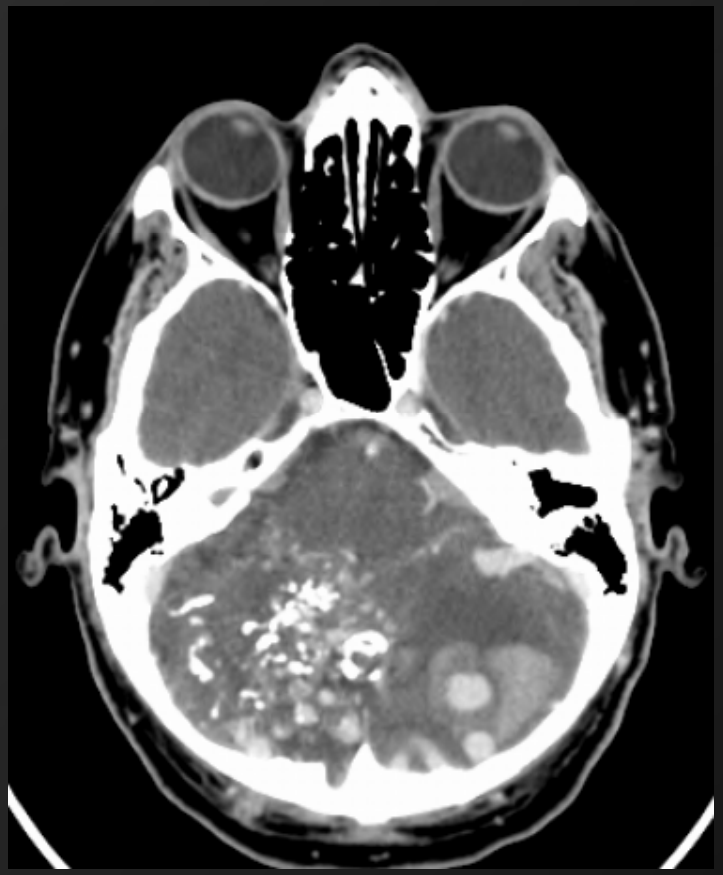

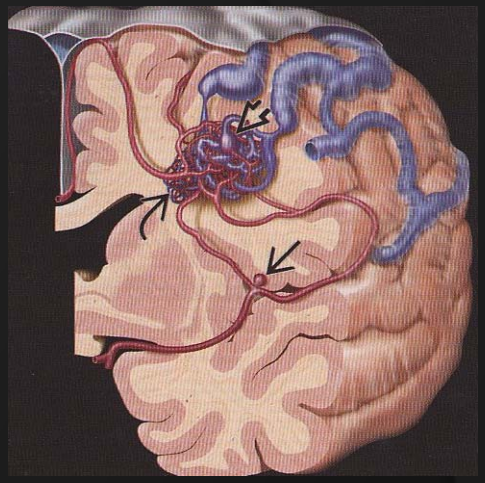

Causas

Neoplasias (p.e. metástases de melanomas, rim e pulmão).

- por ruptura de neovasos
- rápido crescimento de tumor
- coagulopatias associadas



Melan A x 200



MF x 400

Causas

Coagulopatias (anticoagulantes, hemofilia, púrpura trombocitopénica…)

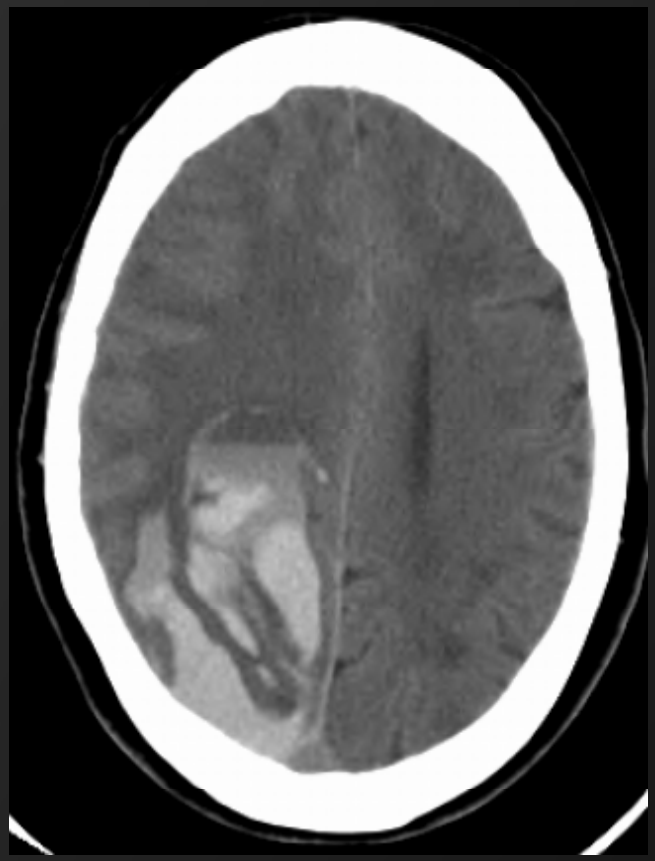

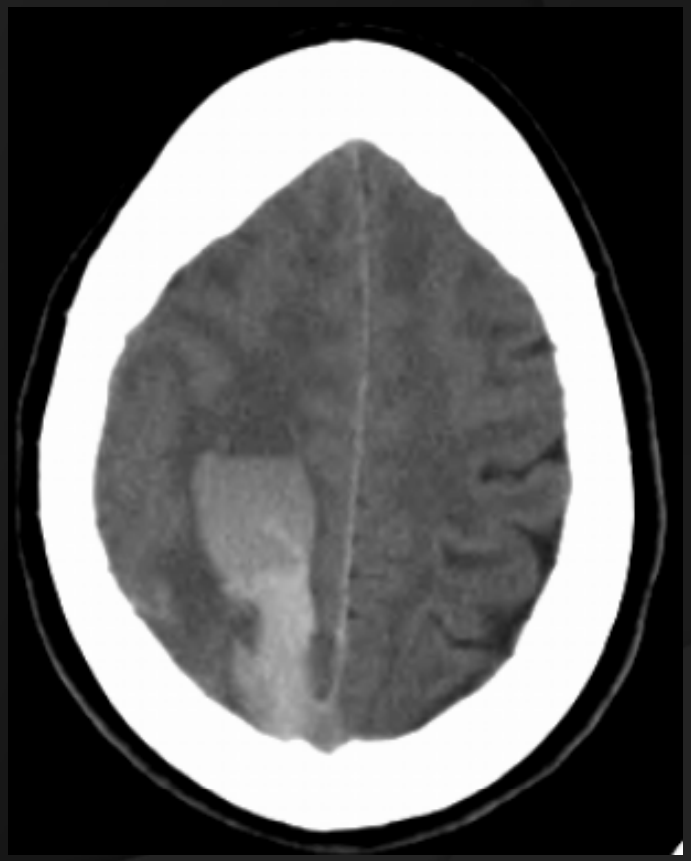

Aspectos encontrados em TC

- lesão claramente hiperdensa (90% devido à Hb e 8% ao Ferro)
- não calcificada
- com efeito de massa
- bem definida e de bordos discretamente irregulares
- aspecto interno: homogéneo ou com áreas hipo e hiperdensas (níveis)

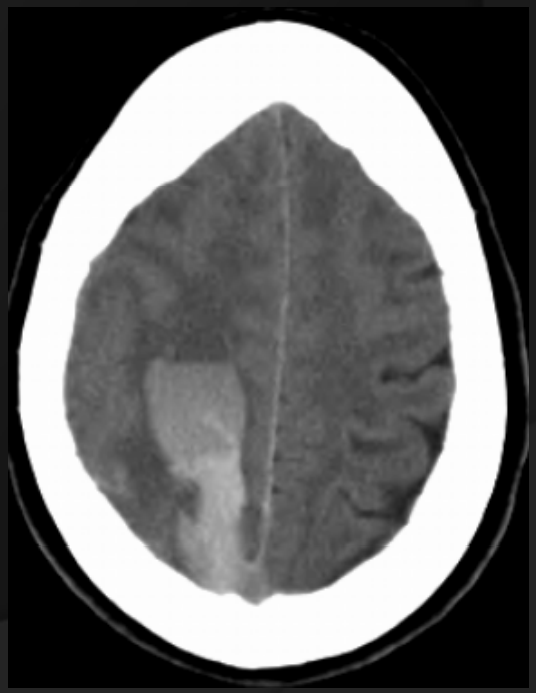

Aspectos encontrados em TC

- halo hipodenso devido a edema, podendo-se estender até a parte mais externa da substância branca

Aspectos encontrados em TC

- desvio da linha média, hérnia subfálcica, hérnia transtentorial descendente e ascendente

Aspectos encontrados em TC

- desvio da linha média, hérnia subfálcica, hérnia transtentorial descendente e ascendente

Aspectos encontrados em TC

- podem condicionar a hemorragia intraventricular

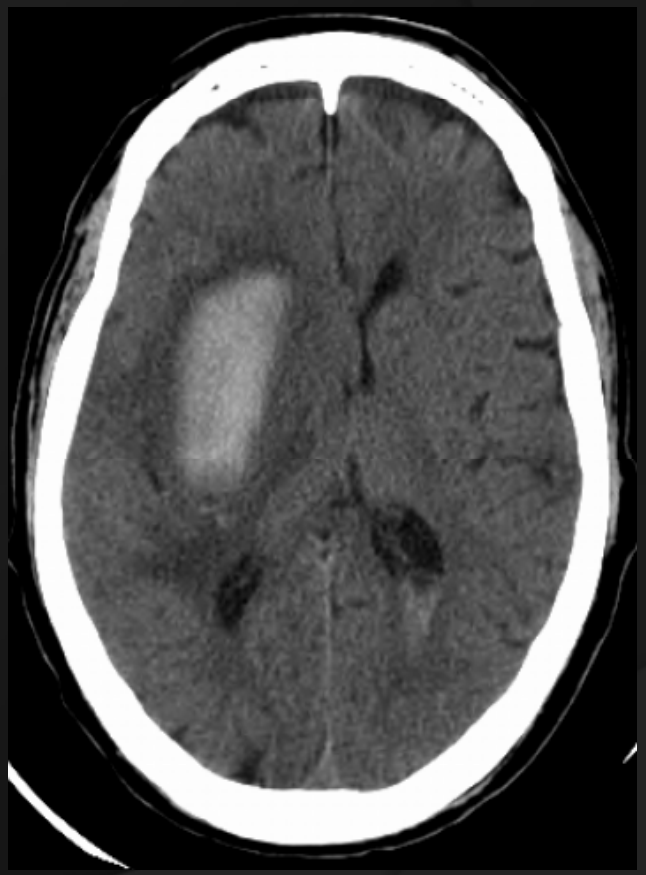

Evolução

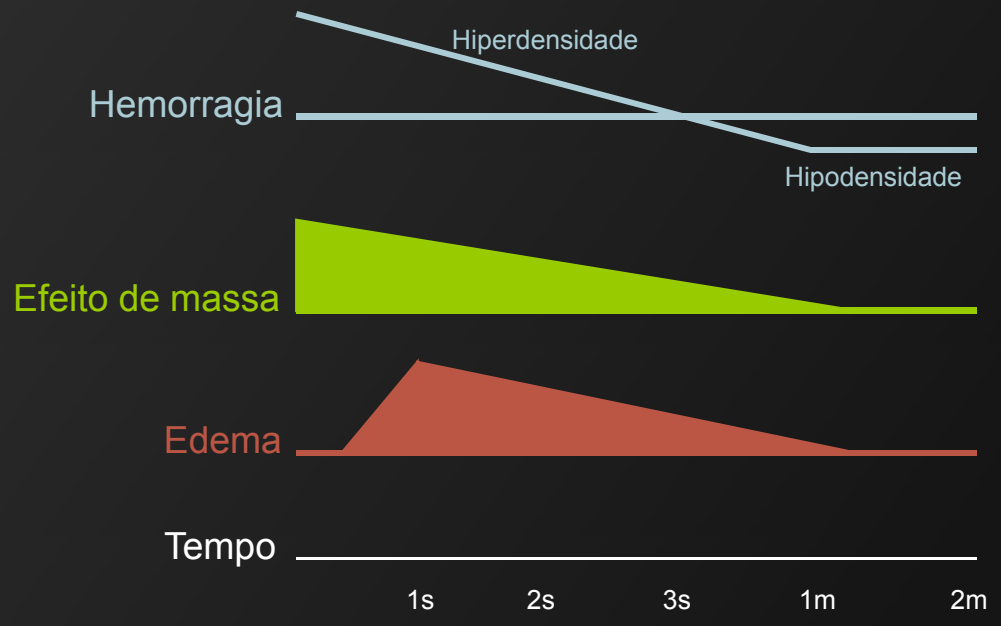
Hiperdensidade
Hemorragia
Hipodensidade
Efeito de massa
Edema
Tempo
1s
2s
3s
1m
2m

- processo centrípeto no que diz respeito à redução da densidade – aspecto em roseta
  - porção central hiperdensa – porção central do coágulo
  - zona hipodensa intermédia – detritos celulares, degradação do coágulo
  - porção hipodensa mais exterior mais exterior – edema

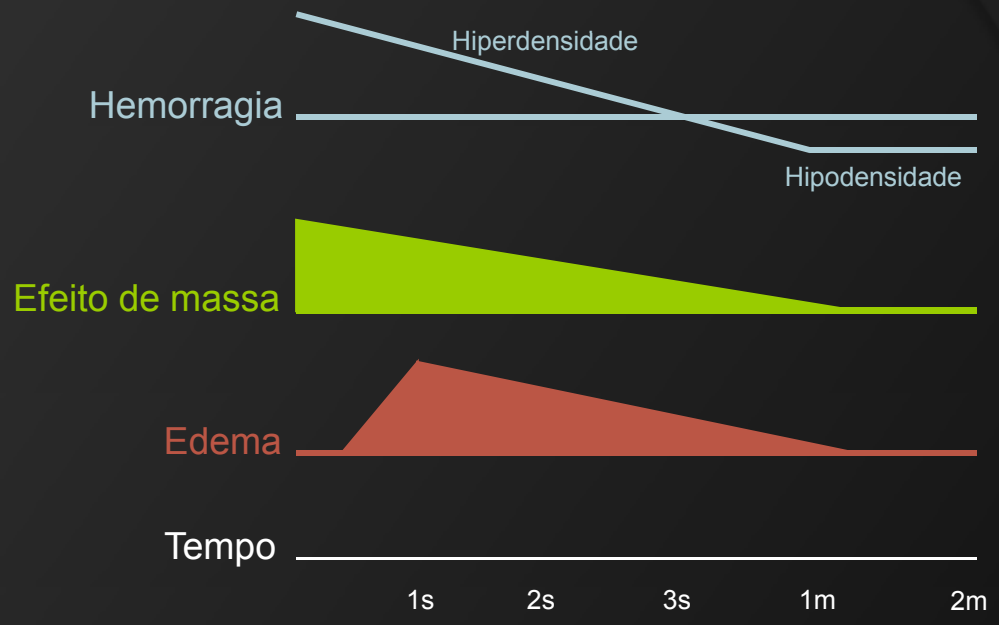
Hiperdensidade
Hemorragia
Hipodensidade
Efeito de massa
Edema
Tempo
1s
2s
3s
1m
2m

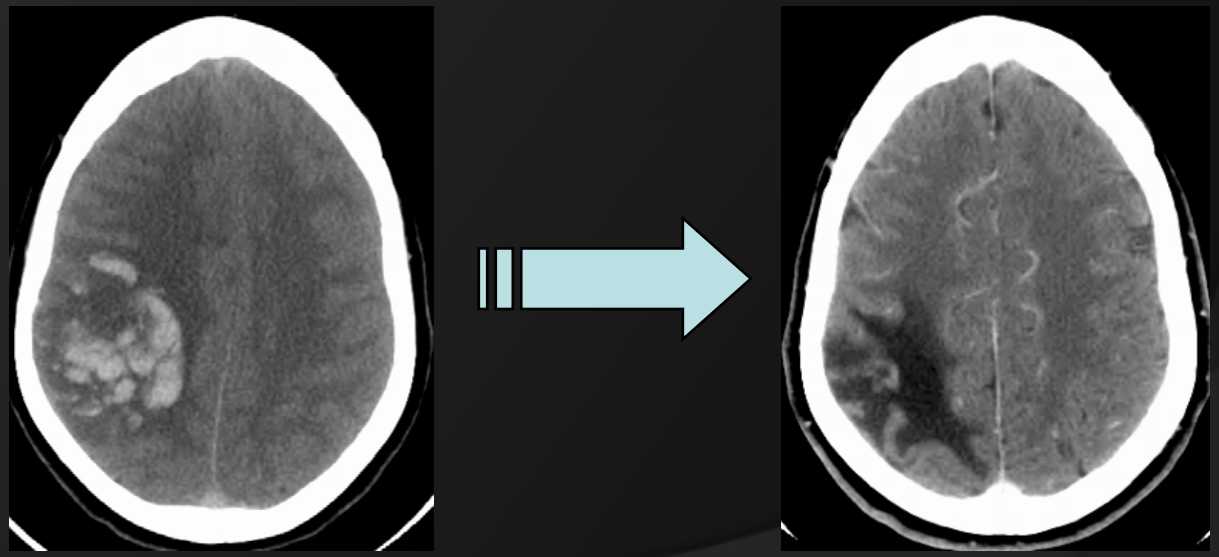

Patologia cerebrovascular

AVC isquémico

- localização e morfologia
- evolução temporal
- formas particulares

Hemorragia intraparenquimatosa

- etiologia
- aspectos em TC
- evolução temporal
- formas particulares

Hemorragia subaracnoideia

- etiologia
- localização e achados imagiológicos

TCE

Lesões primárias

- fracturas do crânio
- lesões intra-axiais
- lesões extra-axiais

Lesões secundárias

TC na hemorragia subaracnoideia (HSA)

HSA

- 8% de todas as hemorragias intracerebrais
- 75% são causadas por rupturas aneurismáticas do Polígono
- 25% dos doentes morrem no primeiro dia; 50% nos primeiros 5

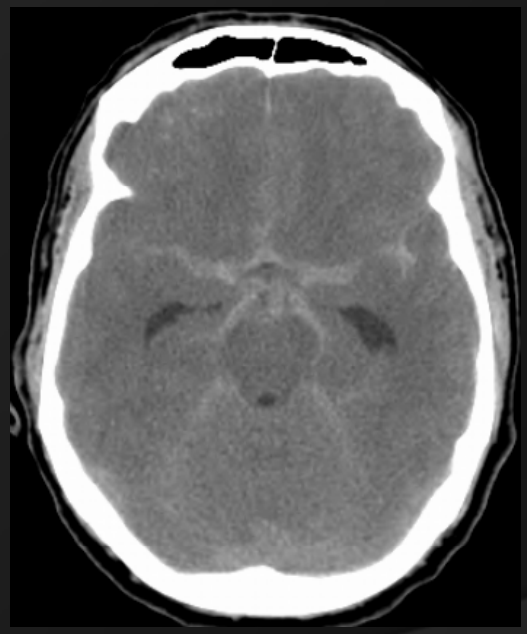

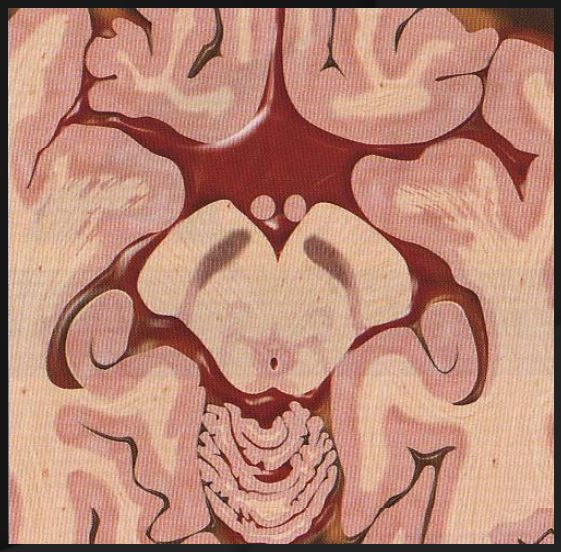

TC na HSA

- típico: hiperdensidade cisternas subaracnoideias e dentro dos sulcos corticais
- documenta complicações intra-parenquimatosas, intraventriculares, hemorragias subdurais, qualquer efeito de massa, hidrocefalia, enfartes cerebrais associados a vasoespasmo
- por vezes é possível distinguir a origem do sangramento de acordo com o padrão de distribuição da HSA, principalmente quando há múltiplos aneurismas e temos de saber qual deles é que está a sangrar
- papel da Angio-TC muito importante

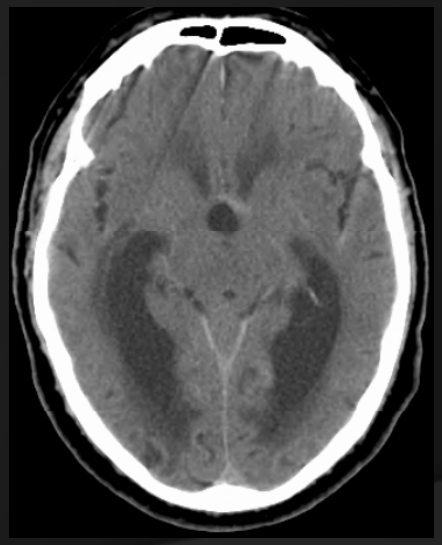

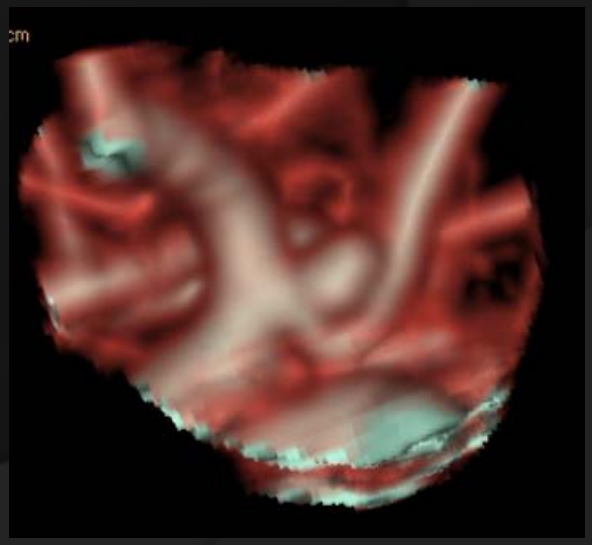

Causas

Aneurismas

- a maior causa de HSA
- 90-95% dos doentes tem aneurismas do Polígono e ACM
- o sangramento é mais frequente se: < 10 mm e > 25 mm (sendo mais comum nos < a 3-5 mm)

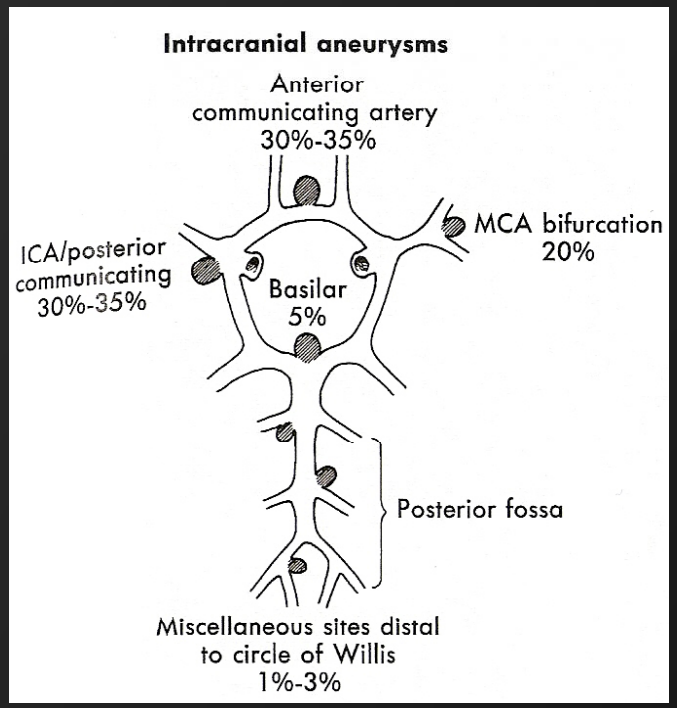

20% são múltiplos

Causas

MAV

- 2ª causa mais frequente de HSA (excepto as formas traumáticas)

Causas:

Outras causas: discrasias sanguíneas, metástases localizadas a nível cortical

HSA *sine materia* ou benignas:

- 7 a 28% das HSA acontecem sem qualquer causa identificável
- hemorragia nas cisternas perimesencefálicas, sendo os ventrículos poupados assim como as valas sílvicas e espaço interhemisférico.

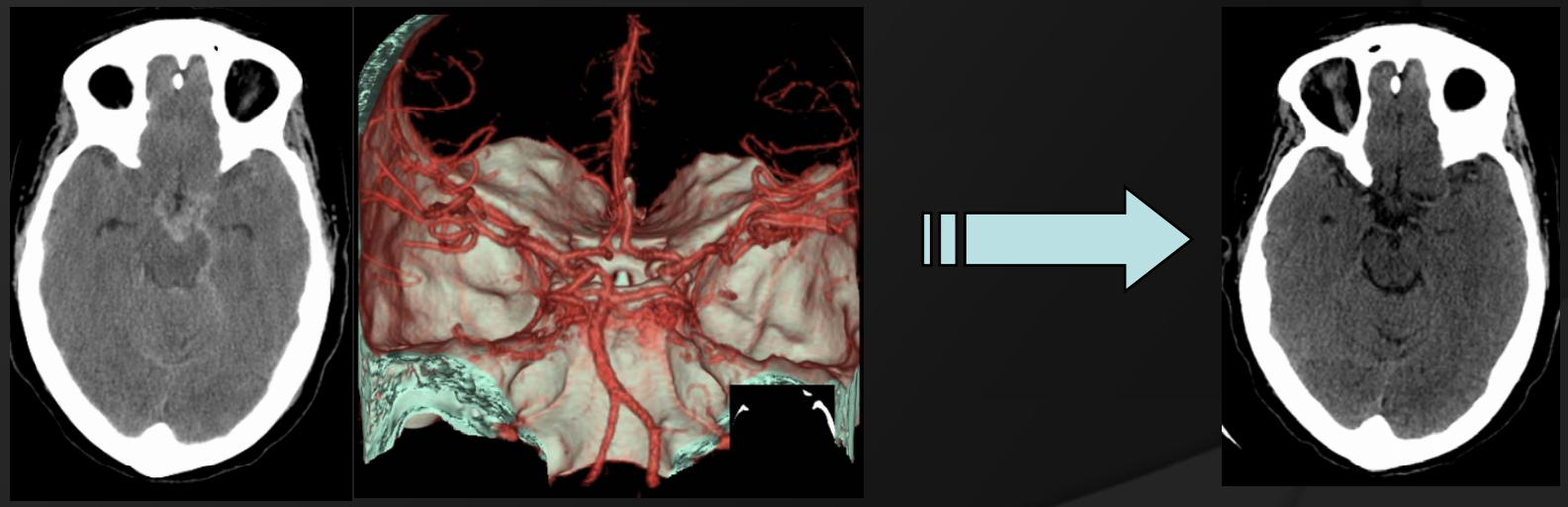

Localização e achados imagiológicos:

Ruptura de aneurisma da ACoA

- hiperdensidade principalmente nas cisternas supraselares e na porção mais anterior da fissura interhemisférica,
- pode estar presente à volta do tronco cerebral e nas valas sílvicas

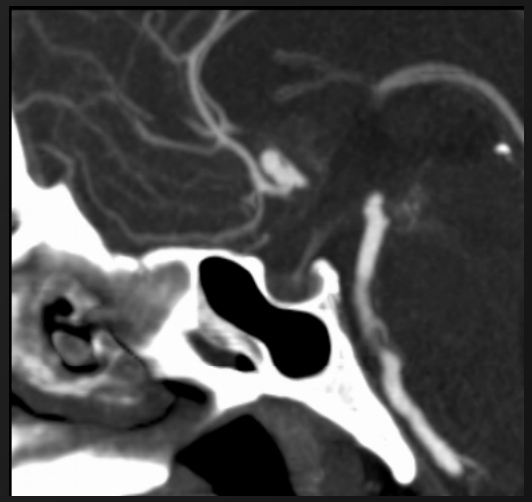

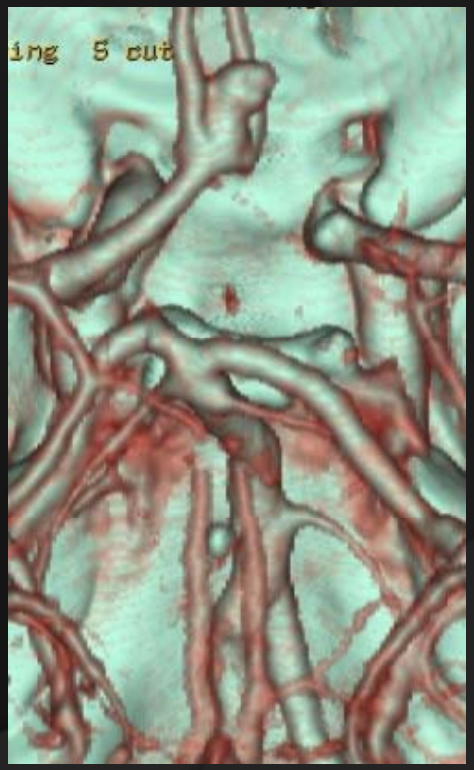

Localização e achados imagiológicos:

Ruptura de aneurisma da bifurcação/trifurcação da ACM

- HSA unilateralmente (nem sempre) localizada na vala sílvica e nas cisternas supraselares adjacentes
- hemorragia intraventricular no prolongamento temporal do VL

Localização e achados imagiológicos:

Ruptura de aneurismas da artéria carótida interna porção supraclinoideia e ACP

- hemorragia nas cisternas supraselares e interpedunculares, lobos temporais, valas sílvicas, fissura interhemisférica anterior, área paranuclear

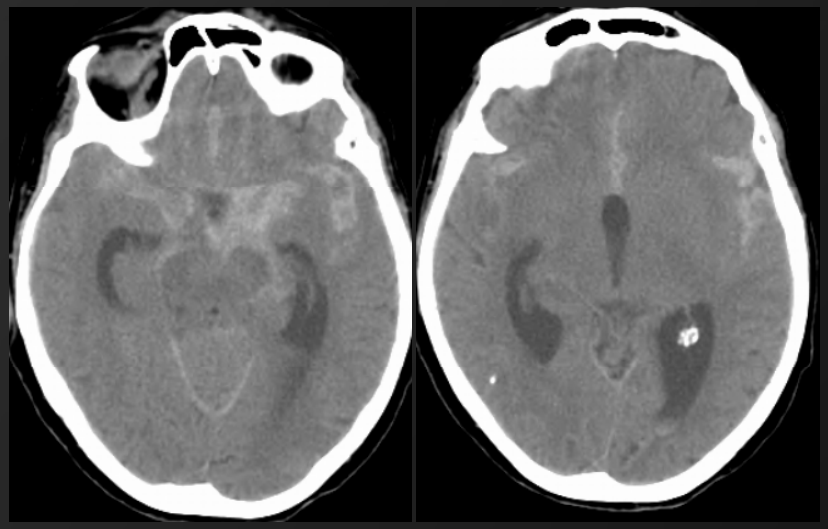

Localização e achados imagiológicos:

Ruptura de aneurismas da vertebral ou PICA

- cisternas prépontica e pericerebelosa

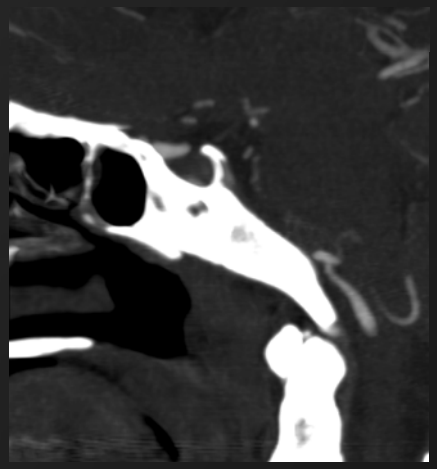

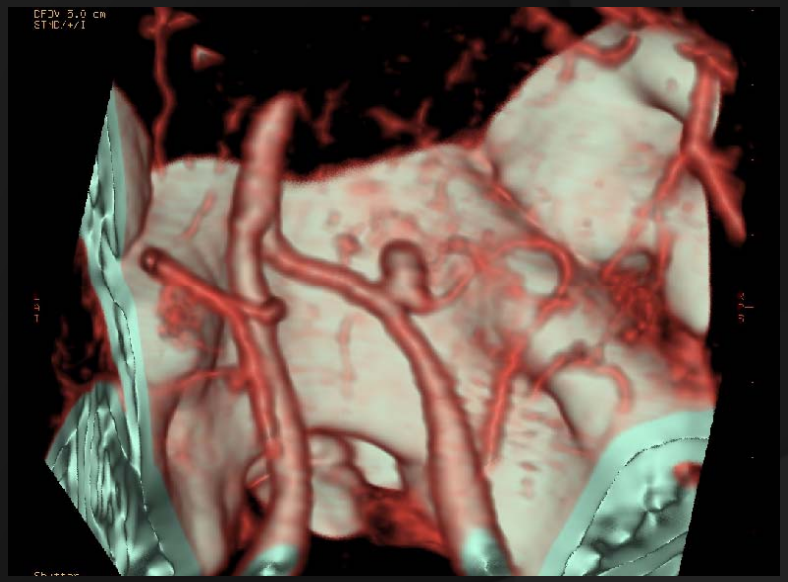

Patologia cerebrovascular

AVC isquémico

- localização e morfologia
- evolução temporal
- formas particulares

Hemorragia intraparenquimatosa

- etiologia
- aspectos em TC
- evolução temporal
- formas particulares

Hemorragia subaracnoideia

- etiologia
- localização e achados imagiológicos

TCE

Lesões primárias

- fracturas do crânio
- lesões intra-axiais
- lesões extra-axiais

Lesões secundárias

TCE

Classificação das lesões traumáticas CE

Lesões traumáticas CE primárias

Fracturas do crânio

Lesões intra-axiais

- Lesões axiais difusas
- Contusão cortical
- Hematoma intraparenquimatoso
- Hemorragia intraventricular
- Lesões da substância cinzenta profunda
- Lesões do tronco cerebral

Lesões extra-axiais

- Hematoma epidural
- Hematoma subdural
- Hemorragia subaracnoideia
- Higroma subdural
- Lesões vasculares

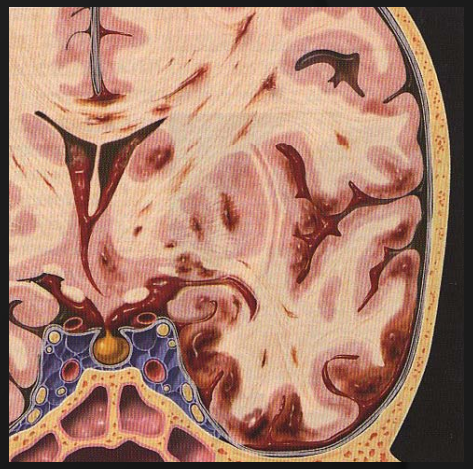

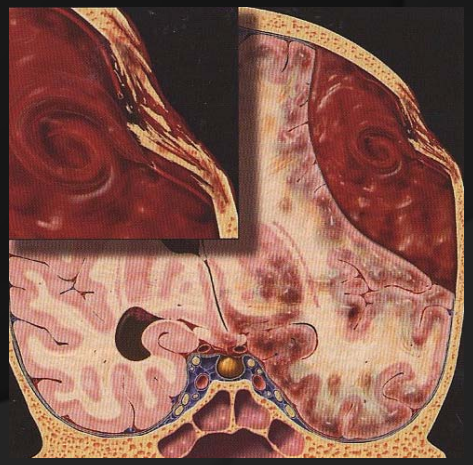

Classificação das lesões traumáticas CE

Lesões traumáticas CE secundárias

- Herniação cerebral
- Edema cerebral difuso
- Isquémia pós-traumática
- Enfarte pós-tráumatico

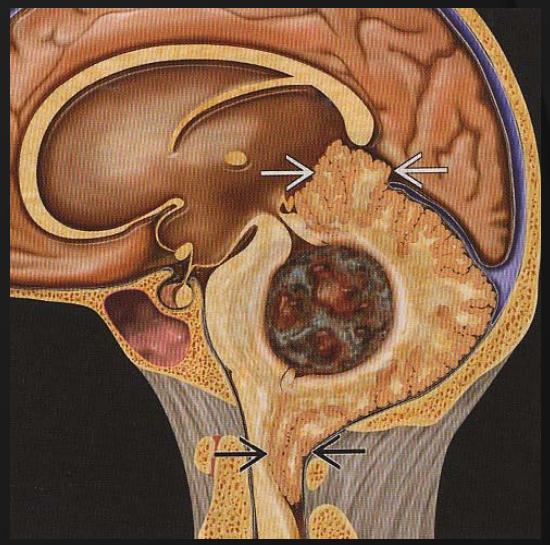

Dependendo se a dura está ou não intacta

Abertos

- fracturas com afundamento e lesão da dura e intracranianas secundárias à acção penetrante de cornos estranhos ou deslocação de fragmentos ósseos de fracturas

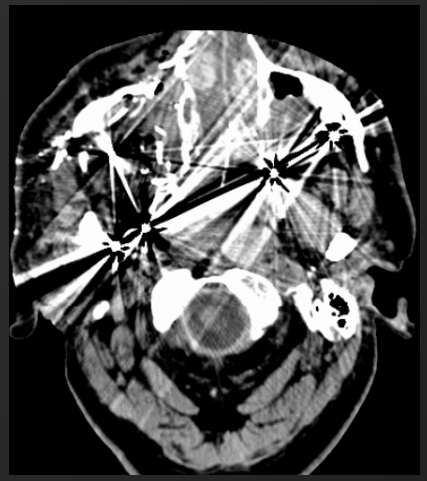

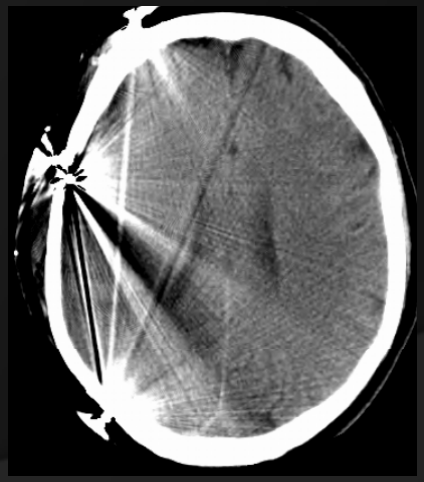

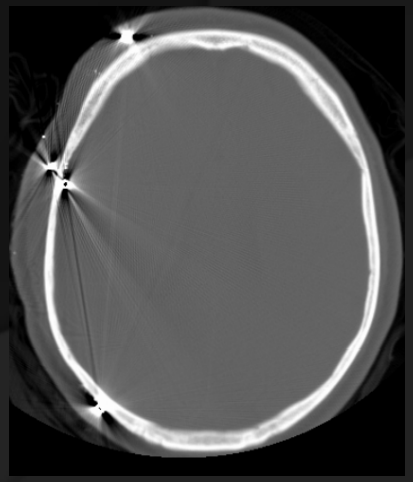

Dependendo se a dura está ou não intacta

Fechados

- os mais frequentes
- produzidos por violentas acelerações/desacelerações do cérebro responsáveis por contusão ou lacerações vasculares quer no local do traumatismo quer no oposto.

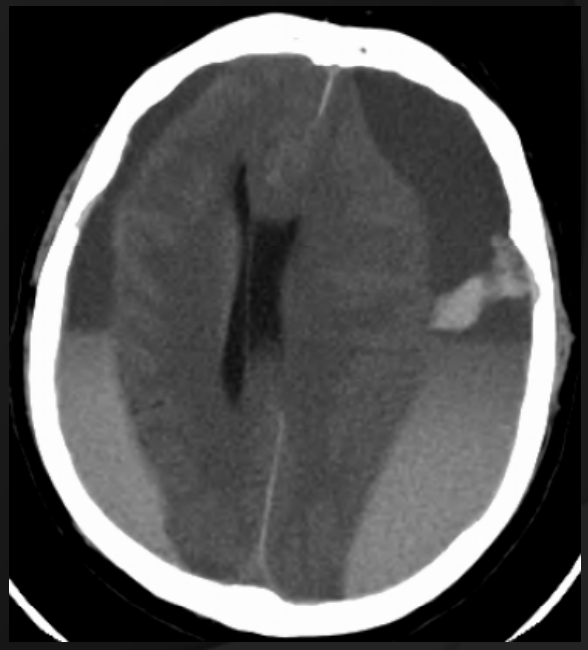

Na urgência o método de escolha é a TC

- não invasiva
- disponível
- rápida
- barata
- permite identificar pequenas fracturas da base do crânio, pequenos corpos estranhos metálicos ou fragmentos ósseos intra-cranianos
- muito sensível a sangramento

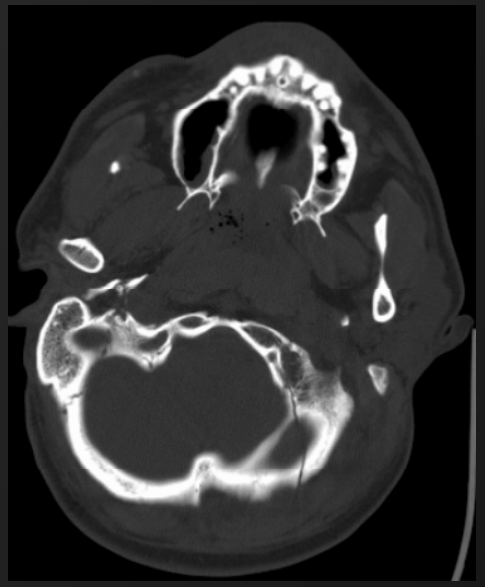

Lesões traumáticas CE primárias

Fracturas do crânio

Lesões intra-axiais

- Lesões axiais difusas
- Contusão cortical
- Hematoma intraparenquimatoso
- Hemorragia intraventricular
- Lesões da substância cinzenta profunda
- Lesões do tronco cerebral

Lesões extra-axiais

- Hematoma epidural
- Hematoma subdural
- Hemorragia subaracnoideia
- Higroma suddural
- Lesões vasculares

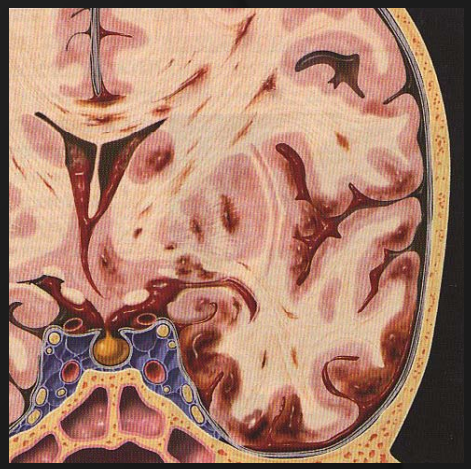

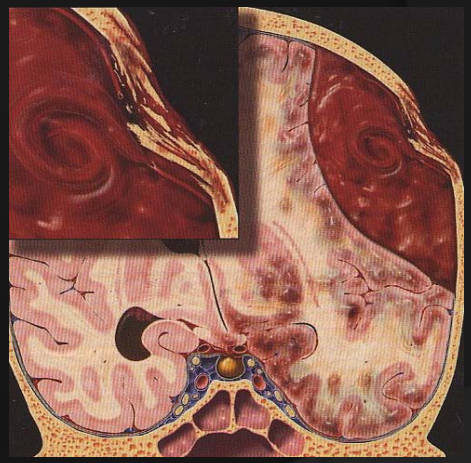

Lesões traumáticas CE primárias

Fracturas do crânio

- comuns (60% do casos)
- podem ser classificadas em:
  - lineares
  - cominutivas
  - afundamento

Lesões traumáticas CE primárias

Fracturas do crânio

- muitas vezes a detecção de fracturas passa por detectar lesões intracranianas associadas

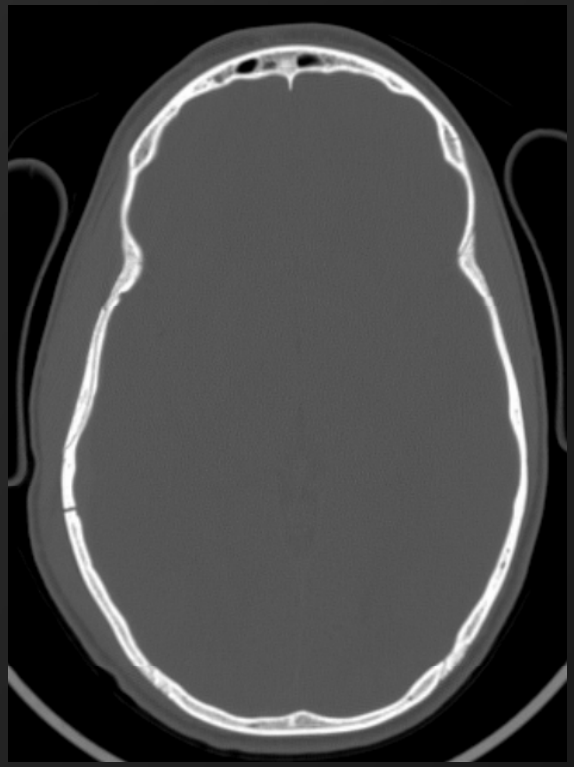

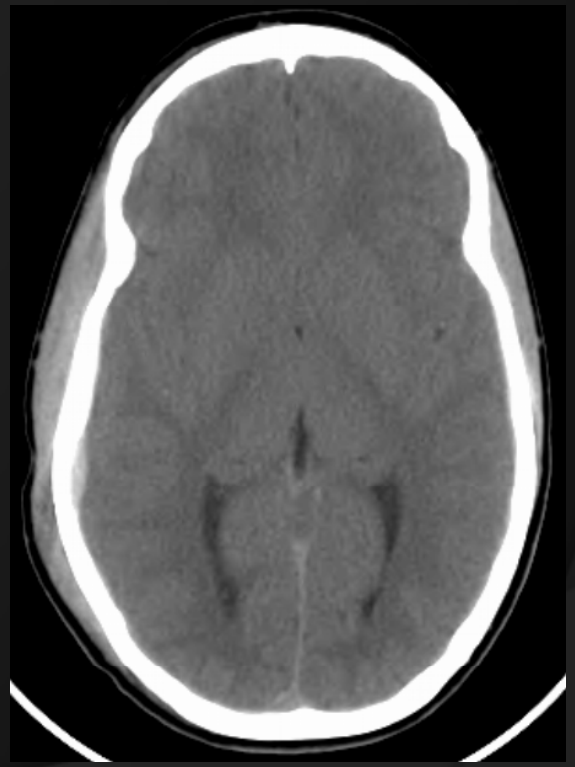

Lesões traumáticas CE primárias

Fracturas do crânio

- nos traumatismos abertos com facas e armas de fogo as fracturas podem estar associadas a lesão da dura

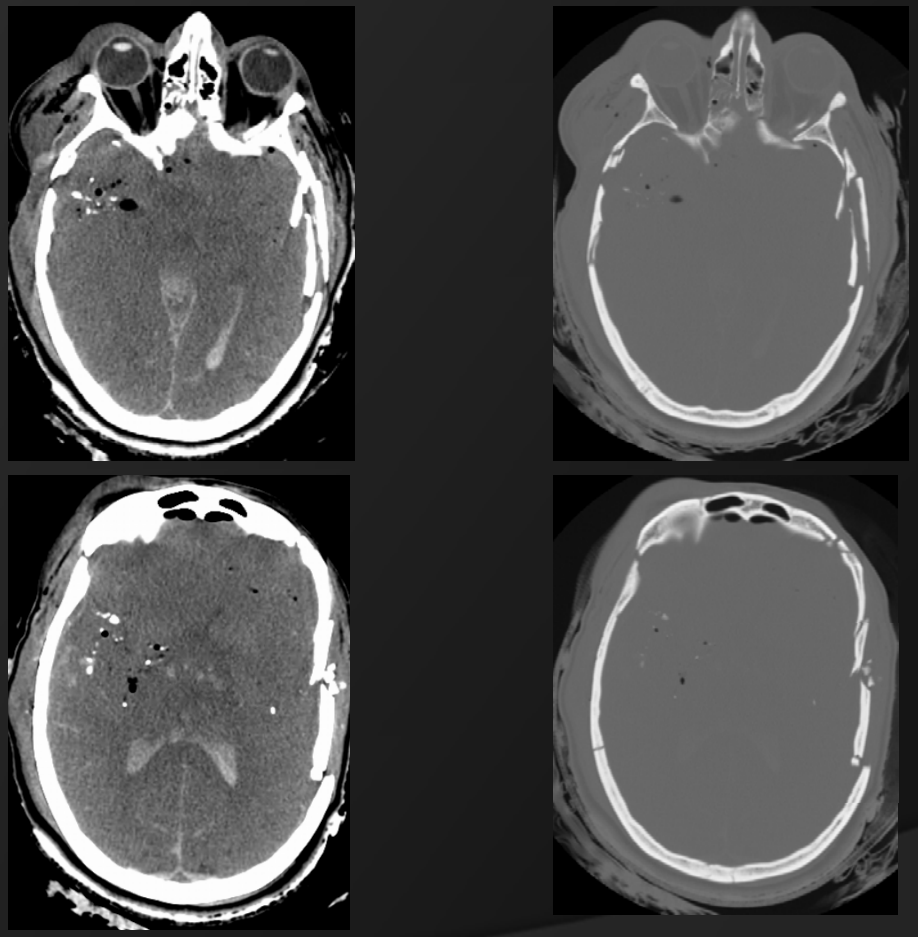

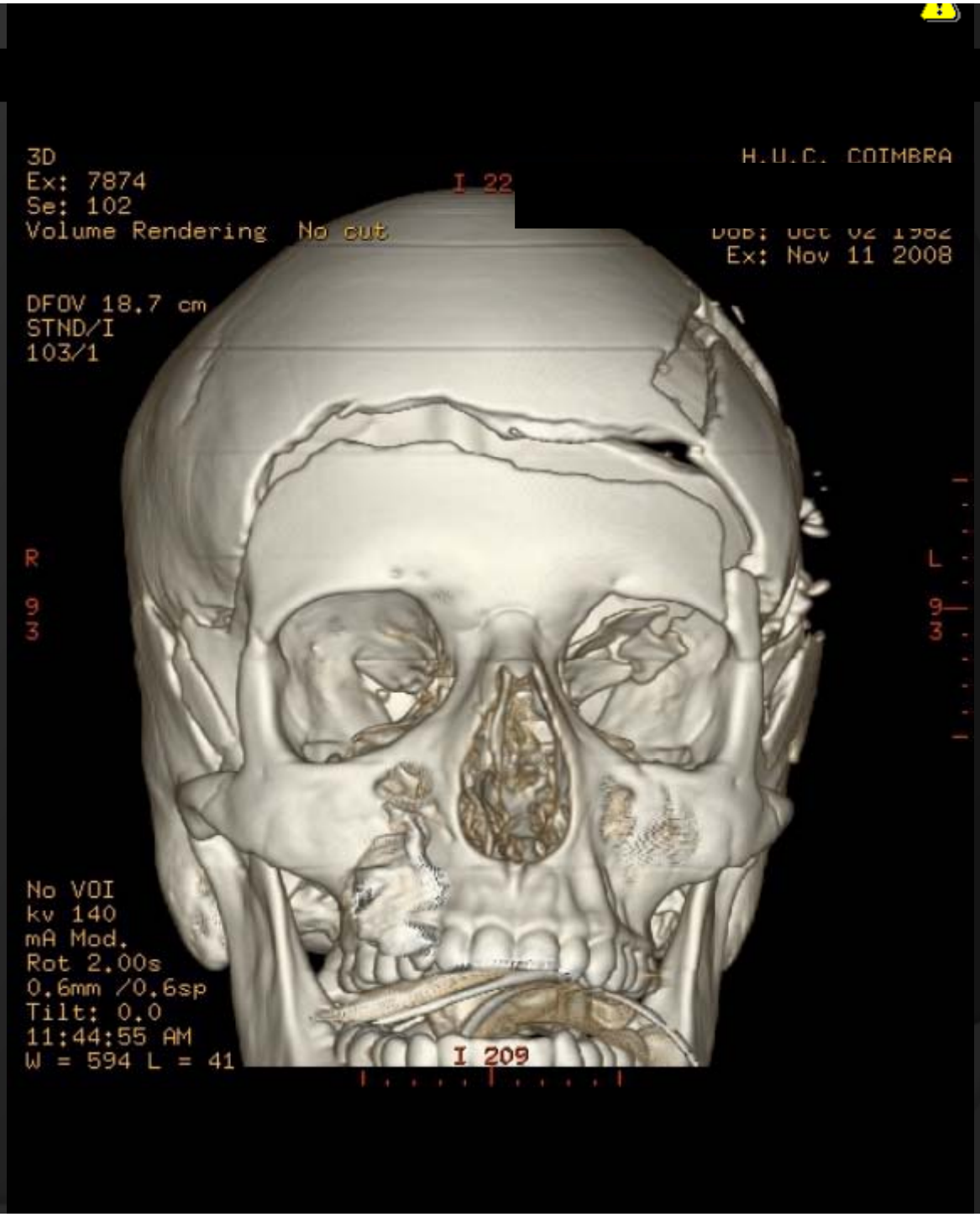
3D
Ex: 7874
Se: 102
Volume Rendering No cut
DFOV 18.7 cm
STND/I
103/1
H.U.C. COIMBRA
Ex: Nov 11 2008
I 22
R
L
9
3
No VOI
kv 140
mA Mod.
Rot 2.00s
0.6mm /0.6sp
Tilt: 0.0
11:44:55 AM
W = 594 L = 41
I 209

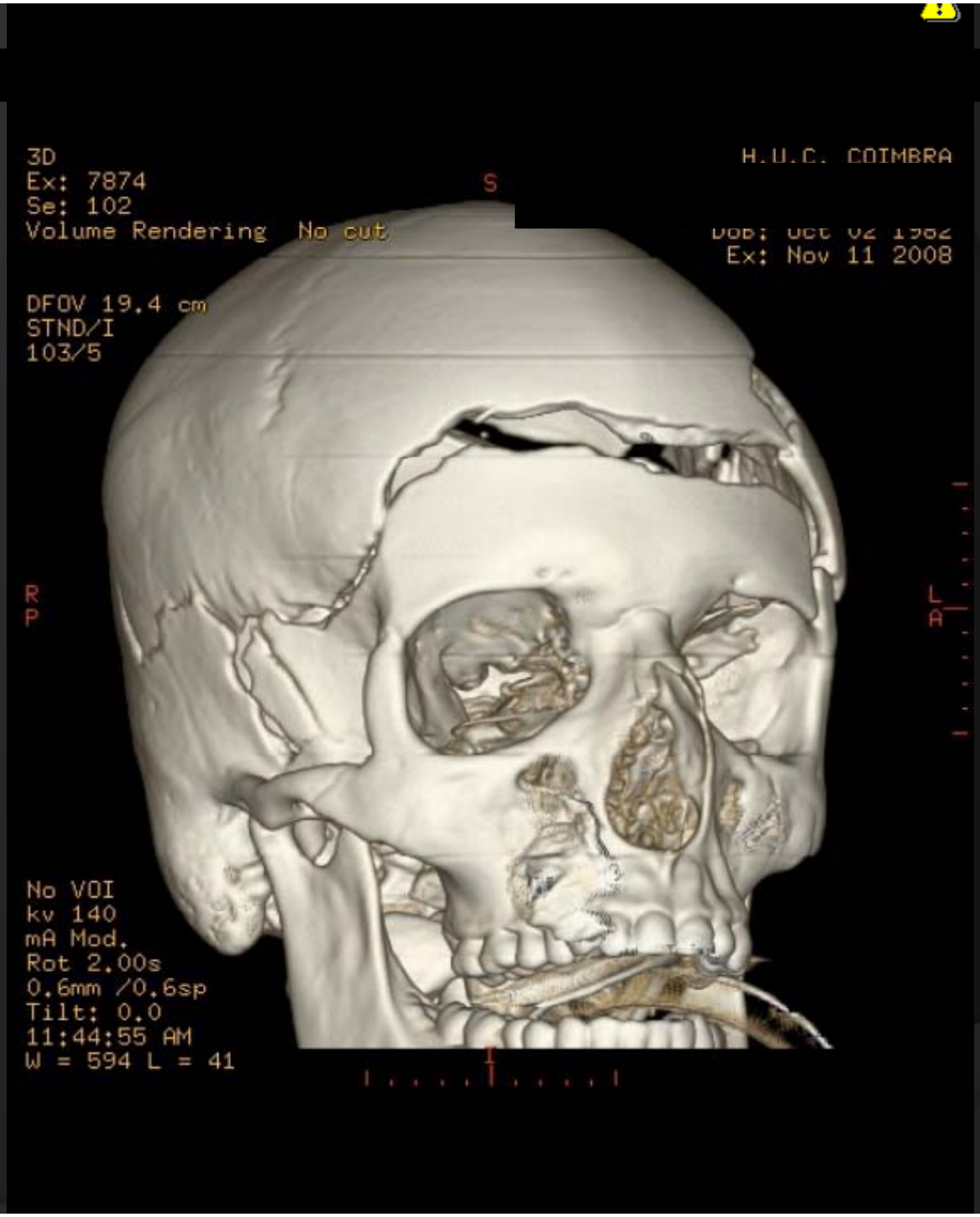
3D
Ex: 7874
Se: 102
Volume Rendering No cut
DFOV 19.4 cm
STND/I
103/5
S
H.U.C. COIMBRA
Ex: Nov 11 2008
R
P
L
A
No VOI
kv 140
mA Mod.
Rot 2.00s
0.6mm /0.6sp
Tilt: 0.0
11:44:55 AM
W = 594 L = 41

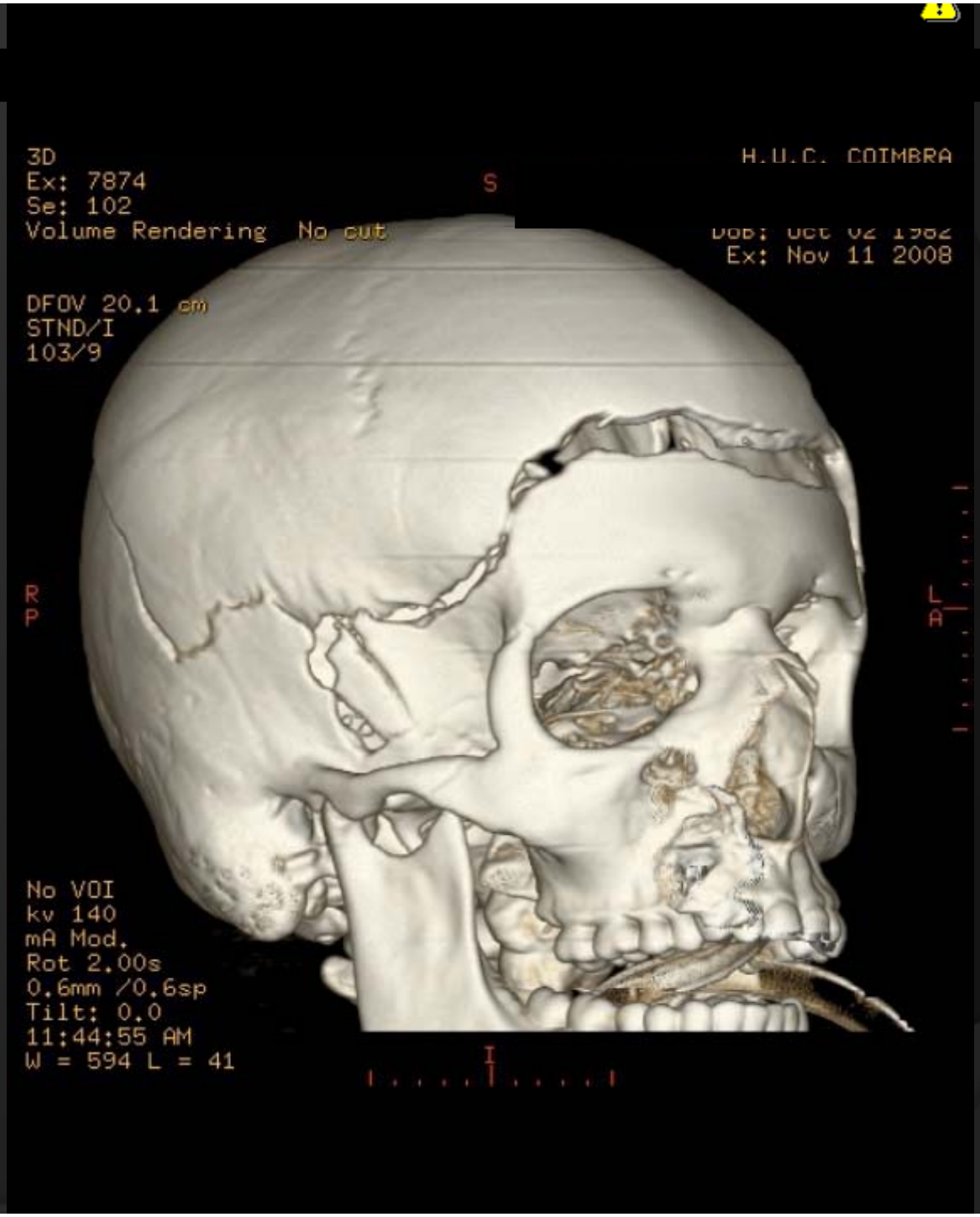
3D
Ex: 7874
Se: 102
Volume Rendering No cut
H.U.C. COIMBRA
Ex: Nov 11 2008
DFOV 20.1 cm
STND/I
103/9
S
R
P
L
A
I
No VOI
kv 140
mA Mod.
Rot 2.00s
0.6mm /0.6sp
Tilt: 0.0
11:44:55 AM
W = 594 L = 41

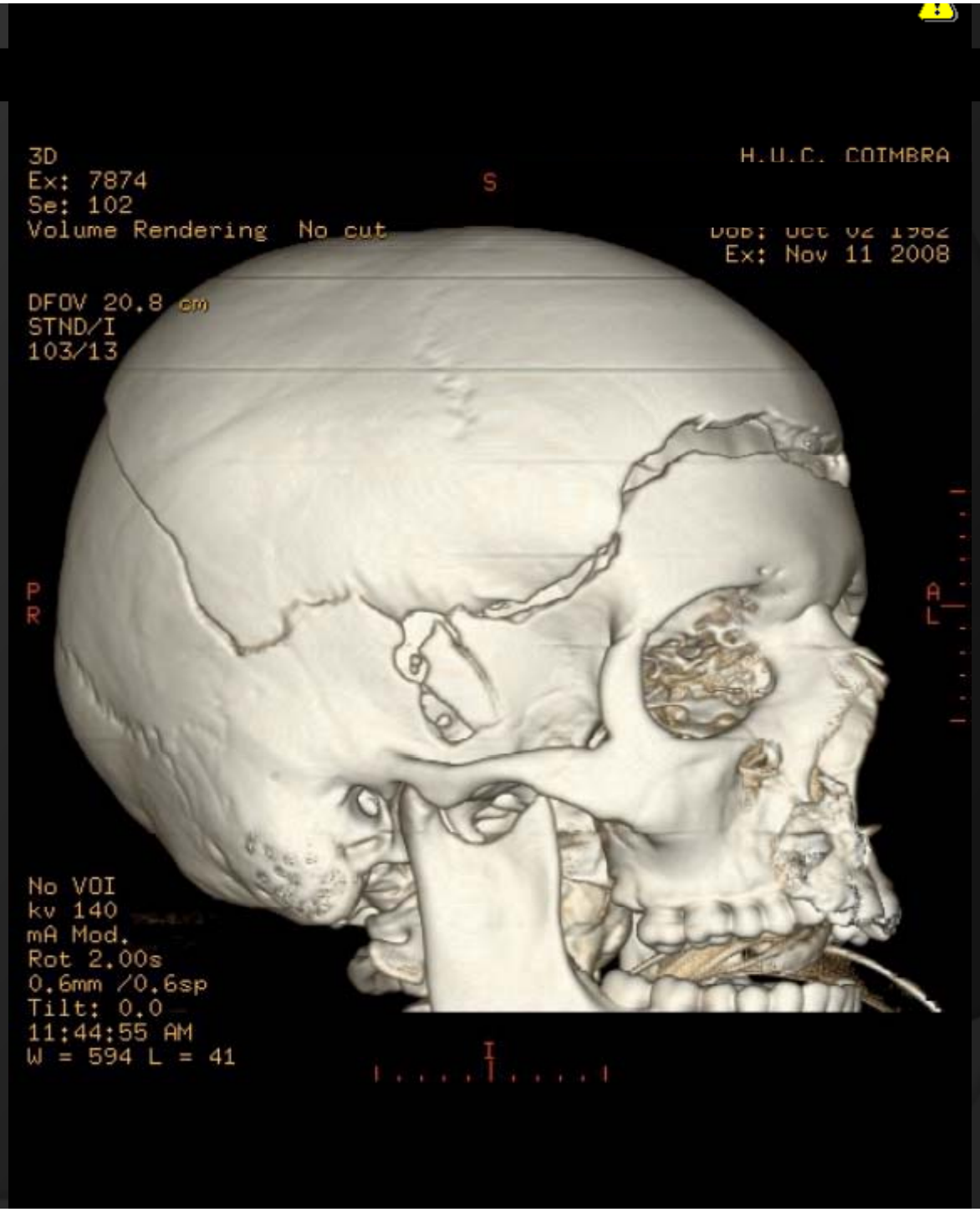
3D
Ex: 7874
Se: 102
Volume Rendering No cut
H.U.C. COIMBRA
Ex: Nov 11 2008
DFOV 20.8 cm
STND/I
103/13
S
P
R
A
L
I
No VOI
kv 140
mA Mod.
Rot 2.00s
0.6mm /0.6sp
Tilt: 0.0
11:44:55 AM
W = 594 L = 41

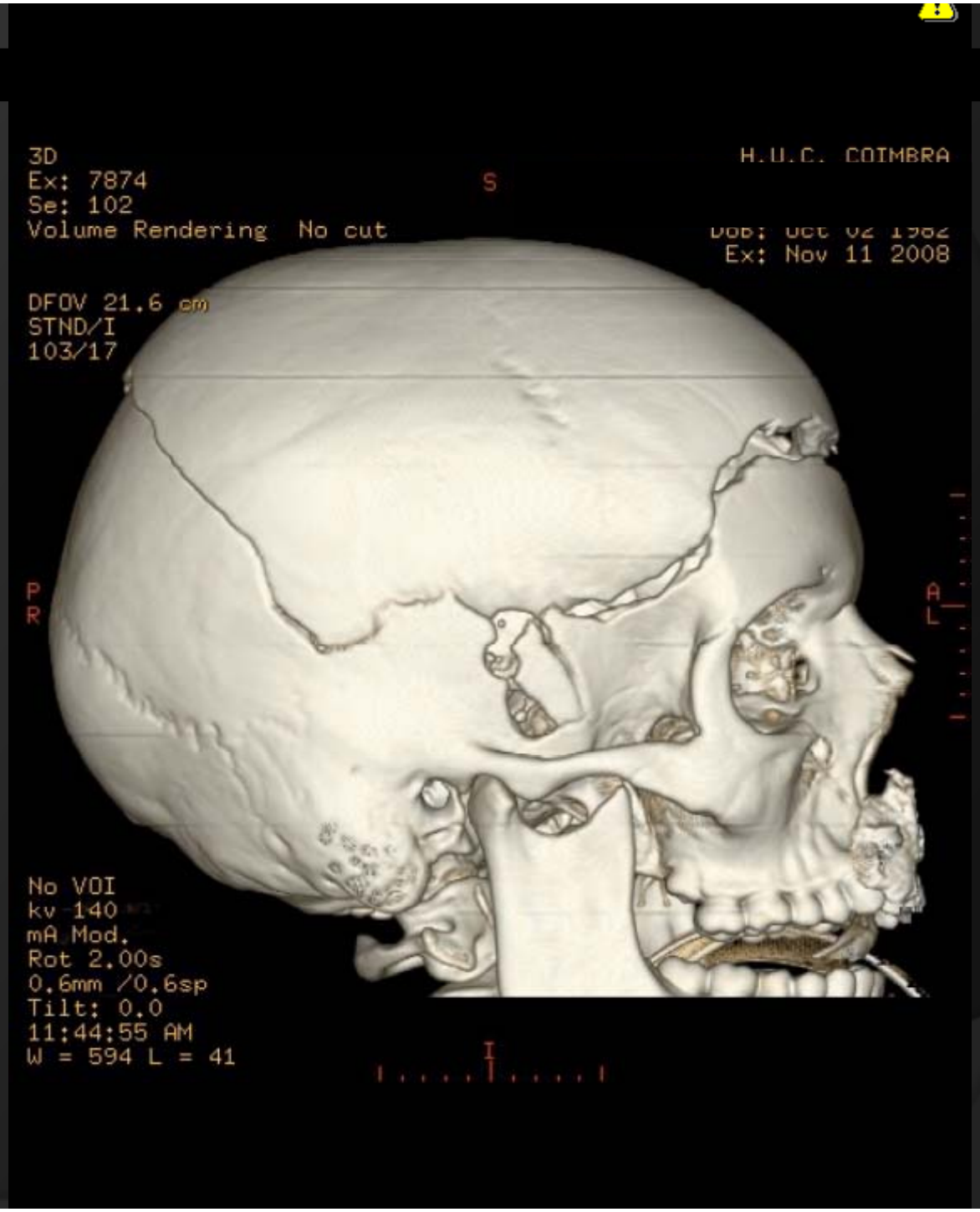
3D
Ex: 7874
Se: 102
Volume Rendering No cut
H.U.C. COIMBRA
Ex: Nov 11 2008
DFOV 21.6 cm
STND/I
103/17
S
P
R
A
L
No VOI
kv 140
mA Mod.
Rot 2.00s
0.6mm /0.6sp
Tilt: 0.0
11:44:55 AM
W = 594 L = 41
I

3D
Ex: 7874
Se: 102
Volume Rendering No cut
S
H.U.C. COIMBRA
Ex: Nov 11 2008
DFOV 22.1 cm
STND/I
103/25
P
L
A
R
No VOI
kv 140
mA Mod.
Rot 2.00s
0.6mm /0.6sp
Tilt: 0.0
11:44:55 AM
W = 594 L = 41
I

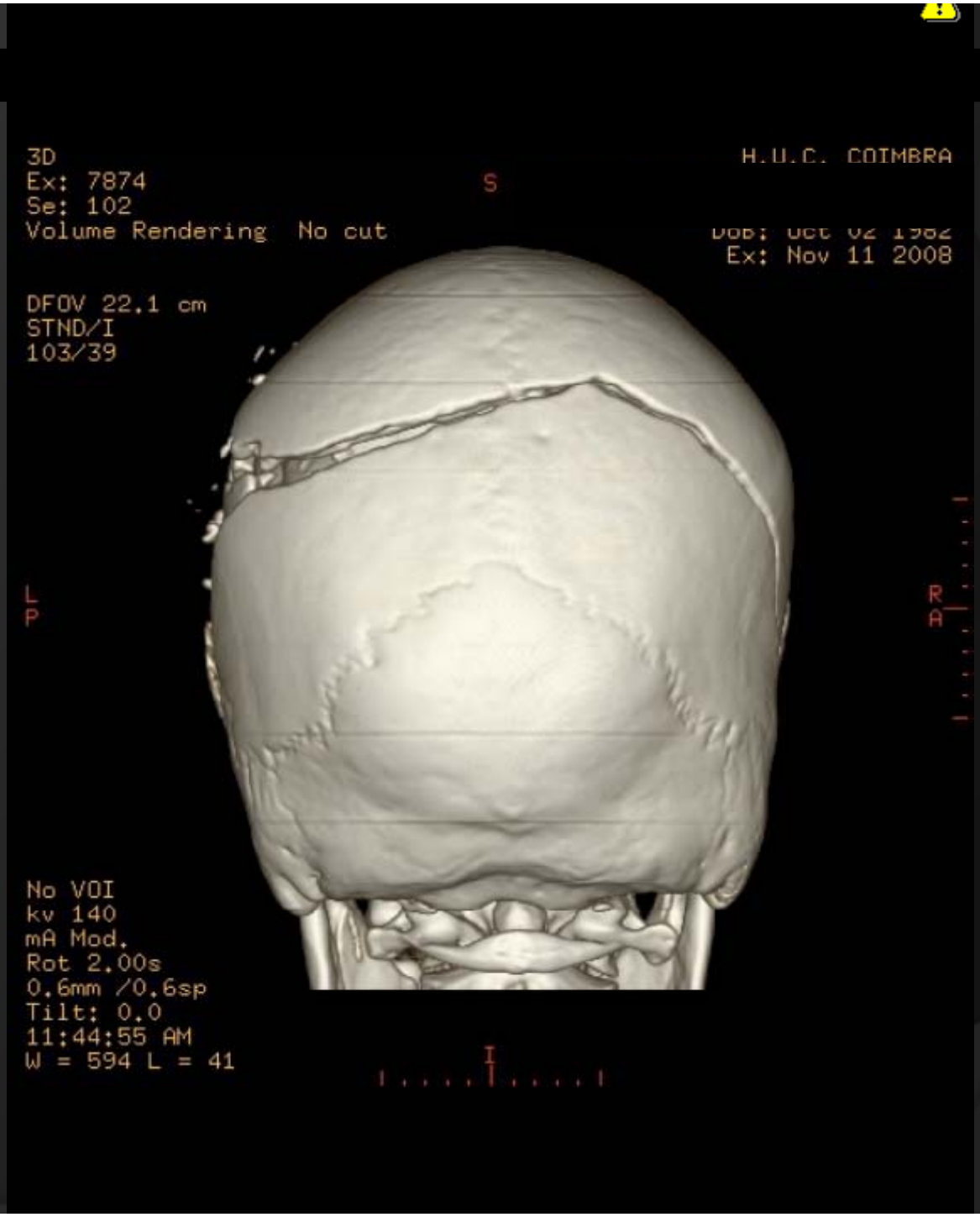
3D
Ex: 7874
Se: 102
Volume Rendering No cut
H.U.C. COIMBRA
Ex: Nov 11 2008
DFOV 22.1 cm
STND/I
103/39
S
L
P
R
A
No VOI
kv 140
mA Mod.
Rot 2.00s
0.6mm /0.6sp
Tilt: 0.0
11:44:55 AM
W = 594 L = 41
I

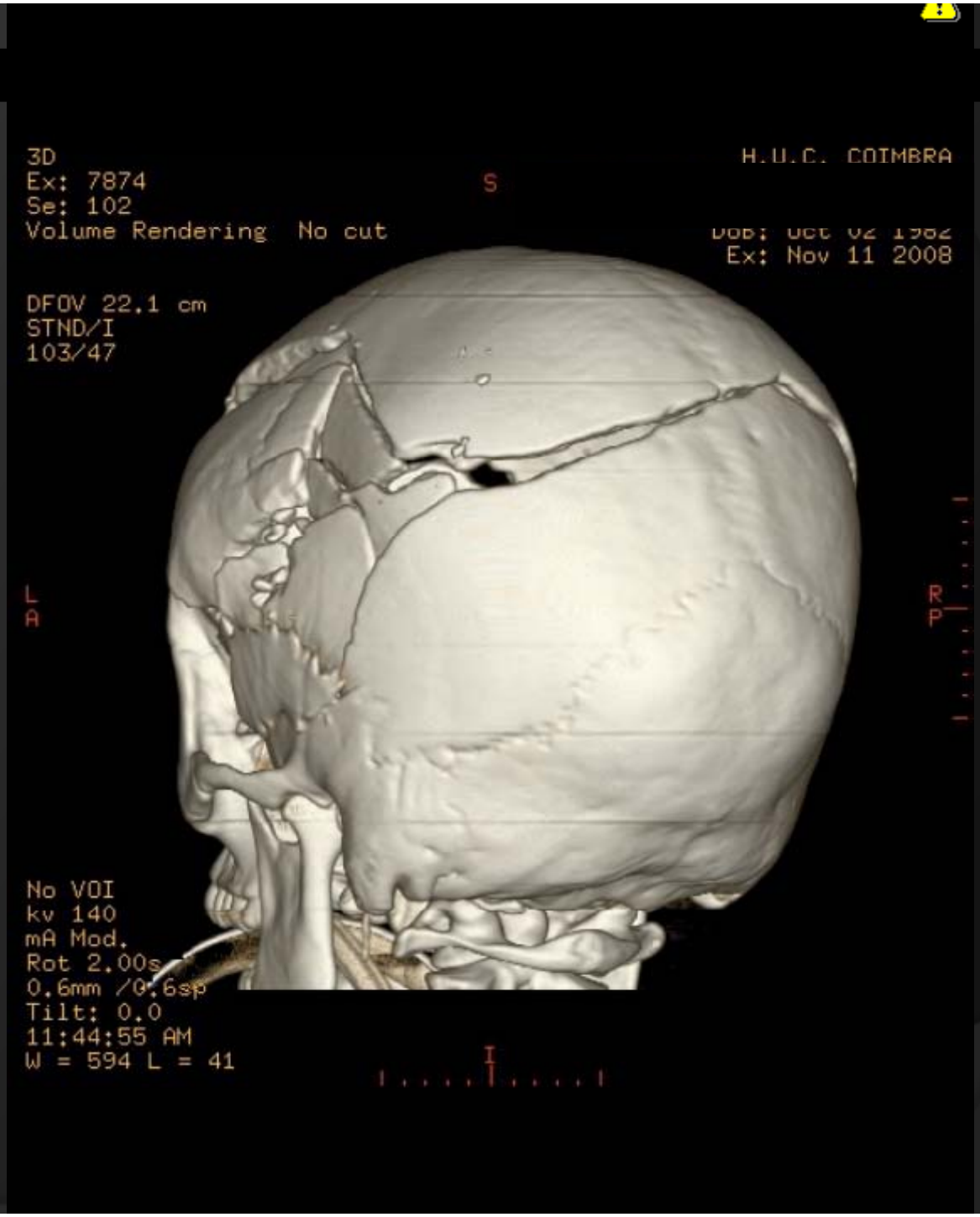
3D
Ex: 7874
Se: 102
Volume Rendering No cut
S
H.U.C. COIMBRA
Ex: Nov 11 2008
DFOV 22.1 cm
STND/I
103/47
L
A
R
P
No VOI
kv 140
mA Mod.
Rot 2.00s
0.6mm /0.6sp
Tilt: 0.0
11:44:55 AM
W = 594 L = 41
I

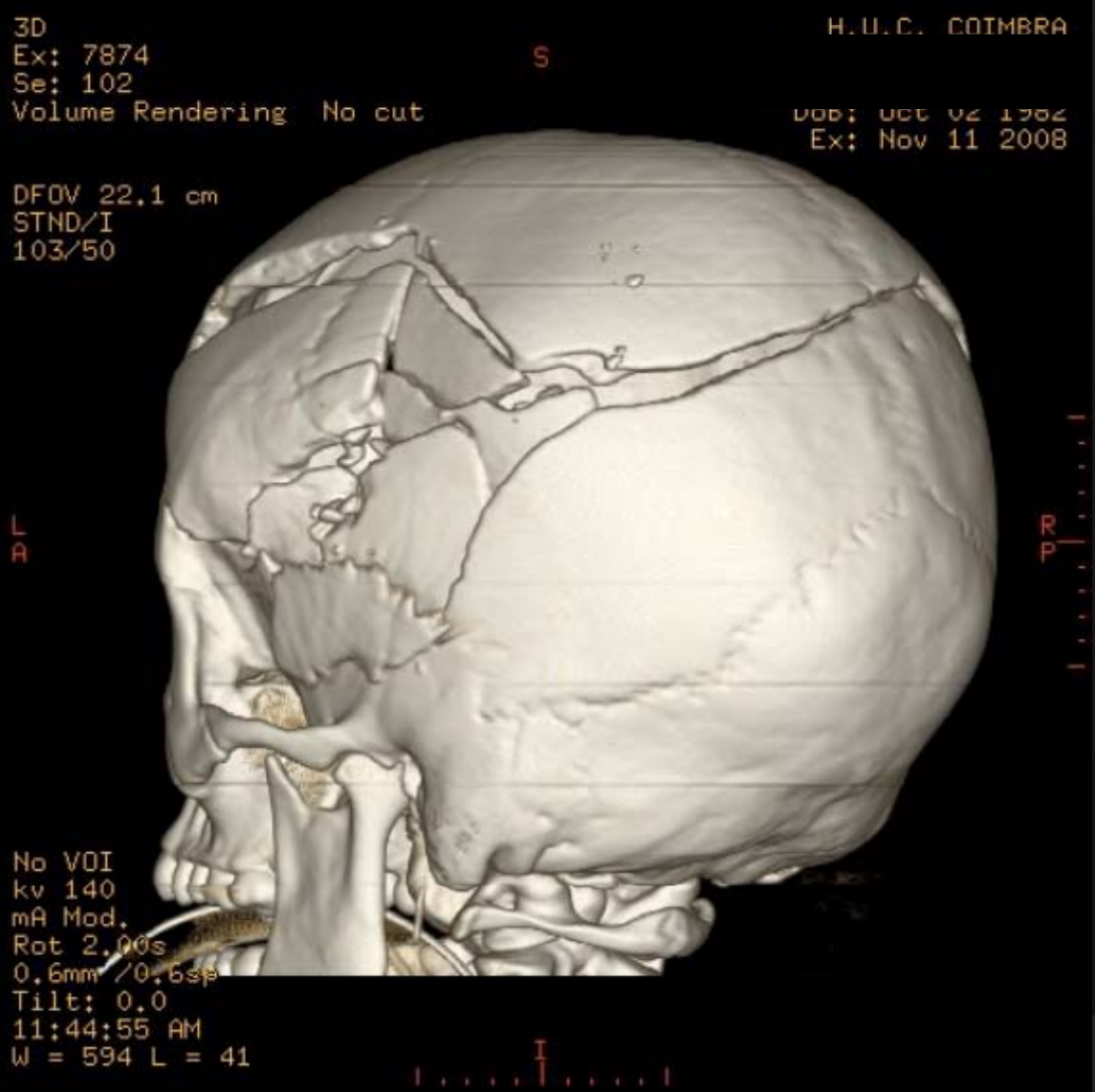
3D
Ex: 7874
Se: 102
Volume Rendering No cut
H.U.C. COIMBRA
Ex: Nov 11 2008
DFOV 22.1 cm
STND/I
103/50
S
L
A
R
P
No VOI
kv 140
mA Mod.
Rot 2.00s
0.6mm /0.6sp
Tilt: 0.0
11:44:55 AM
W = 594 L = 41
I

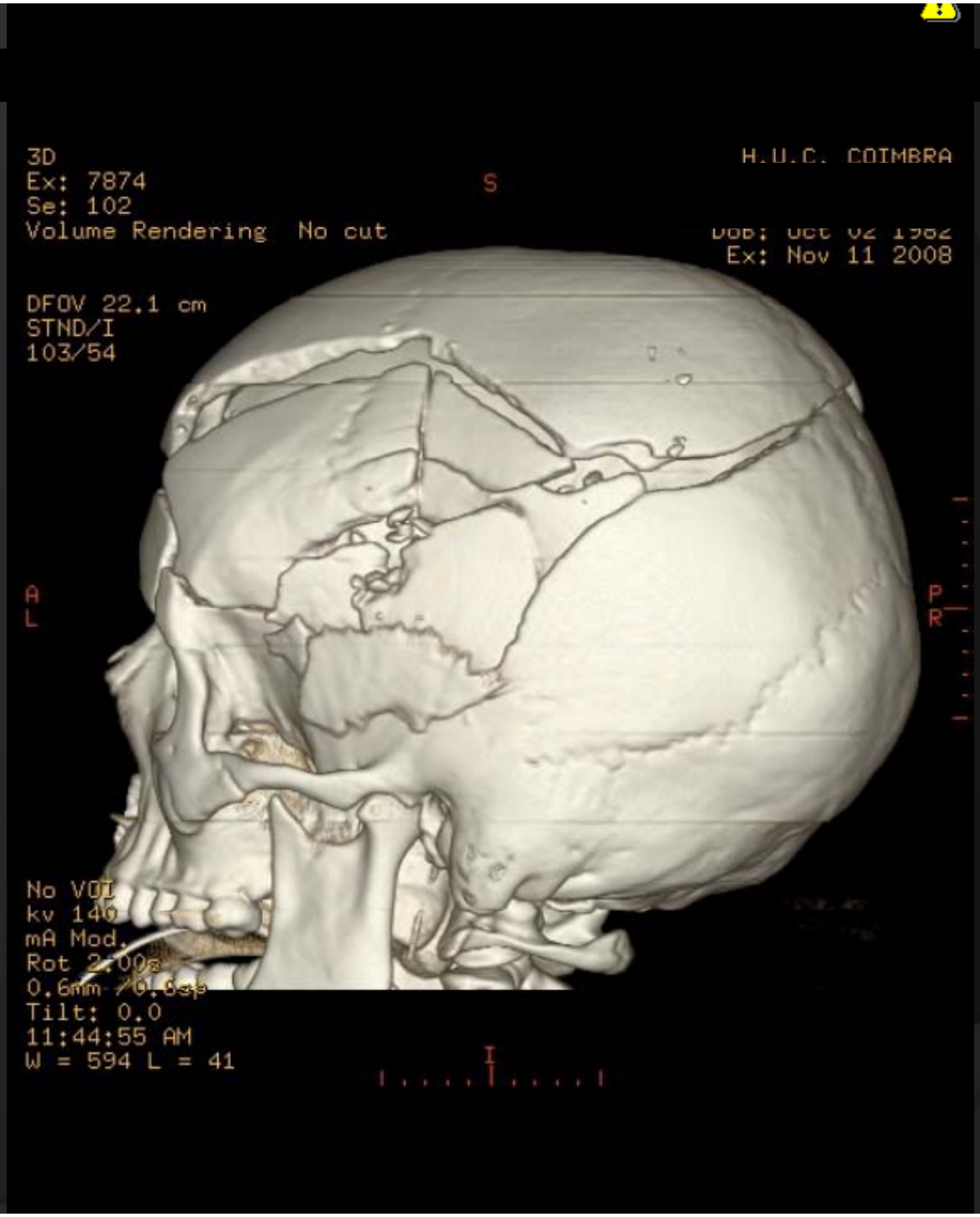
3D
Ex: 7874
Se: 102
Volume Rendering No cut
H.U.C. COIMBRA
Ex: Nov 11 2008
DFOV 22.1 cm
STND/I
103/54
S
A
L
P
R
No VOI
kv 140
mA Mod.
Rot 2.00s
0.6mm /0.6sp
Tilt: 0.0
11:44:55 AM
W = 594 L = 41
I

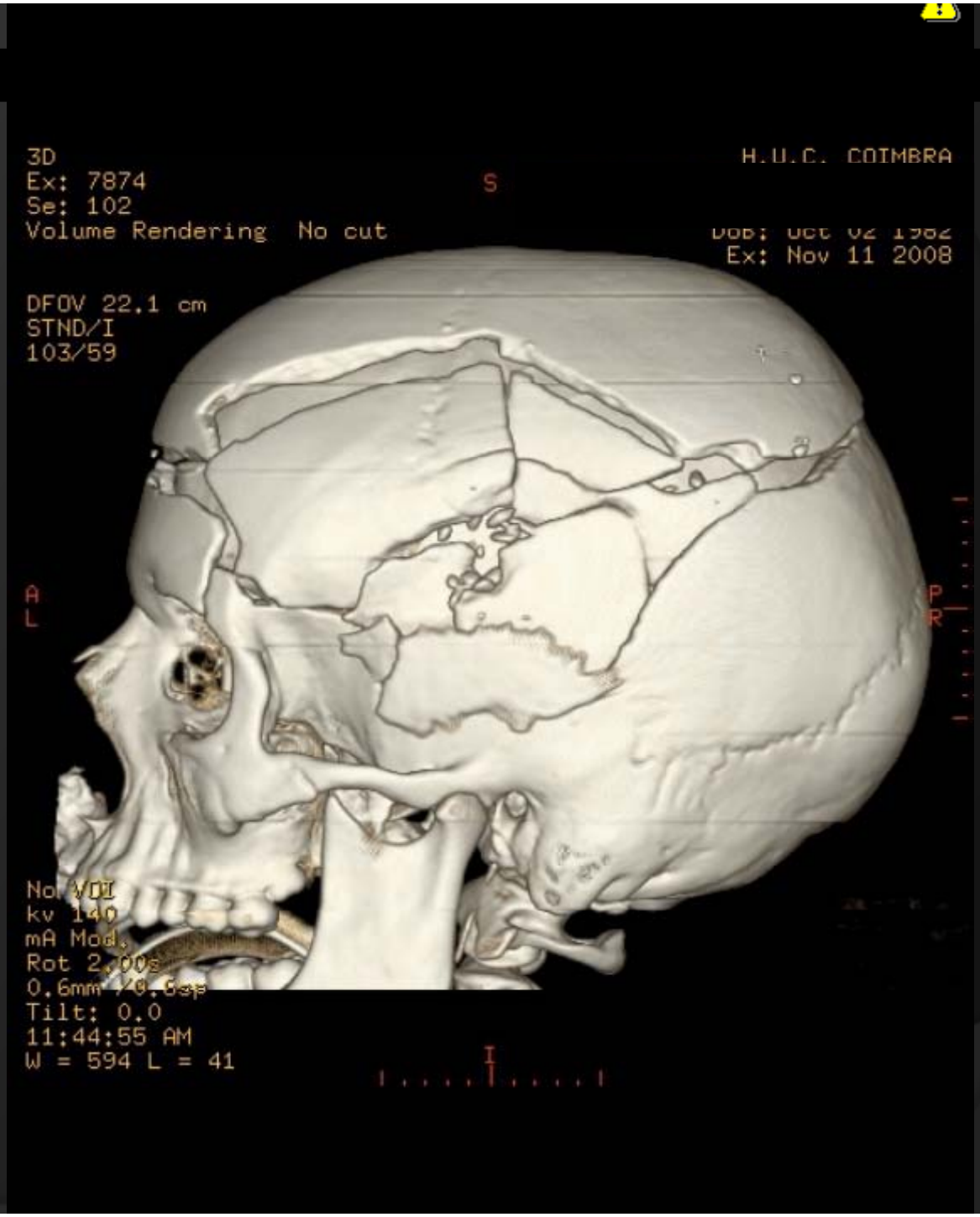
3D
Ex: 7874
Se: 102
Volume Rendering No cut
S
H.U.C. COIMBRA
Ex: Nov 11 2008
DFOV 22.1 cm
STND/I
103/59
A
L
P
R
kv 140
mA Mod.
Rot 2.00s
Tilt: 0.0
11:44:55 AM
W = 594 L = 41
I

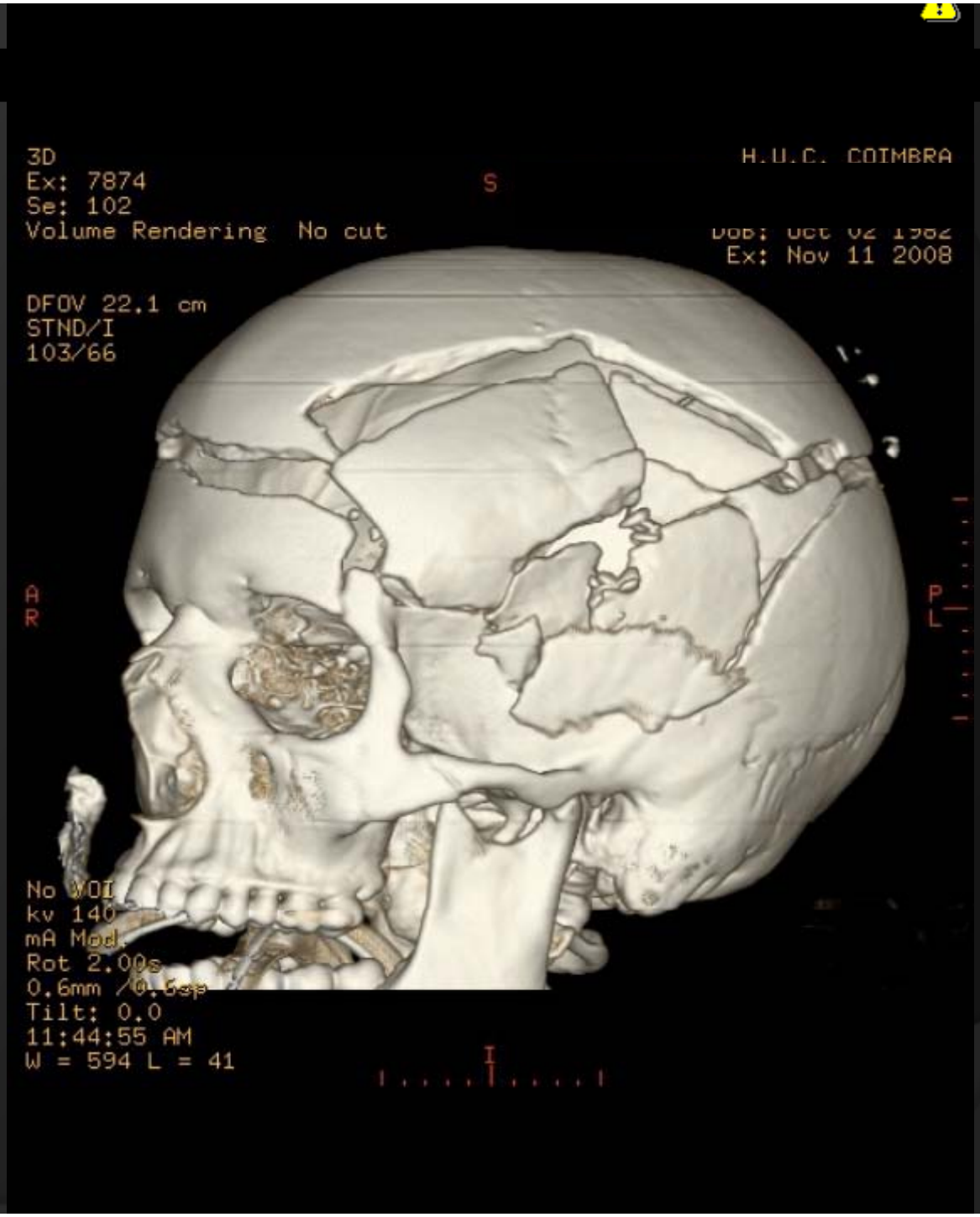
3D
Ex: 7874
Se: 102
Volume Rendering No cut
H.U.C. COIMBRA
Ex: Nov 11 2008
DFOV 22.1 cm
STND/I
103/66
S
A
R
P
L
No VOI
kv 140
mA Mod
Rot 2.00s
0.6mm /0.6sp
Tilt: 0.0
11:44:55 AM
W = 594 L = 41
I

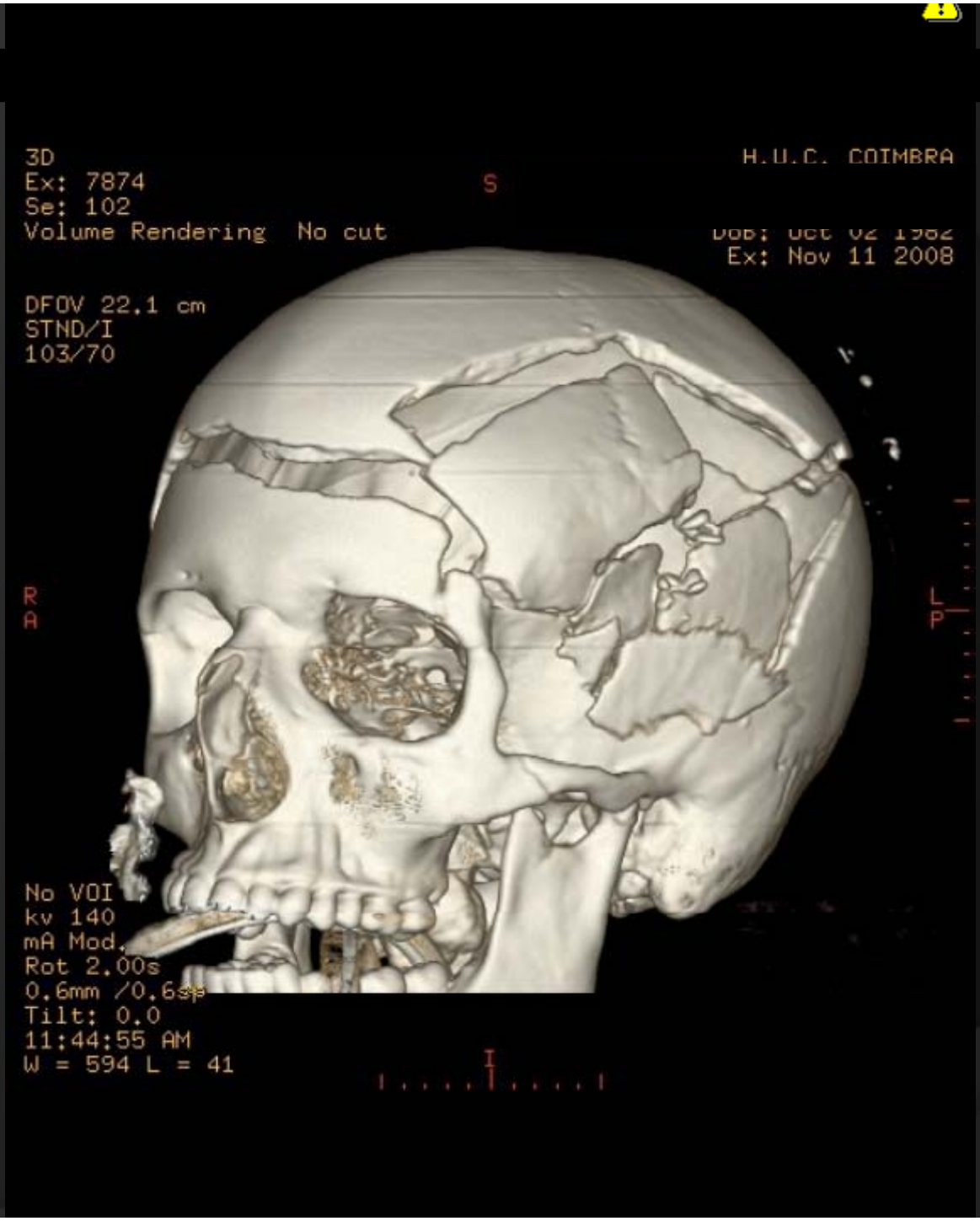
3D
Ex: 7874
Se: 102
Volume Rendering No cut
H.U.C. COIMBRA
Ex: Nov 11 2008
DFOV 22.1 cm
STND/I
103/70
S
R
A
L
P
No VOI
kv 140
mA Mod.
Rot 2.00s
0.6mm /0.6sp
Tilt: 0.0
11:44:55 AM
W = 594 L = 41
I

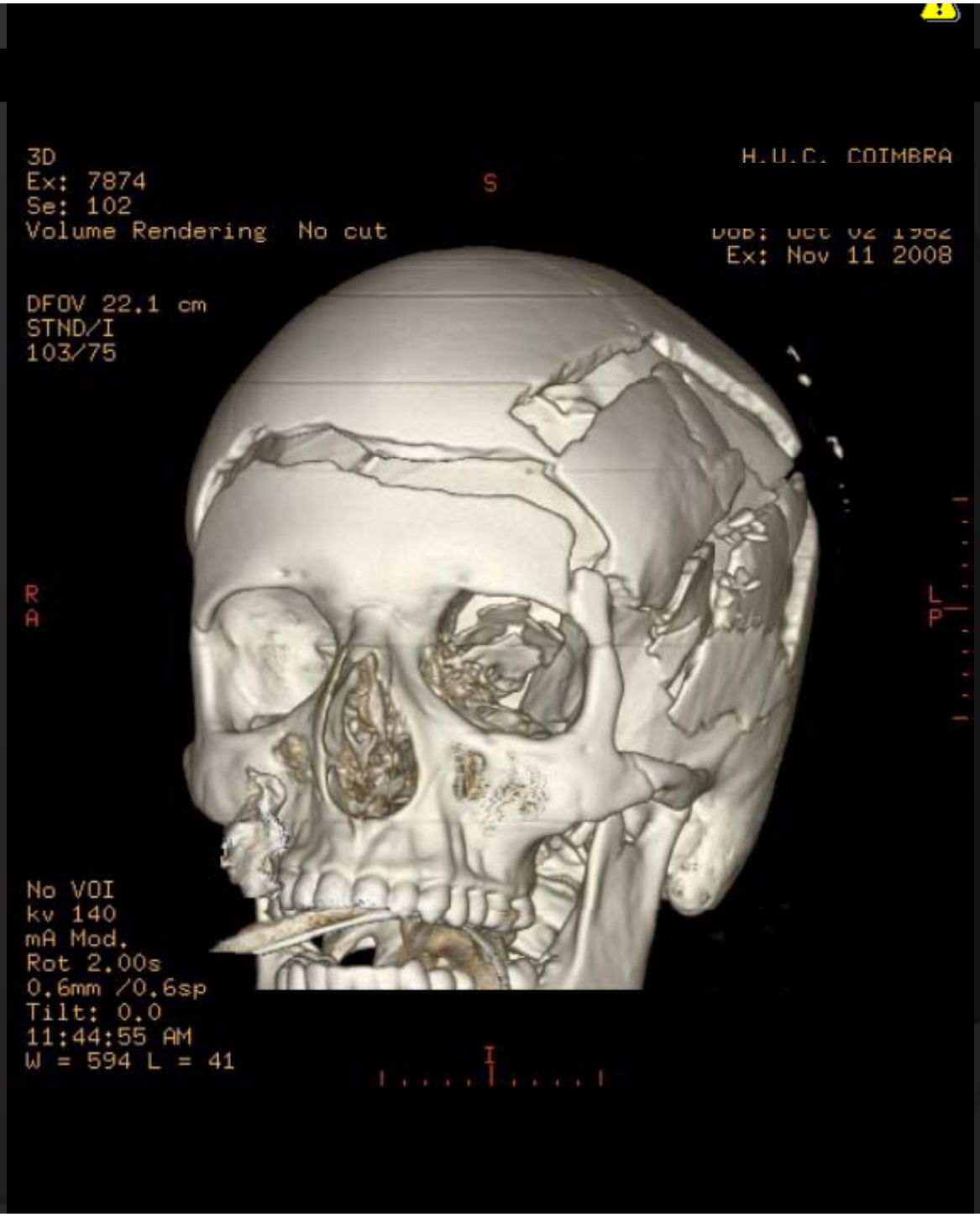
3D
Ex: 7874
Se: 102
Volume Rendering No cut
H.U.C. COIMBRA
Ex: Nov 11 2008
DFOV 22.1 cm
STND/I
103/75
S
R
A
L
P
No VOI
kv 140
mA Mod.
Rot 2.00s
0.6mm /0.6sp
Tilt: 0.0
11:44:55 AM
W = 594 L = 41
I

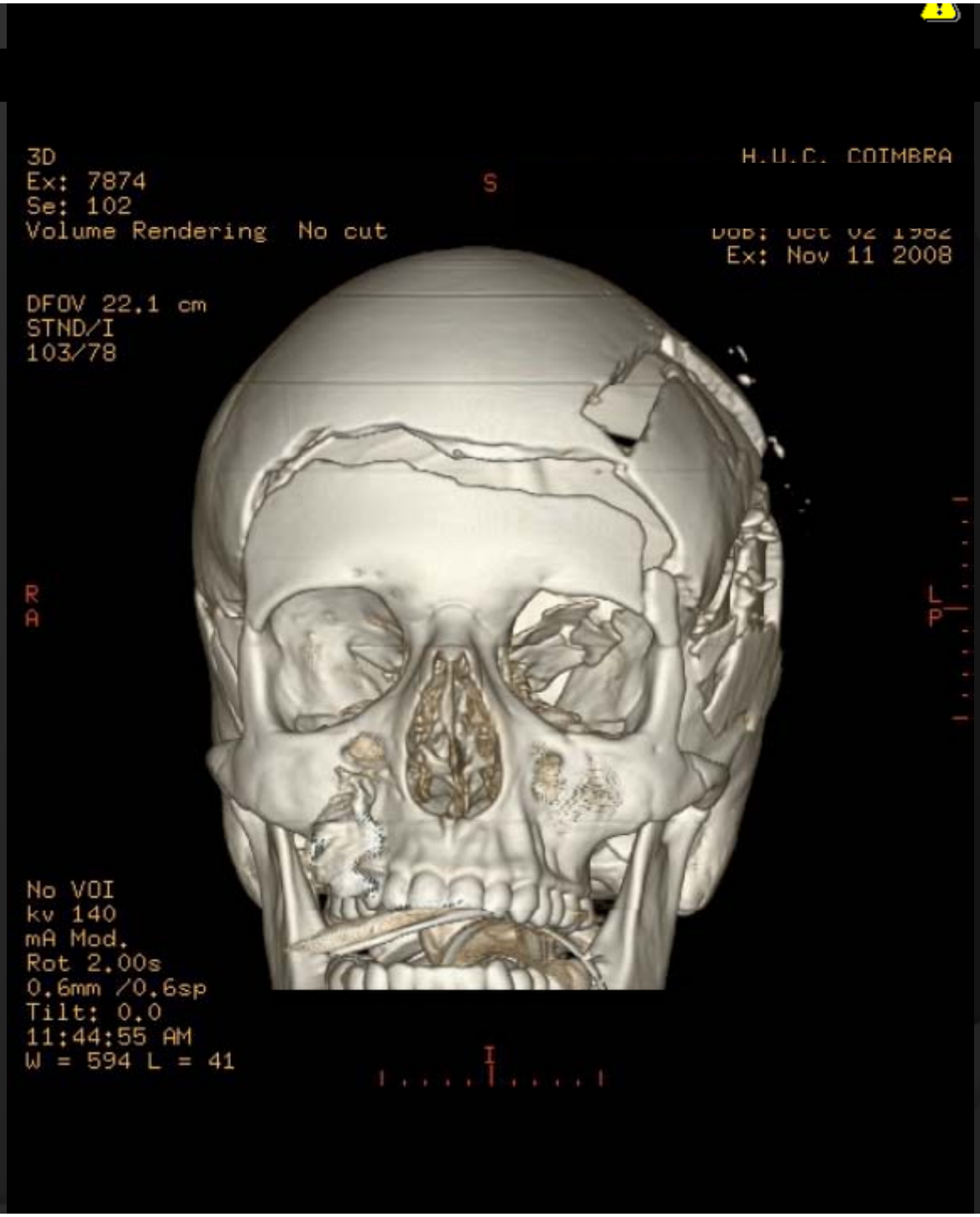
3D
Ex: 7874
Se: 102
Volume Rendering No cut
H.U.C. COIMBRA
Ex: Nov 11 2008
DFOV 22.1 cm
STND/I
103/78
S
R
A
L
P
No VOI
kv 140
mA Mod.
Rot 2.00s
0.6mm /0.6sp
Tilt: 0.0
11:44:55 AM
W = 594 L = 41
I

Lesões traumáticas CE primárias

Fracturas do crânio

Lesões intra-axiais

- Lesões axonais difusas
- Contusão cortical
- Hematoma intraparenquimatoso
- Hemorragia intraventricular
- Lesões da substância cinzenta profunda
- Lesões do tronco cerebral

Lesões extra-axiais

- Hematoma epidural
- Hematoma subdural
- Hemorragia subaracnoideia
- Higroma suddural
- Lesões vasculares

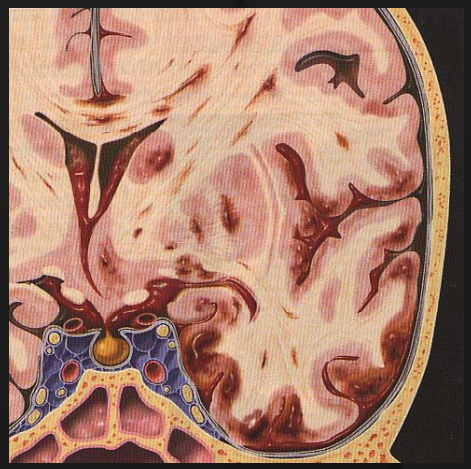

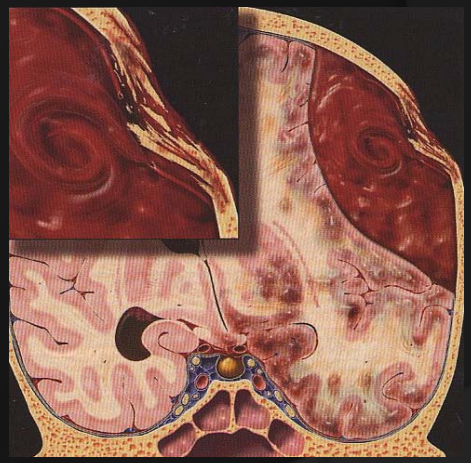

Lesões traumáticas CE primárias

Lesões axonais difusas

- resultam de processos de aceleração/desaceleração ou quando forças de rotação violentas causam inércia diferente entre a substância cinzenta e branca, entre os hemisférios cerebrais, diencéfalo e tronco
- 20-50% documentadas imagiologicamente

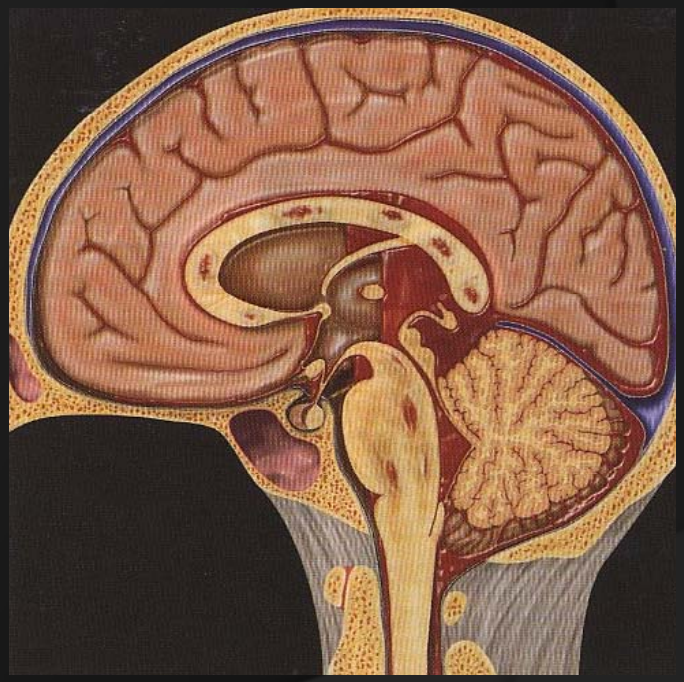

Lesões traumáticas CE primárias

Lesões axonais difusas

- lesões arredondadas (lesão do axónios)
- pequenas lesões hipodensas ou hemorrágicas
- localização típica: substância branca dos hemisférios cerebrais, corpo caloso, porção dorsolateral do mesencéfalo
- 2/3 dos casos acontecem na transição cortico-medular fronto-temporal

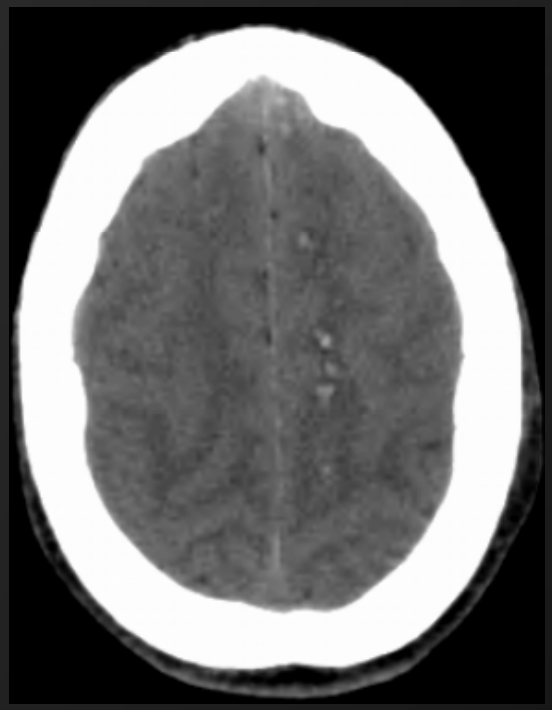

Lesões traumáticas CE primárias

Lesões axonais difusas

- 20% no corpo caloso
- menos frequentemente: mesencéfalo, cápsula interna, núcleo caudado, tálamo.
- a TC subvaloriza o número e extensão das lesões

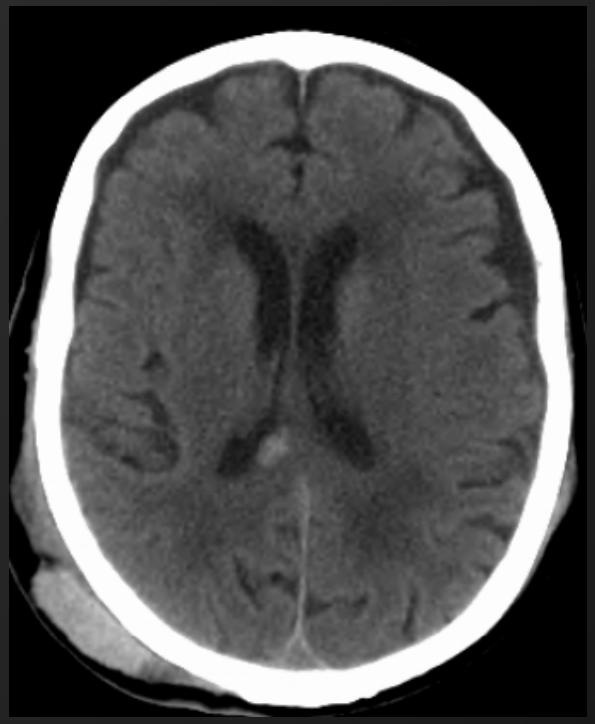

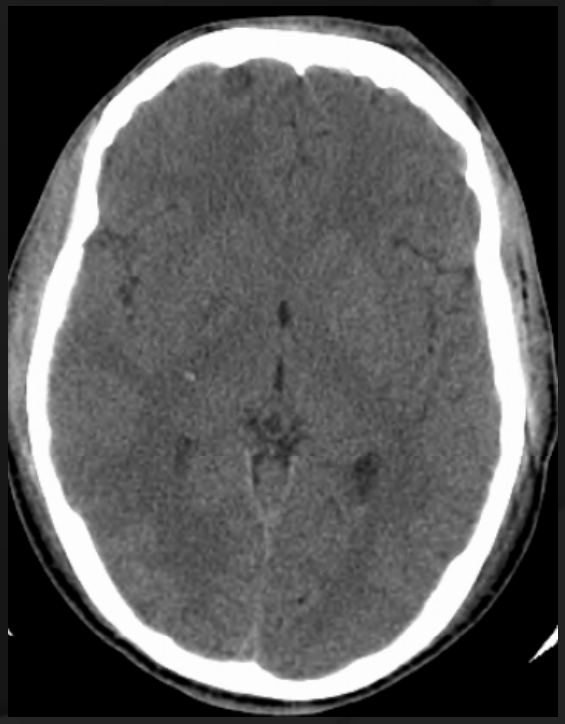

Lesões traumáticas CE primárias

Contusão cortical

- após traumatismo violento
- secundariamente a aceleração linear do cérebro com contusões de golpe e contra-golpe
- mais frequentemente hemorrágicos do que as LAD
- lesões isoladas ou múltiplos focos de microhemorragias corticais

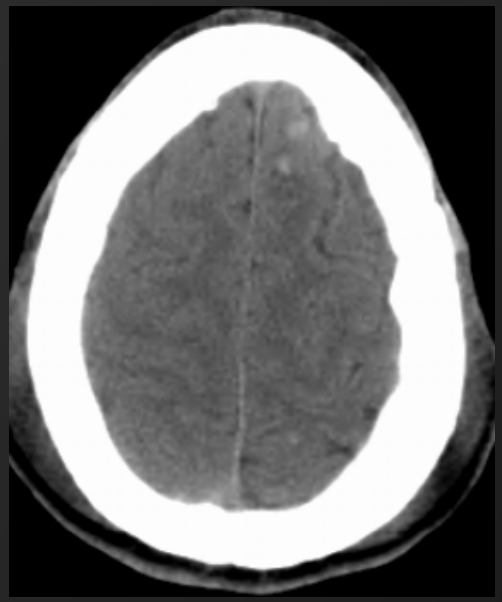

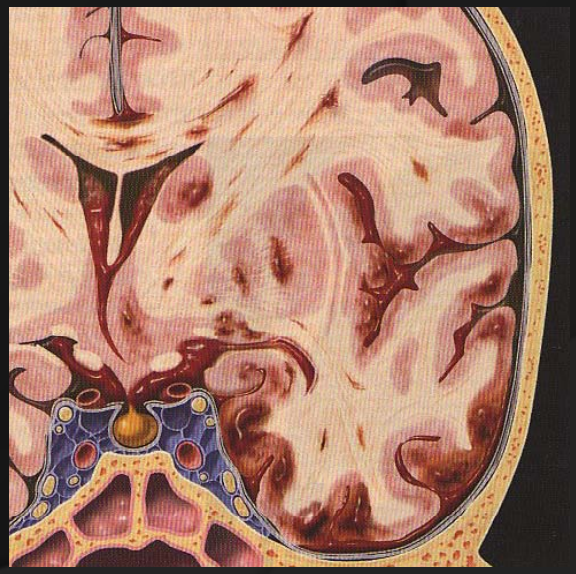

Lesões traumáticas CE primárias

Contusão cortical

- as lesões podem ter edema associado
- localização: temporal (50%); frontal (na porção mais inferior) e parênquima adjacente às valas sílvicas

Lesões traumáticas CE primárias

Contusão cortical

- inicialmente: as lesões podem ser isodensas e ter uma TC negativa ou haver hipodensidade com pequenas hiperdensidades no seu seio;
- 24-48h depois do trauma: mais evidentes devido ao edema / efeito de massa

24h

Lesões traumáticas CE primárias

Contusão cortical

- 2-4 semanas: a hemorragia desaparece completamente; o edema pode persistir por um período mais longo

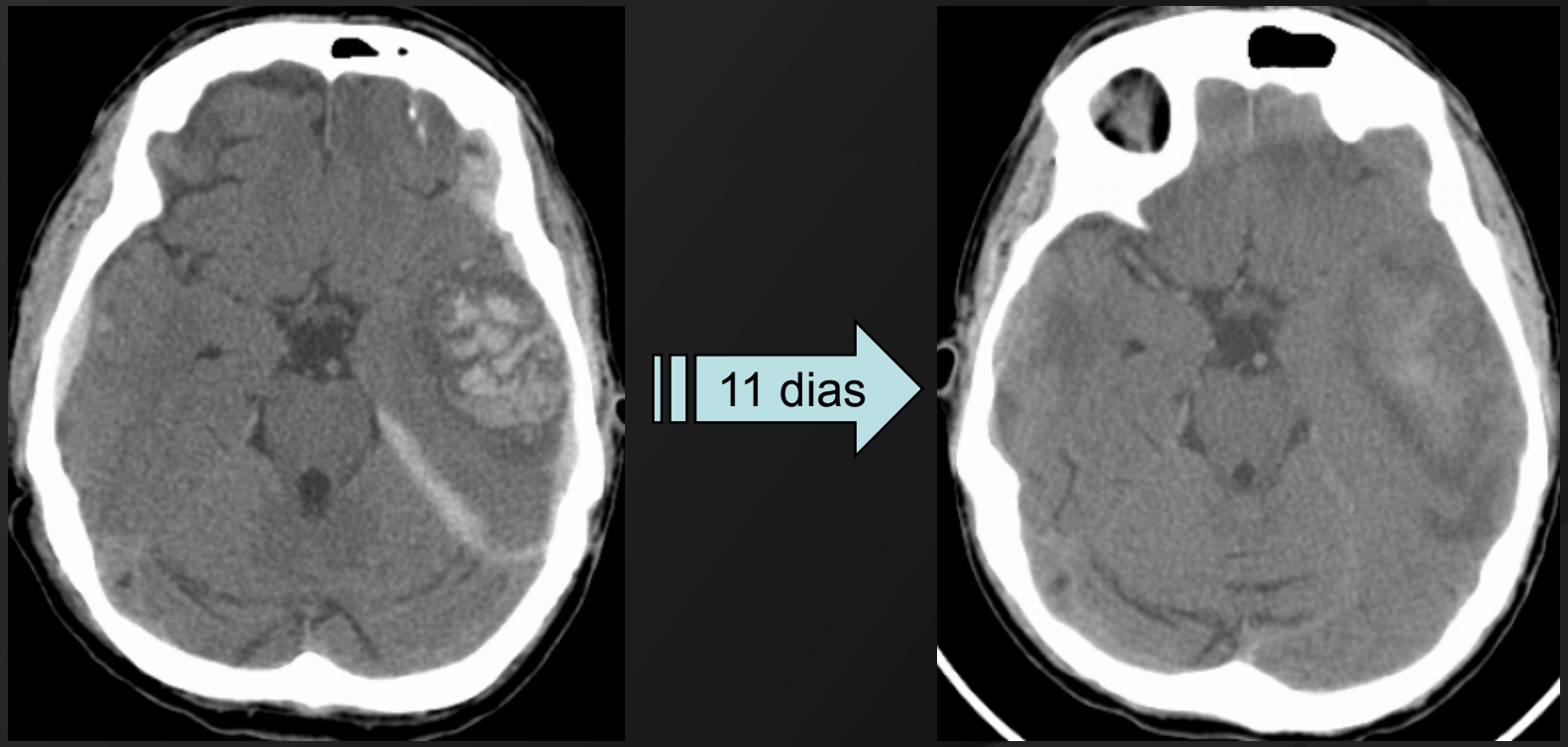

Lesões traumáticas CE primárias

Contusão cortical

- podem persistir áreas de encefalomalacia

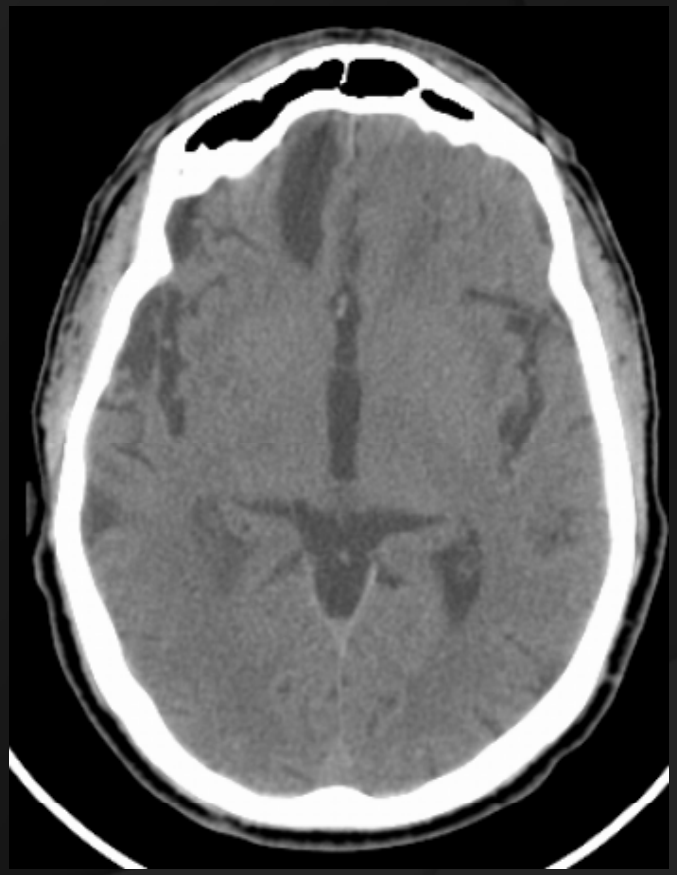

Lesões traumáticas CE primárias

Hematoma intraparenquimatoso

- após ruptura de um vaso primário ou por confluência de múltiplas lacerações ou focos de contusão
- habitualmente tem localização semelhante ao do local do traumatismo
- hiperdensidade bem definida com ou sem anel perilesional de edema
- localização mais frequente: frontal, temporal
- pode-se associar a hemorragia intraventricular

Hemorragia intraventricular

- isoladamente é rara
- prognóstico grave
- pode estar associada a hematomas do plexo coroideu, hematomas intraparenquimatosos ou HSA

Lesões traumáticas CE primárias

Fracturas do crânio

Lesões intra-axiais

- Lesões axiais difusas
- Contusão cortical
- Hematoma intraparenquimatoso
- Hemorragia intraventricular
- Lesões da substância cinzenta profunda
- Lesões do tronco cerebral

Lesões extra-axiais

- Hematoma epidural
- Hematoma subdural
- Hemorragia subaracnoideia
- Higroma suddural
- Lesões vasculares

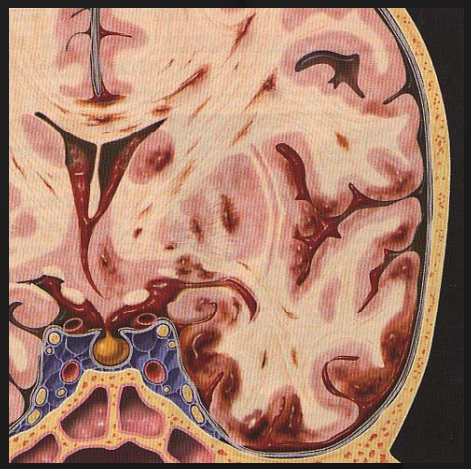

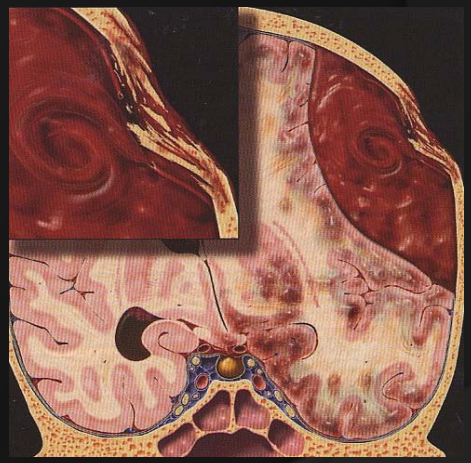

Lesões traumáticas CE primárias

	Hematoma Epidural	Hematoma Subdural
Incidência	1-4% dos TCE	10-30% dos TCE
Etiologia	Fracturas em 85-95% Laceração da artéria meníngea média ou seios durais	Laceração de veias
Localização	Entre a tábua interna e a dura Não cruzam suturas 95% supratentoriais 5% bilaterais	Entre a dura e a aracnóide Cruzam suturas 95% supratentoriais 5% bilaterais
Aspectos imagiológicos	Lente biconvexa Efeito de massa 66% hiperdensos 33% densidade mista	Agudo: 60% hiperdensos (40% densidade mista) Subagudos: isodensos Crónicos: hipodensos

Lesões traumáticas CE primárias

	Hematoma Epidural
Incidência	1-4% dos TCE
Etiologia	Fracturas em 85-95% Laceração da artéria meníngea média ou seios durais
Localização	Entre a tábua interna e a dura Não cruzam suturas 95% supratentoriais 5% bilaterais
Aspectos imagiológicos	Lente biconvexa Efeito de massa 66% hiperdensos 33% densidade mista

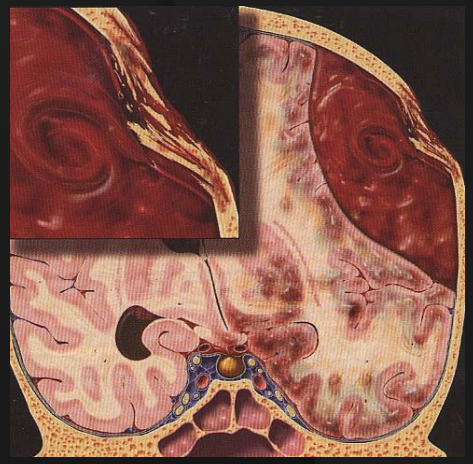

Lesões traumáticas CE primárias

	Hematoma Epidural
Incidência	1-4% dos TCE
Etiologia	Fracturas em 85-95% Laceração da artéria meníngea média ou seios durais
Localização	Entre a tábua interna e a dura Não cruzam suturas 95% supratentoriais 5% bilaterais
Aspectos imagiológicos	Lente biconvexa Efeito de massa 66% hiperdensos 33% densidade mista

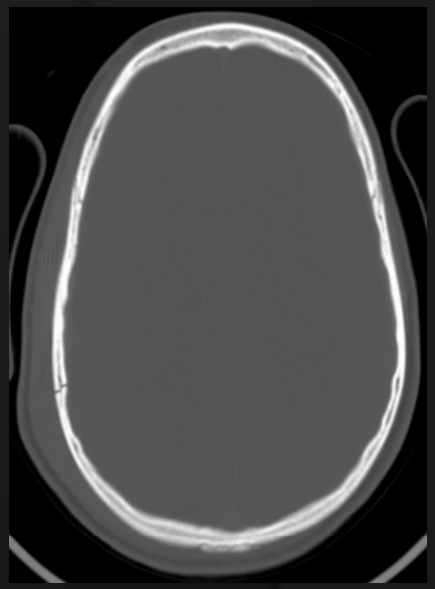

Lesões traumáticas CE primárias

	Hematoma Subdural
Incidência	10-30% dos TCE
Etiologia	Laceração de veias
Localização	Entre a dura e a aracnóide Cruzam suturas 95% supratentoriais 5% bilaterais
Aspectos imagiológicos	Agudo: 60% hiperdensos (40% densidade mista) Subagudos: isodensos Crónicos: hipodensos

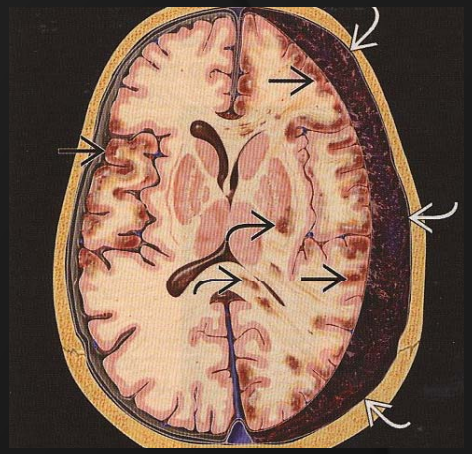

Lesões traumáticas CE primárias

	Hematoma Subdural
Incidência	10-30% dos TCE
Etiologia	Laceração de veias
Localização	Entre a dura e a aracnóide Cruzam suturas 95% supratentoriais 5% bilaterais
Aspectos imagiológicos	Agudo: 60% hiperdensos (40% densidade mista) Subagudos: isodensos Crónicos: hipodensos

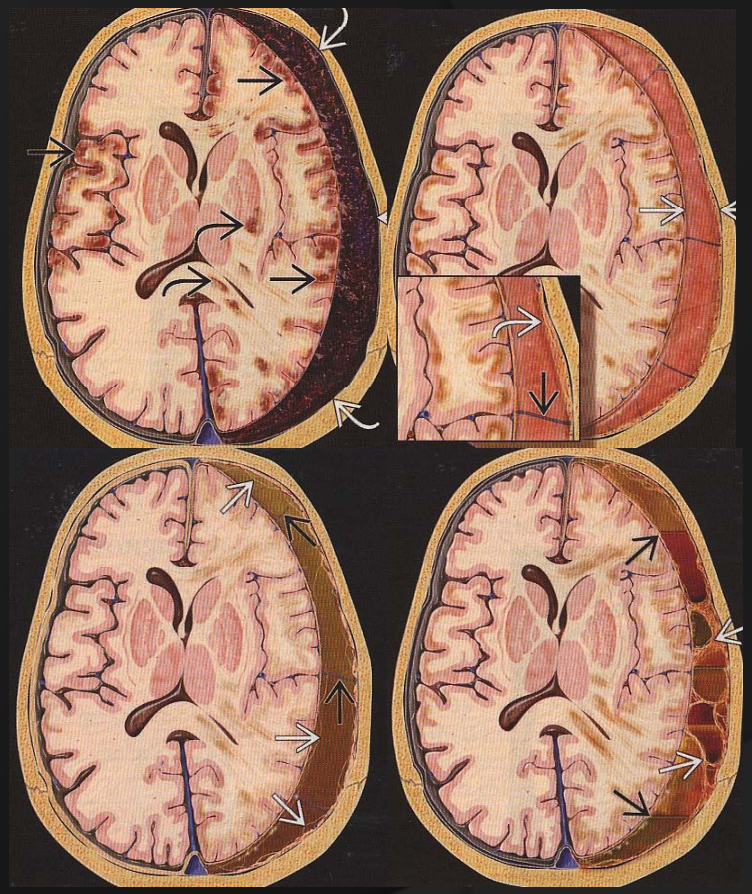

Lesões traumáticas CE primárias

	Hematoma Subdural
Incidência	10-30% dos TCE
Etiologia	Laceração de veias
Localização	Entre a dura e a aracnóide Cruzam suturas 95% supratentoriais 5% bilaterais
Aspectos imagiológicos	Agudo: 60% hiperdensos (40% densidade mista) Subagudos: isodensos Crónicos: hipodensos

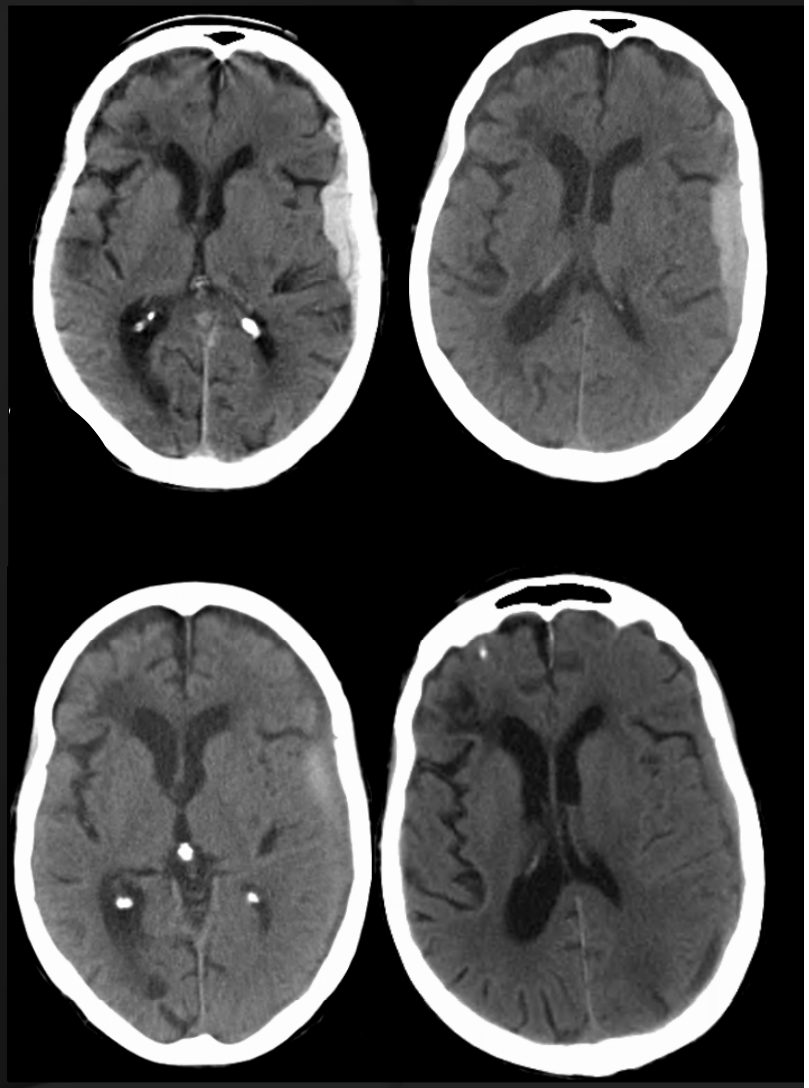

Lesões traumáticas CE primárias

	Hematoma Subdural
Incidência	10-30% dos TCE
Etiologia	Laceração de veias
Localização	Entre a dura e a aracnóide Cruzam suturas 95% supratentoriais 5% bilaterais
Aspectos imagiológicos	Agudo: 60% hiperdensos (40% densidade mista) Subagudos: isodensos Crónicos: hipodensos

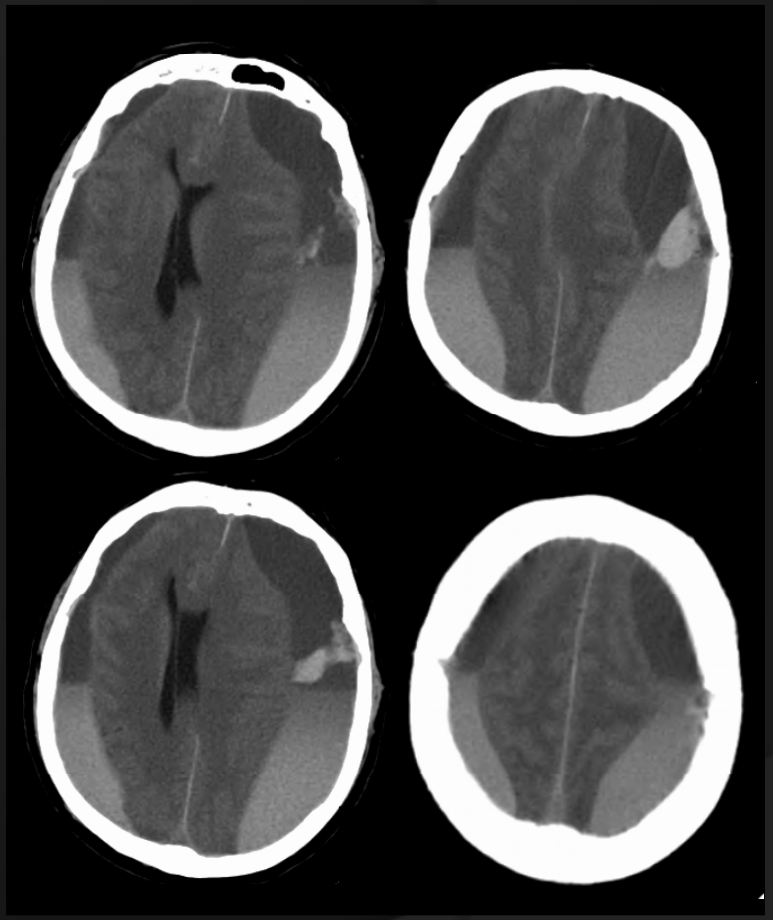

Lesões traumáticas CE primárias

Hemorragia Subaracnoideia

- por ruptura de pequenos vasos corticais que atravessam o espaço subaracnoideu
- localização: muitas vezes distante do local do traumatismo

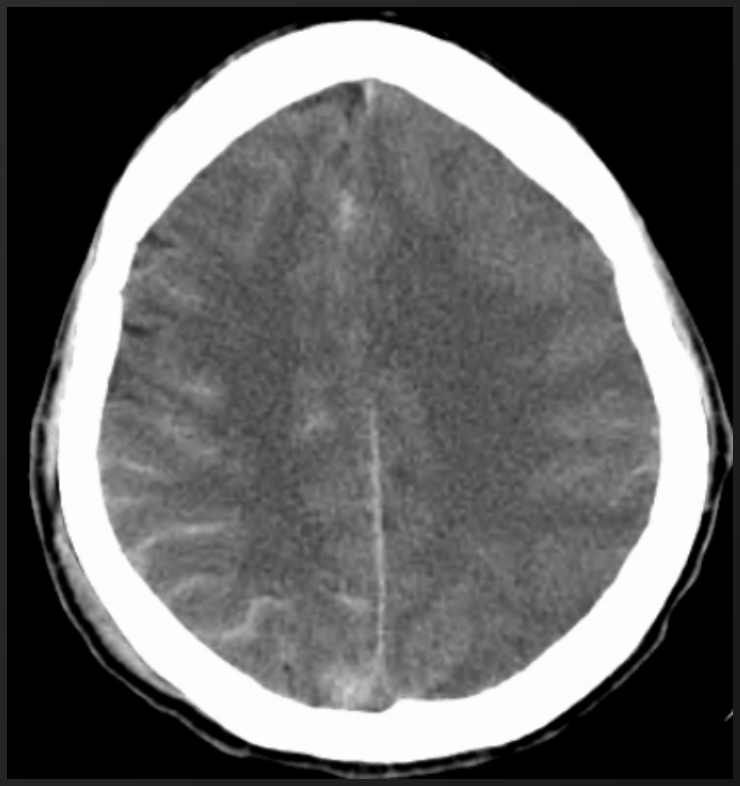

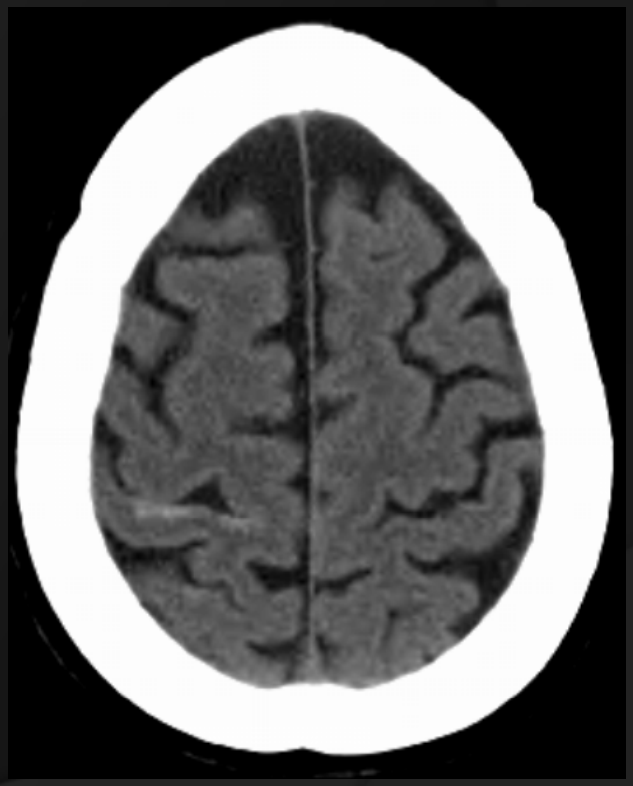

Lesões traumáticas CE primárias

Higroma subdural

- colecção extra-axial de LCR causada pelo extravasamento deste fluído do espaço subaracnoideu

- a forma subaguda e crónica podem surgir após cirurgia para tratamento de lesões traumáticas; nestes casos o higroma aparece no local da cirurgia ou no local oposto por mecanismo "*ex vacuo*"

Lesões traumáticas CE primárias

Lesões vasculares

- lesão da artéria carótida interna (dissecções, lacerações, oclusões de vasos, hematomas perivasculares)
- fístula artério-venosas: p.e. entre a carótida interna e o seio cavernoso

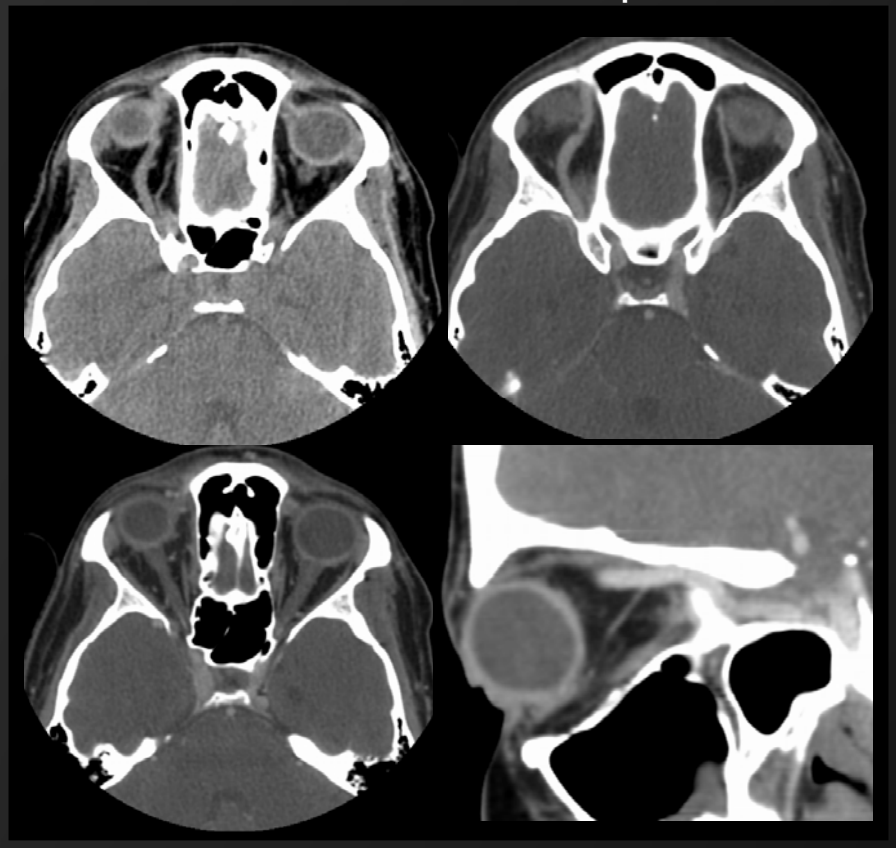

Classificação das lesões traumáticas CE

Lesões traumáticas CE secundárias

- Herniação cerebral
- Edema cerebral difuso
- Isquémia pós-traumática
- Enfarte pós-tráumatico

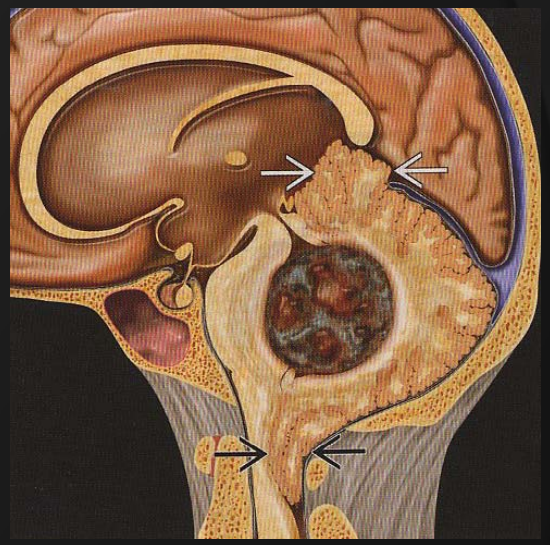

Classificação das lesões traumáticas CE

Lesões traumáticas CE secundárias

- Herniação cerebral
- Edema cerebral difuso
- Isquémia pós-traumática
- Enfarte pós-tráumatico

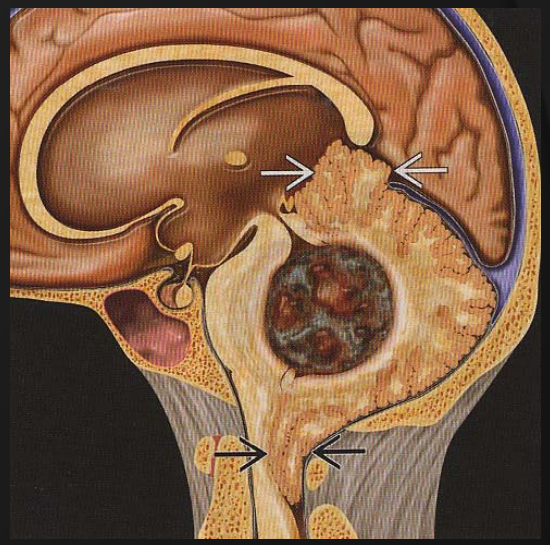

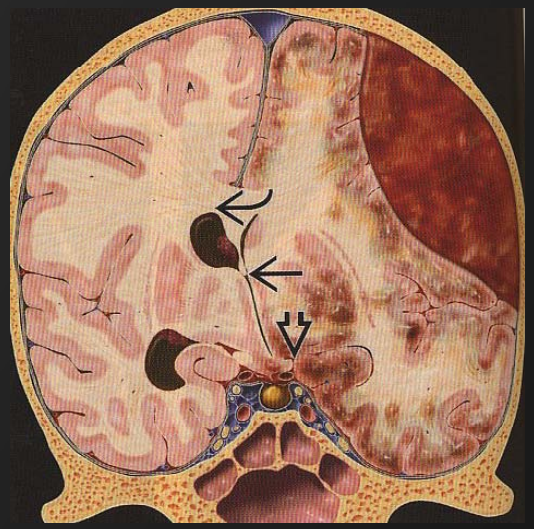

Lesões traumáticas CE secundárias

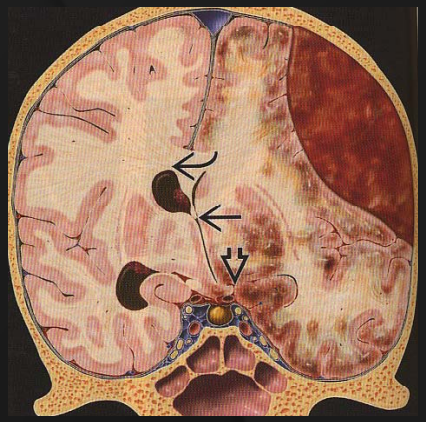

Herniação cerebral interna

Subfálcica

- um dos mais frequentes
- passagem do *girus* cingulado através da linha média, através do bordo inferior (livre) da foice cerebral

16 dias

Lesões traumáticas CE secundárias

Herniação cerebral interna

Transtentorial descendente

- passagem medial e caudal do uncus e parahipocampo do lobo temporal através do bordo livre da tenda do cerebelo

Lesões traumáticas CE secundárias

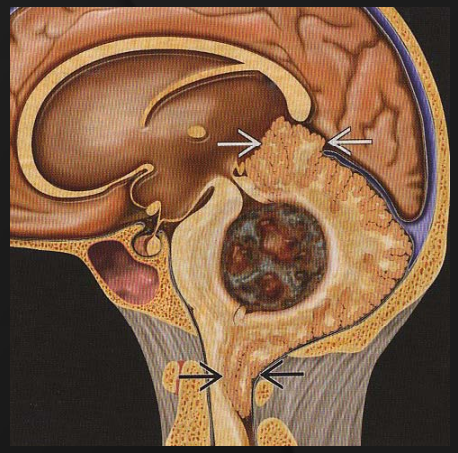

Herniação cerebral interna

Transtentorial ascendente

- passagem superior do vérmis cerebeloso, e partes dos hemisférios cerebelosos através do bordo livre da tenda do cerebelo

- hidrocefalia pode desenvolver-se devido a compressão do aqueducto de Silvius

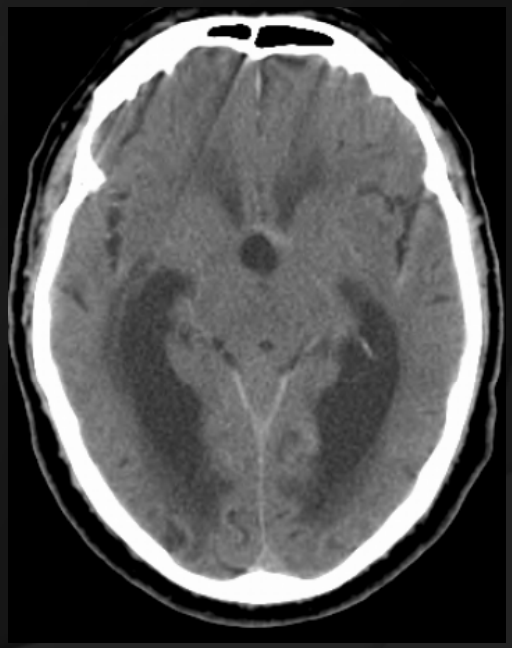

Lesões traumáticas CE secundárias

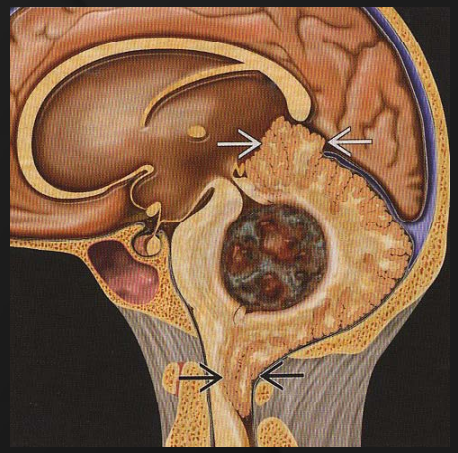

Herniação cerebral interna

Hernição da amígdalas cerebelosas

- acontece devido ao aumento do efeito de massa da fossa posterior, que causa a descida das amígdalas cerebelosas através do *foramen magnum*

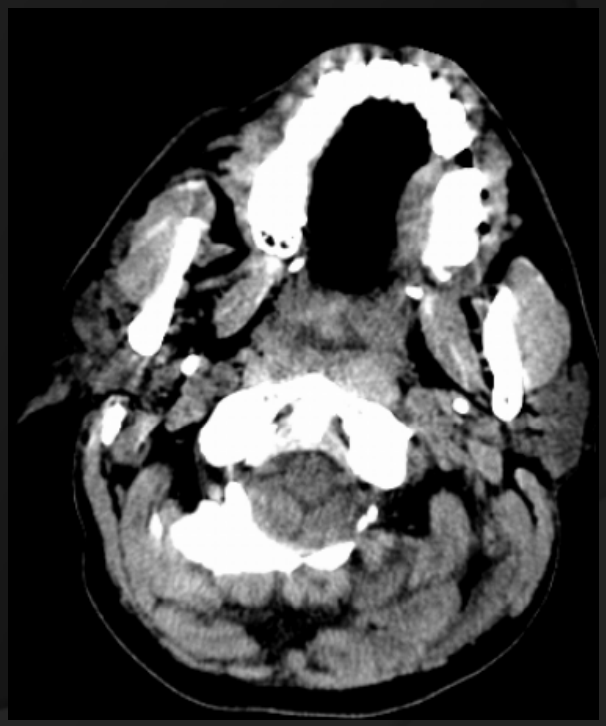

Lesões traumáticas CE secundárias

Edema cerebral difuso pós-traumático

- ocorre em 10-20 % dos traumatismos graves
- o unilateral é associado a HSD em 85% dos casos e a epidurais em 9% dos casos
- mais aparatoso entre as 24-48h.
- TC: obliteração geral dos sulcos corticais e espaços subaracnoideus e cisternas perimesencefalicas e supraselares; os ventrículos estão comprimidos e finos. Cérebro difusamente hipodenso, com perda da discriminação cortico-medular.

Lesões traumáticas CE secundárias

Isquémia ou enfarte cerebral pós-traumático

- as herniações internas são as causas mais frequentes de enfarte pós-traumático
- o lobo occipital é o território mais afectado, estando associado, habitualmente a hérnia do lobo temporal através da incisura tentorial com consequente compressão e oclusão das artérias cerebrais posteriores
- a segunda área mais afectada é o território da ACA contralateral à lesão traumática, incluindo as artérias pericalosa e a calosomarginal, devido a herniação subfálcica do *girus* cingulado

Conclusões

- o rápido acesso, o custo baixo, o diagnóstico diferencial entre enfarte e hemorragia primária, boa caracterização (localização, tamanho, relação com estruturas adjacentes, efeito de massa) – tornam a TC a técnica de escolha no diagnóstico do AVC
- a TC-perfusão é capaz de mostrar isquémia num estágio muito precoce (anterior às alterações observadas na TC), fazer monitorização, e acima de tudo dar informação importante para se saber qual o melhor tratamento a seguir – permite diferenciar claramente entre áreas isquémicas reversíveis e irreversíveis
- exame de eleição em todos os doentes com suspeita de HSA
- Angio-TC e Veno-TC fundamentais para um estudo complementar completo
- apesar das limitações da TC (p.e. dificuldade na detecção de pequenas lesões parenquimatosas localizadas na fossa posterior) continua a ser o exame de eleição nos casos de TCE

Obrigado