CLÍNICA UNIVERSITÁRIA DE RADIOLOGIA
HOSPITAIS DA UNIVERSIDADE DE COIMBRA
DIRECTOR: PROF. DOUTOR FILIPE CASEIRO ALVES

CASO CLÍNICO

Catarina Fontes Ruivo | 17 de Novembro de 2010

História Clínica

- Identificação:
  - E. C. M. P.
  - Sexo: Feminino
  - Idade: 71 A
  - Raça: Branca
  - Profissão: Reformada
  - Residência: Pombal

História Clínica

- História da Doença Actual:
  - Enviada pelo Médico Assistente por:
    - Emagrecimento acentuado (14 Kg em 6 meses)
    - Toque vaginal: 2 massas duras na vertente esquerda da parede vaginal

História Clínica

- Estudo complementar:
  - Digestivo: Ø
  - Marcadores tumorais (CA-19.9 e CA-125): N
  - Provas de função tiroideia: N
  - RX tórax: N
  - Ecografia endovaginal:
    - "duas formações nodulares sólidas com 50x40mm e 28x40mm – implantes pélvicos?".
  - TC-AP:
    - "Adjacente à face posterior do corpo e colo uterinos, junto ao bordo esquerdo, há uma formação nodular heterogénea, sólida, com realce após contraste, com 50 x 34 mm de maiores eixos axiais e 40 mm de eixo longitudinal. Adjacente à sua extremidade distal há outra imagem nodular mais anterior, sem plano de clivagem evidente em relação à vagina, medindo 28 x 20 mm de eixos transversais e 43 mm de eixo longitudinal, estendendo-se praticamente até ao grande lábio. São lesões aparentemente bem delimitadas, não aparentando um carácter invasivo, mas a esclarecer com biopsia."

RM PÉLVICA

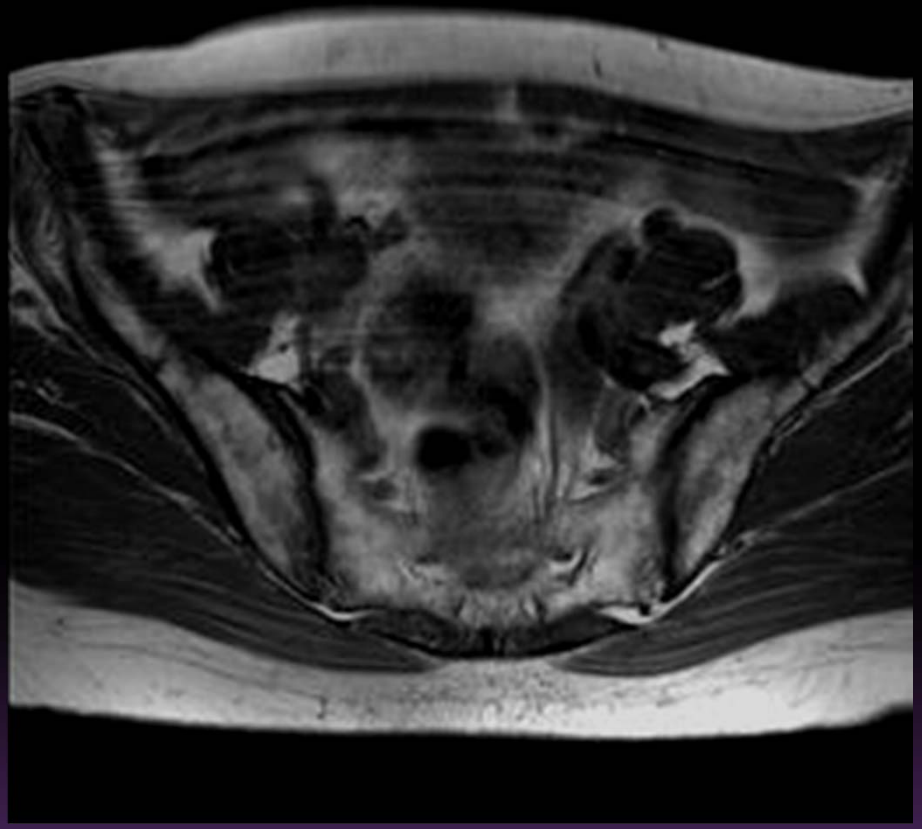

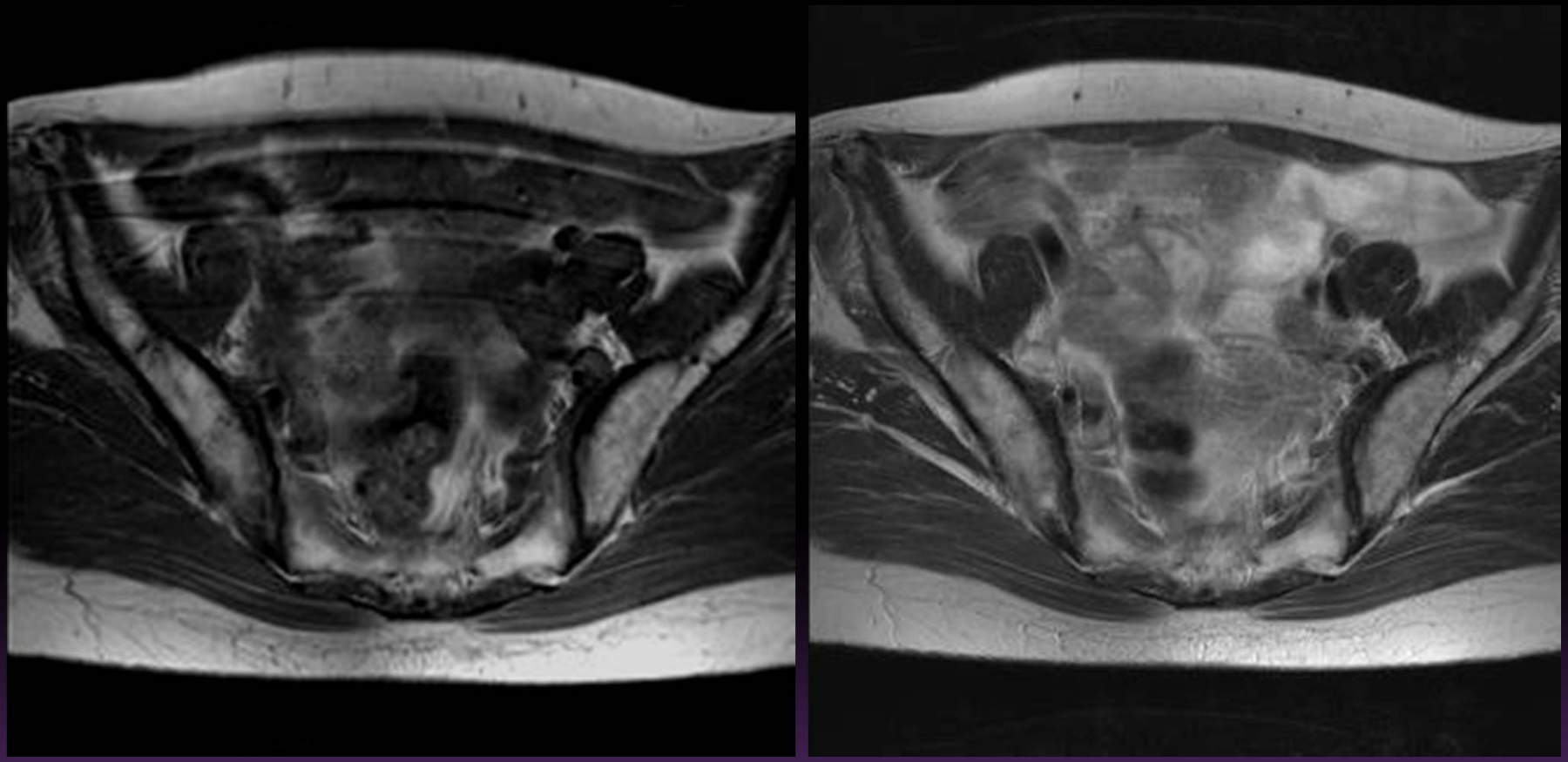

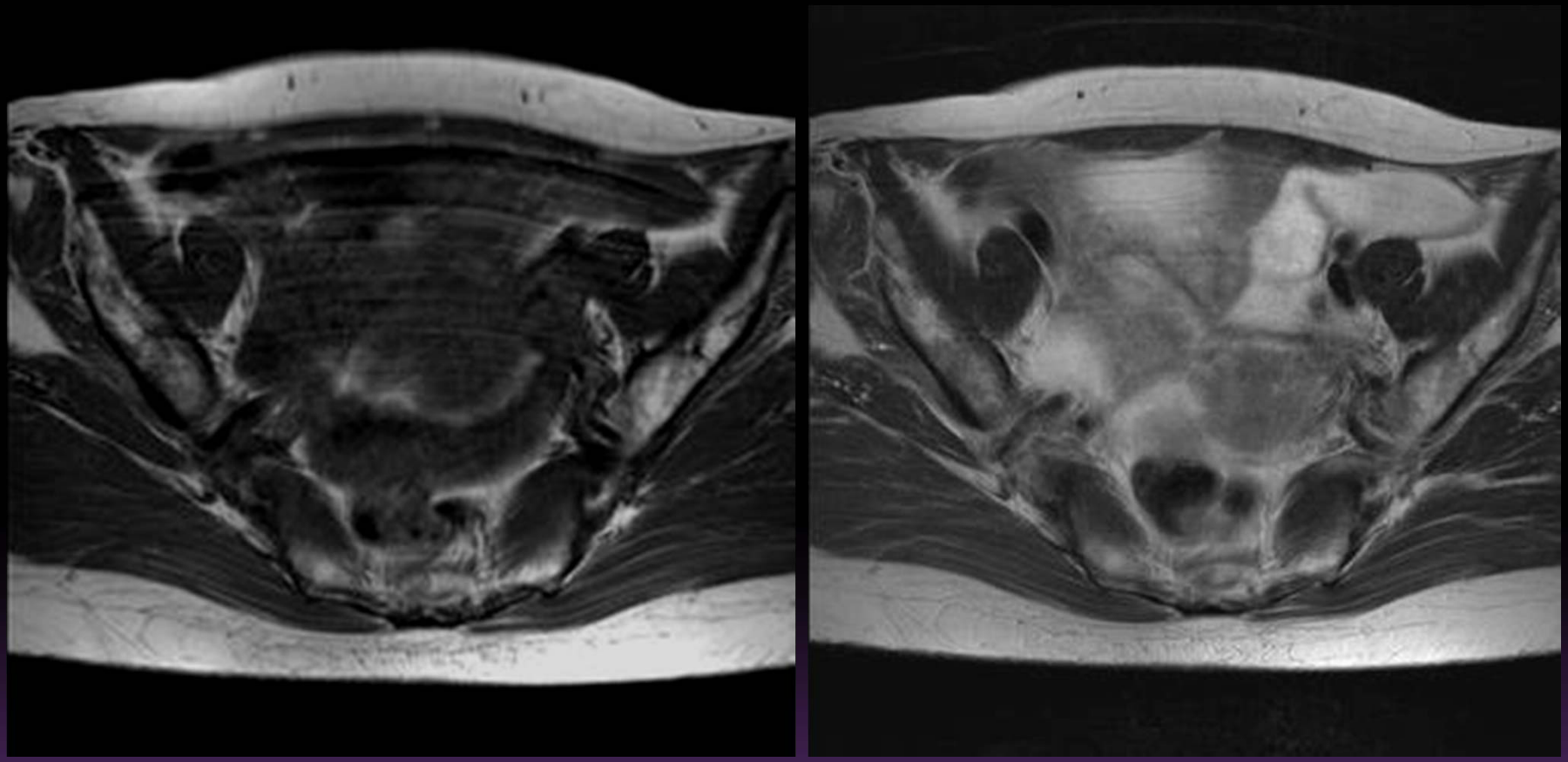

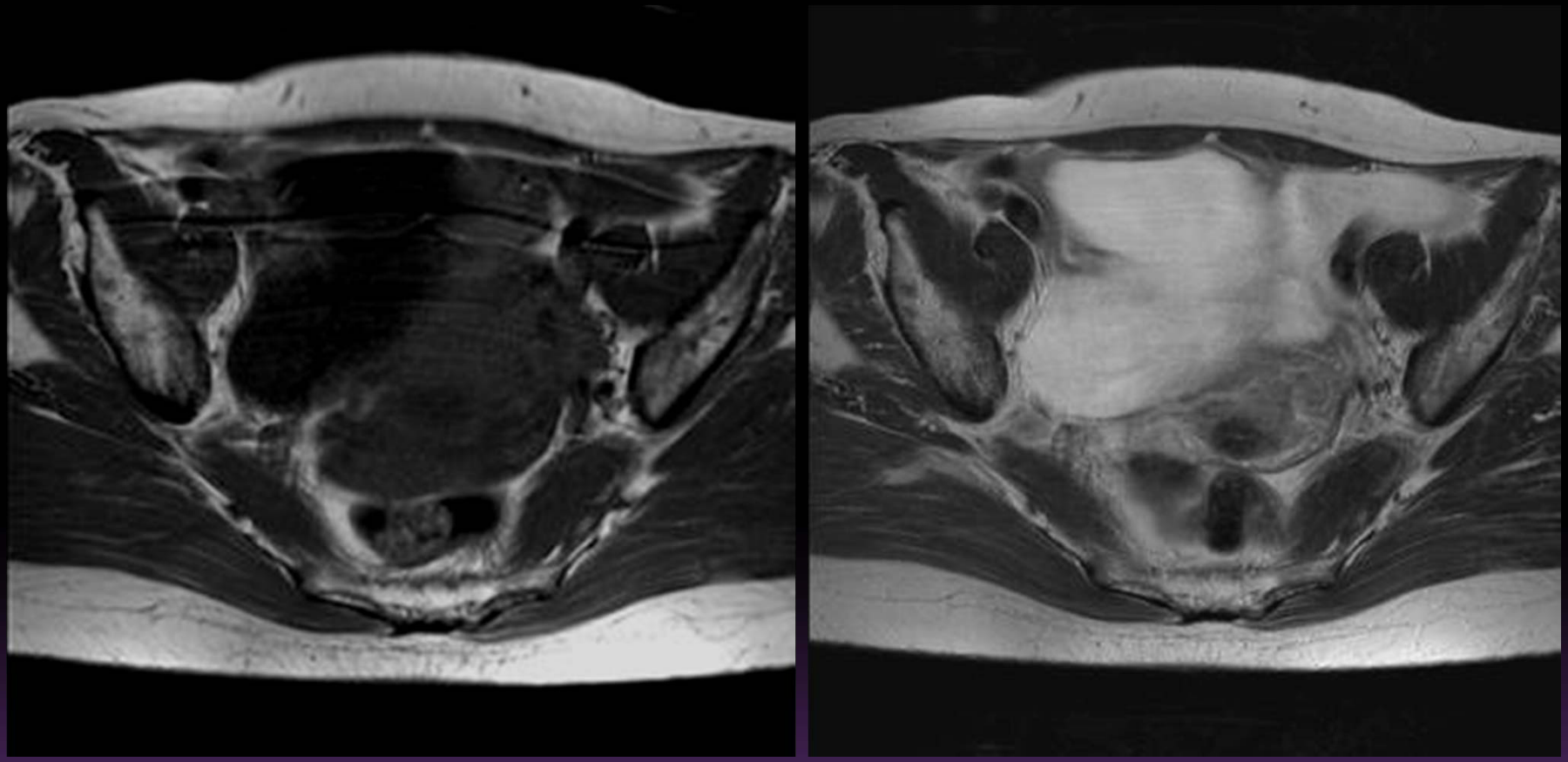

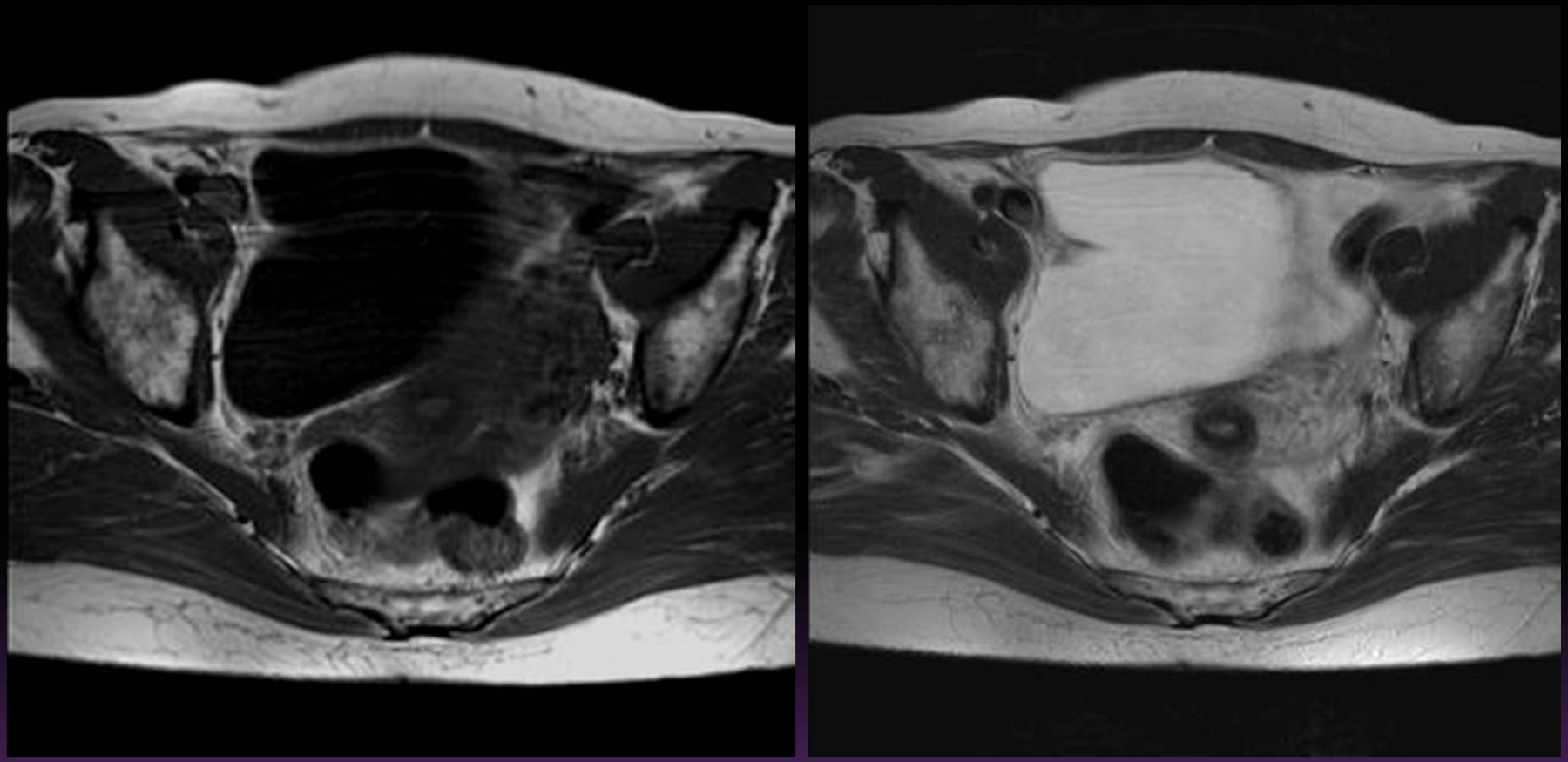

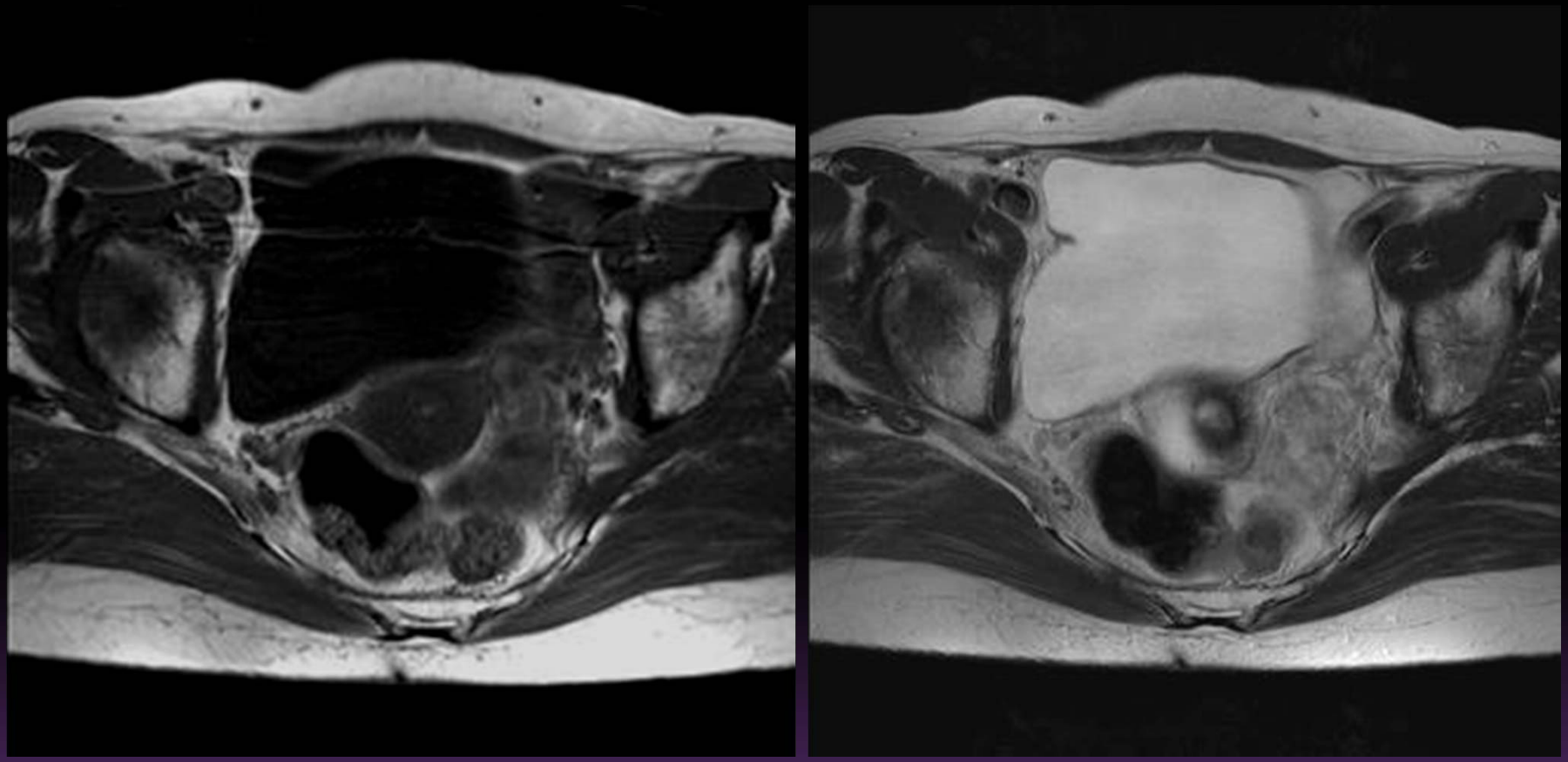

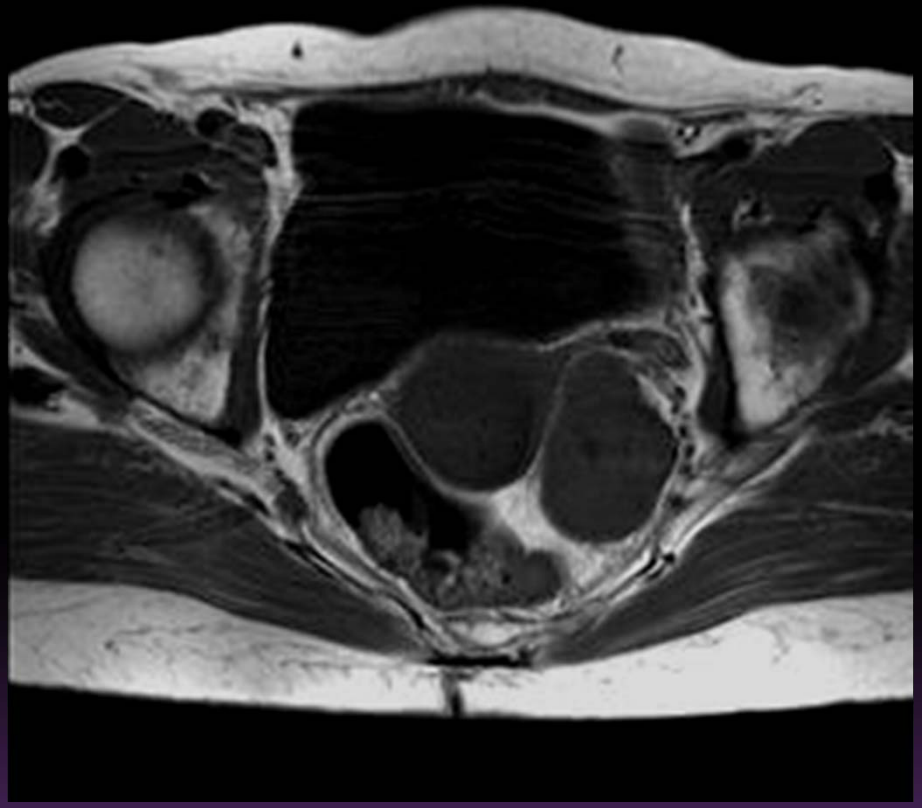

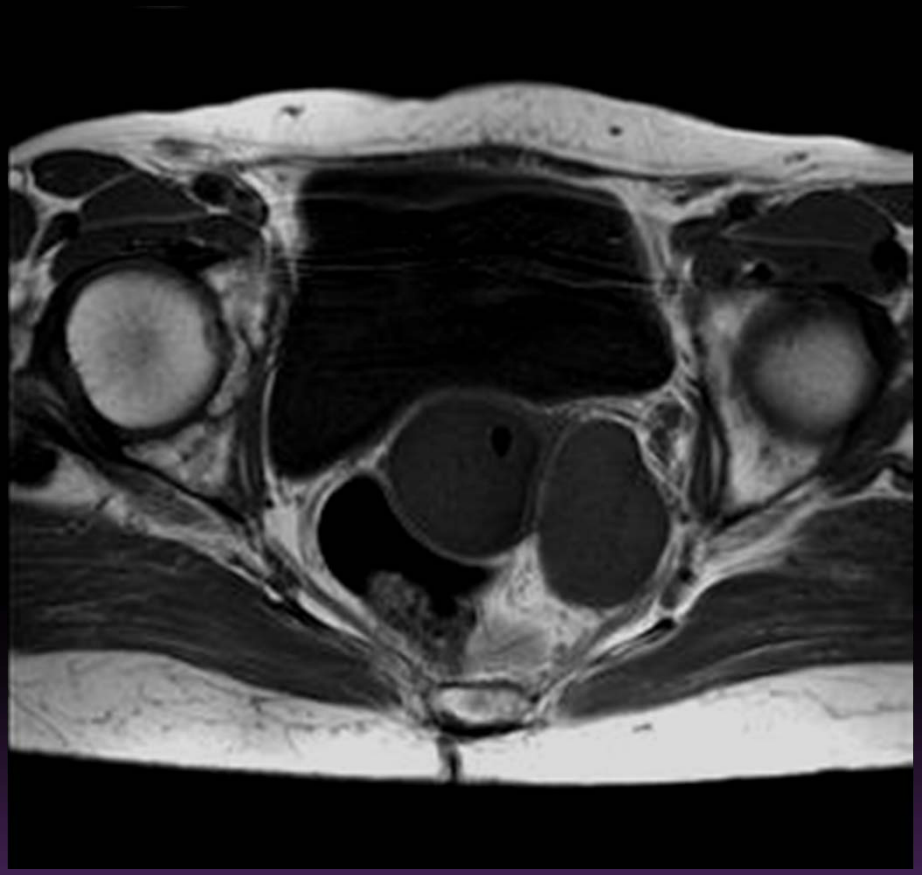

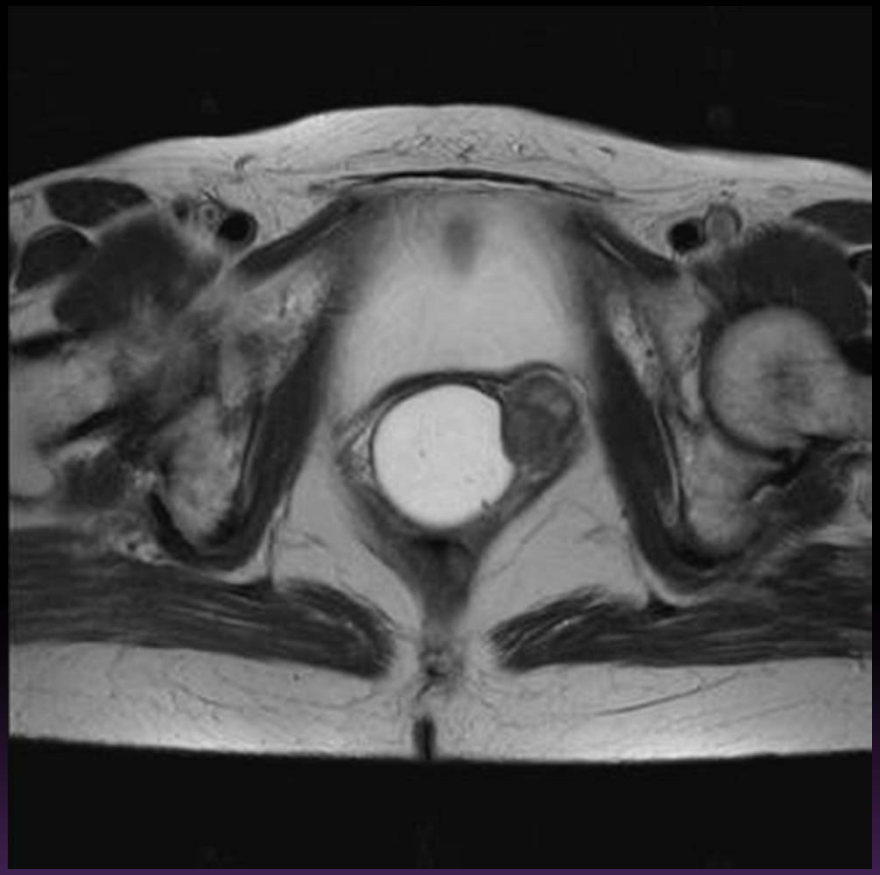

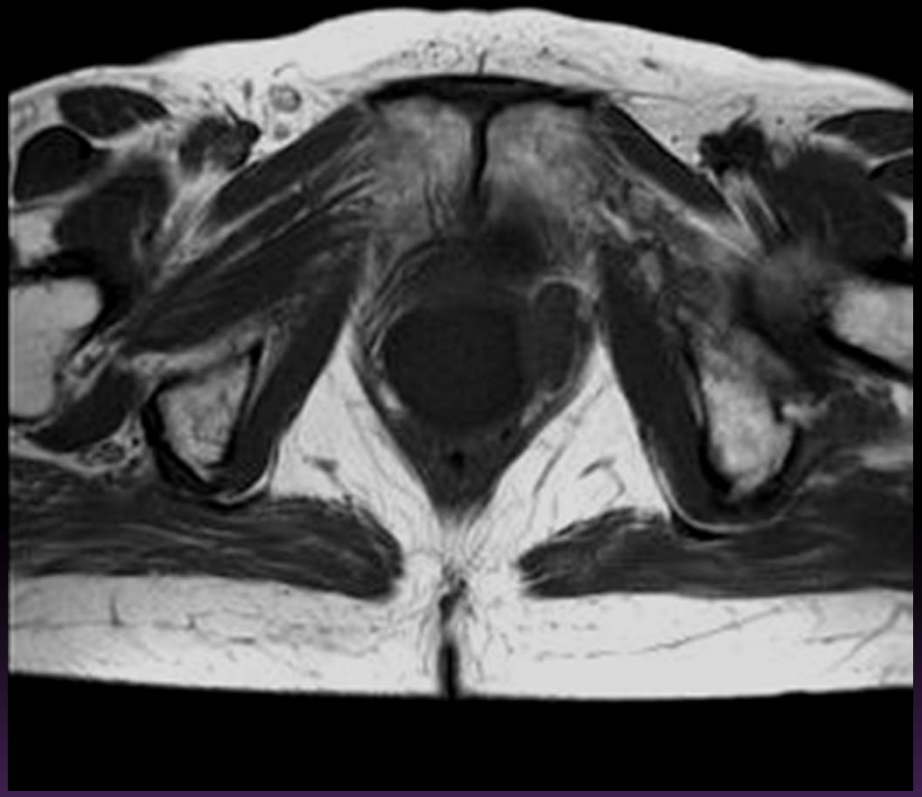

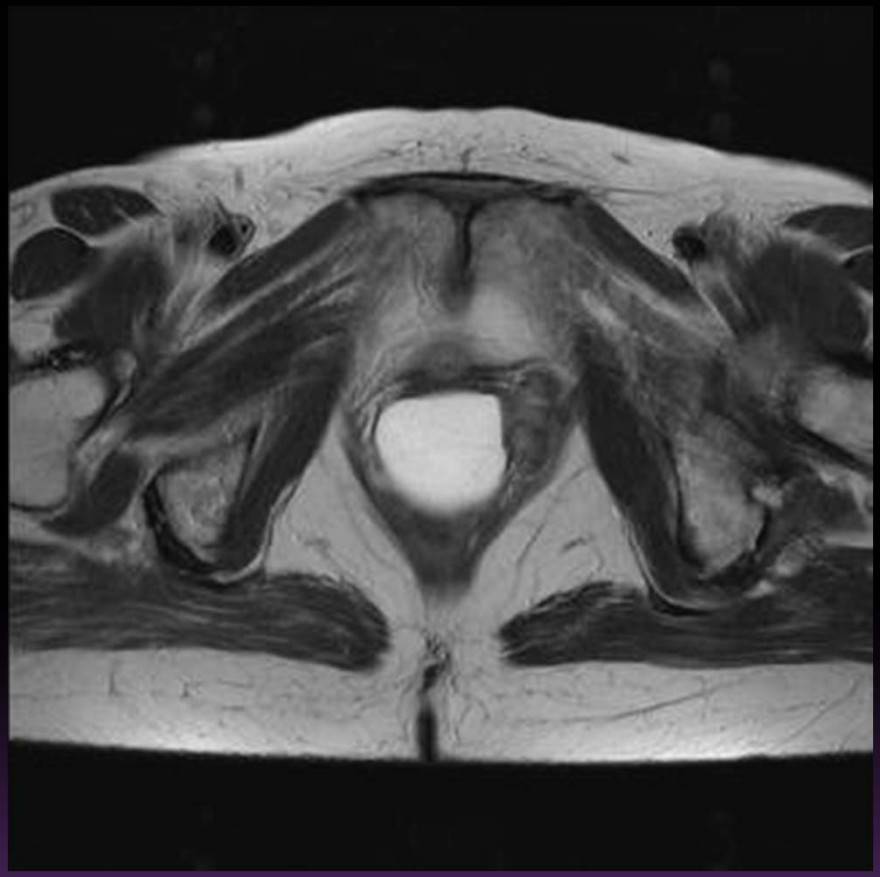

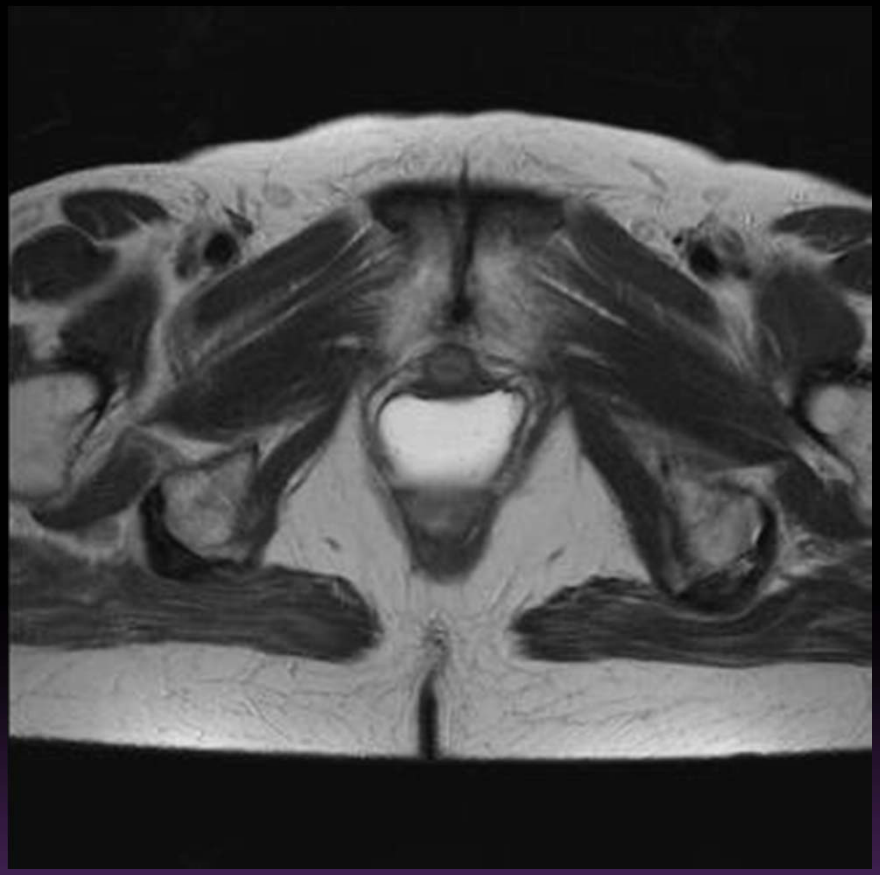

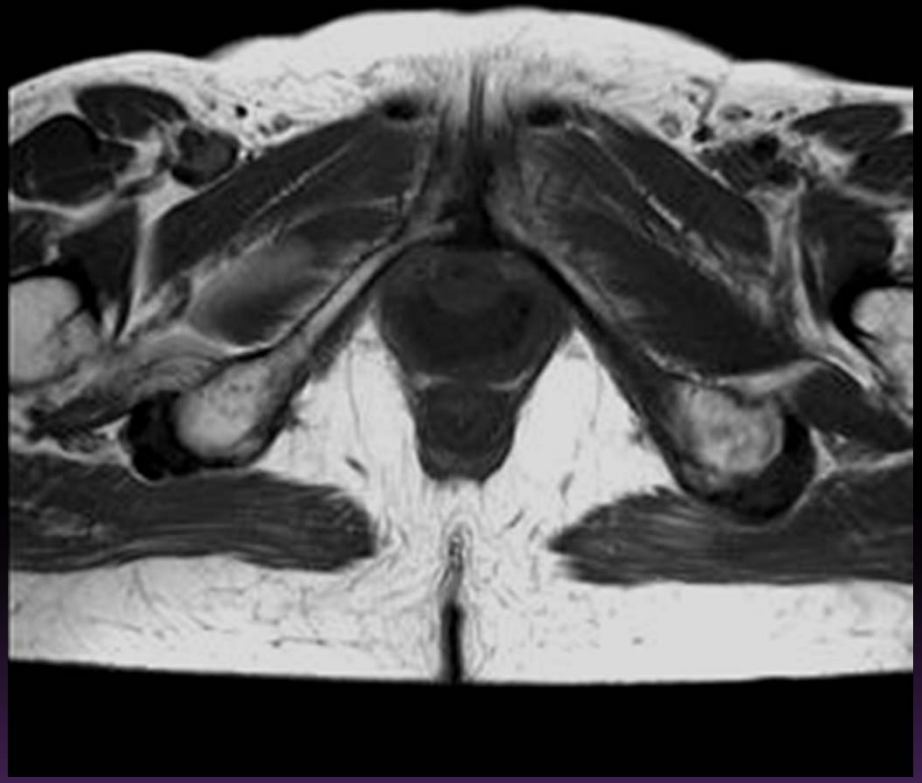

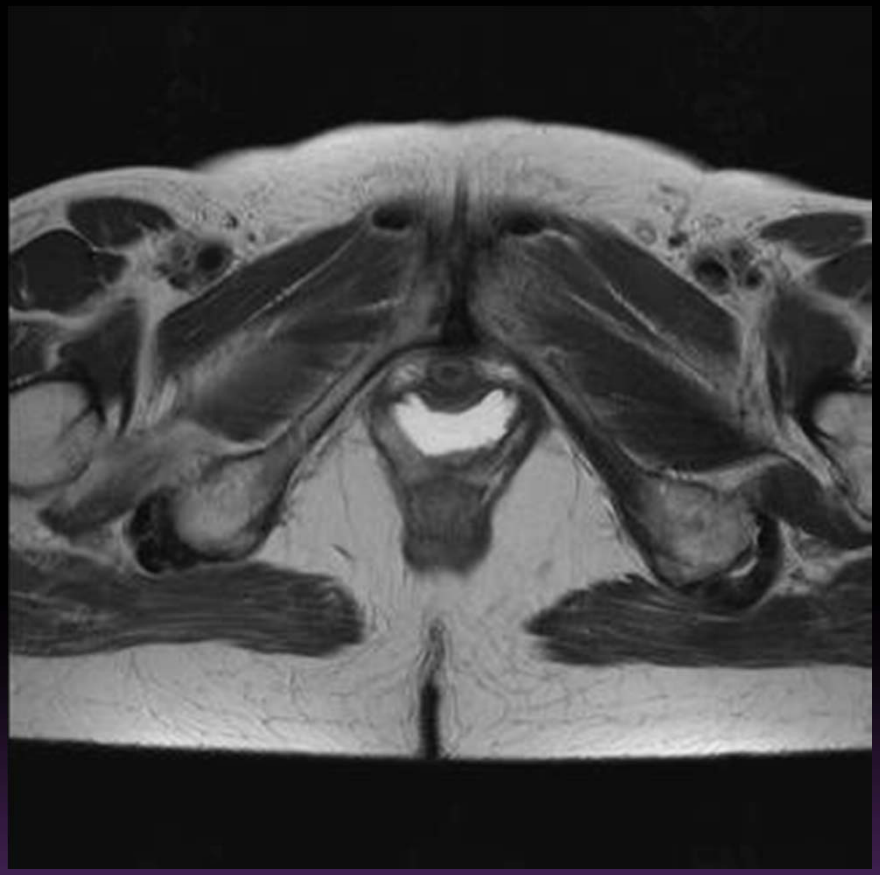

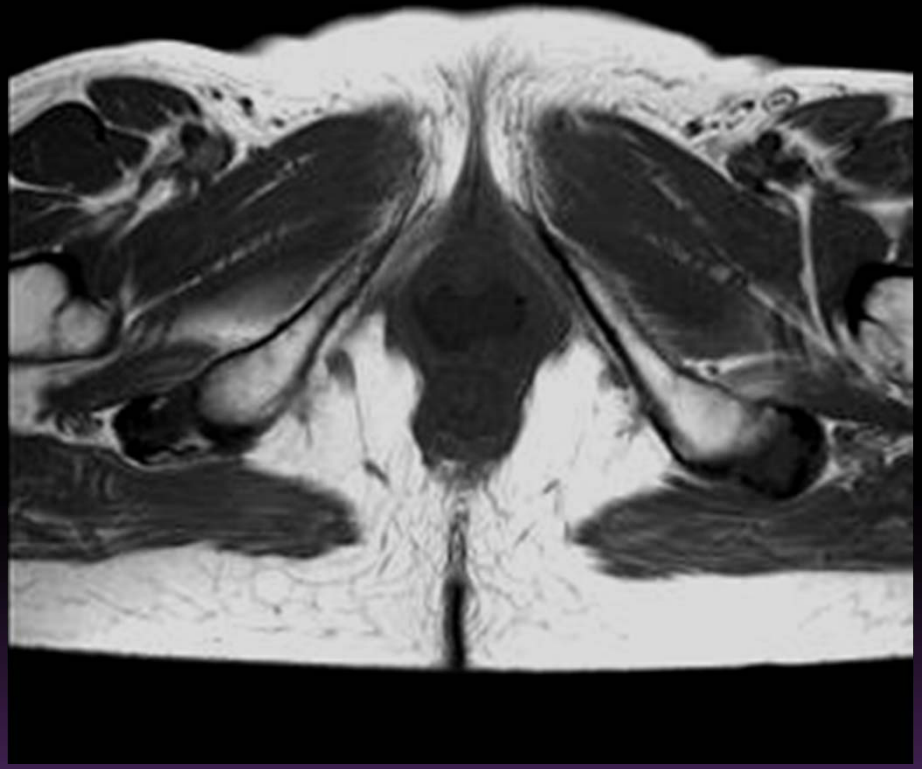

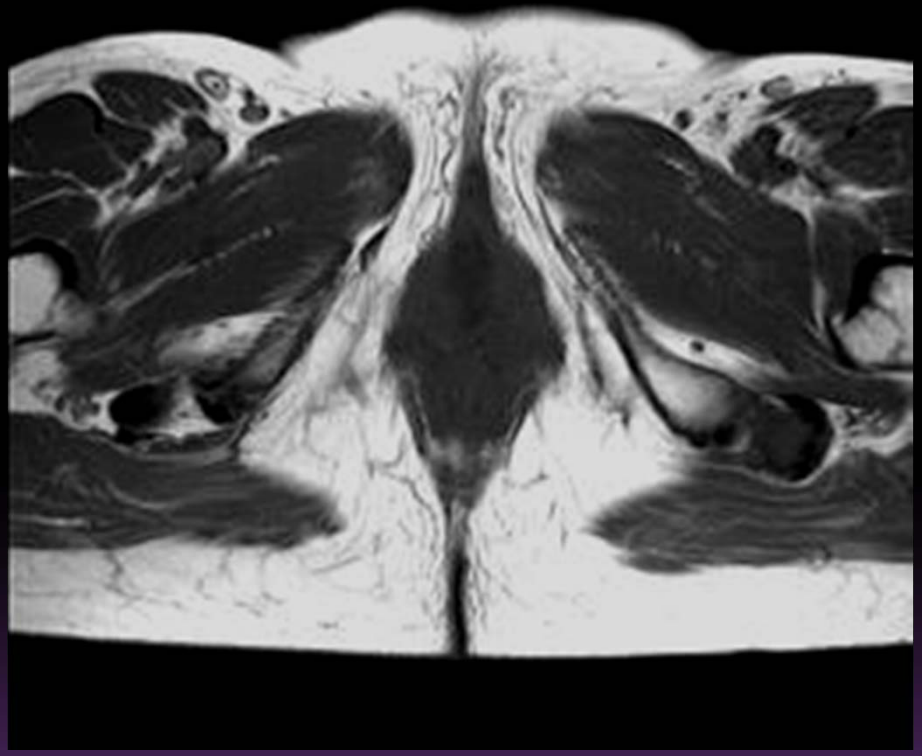

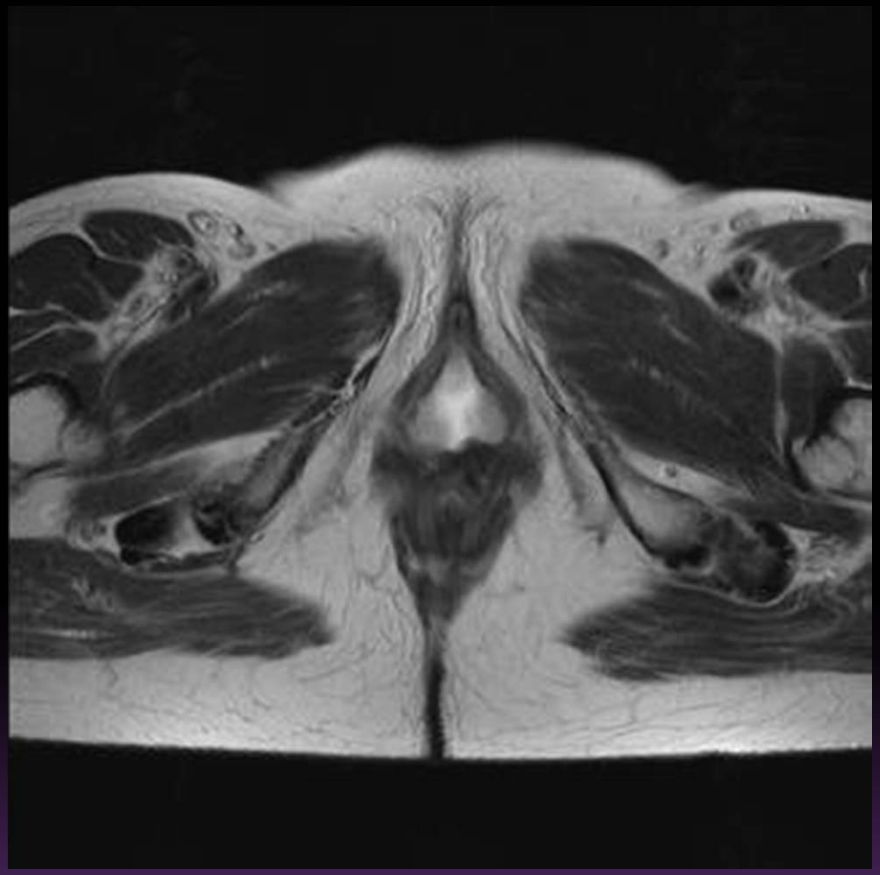

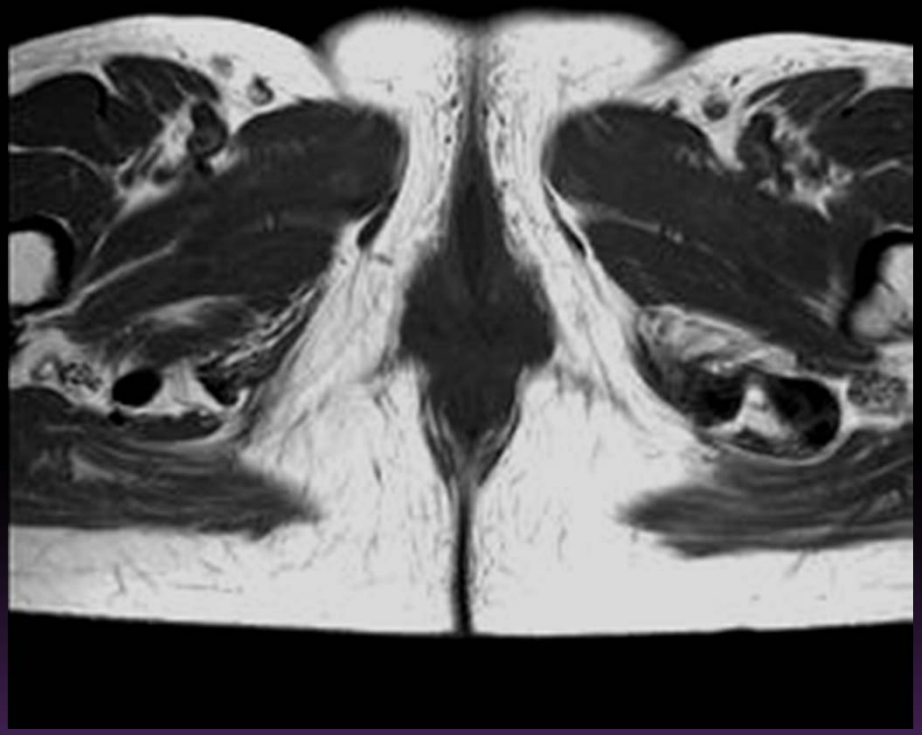

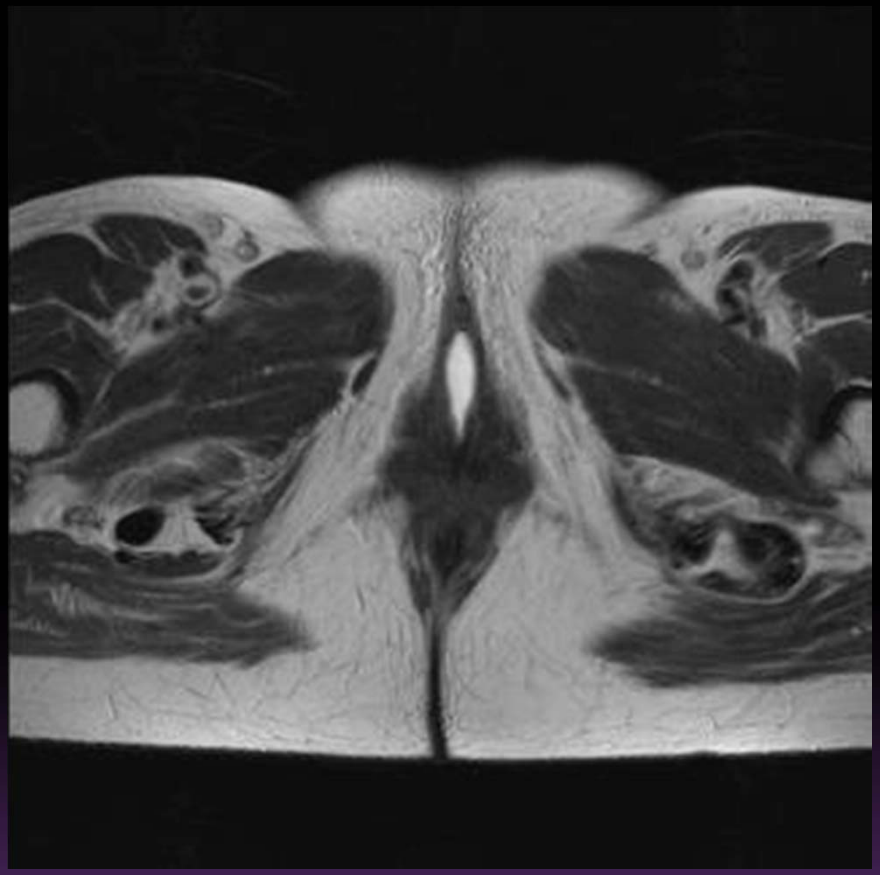

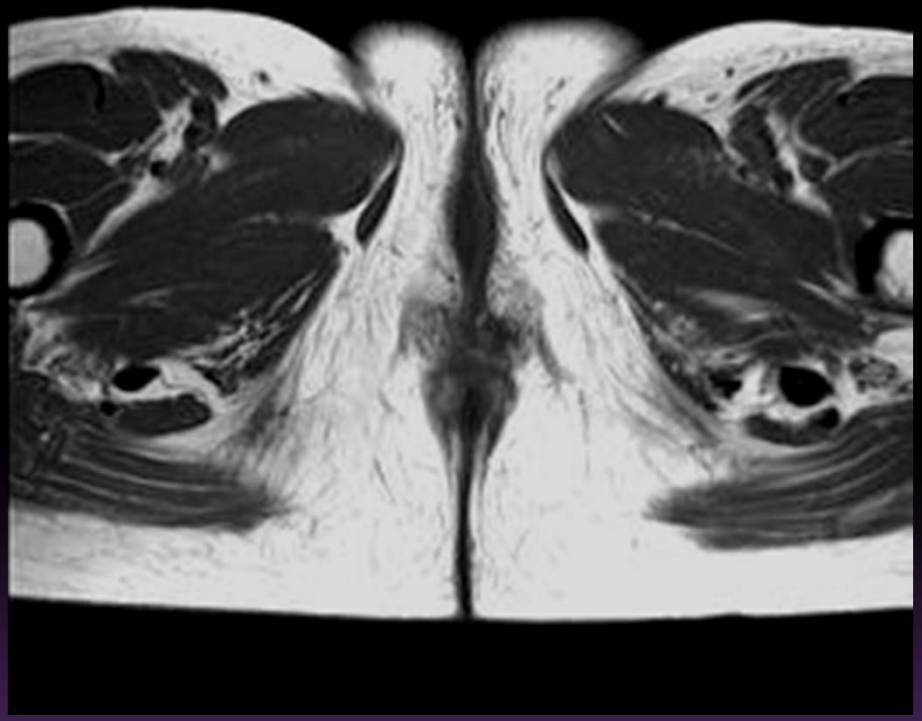

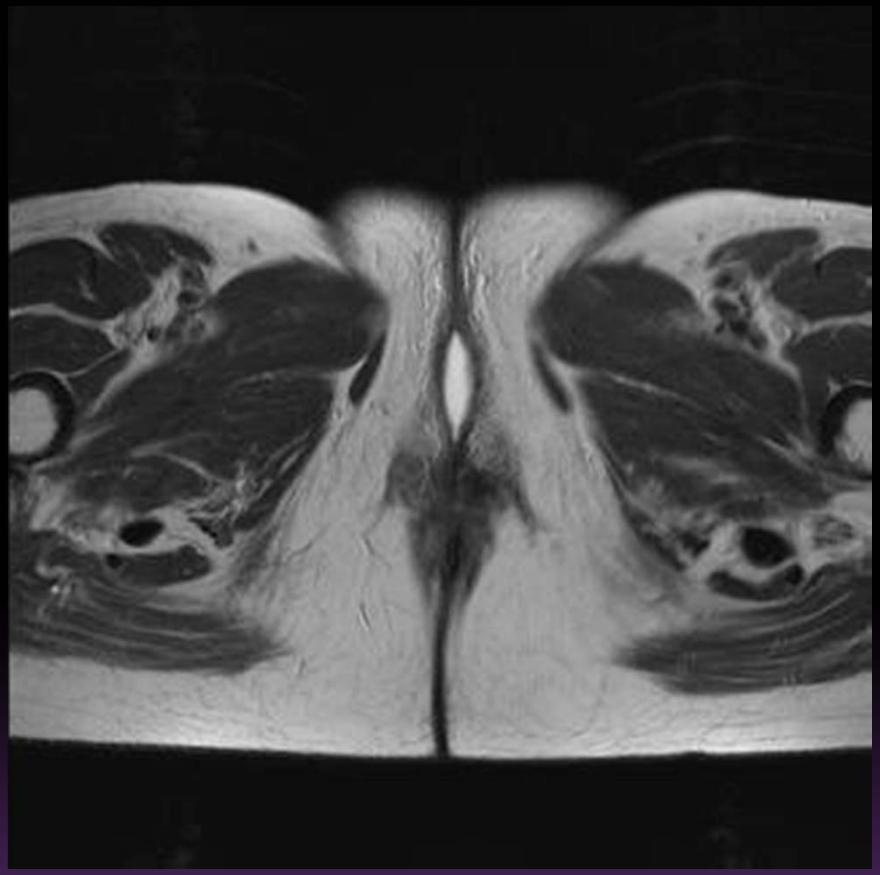

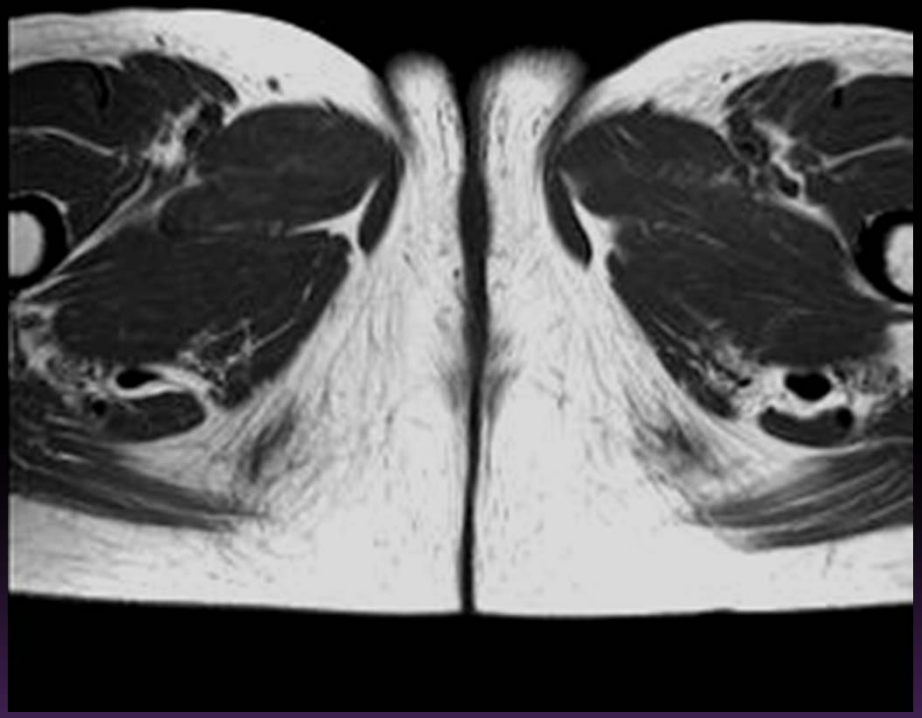

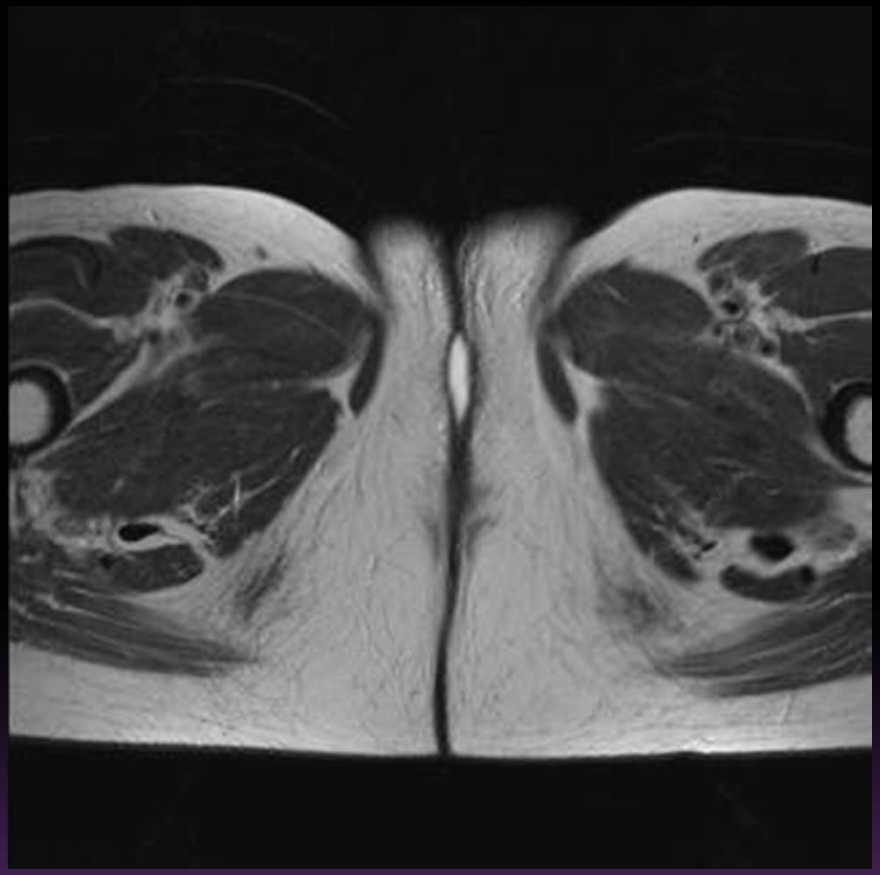

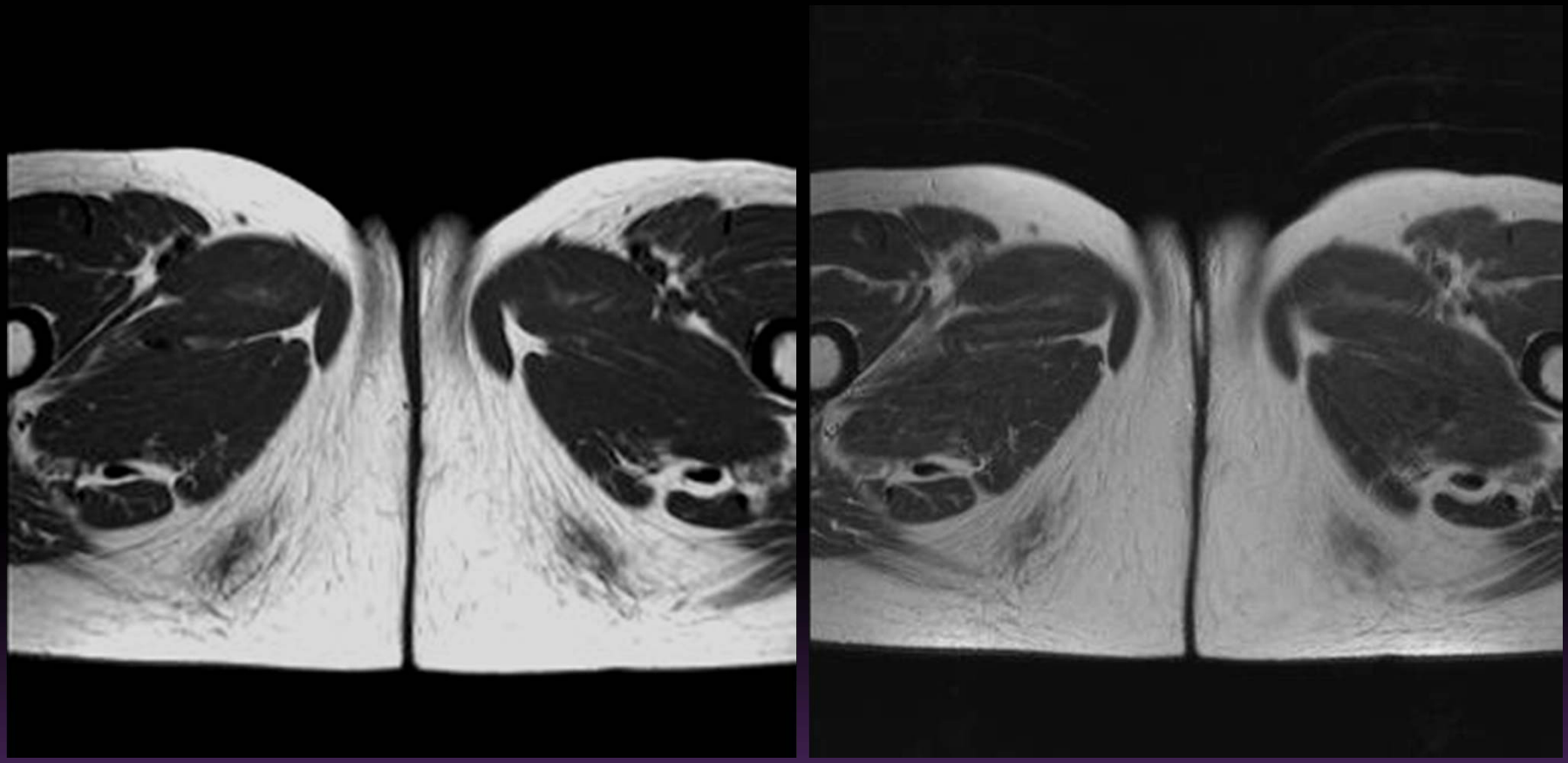

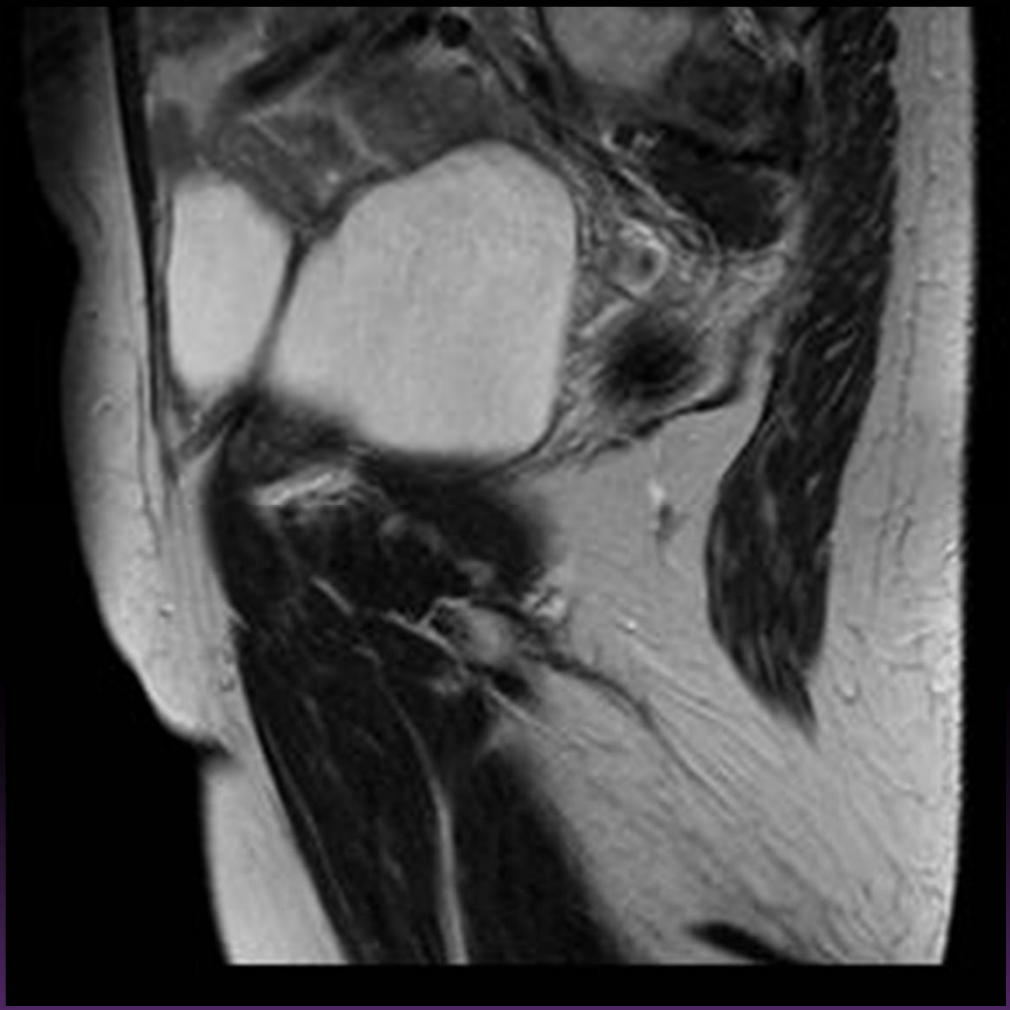

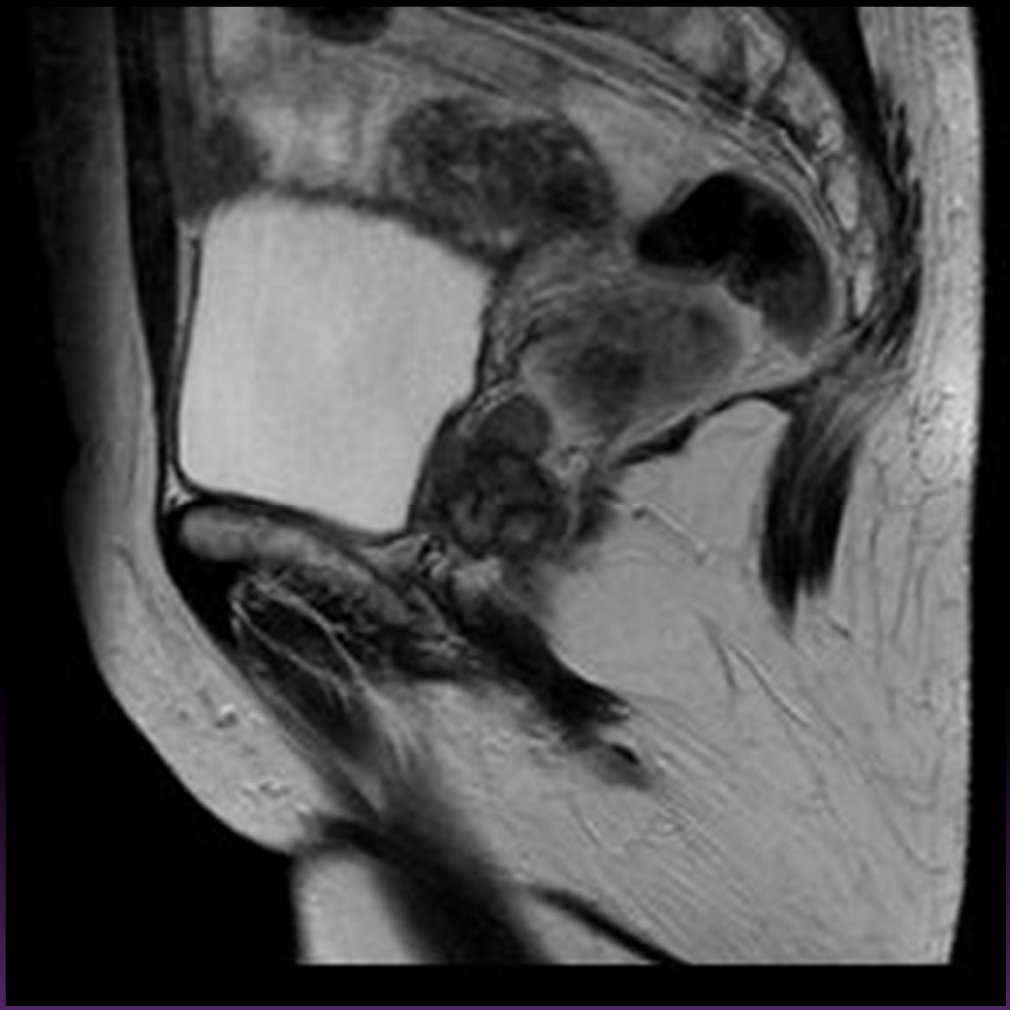

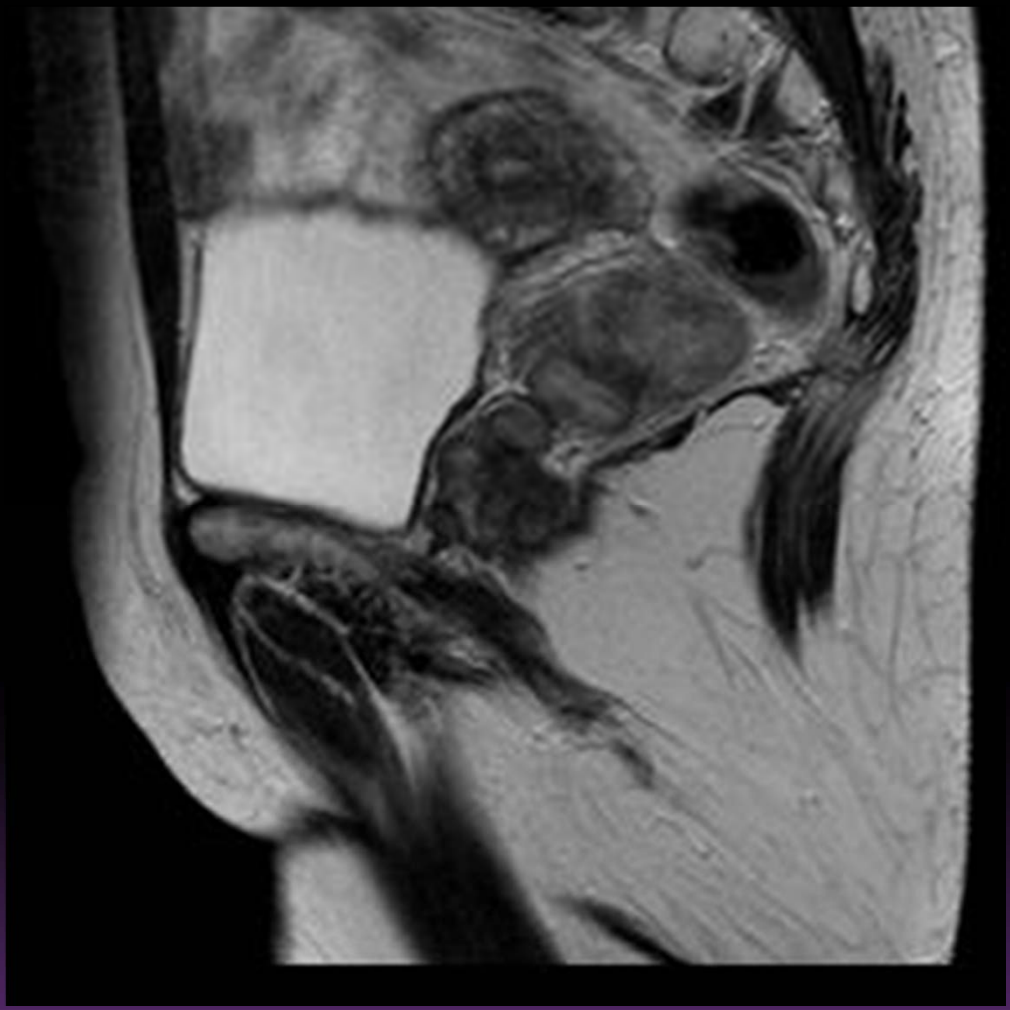

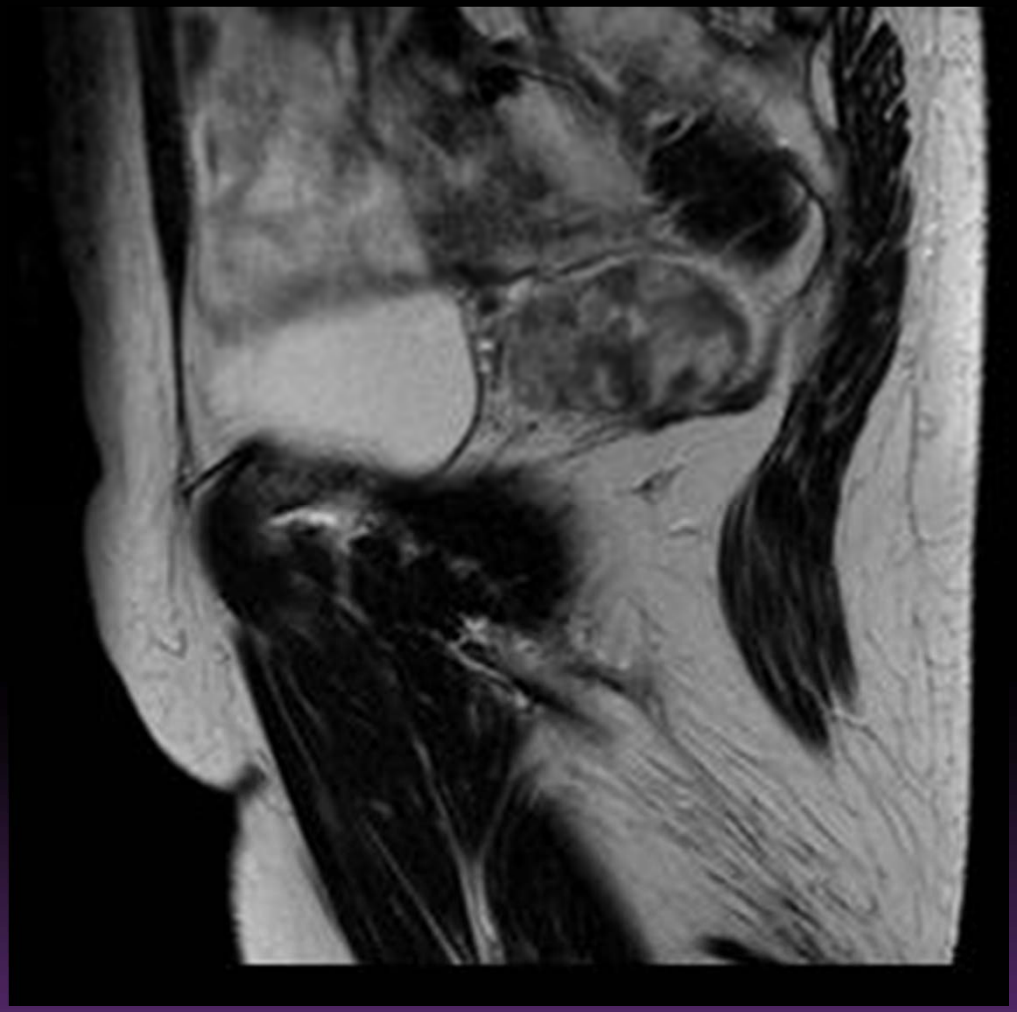

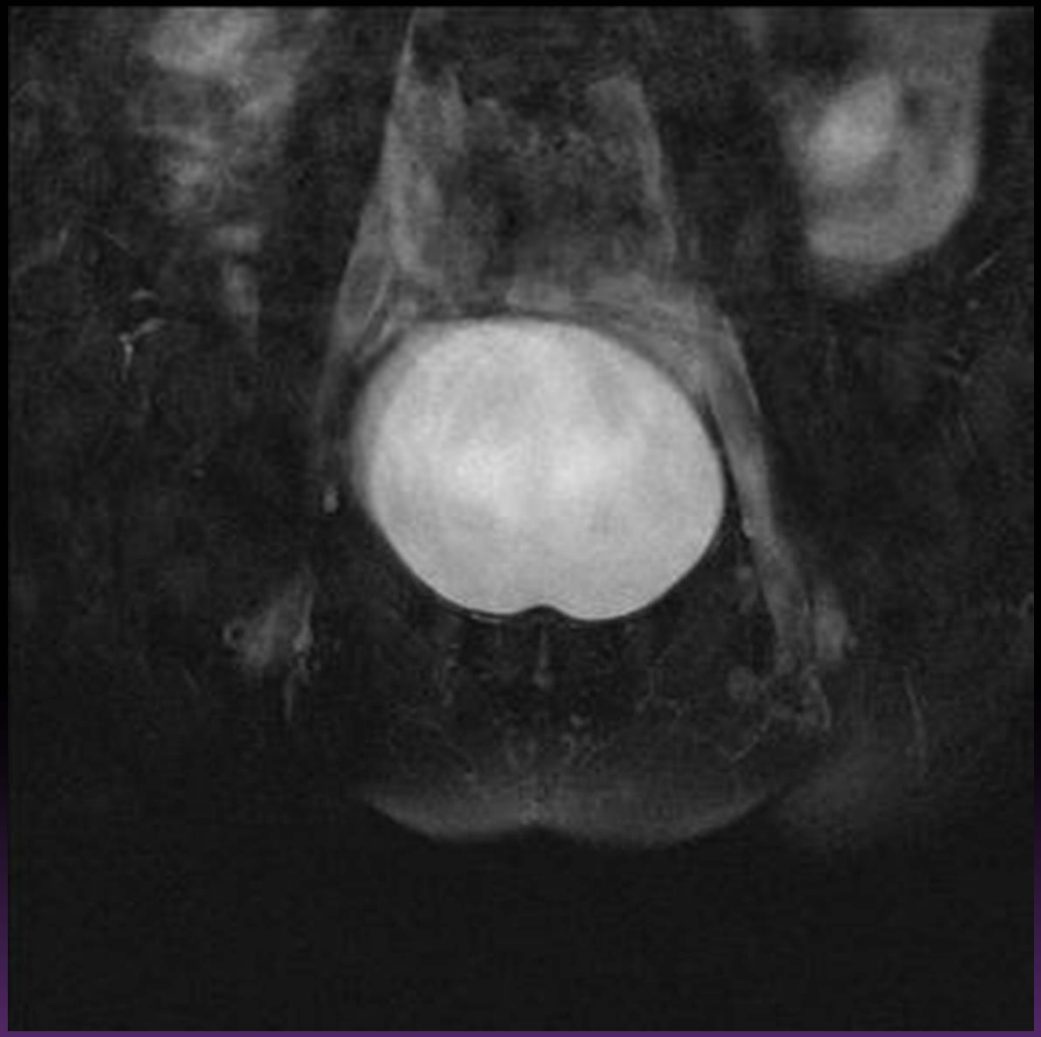

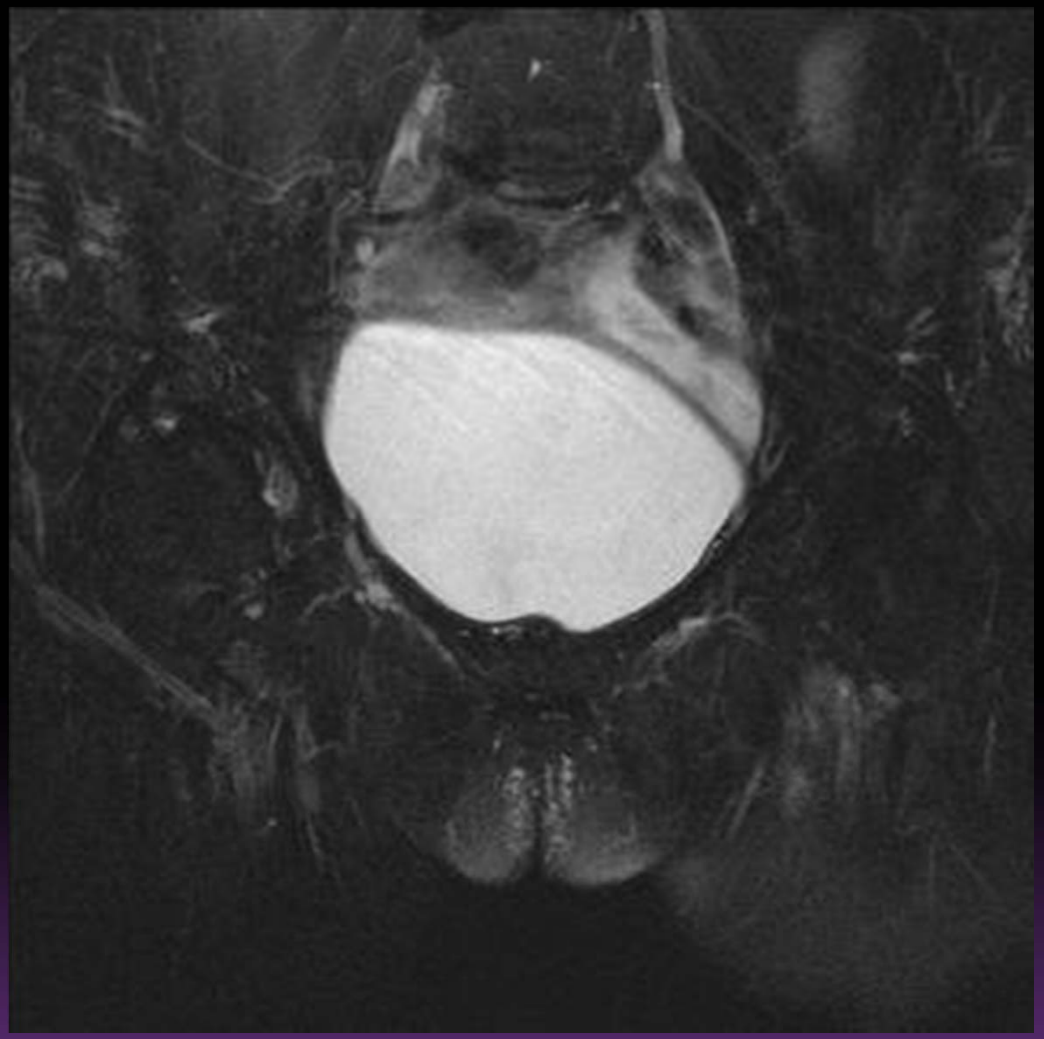

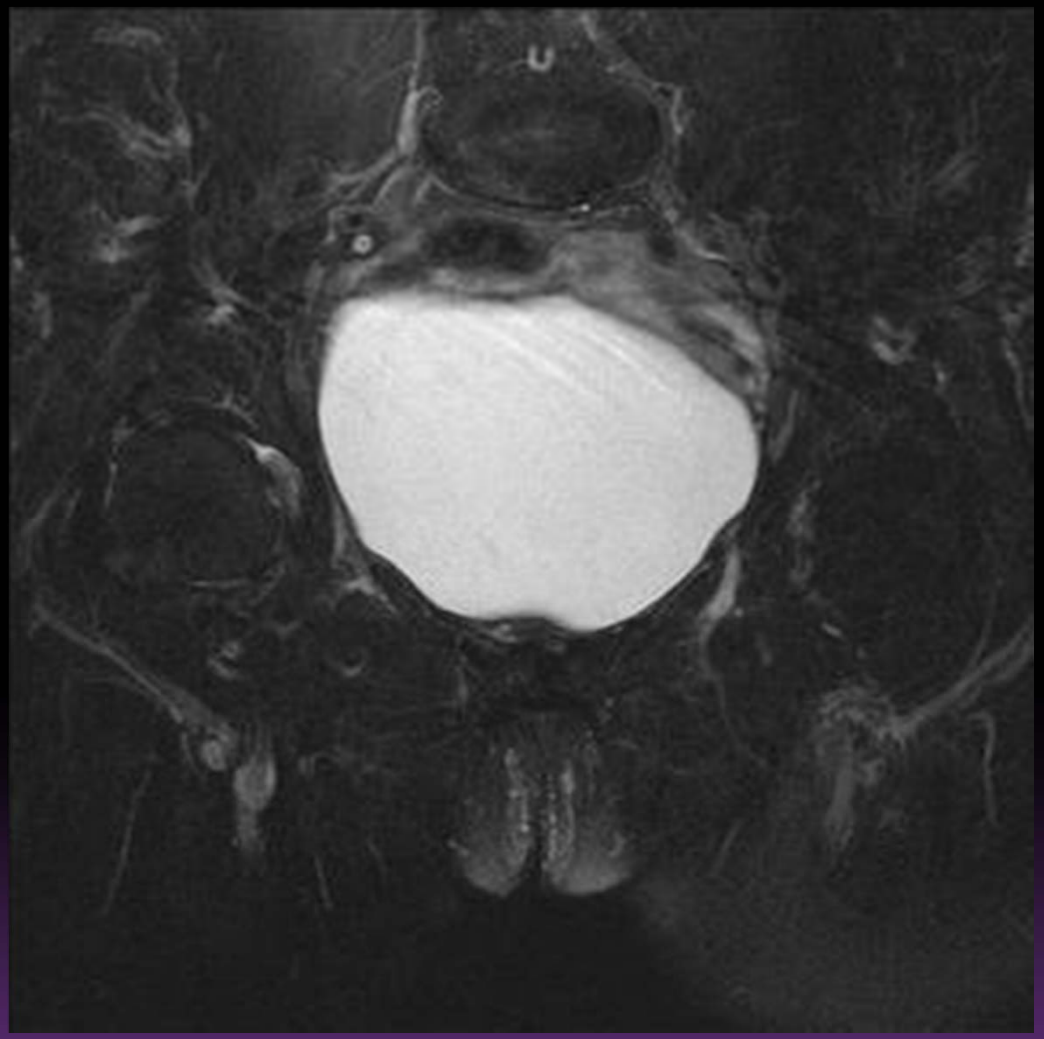
U

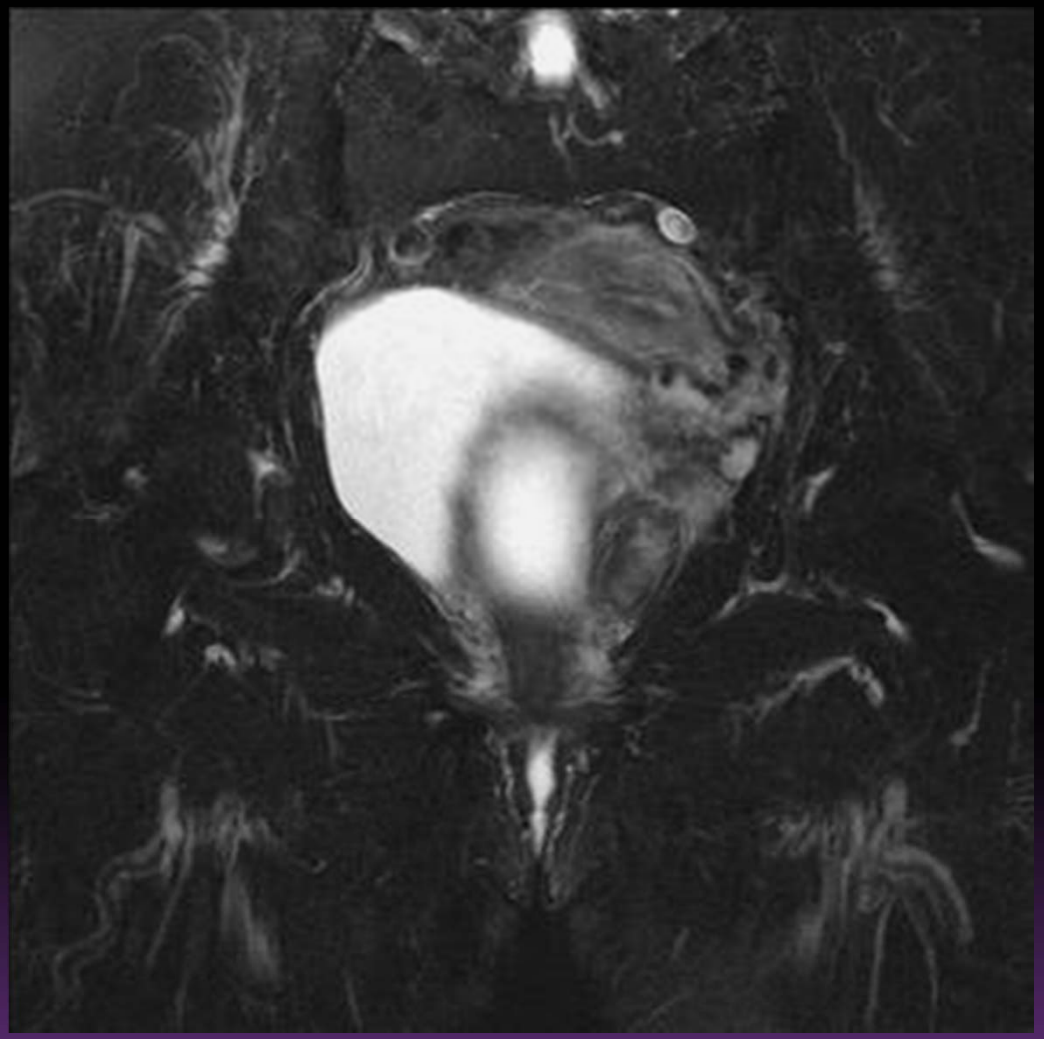

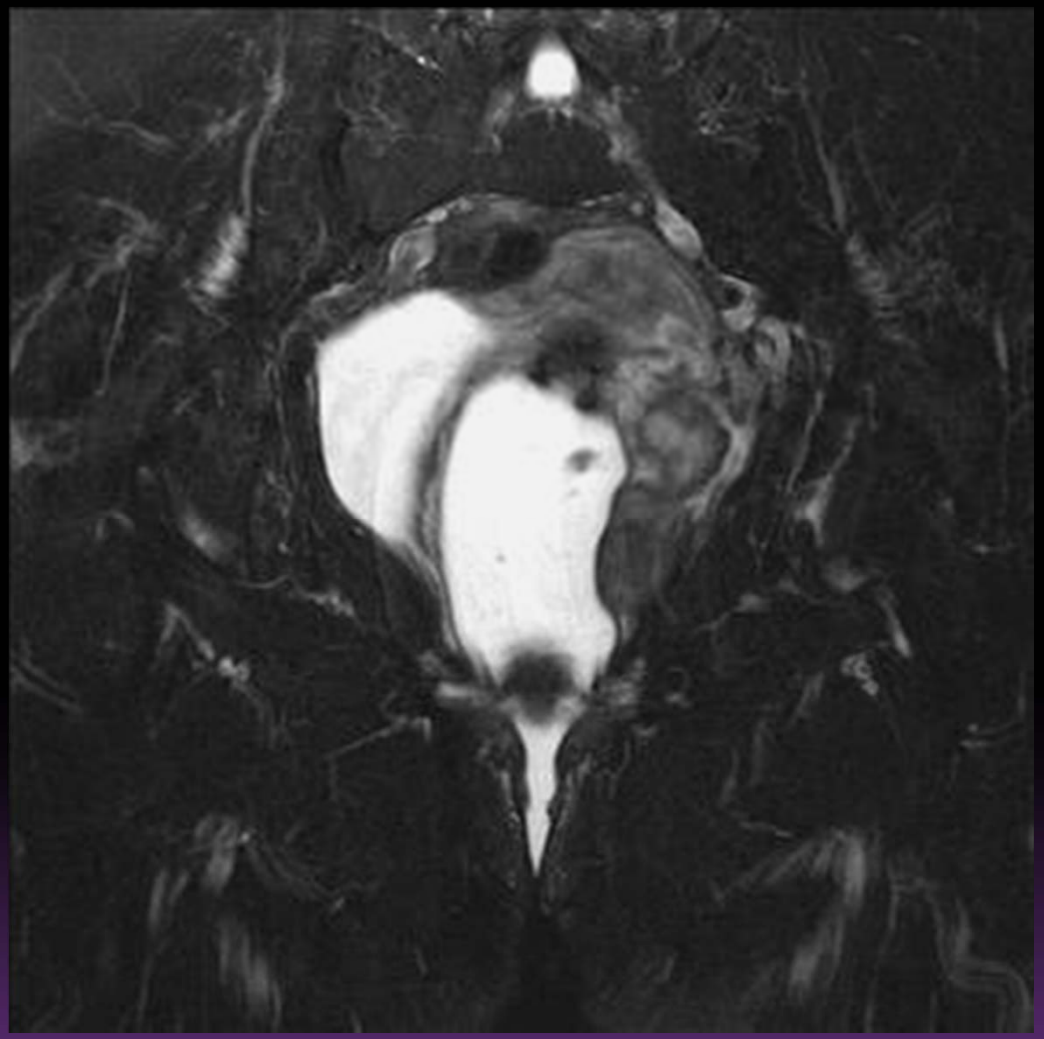

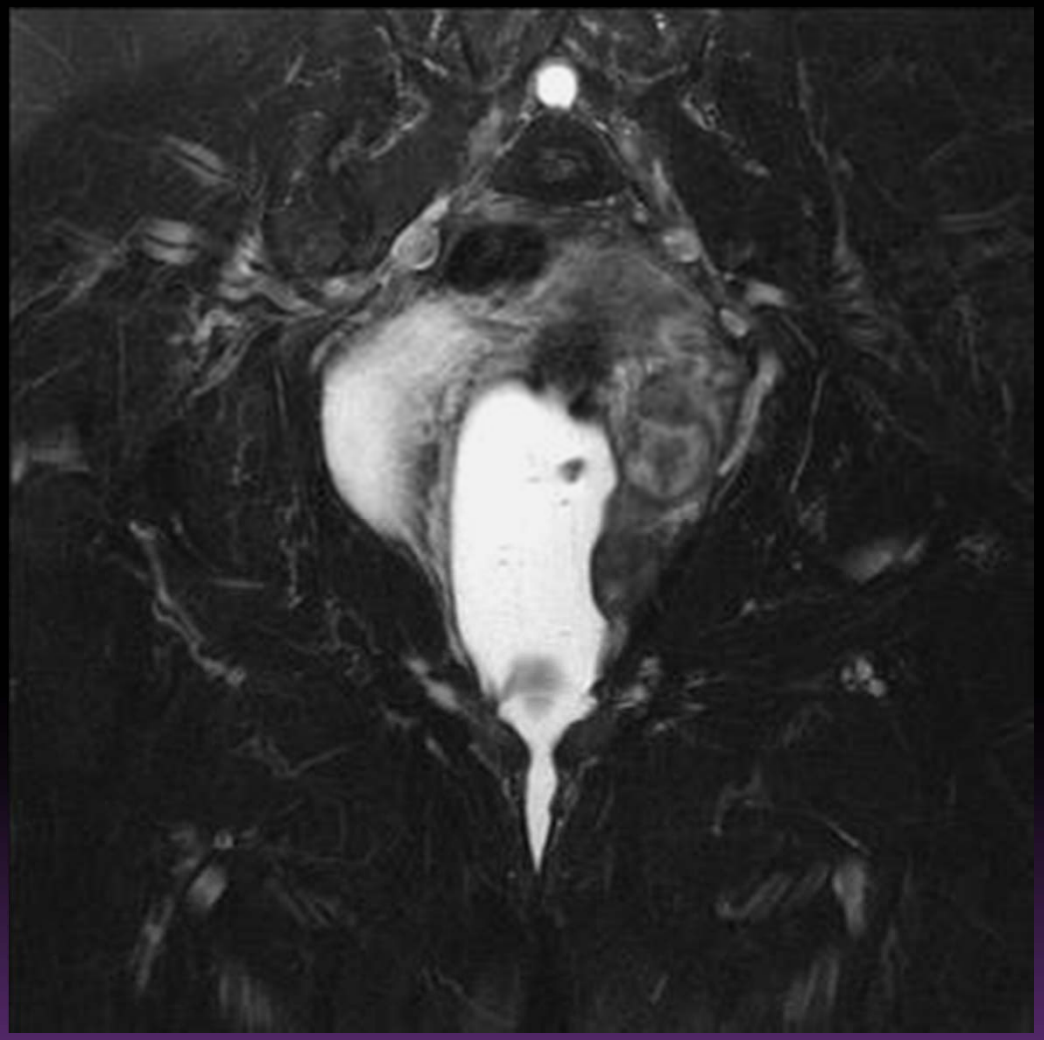

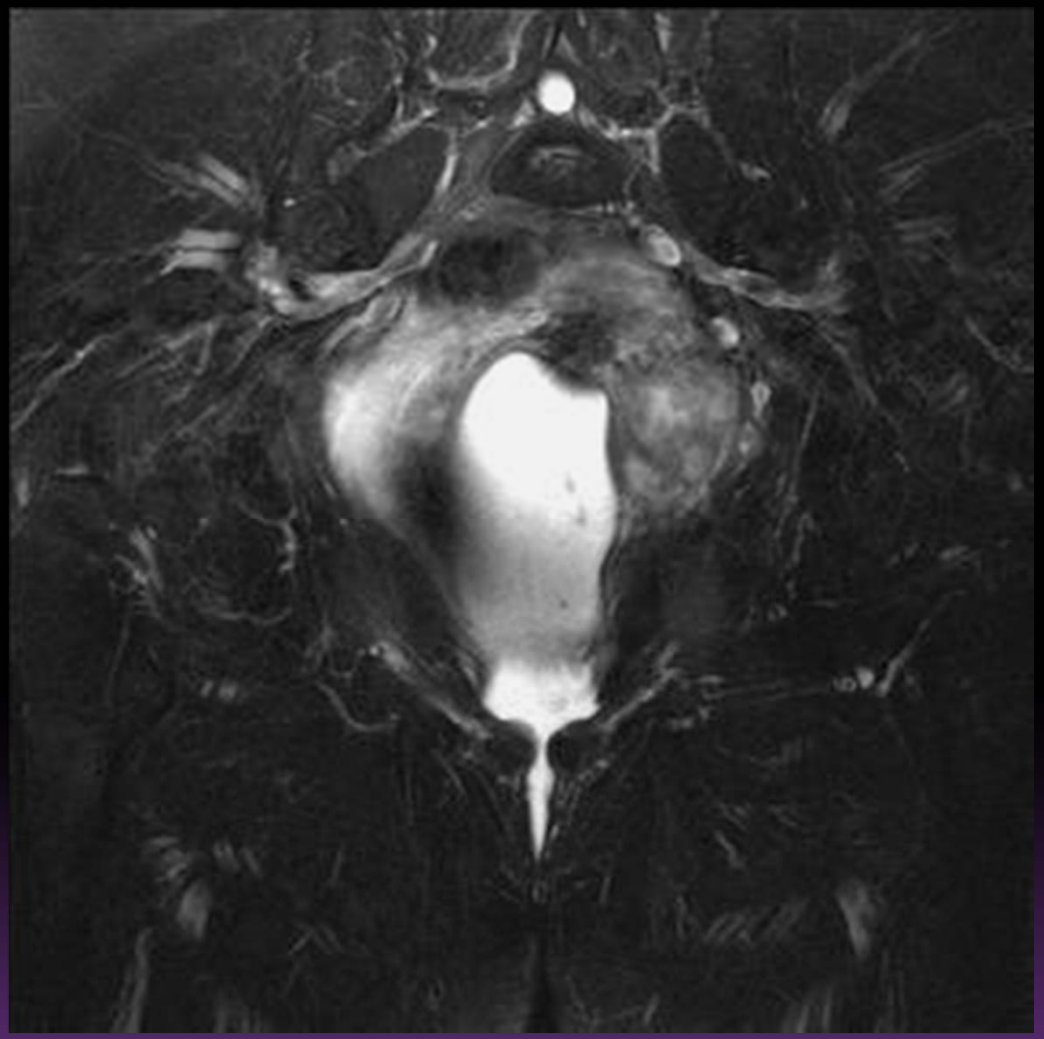

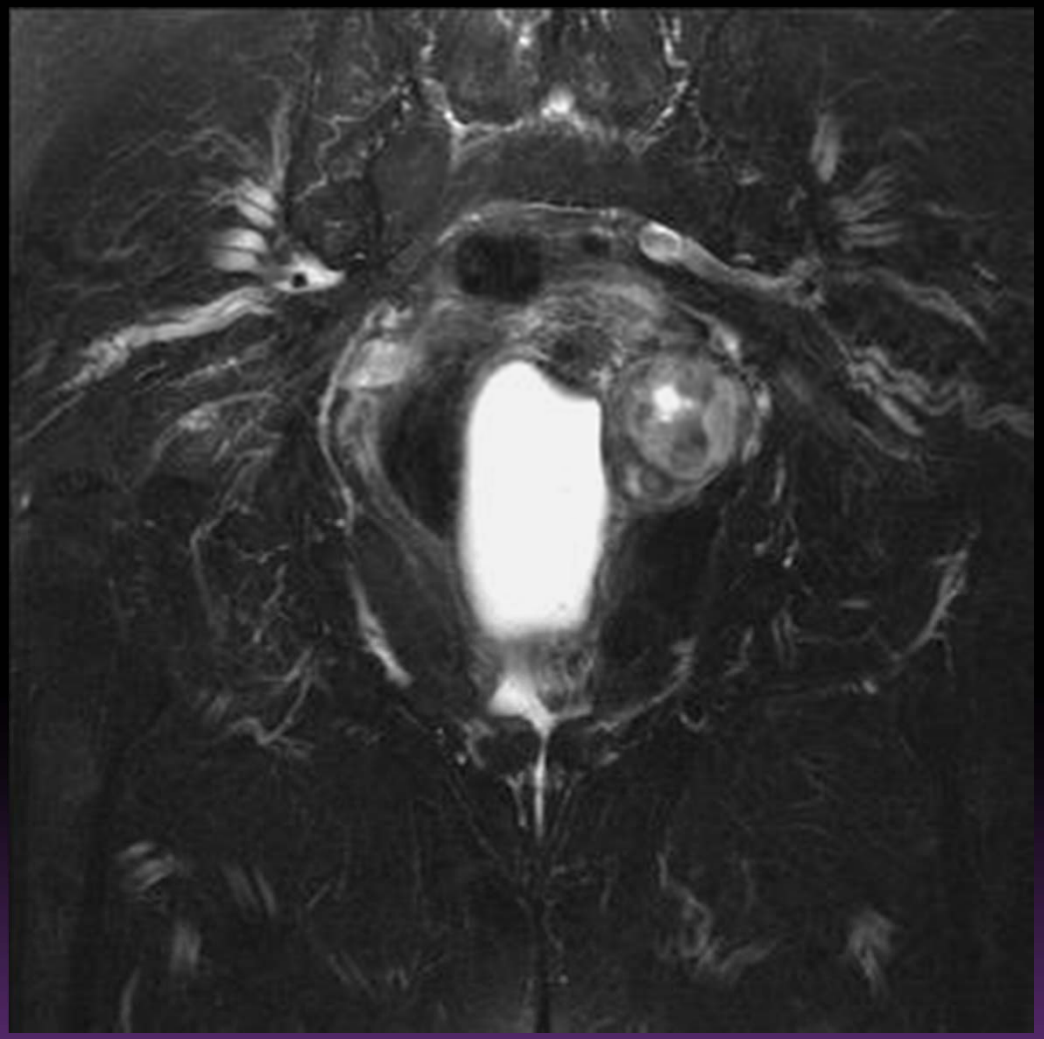

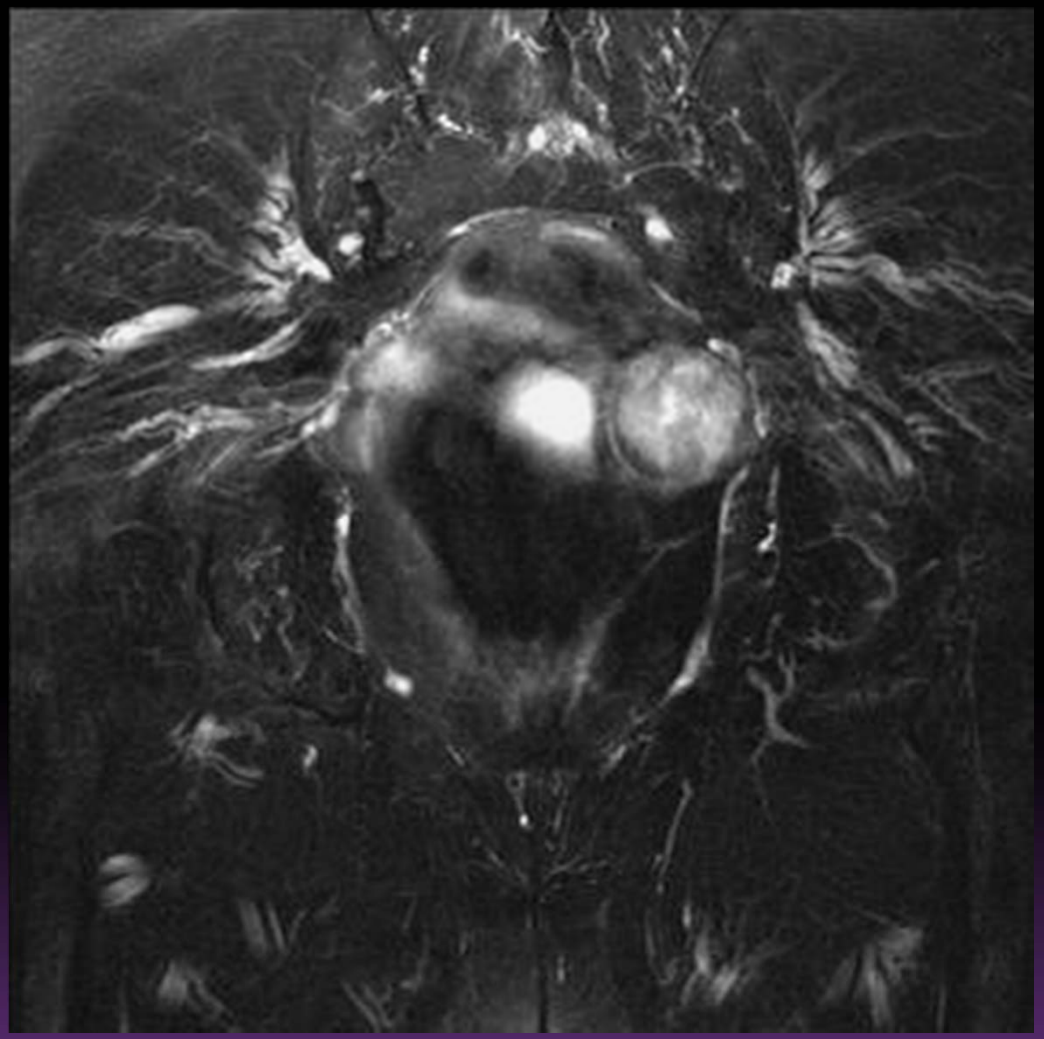

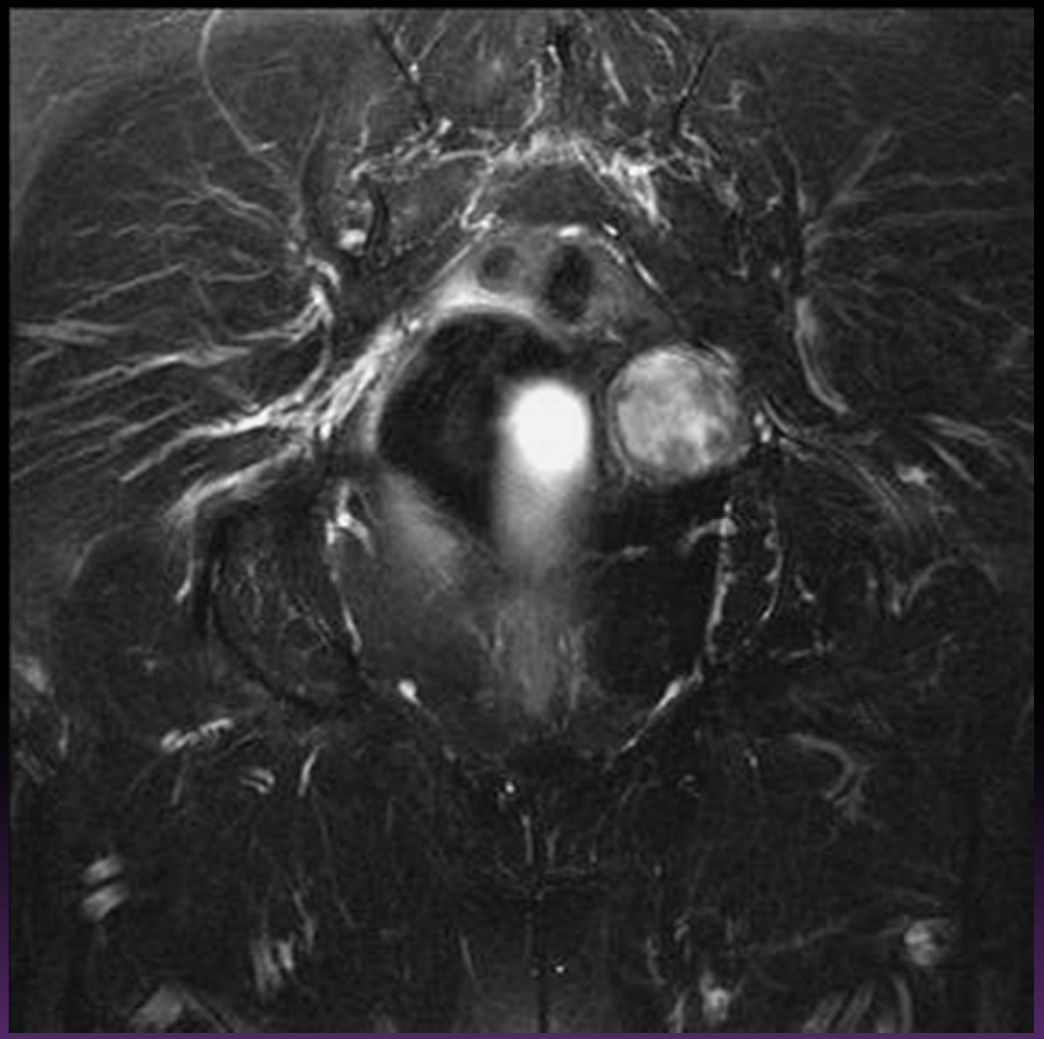

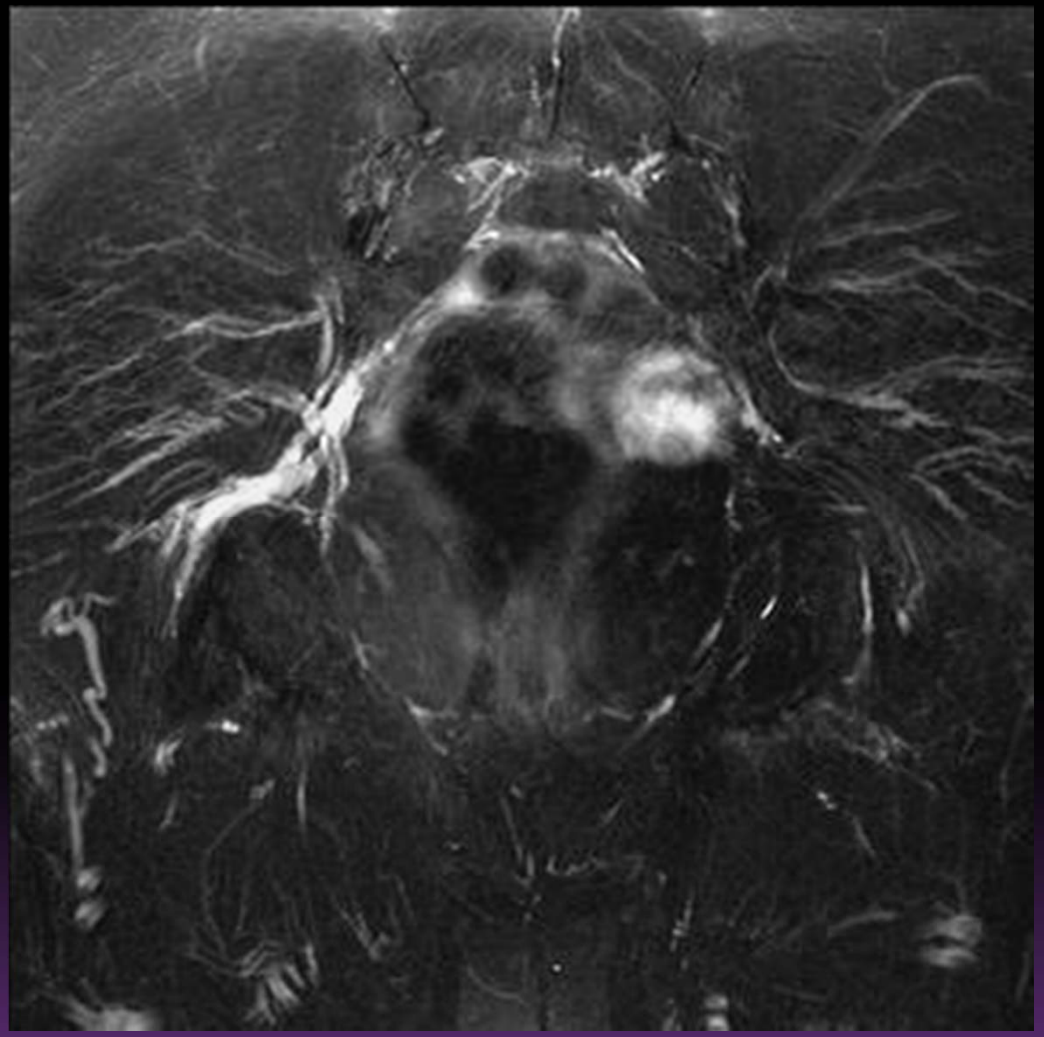

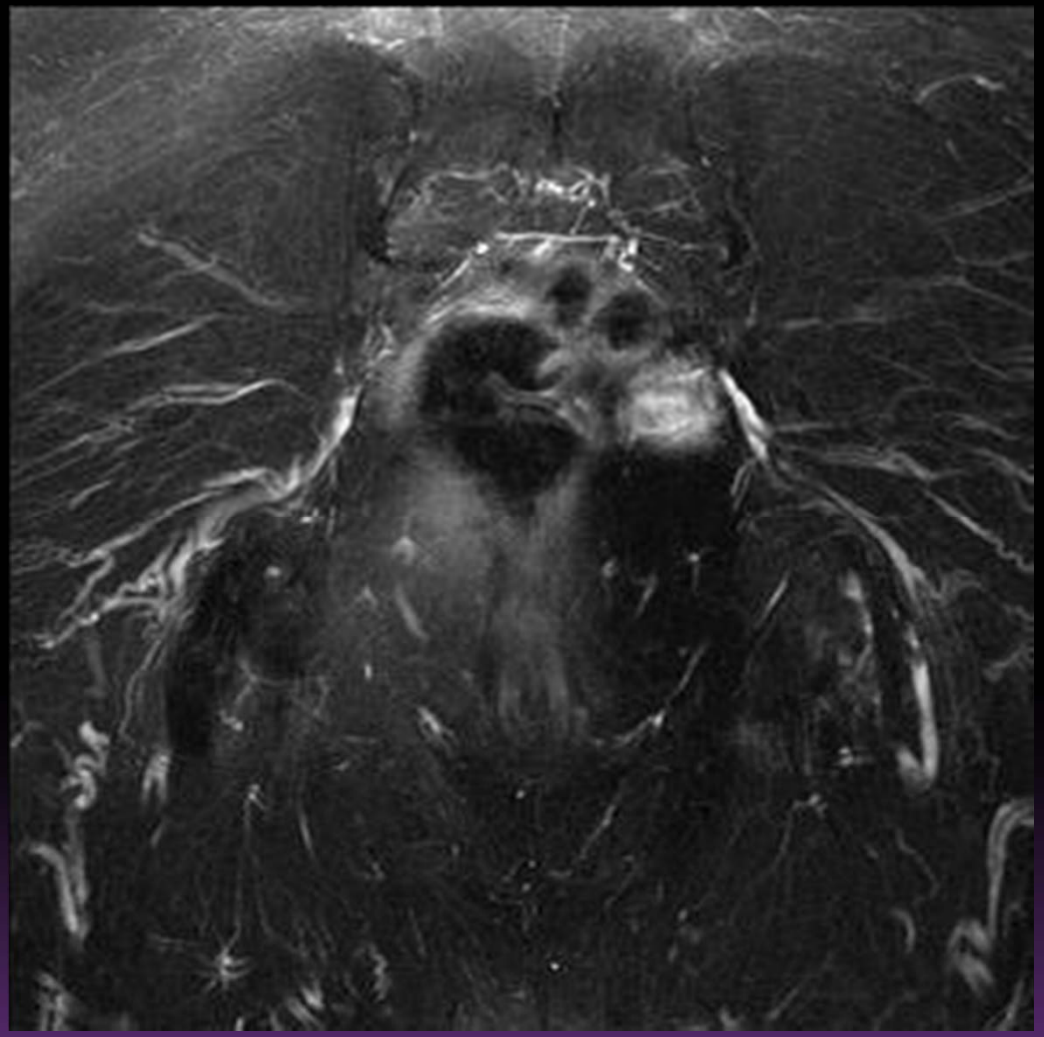

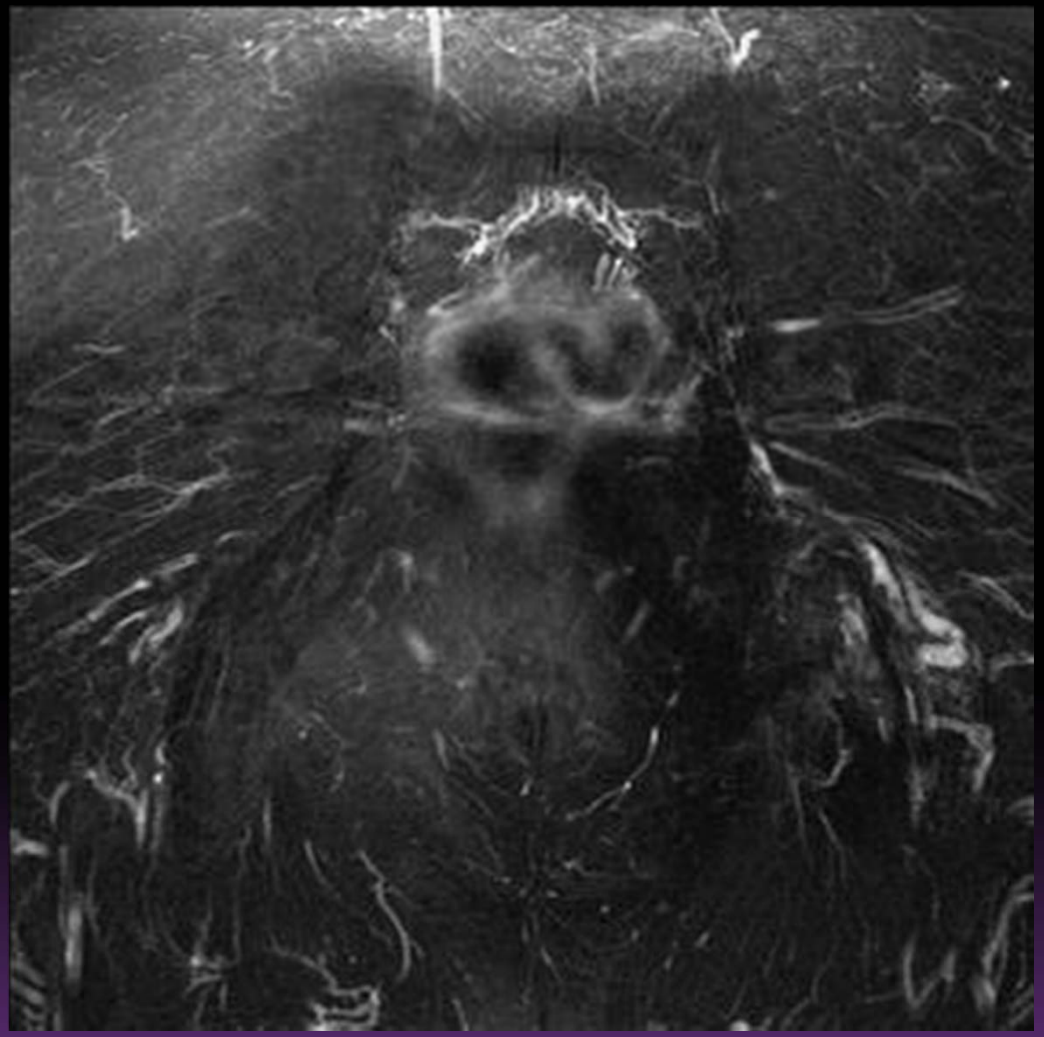

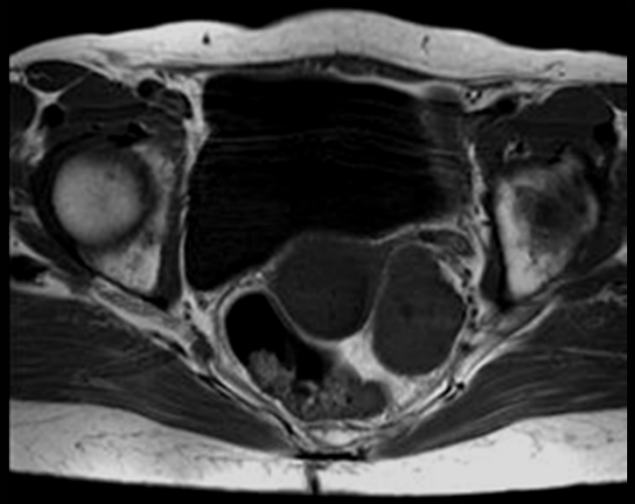

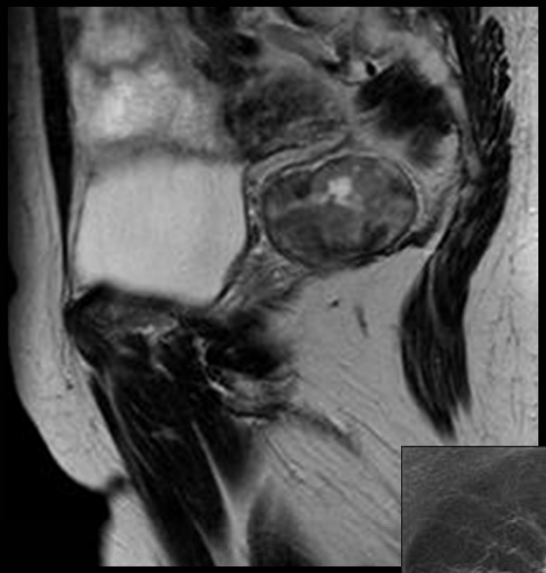

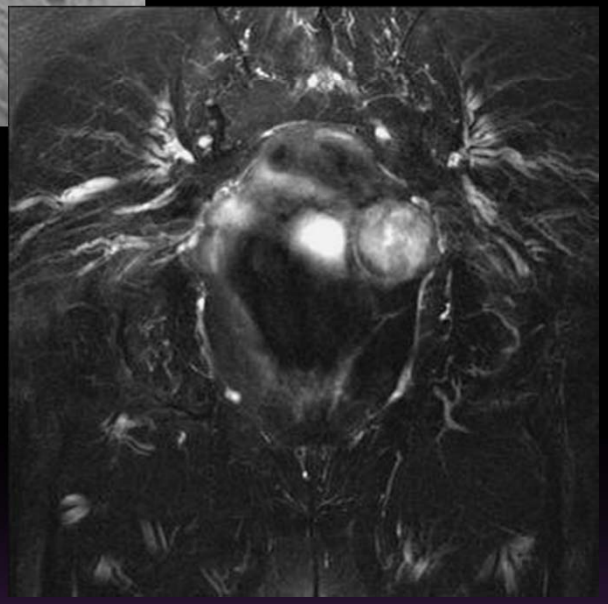

DISCUSSÃO DIAGNÓSTICA

MR Imaging Features of Vaginal Malignancies[1]

Jyoti H. Parikh, FRCR • Desmond P. J. Barton, FRCS • Thomas E. J. Ind, FRCS • S. Aslam Sohaib, FRCR

RadioGraphics 2008; 28:49–63

- Metástases
- Neoplasias primárias
  - Carcinoma epidermóide (85%)
  - Carcinoma de células não escamosas (15%)
    - Adenocarcinoma (9%)
    - Melanoma (< 3%)
    - Sarcomas (< 3%; leiomiossarcoma)
  - Paraganglioma
  - Linfoma
  - ...

Metástases vaginais

- Muito mais frequentes que neoplasias 1ªs (>80%)
- Por:
  - ++ invasão directa de tumores adjacentes (colo, endométrio, ovário e recto)
  - Disseminação linfática ou hematogénea de tumores à distância (cólon, mama, pâncreas, intestino delgado)
- Mtx ca epidermóide: colo 75%, vulva 14%
- Mtx adenocarcinoma: 92,5% 1/3 superior e parede anterior – aparelho genital superior; 90% 1/3 inferior e parede posterior – aparelho GI
- Características em RM ≈ tumor primário

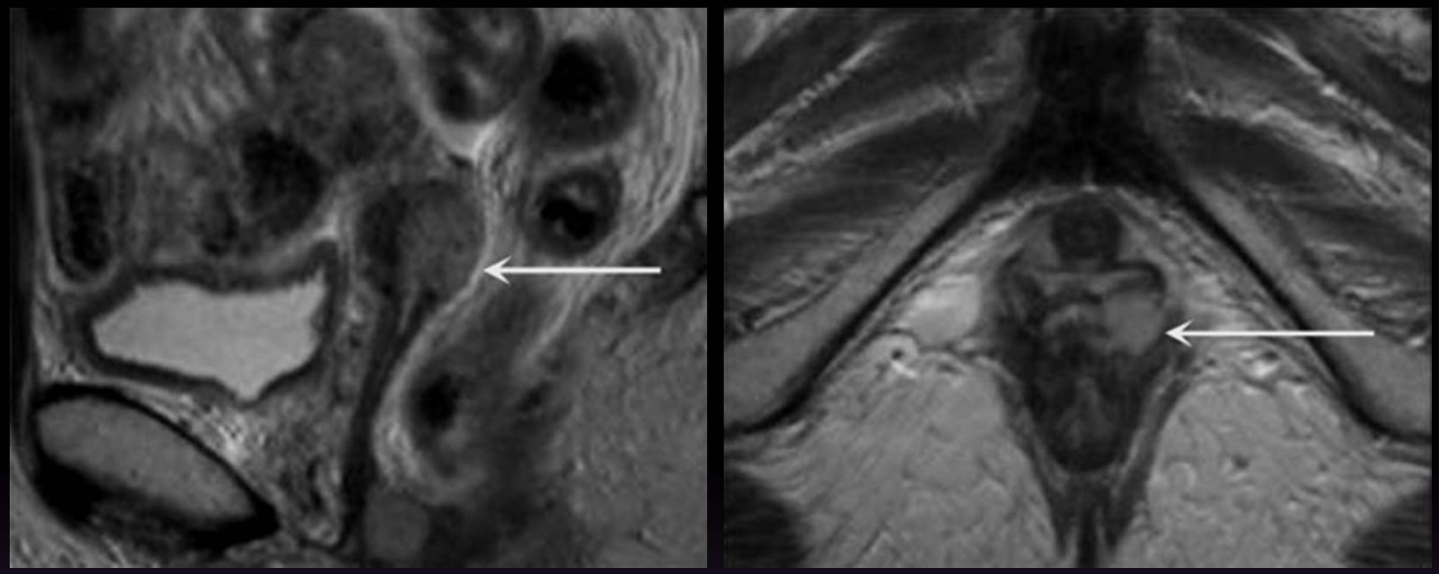

Carcinoma epidermóide

- 85-87% das neoplasias 1ªs da vagina
- ++ ♀ pós-menopausa (60A); FR: HPV
- ++ parede posterior do 1/3 superior
- Disseminação precoce:
  - Invasão directa da bexiga/uretra e recto
  - ADNs pélvicas/inguinais (1/3)
- RM:
  - Avaliação da extensão local e mtxs ganglionares
  - Complicações da doença e do tratamento (fístulas)
  - Detecção de recidivas da doença

Carcinoma epidermóide

- RM:
  - Tumor:
    - Massa difusa, mal definida, irregular
    - Massa lobulada bem definida
    - Espessamento circunferencial
  - T2:
    - Massa com sinal intermédio homogéneo
    - Focos de ↑ sinal (necrose)
  - T1:
    - Massa com isossinal (deforma o contorno)

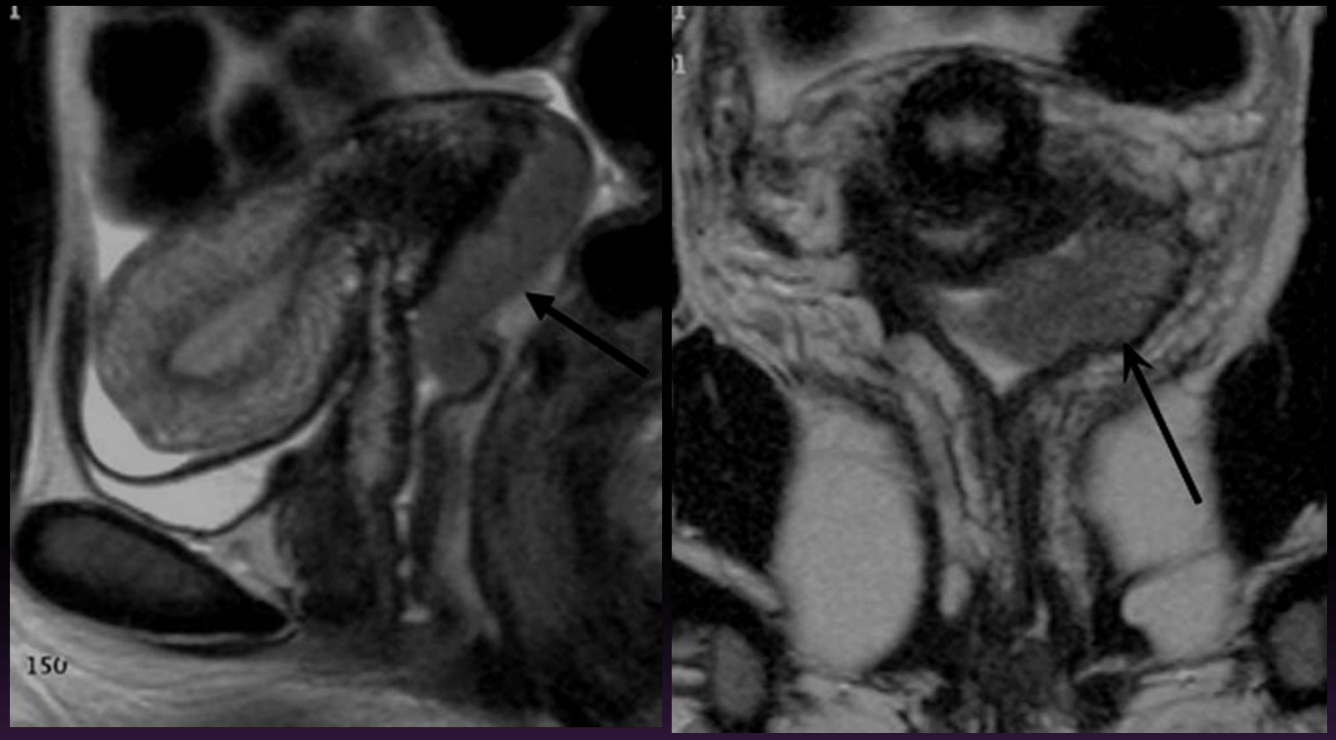
150

- ✓ Manifestação num estadio mais precoce
- ✓ Mulheres mais jovens
- ✓ Melhor prognóstico
- ✓ Recidivas mais frequentes

Carcinoma de células não-escamosas

Adenocarcinoma

- 9% das neoplasias malignas 1.ªs da vagina
- ♀ 14-21A; adenose, endometriose, glândulas periuretrais
- ♀ + velhas: adenocarcinoma de células claras
- ++ 1/3 superior e parede anterior
- RM:
  - Massa lobulada ou espessamento circunferencial difuso
  - T2: hipersinal homogéneo
  - T1: isossinal

Melanoma

- < 3% das neoplasias primárias da vagina
- ♀ pós-menopausa (++ > 50A)
- ++ 1/3 inferior, paredes anterior e laterais
- RM:
  - T1: hipersinal
  - T2: hipossinal

Aspecto dependente da concentração de melanina e presença de hemorragia

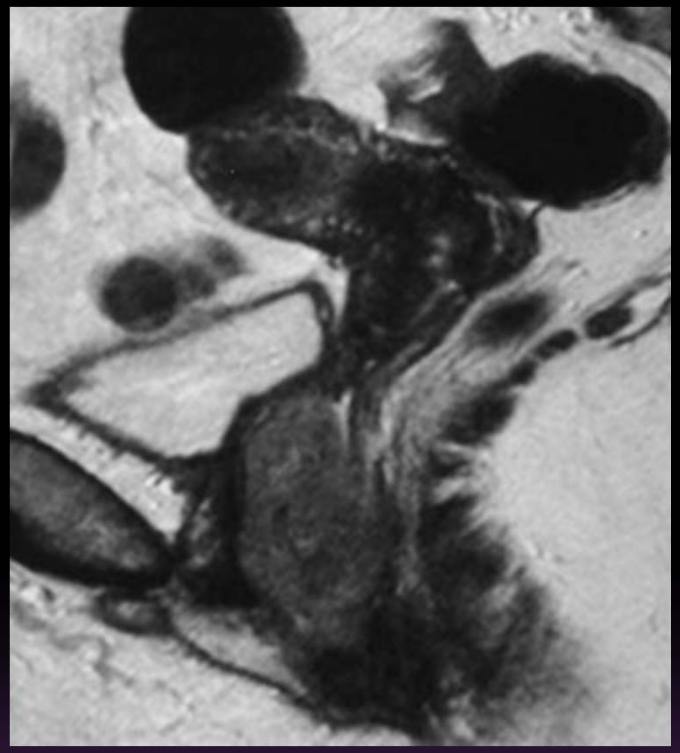

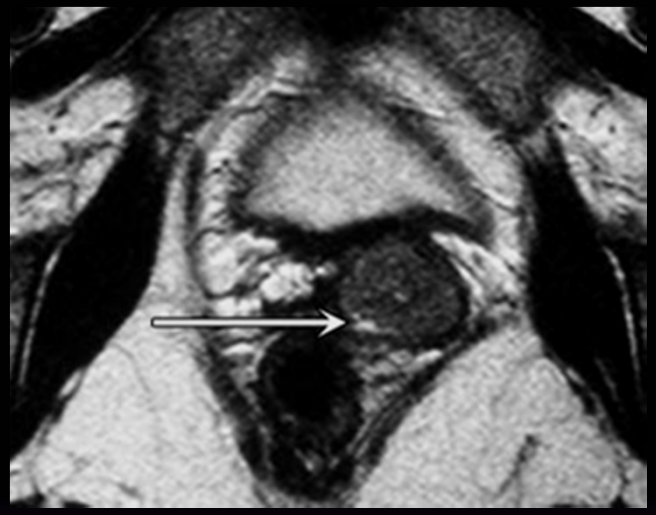

Leiomiossarcoma

- < 2% das neoplasias primitivas da vagina
- ♀ 25-86 A
- Origem no septo recto-vaginal, envolvendo sobretudo a porção superior da vagina; lesão submucosa
- RM ≈ leiomiossarcoma uterino: lesão heterogénea com áreas de hipersinal em T2 (necrose) e hipersinal em T1 (hemorragia)

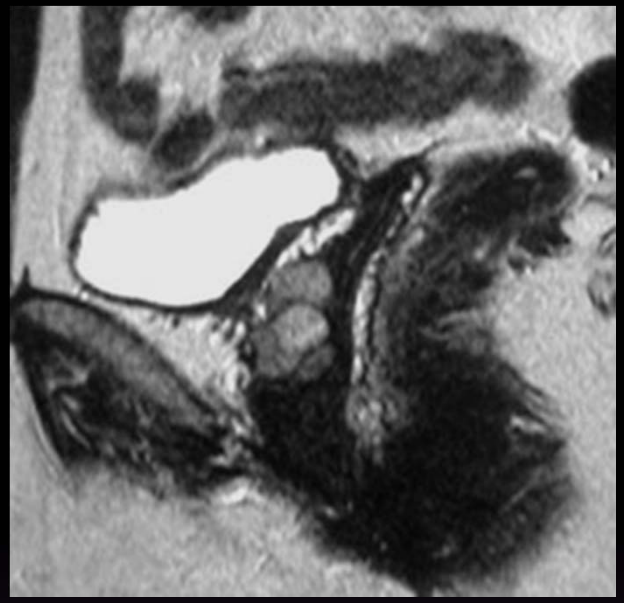

Biópsia

Anatomia Patológica

Relatório Macroscópico

Fragmentos de biopsia vaginal - Três fragmentos de superfície irregular medindo respectivamente, 2,1cm, 1,8cm e 0,8cm cada, de superfície irregular, por vezes esboçando pequenos nódulos e com áreas acastanhadas atribuíveis a processo de cauterização. em secção, revelava um tecido denso esbranquiçado e de consistência duro-elástica.

Relatório Microscópico

BIOPSIA VAGINAL - Os vários fragmentos biopsados referem-se a lesão fusocelular, com células de núcleos alongados sem atipia citológica, citoplasma mal definido eosinófilo, dispostas em feixes que se entrecruzam, ocasionalmente esboçando pequenos nódulos. Não se observa actividade mitótica ou necrose e a celularidade é moderada. Há associadamente uma muito discreta permeação inflamatória.

As técnicas de imunohistoquímica efectuadas mostraram negatividade para o anticorpo CD34 na neoplasia, apenas marcando pequenas estruturas vasculares delicadas dispersas. Os marcadores de diferenciação muscular, actina do músculo liso e desmina também foram negativos. Ausência de imunomarcação para o anticorpo HMB45, excluindo o diagnóstico de Pecoma. Imunomarcação forte e difusa para o anticorpo proteína S100. A actividade proliferativa da lesão avaliada através da imunomarcação para o anticorpo Ki67 varia entre 1 a 4%.

Diagnóstico Histopatológico

As características morfológicas e imunohistoquímicas enquadram a lesão em tumor fusocelular com diferenciação neurogénica, não sendo possível o diagnóstico diferencial entre neurofibroma ou eventual sarcoma fusocelular de baixo grau com diferenciação neurogénica (tumor nervoso das bainhas nervosas periféricas de baixo grau).

Tumores das bainhas nervosas

- Benignos: neurofibromas (centrais) e schwannomas (periféricos)
- Diferenciação benigno/maligno impossível em RM
- RM:
  - Massas fusiformes, bem definidas
  - T1: hipossinal
  - T2: hipersinal difuso; necrose ou hemorragia (++ schwannomas)
  - Realce homogéneo após contraste (excepto se centro quístico/necrótico ou sinal do alvo)

Tumores das bainhas nervosas

- *String sign*
  - Massa fusiforme com cordão de tecidos moles vertical num ou em ambos os lados da massa ⇨ nervo
- *Split-fat sign*
  - Halo periférico de gordura (desvio da gordura que rodeia o rolo vasculo-nervoso)
- *Target sign*
  - T2 e T1 pós-civ: hipossinal central (tecido fibroso) e hipersinal periférico (tecido mixomatoso)