Clínica Universitária de Radiologia dos HUC

Moderador: Dr. Fernando Alves

RadioGraphics

Volvulus of the Gastrointestinal Tract: Appearances at Multi-modality Imaging[1]

September-October 2009

- ✓ Introdução
- ✓ Objectivos
- ✓ Volvo gástrico
- ✓ Volvo do intestino delgado
- ✓ Volvo cólico
  - Sigmóide
  - Transverso
  - Cecal
- ✓ Conclusões

Introdução

Volvo do Tracto Gastro-Intestinal (TGI)

- dilema diagnóstico para os radiologistas:

Apresentação clínica inespecífica

→ dor abdominal , náuseas e vómitos

↓

Diagnóstico clínico é raro

↓

<u>Diagnóstico imagiológico</u>:

- radiologia convencional
- fluoroscopia
- TC abdominal

Previne complicações graves decorrentes do DG tardio do volvo → isquémia e enfarte mesentérica

Objectivos

- ✓ Descrever:
  - as diferentes características clínicas
  - achados imagiológicos comuns

.....dos vários tipos de volvos do tracto gastrointestinal

Volvo gástrico

- ✓ Pouco comum
- ✓ Clínica:
  - Tríade Borchardt

    Epigastralgia súbita

    Vómitos incoercíveis

    Intubação nasogástrica impossível

- ✓ Subtipos :
  - Organoaxial (2/3 casos)
  - Mesenteroaxial
  - Misto (componente organoaxial + mesenteroaxial)

    ➡ Emergência cirúrgica

Volvo gástrico organoaxial

Rotação do estômago à volta do seu eixo longo

- ✓ Grande curvatura em posição superior
- ✓ Pequena curvatura em posição mais inferior
- ✓ Rotação superoanterior do antro
- ✓ Rotação posteroinferior do fundo

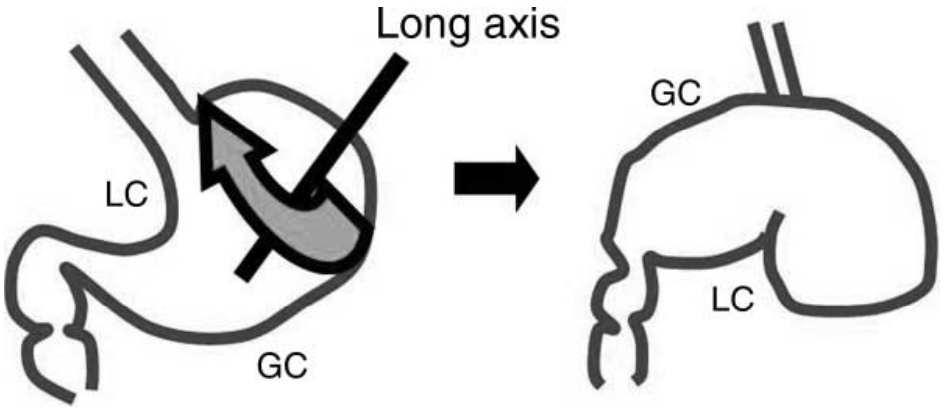

Volvo gástrico organoaxial

Factores predisponentes:

- hérnia pós traumática ou paraesofágica (adultos)
- hernia de Bodaleck (crianças)

Torção > 180º→ volvo completo ou severo

↓

Obstrução de saída

↓

Distensão gástrica, com liquido de estase

Volvo gástrico organoaxial

Torção < 180º→ volvo incompleto/parcial e menos severo

↓

Ausência de sinais clínicos e imagiológicos de obstrução

↓

Designação + correcta: **posição organoaxial**

↓

Volvo gástrico organoaxial

Volvo gástrico organoaxial

Decisão terapêutica depende:

- severidade da sintomatologia
- inicio do quadro clínico – agudo

... não sendo consensual a atitude a tomar em relação aos doentes assintomáticos (posição organoaxial) – tratamento ou seguimento clínico?

Volvo gástrico mesenteroaxial

Rotação do estômago à volta do seu eixo curto

- ✓ Antro desloca-se para cima, ficando em posição superior em relação à junção gastro-esofágica

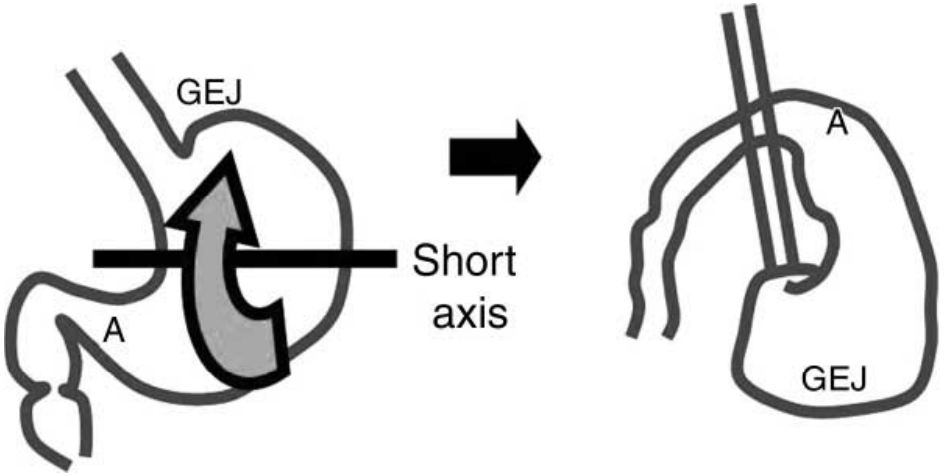

Volvo gástrico mesenteroaxial

- ✓ Rotação geralmente parcial, i.é < 180º
- ✓ Ausência de factores predisponentes (defeitos diafragmáticos)

Volvo gástrico
- achados imagiológicos -

1. Radiologia convencional

- ✓ Herniação de grande parte do estômago através do diafragma
- ✓ Nível hidro-aéreo intratoracico

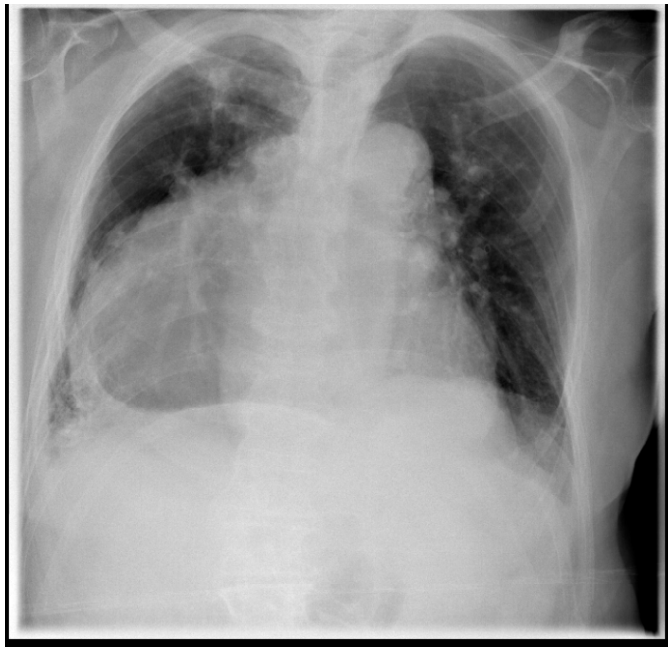

Volvo gástrico
- achados imagiológicos -

2. Radiofluoroscopia

- ✓ Determina subtipo de volvo gástrico
- ✓ Avalia a passagem do contraste oral para o duodeno
  - ✓ - presente:volvo incompleto/parcial/menos severo
  - ✓ - ausente: volvo completo/severo

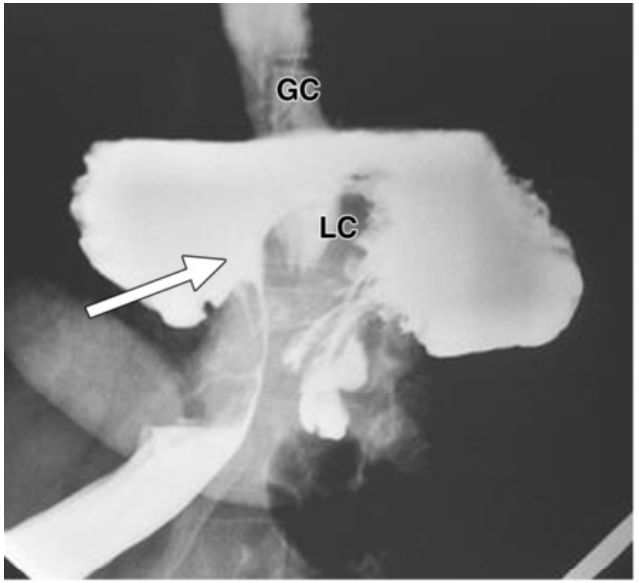

Subtipo organoaxial

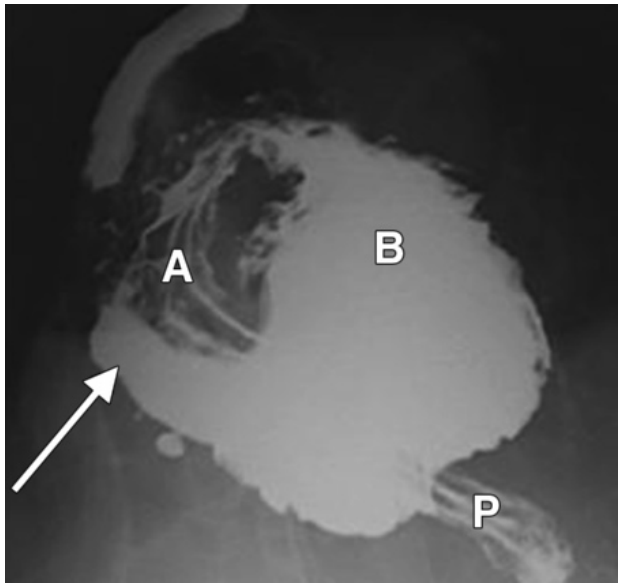

Subtipo mesenteroaxial

Volvo gástrico
- achados imagiológicos -

3. TC

- ✓ Confirma a presença de volvo no contexto de hérnia paraesofágica
- ✓ Detecta o ponto de transição

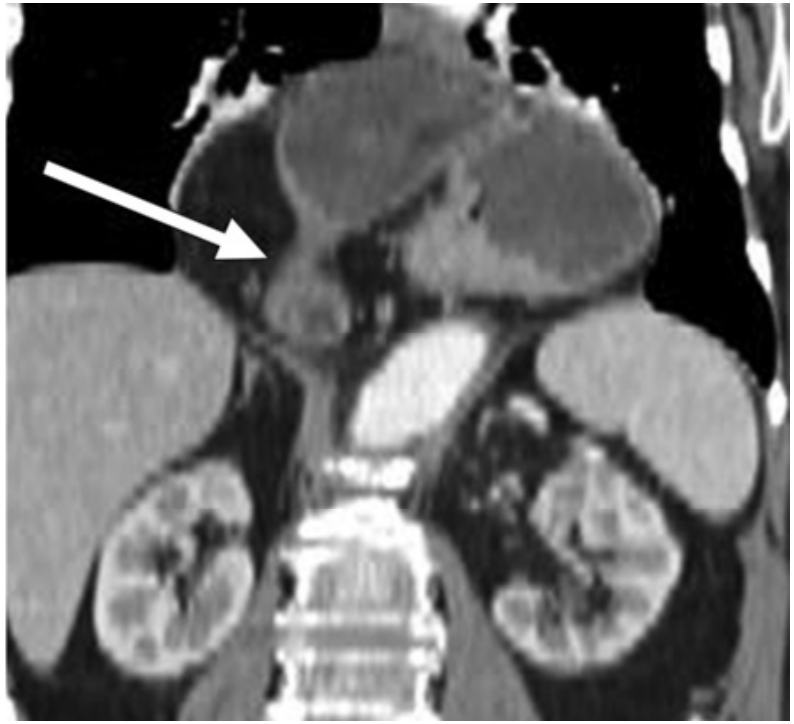

Volvo gástrico organoaxial no contexto de hérnia paraesofágica (estômago em localização torácica)

Volvo gástrico
- complicações-

<u>Quando</u>? Atraso na sua apresentação clínica, no seu diagnóstico ou tratamento cirúrgico.

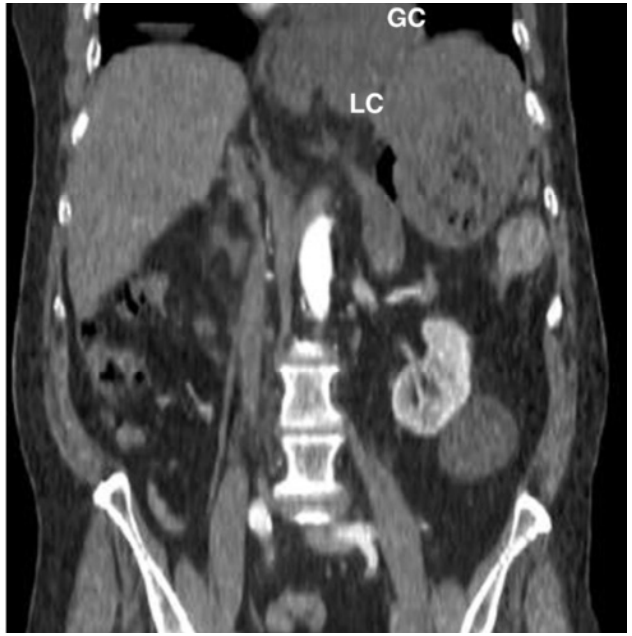

Distensão gástrica

Pneumoperitoneu

Isquémia gástrica

Necrose

Perfuração
- Mediastinite
- Peritonite

Volvo do intestino delgado (ID)

- ++RN/crianças; subdiagnosticado nos adultos (contributo actual da TC de urgência)

- Clínica:

  RN: vómitos biliares

  Adulto:

  dor abdominal crónica e intermitente (volvo de resolução espontânea)

  dor abdominal, naúseas e vómitos (volvo que não resolve espontaneamente)

- Factor predisponente: **malrotação do ID**

  → fixação anormal do mesentério

  → raíz do mesentério demasiado curta

  → rotação do ID à volta do seu mesentério = volvo --→ obstrução ID--→ isquémia mesentérica

Volvo do intestino delgado (ID) - achados imagiológicos -

1. Radiologia convencional

   → raramente ajuda no DG

2. Eco-doppler (raro)

   → veia mesentérica superior à esquerda da artéria correspondente

3. Radiofluoroscopia

   → detecta posição anormal do ID nos quadrantes direitos do abdómen e consequentemente do ligamento de Treitz

Volvo do intestino delgado (ID) - achados imagiológicos -

Ligamento de Treitz

- ✓ N: a nível ou à esquerda do pedículo esquerdo de L1
- ✓ Malrotação: abaixo e à direita do pedículo esquerdo de L1

Volvo

- ✓ ++ segmento proximal do ID
- ✓ “corkscrew-like appearance”

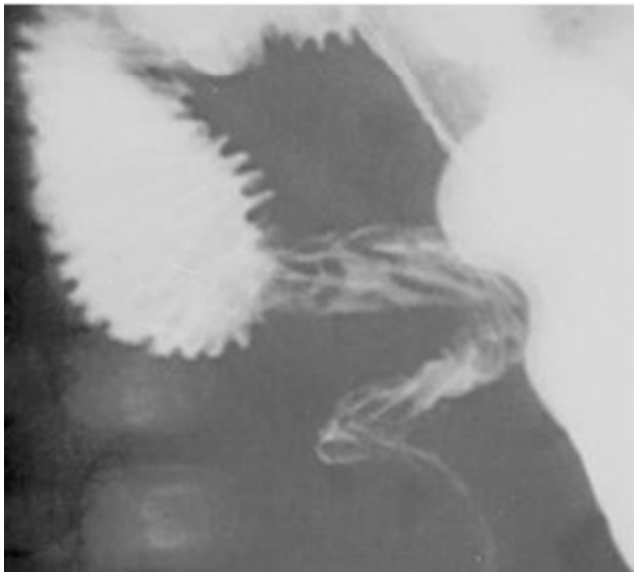

Volvo do intestino delgado (ID) - achados imagiológicos -

4. TC

- ✓ "**Whirl sign**"- torção dos vasos na raiz do mesenterio no local do volvo
- ✓ Relação anormal AMS/VMS
- ✓ Localização ectópica da maioria das ansas intestinais
- ✓ Posição anormal do ligamento de Treitz

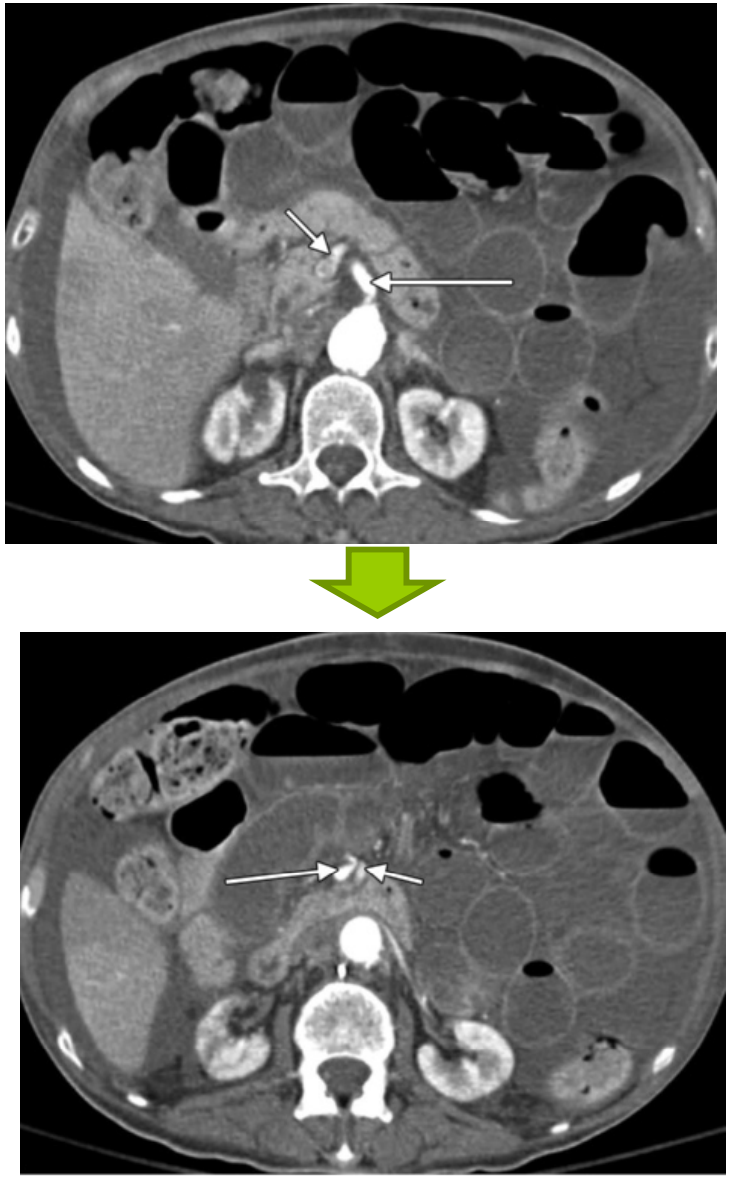

Volvo cólico – cego

- ✓ 25-40% casos dos volvos cólicos
- ✓ Factores predisponentes:

  -congénitos (++):

  -fixação anormal do cólon direito ao retroperitoneu

  - motilidade cólica anormal deste segmento

  - adquiridos (--):

  → Dilatação do cólon direito

  - gravidez

  - colonoscopia recente

Volvo cólico – cego
- achados imagiológicos -

1. Radiologia convencional

- ✓ Diagnostica grande parte dos casos!!

- ✓ Distensão gasosa de ansa cólica localizada ++ no QSE ou média do abdómen.

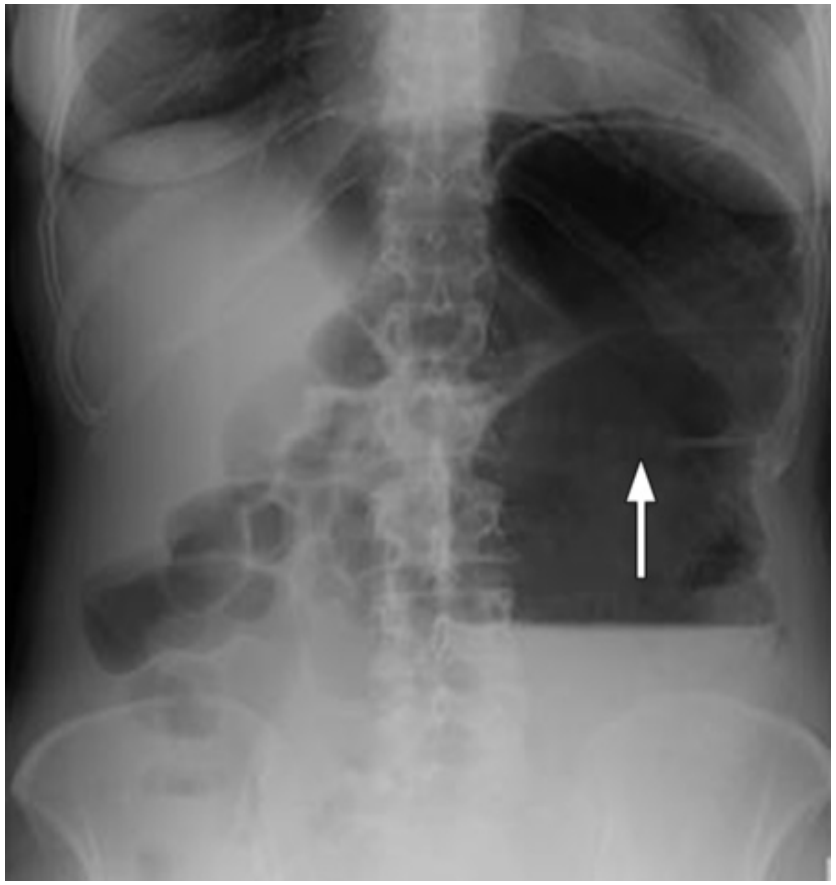

Volvo cólico – cego
- achados imagiológicos -

2. Radiofluoroscopia (clister opaco)

- ✓ Opacificação do cólon distal
- ✓ **Sinal do bico** no local da torção
- ✓ Paragem na progressão do contraste para o cólon proximal e íleon terminal

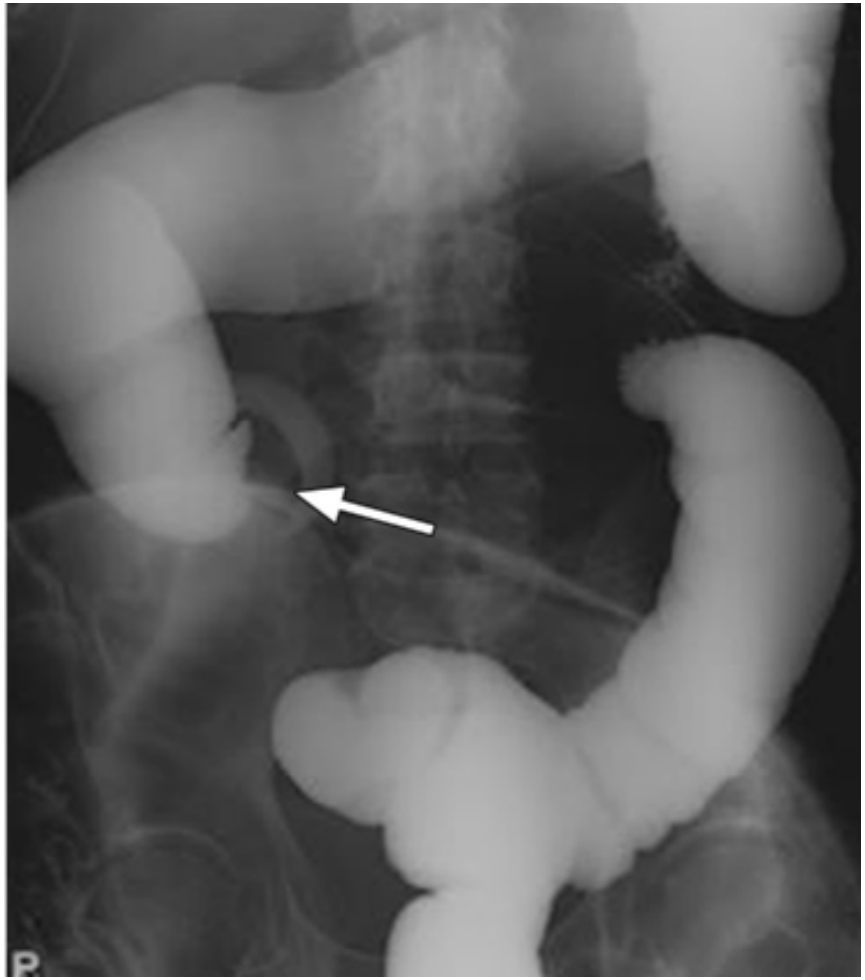

➡ Confirma o DG

Volvo cólico – cego
- achados imagiológicos -

3. TC

- ✓ Cego em localização ectópica – abdómen médio ou esquerdo

- ✓ "**Whirl sign**"- torção que envolve ansas intestinais (ileon) e dos vasos mesentéricos, no local do volvo

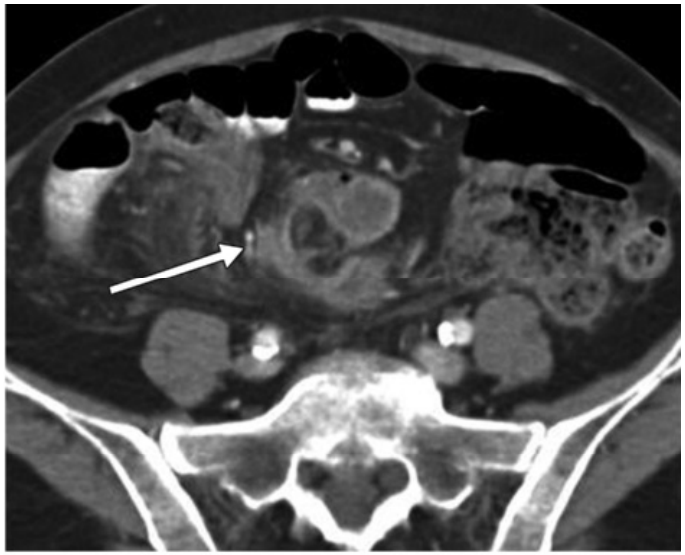

Volvo cólico – cego
- achados imagiológicos -

3. TC

- ✓ dilatação das ansas intestinais a montante

- ✓ Sinais de isquémia intestinal e de enfarte cecal – pneumatose parietal

Perfuração → peritonite

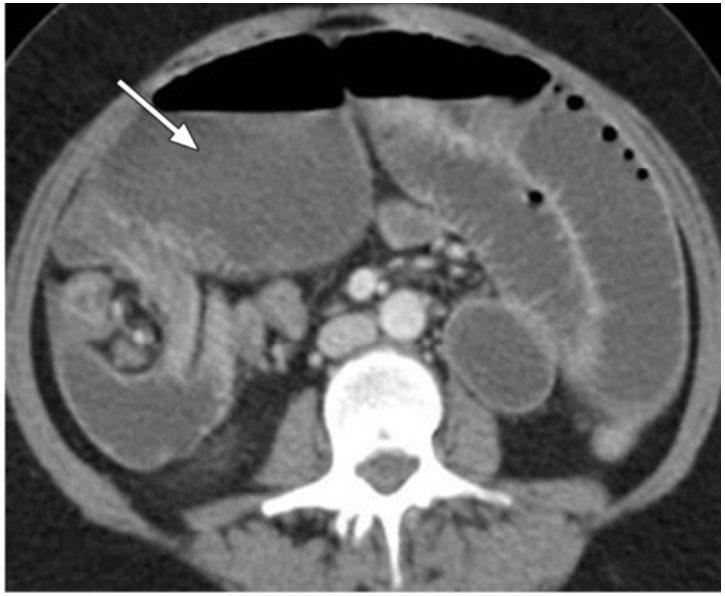

- **Báscula cecal** - íleus paralítico cecal?

  TC

  - Cego distendido e localizado no abdómen médio mas <u>sem sinais de torção</u> (“Whirl sign”)

  → cego dobra – se sobre si próprio mas sem torção, em direcção cranial, 2º a deficiente/fraca ligação ao seu mesentério

Volvo cólico - transverso

- ✓ < 5-10% casos
- ✓ Elevada mortalidade
- ✓ Fixação anormal de cólon transverso longo

1. Radiologia convencional
   → pouco útil no DG
2. Radiofluoroscopia
   - ✓ **Sinal do bico**

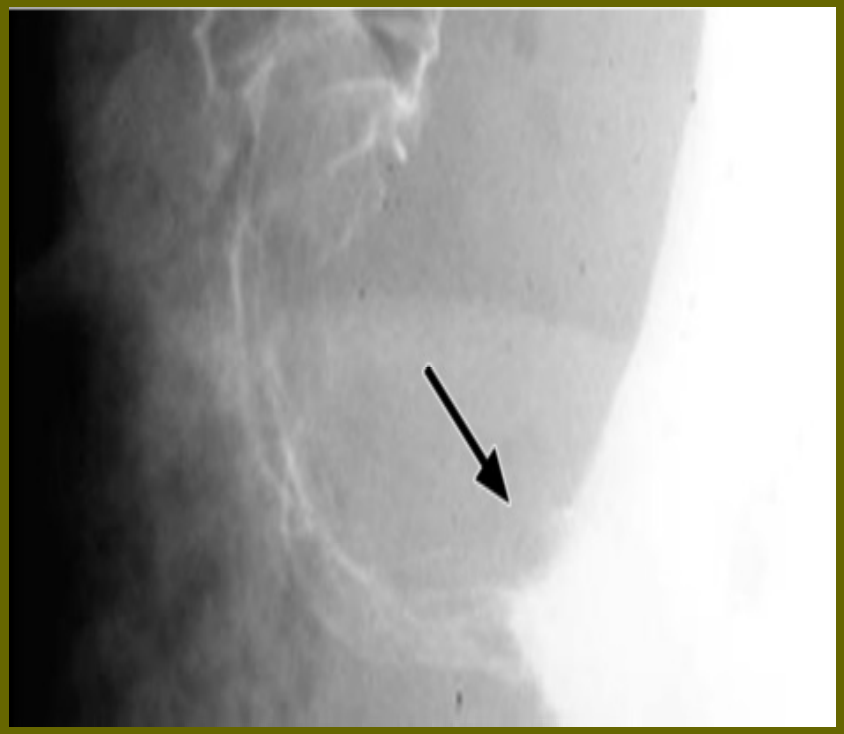

Volvo cólico - transverso

3. TC

- ✓ “Whirl sign”
- ✓ sinais de oclusão intestinal

Volvo cólico - sigmóide

- ✓ + comum: 60-75% casos

- ✓ Adquirido:
  - obstipação crónica
  - sigmóide redundante
  - gravidez
  - hospitalização
  - doença das Chagas

- ✓ Principal causa de oclusão cólica nos países desenvolvidos e grávidas

- ✓ Clínica: dor abdominal, náuseas e paragem da emissão gases e fezes

Volvo cólico – sigmóide
- achados imagiológicos -

1. Radiologia convencional

- ✓ Distensão gasosa de ansa cólica, partindo da pélvis e estendendo-se cranialmente+++ vértice no QSE.

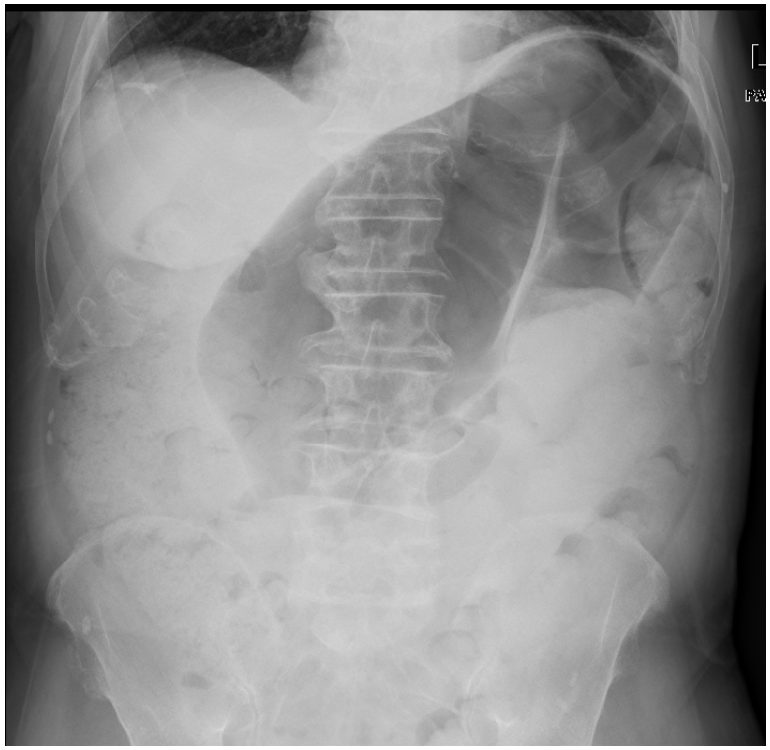

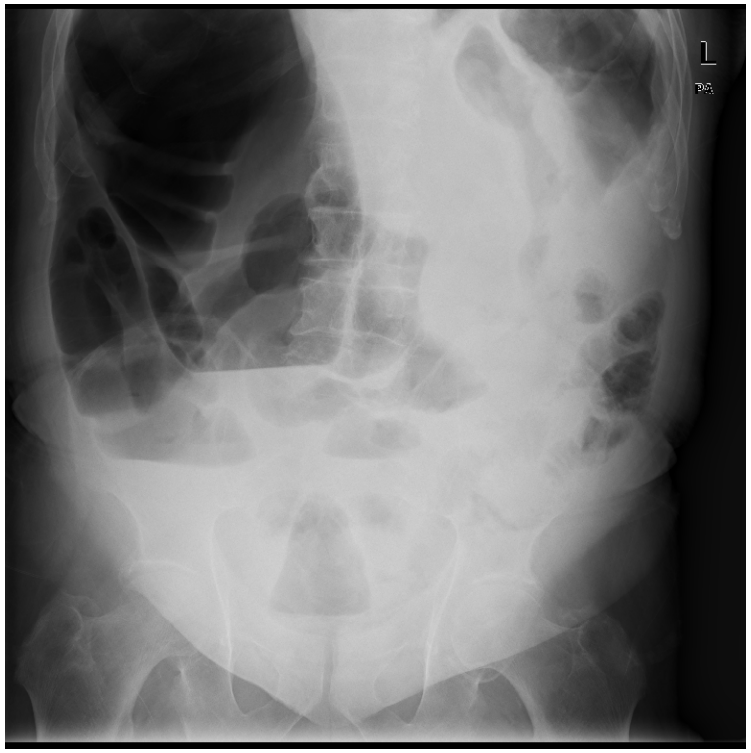

- ✓ "**Northern exposure sign**"- ansa sigmóide ultrapassa o cólon transverso

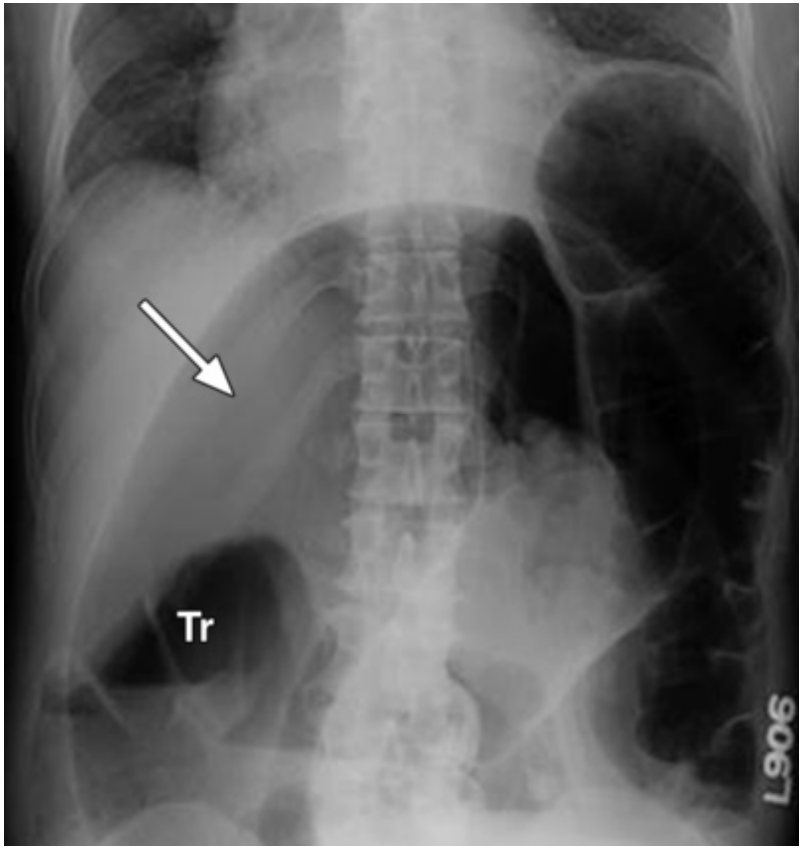

Volvo cólico – sigmóide
- achados imagiológicos -

- ✓ "**Coffee bean sign**"
- → aspecto imagiológico que a ansa sigmóide dilatada assume
- ✓ **Sinal da ansa fechada e das "3 linhas"**
- → Ansa fechada em forma de U
- → Dilatação da ansa entre os 2 pontos de torção
- → Linhas brancas verticais e discretamente obliquas
  - Paredes externas do volvo sigmóide
  - Aposição das paredes internas do volvo sigmóide (linha central)

Volvo cólico – sigmóide
- achados imagiológicos -

2. Radiofluoroscopia (clister opaco)

- ✓ Sinal do bico no local de torção
- ✓ Paragem da passagem de contraste para alem desse ponto

➡ Efeito terapêutico!!

Volvo cólico – sigmóide
- achados imagiológicos -

3. TC

- ✓ localização anormal da sigmóide
- ✓ **“Whirl sign”**

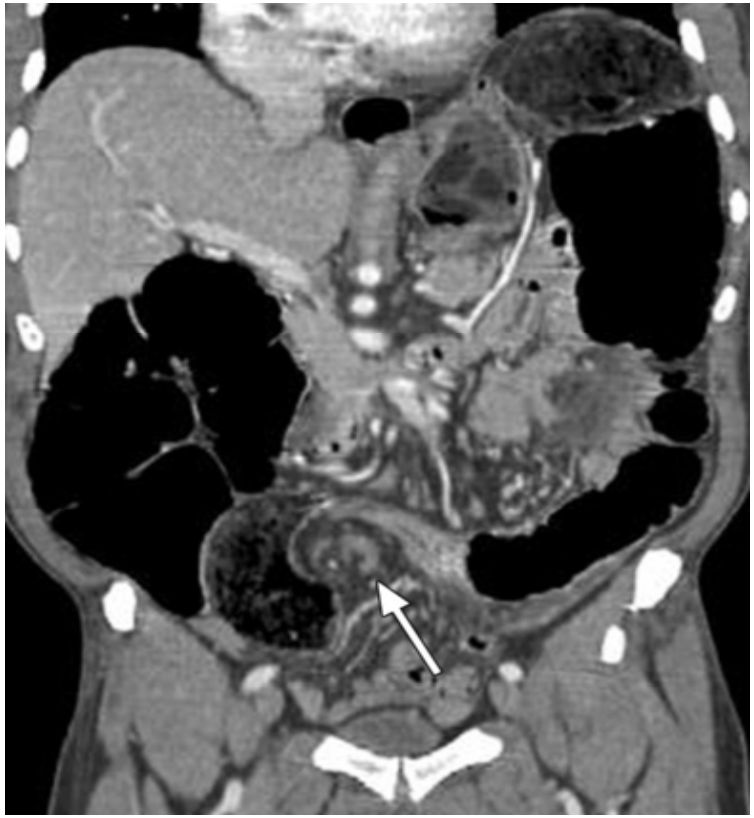

Conclusões

O Volvo

- ✓ envolve qualquer segmento do TGI, desde o estômago até ao cólon
- ✓ causa importante de dor abdominal aguda ou recorrente
- ✓ DG atempado permite evitar complicações graves – isquémia e enfarte intestinal
- ✓ clínica inespecífica → radiologia tem papel importante no seu DG

Casos

Volvo gástrico organoaxial

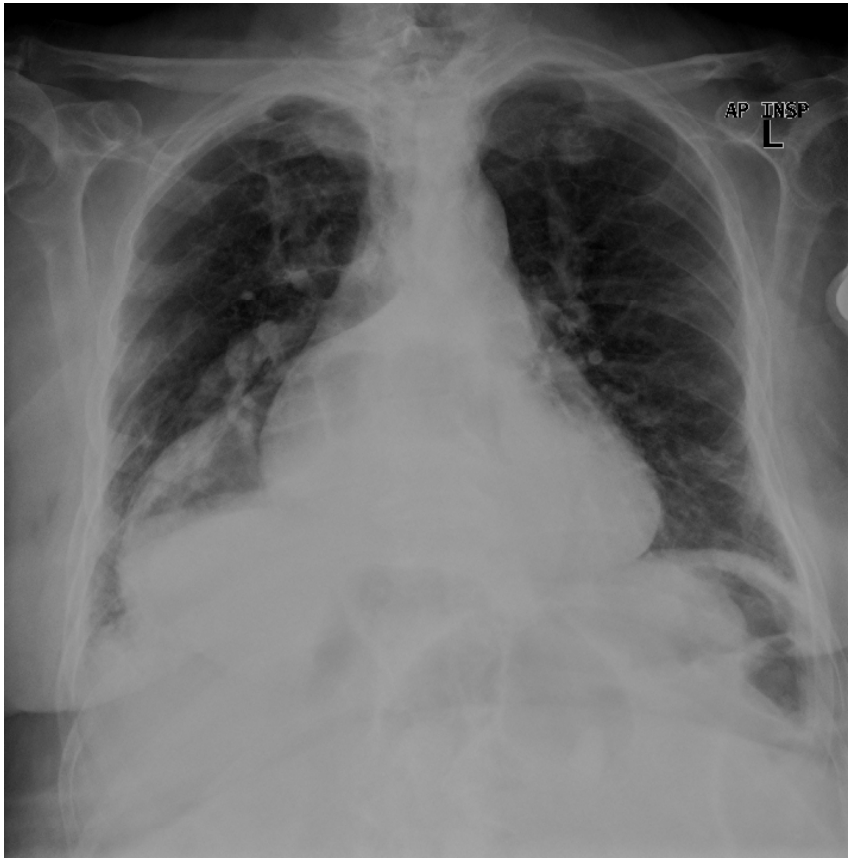

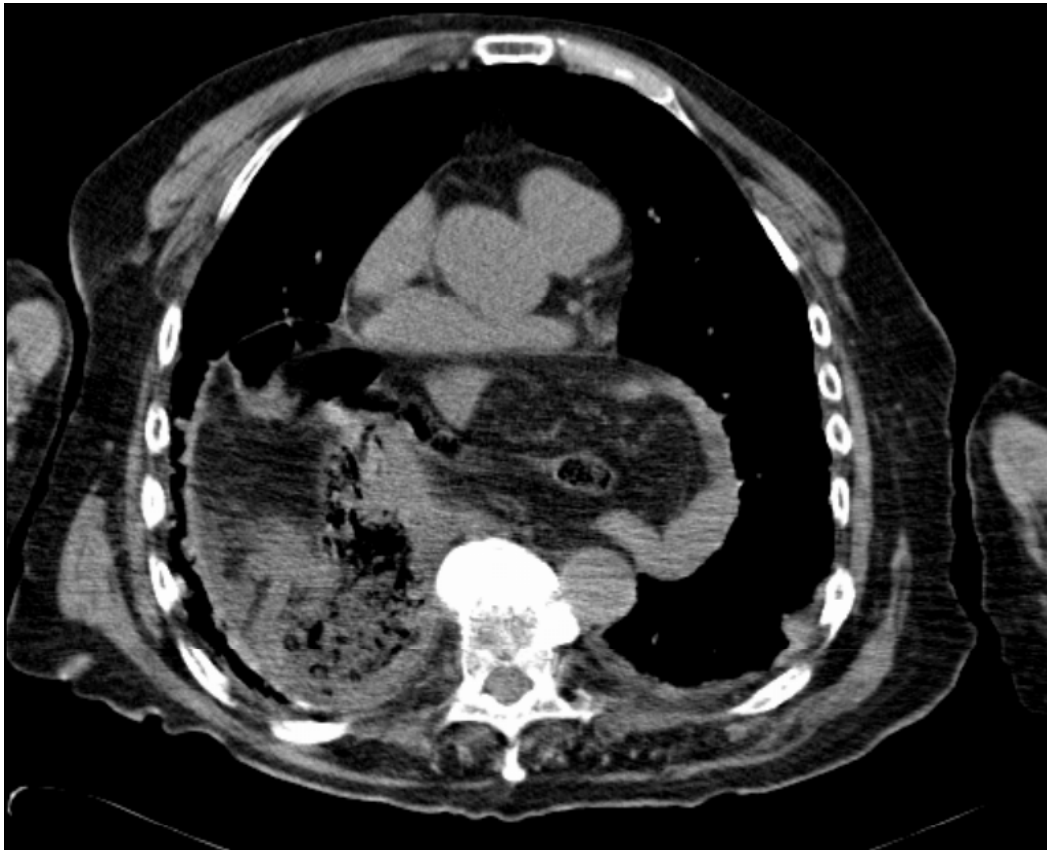

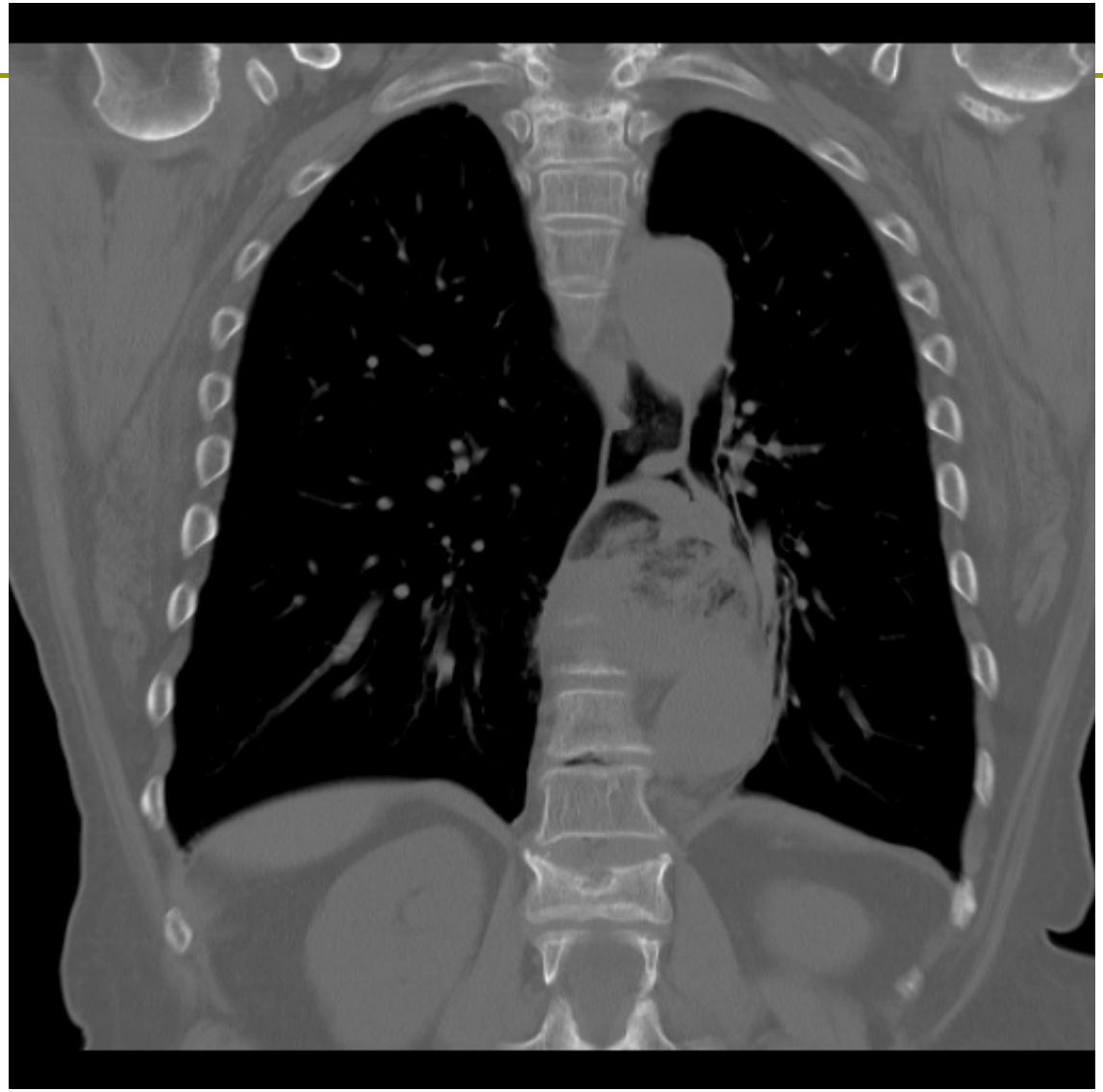

Volvo gástrico mesenteroaxial

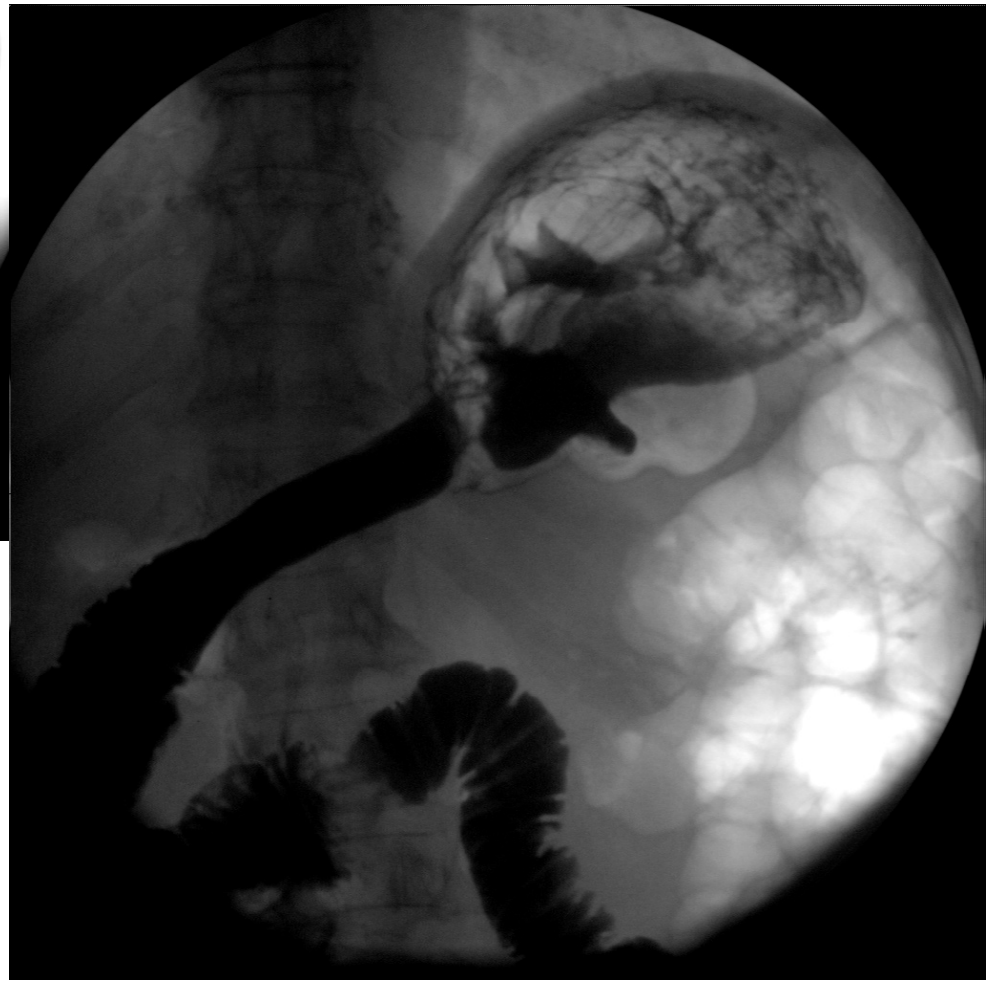

Volvo do ID

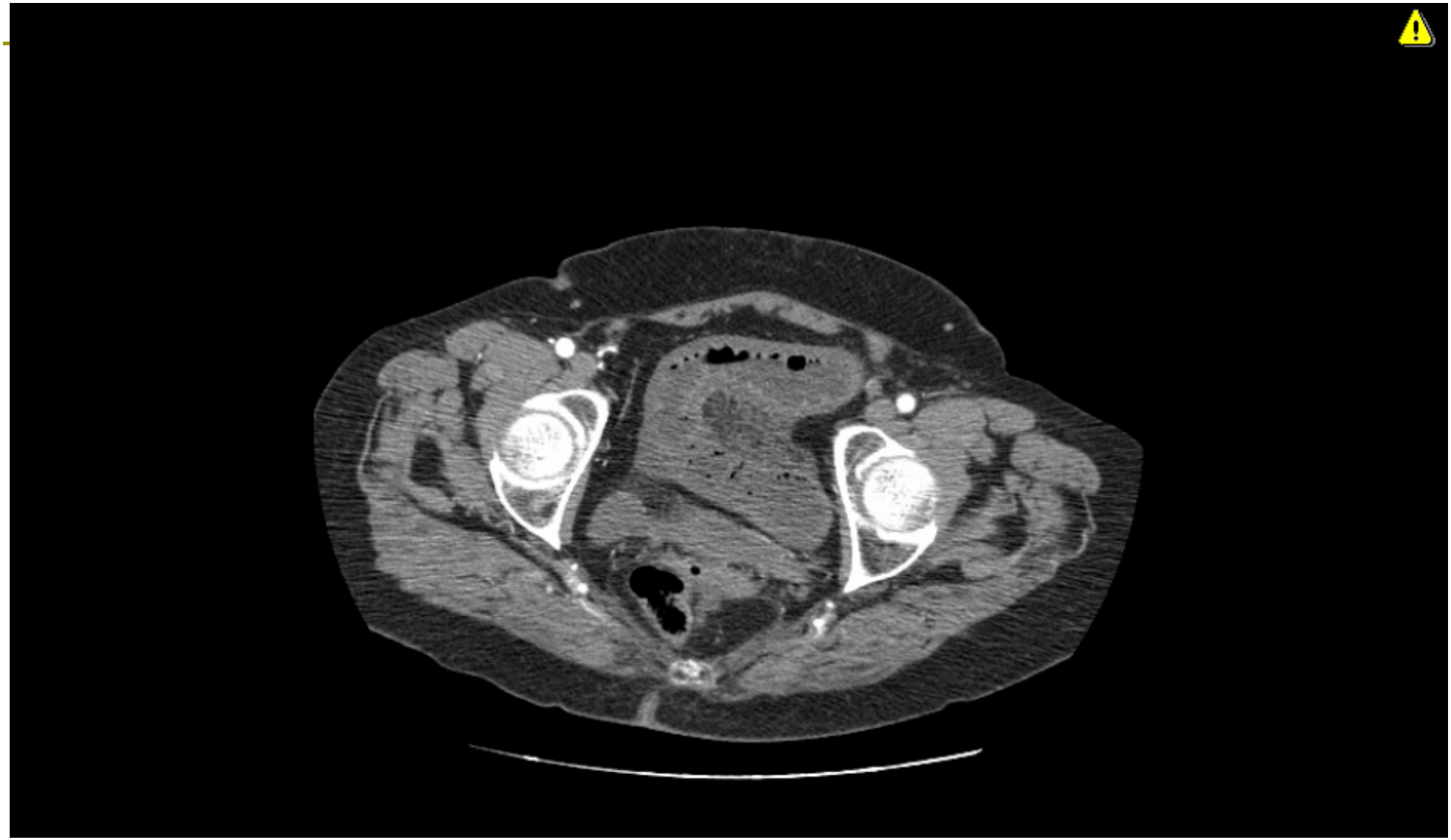
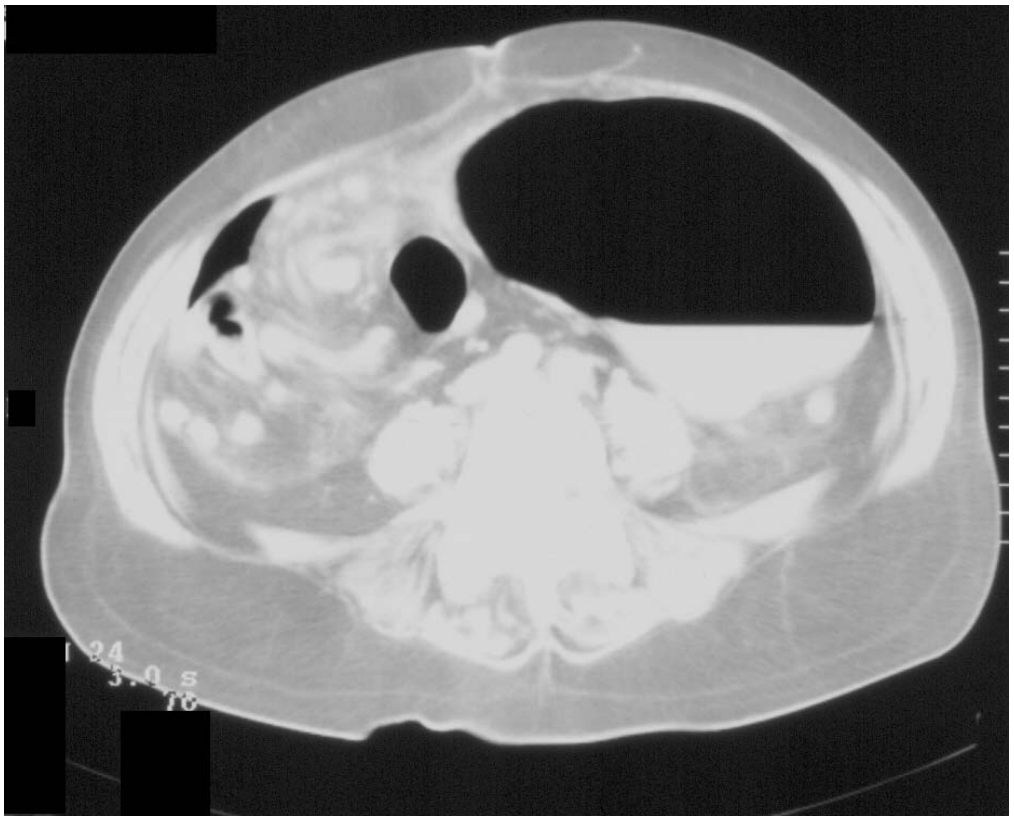
Volvo do cego