CLÍNICA UNIVERSITÁRIA DE IMAGIOLOGIA

HOSPITAIS DA UNIVERSIDADE DE COIMBRA

Reunião de Casos Clínicos

Bruno Miguel Graça

15 de Março de 2005

Identificação

- Nome: H. R. C. S.
- Sexo: Masculino
- Idade: 16 A

História da doença actual

Enviado do Hospital de Viseu

- Dor na metade inferior da perna direita.
- Com 10 meses de evolução.
- Agravamento nocturno.
- Resposta aos AINE.
- Aumento do volume do 1/3 distal da perna direita nos últimos 3 meses.

Antecedentes

- Previamente saudável
- Sem história de traumatismo

Exame objectivo

- Apirético
- Dor à palpação local
- Ligeiro edema

Dados laboratoriais

- Sem alterações analíticas

Imagiologia

Radiografia Convencional

Diagnóstico Diferencial

Diagnóstico Diferencial

Lesão lítica intramedular com halo esclerótico

- **Abcesso de Brodie**
- **Osteoma Osteóide**
- **Osteoblastoma**
- **Granuloma eosinofílico em fase tardia**

Abcesso de Brodie

Dados a favor

- ☑ Idade e clínica
- ☑ Aspecto em Radiologia Convencional – lesão lítica alongada, com maior eixo paralelo ao eixo ósseo e halo esclerótico

Dados contra

- ☒ Ausência de alterações laboratoriais
- ☒ Sem história de infecção prévia
- ☒ Localização diafisária.
- ☒ Ausência de canal de drenagem

Osteoma Osteóide

Dados a favor

- ☑ Idade e clínica (particularmente o agravamento nocturno)
- ☑ Ausência de alterações laboratoriais
- ☑ Localização diafisária

Dados contra

- ☒ Dimensões > 2 cm
- ☒ Nos ossos longos é mais típica a localização cortical
- ☒ No O.O. Intramedulare a esclerose reactiva habitualmente é pouco exuberante ou ausente.

Osteoblastoma

Dados a favor

- ☑ Clínica compatível: Presença de dor e edema local
- ☑ Ausência de alterações laboratoriais
- ☑ Localização diafisária
- ☑ Dimensões > 2 cm

Dados contra

- ☒ Habitualmente a dor não alivia com AINE
- ☒ Na maior parte dos casos exibe pouca esclerose reactiva
- ☒ Ausência de reacção periósteа

Granuloma Eosinofílico em fase tardia

Dados a favor

- ☑ Clínica
- ☑ Localização diafisária
- ☑ Radiologia Convencional compatível

Dados contra

- ☒ Idade (80% < 10 anos)
- ☒ Ausência de eosinofilia

RM

T1 corte axial

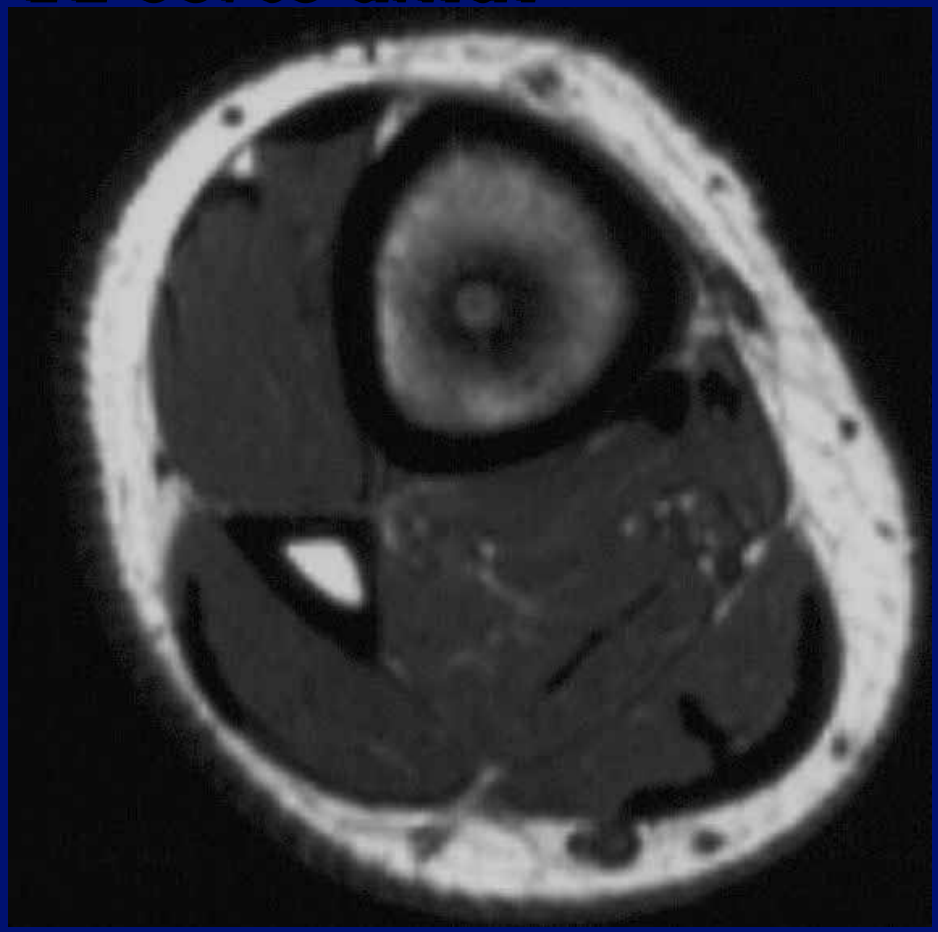

T2 corte axial

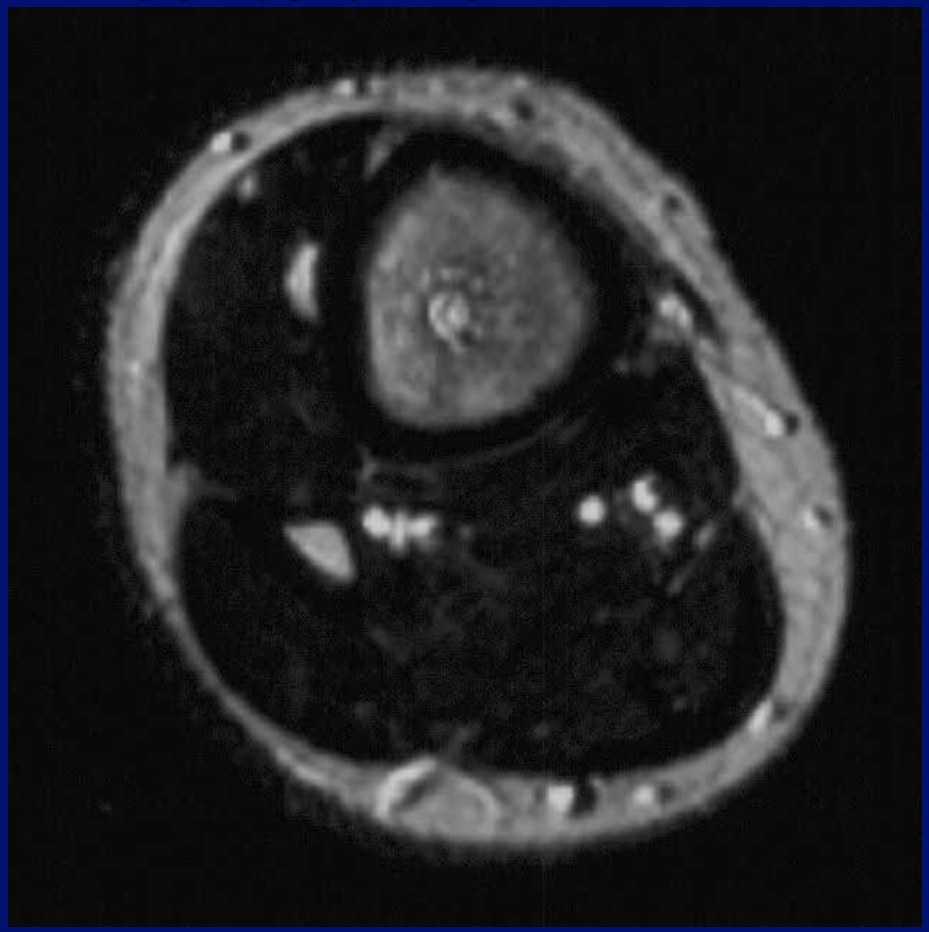

RM

T1 corte sagital

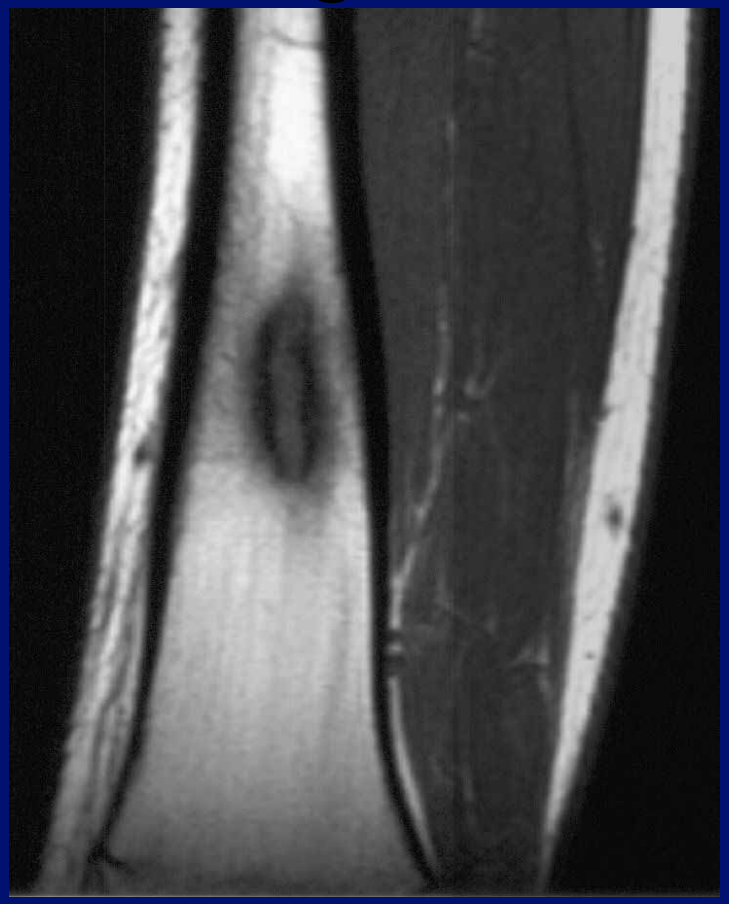

T1 corte sagital com Gd

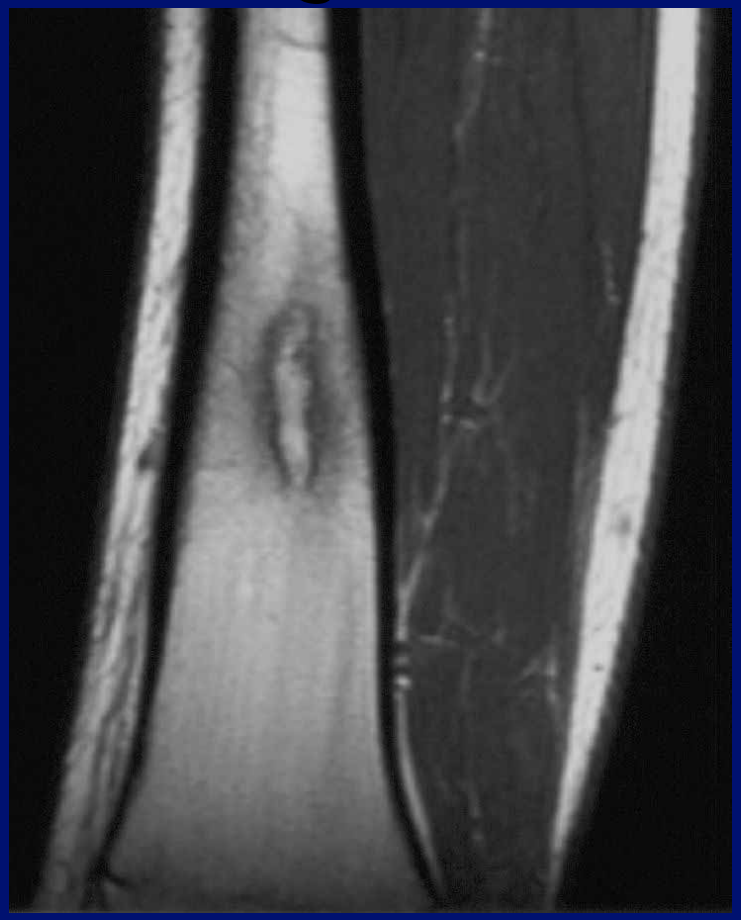

Diagnóstico Histológico
Abcesso de Brodie

Definição

Osteomielite piogénica subaguda / crónica localizada

Etiologia

Staph aureus

Porta de entrada

Disseminação hematogénea (a + habitual)

Disseminação apartir de um foco infeccioso contíguo

Inoculação directa

Abcesso de Brodie

Patogenia

- Infecção óssea localizada.
- Crescimento lento.

Localização

Metáfise

Ossos longos

Carpo e Tarso

Epidemiologia

< 16 anos. Mais comum nos ♂.

Abcesso de Brodie

Clínica – Semanas a meses de evolução

- Dor
- Sinais inflamatórios locais
- Febre
- Leucocitose, PCR, VS

Abcesso de Brodie

Radiologia Convencional

- **Lesão metafisária, habitualmente única.**
- **Lítica, com morfologia ovalada e maior eixo paralelo ao eixo ósseo.**
- **Esclerose reactiva em grau variável.**
- **Canal radiotransparente que se estende até à fise.**
- **Reacção perióstea sólida e contínua.**
- **Tumefacção dos tecidos moles.**

Abcesso de Brodie

Radiologia

Convencional

Abcesso de Brodie

Tomografia computarizada

Abcesso de Brodie

Tratamento

- **Antibioterapia sistémica.**
- **Limpeza cirúrgica.**