Asymmetric Mammographic Findings Based on the Fourth Edition of BI-RADS: Types, Evaluation, and Management[1]

Ji Hyun Youk, MD, Eun-Kyung Kim, MD, Kyung Hee Ko, MD, Min Jung Kim, MD

RadioGraphics

Janeiro – Fevereiro de 2009

Miguel Seco
Moderadora: Dra. Manuela Gonçalo

OBJECTIVOS DE APRENDIZAGEM

1. Compreender as definições mamográficas de "massa", "assimetria", "assimetria focal" e "assimetria global" de acordo com a 4ª edição do BI-RADS.
2. Discutir uma abordagem prática para os achados assimétricos em mamografia.
3. Reconhecer as vantagens, limitações e armadilhas das incidências suplementares em mamografia e de outras modalidades na avaliação dos achados assimétricos na mamografia.

INTRODUÇÃO

- Embora haja grande variabilidade no tamanho das mamas e do padrão parenquimatoso, as mamas apresentam estrutura interna simétrica com densidade e arquitectura semelhante no estudo mamográfico.
- Por outro lado os achados mamários assimétricos são observados com relativa frequência na mamografia de rastreio.
- As mamas geralmente não são perfeitamente simétricas, e raramente são posicionadas de maneira simétrica durante a mamografia.

INTRODUÇÃO

- Os achados assimétricos na mamografia são geralmente inespecíficos e comuns nas mulheres saudáveis, mas por vezes são um sinal secundário de malignidade.
- Assim a pesquisa da presença de achados assimétricos faz parte da avaliação de rotina de todas as mamografias.
- Na presença de um achado assimétrico, este deve ser analizado de modo a determinar se representa apenas uma variante do normal ou algo mais significativo.

INTRODUÇÃO

- O “American College of Radiology Breast Imaging Reporting and Data System” (BI-RADS) desenvolveu uma terminologia própria para os achados assimétricos.
- Em 2003, com a publicação da 4ª edição do BI-RADS, foram efectuadas algumas alterações nessa terminologia.
- Contudo, na prática, muitos radiologistas não se encontram familiarizados com essa terminologia, ou aplicam termos inadequados para descrever achados assimétricos.

INTRODUÇÃO

- Os autores irão rever e clarificar a terminologia e alterações relacionadas com os achados mamários assimétricos, de acordo com a 4ª edição BI-RADS e irão discutir um “work-up” prático para a caracterização e “management” destes achados, assim como a aplicação adequada de estudos de imagem adicionais.

Terminologia BI-RADS para descrever achados assimétricos: 3ª vs 4ª Edição

- Um achado assimétrico representa uma área de tecido com densidade fibroglandular que é mais extensa numa mama quando comparada com a região correspondente na mama contralateral.
- **Em oposição a uma massa (que é uma estrutura tridimensional, que demonstra bordos externos convexos e é geralmente evidente em duas incidências ortogonais), os achadas assimétricos não apresentam bordos externos convexos, nem a conspicuidade típica das massas.**

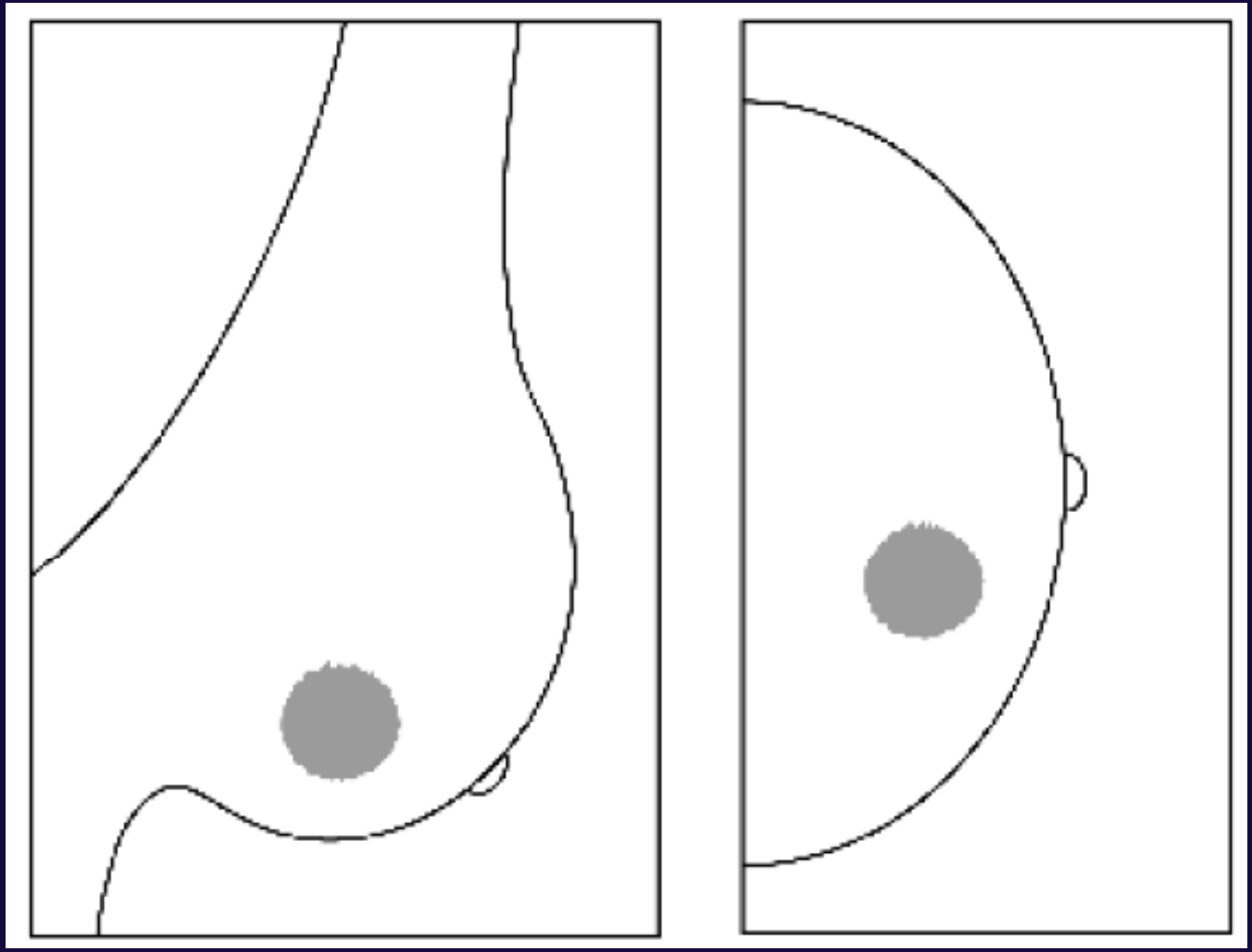

Massa. Estrutura ocupando espaço e com bordos externos convexos.

MLO

CC

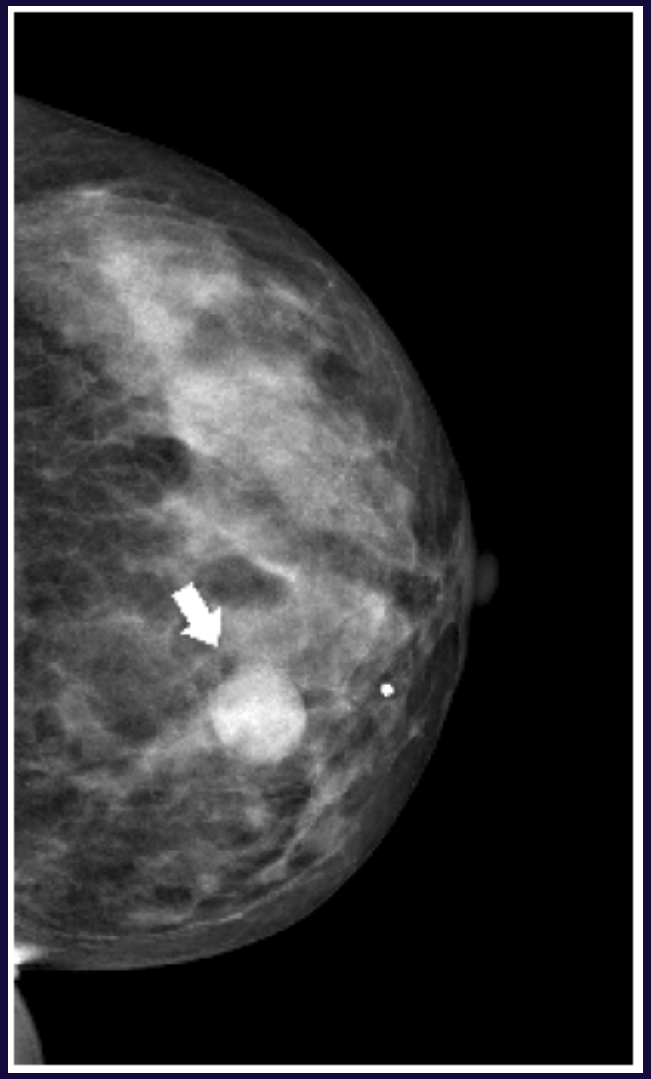

Massa. **Estrutura ocupando espaço e com bordos externos convexos.**

Terminologia BI-RADS para descrever achados assimétricos: 3ª vs 4ª Edição

- Na terceira edição do BI-RADS três tipos de achados assimétricos eram descritos:
  - Densidade observada em apenas uma projecção.
  - Tecido mamário assimétrico.
  - Densidade assimétrica focal.
- Na 4º edição, o termo “densidade”, que descreve um achado que não seja uma massa, foi retirado da terminologia dos achados assimétricos, devido à potencial confusão com o uso do termo para descrever as características de atenuação (Rx) das massas.

Terminologia BI-RADS para descrever achados assimétricos: 3ª vs 4ª Edição

BI-RADS 3ª EDIÇÃO	BI-RADS 4ª EDIÇÃO
Tecido mamário assimétrico	Assimetria global
Densidade observada em apenas uma projecção	Assimetria
Densidade assimétrica focal	Assimetria focal

Terminologia BI-RADS para descrever achados assimétricos: 3ª vs 4ª Edição

- O termo "developing asymmetry" , embora não exista na 4ª edição BI-RADS (que fala antes de "developing density"), representa uma categoria separada de assimetria, uma com elevado índice de suspeição e que necessita de uma avaliação cuidadosa.

Leung JW, Sickles EA. Developing asymmetry identified on mammography: correlation with imaging outcome and pathologic findings. AJR Am J Roentgenol 2007;188:667-675.

BI-RADS Lexicon Describing Asymmetric Findings

BI-RADS Edition	Finding			
Fourth	Mass	Asymmetry	Focal asymmetry	Global asymmetry
Third	Mass	Density seen in only a single projection	Focal asymmetric density	Asymmetric breast tissue
No. of views showing finding	2	1	2	2
Definite convex outward border	Yes	No	No	No
Size of area involved	N/A	N/A	Less than a quadrant	At least a quadrant

ASSIMETRIA (*Densidade observada em apenas uma projecção* na 3ªed)

- **Quando uma potencial massa é observada em apenas uma incidência da mamografia padrão, ela deve ser chamada de assimetria até que a sua tridimensionalidade seja confirmada.**
- As assimetrias são planares, não apresentam bordos externos convexos nem a conspicuidade de uma massa tridimensional.
- Geralmente contêm gordura dispersa.

ASSIMETRIA (*Densidade observada em apenas uma projecção* na 3ªed)

- Sombras de adição, que são responsáveis por cerca de 80% das assimetrias, são causadas pela sobreposição de estruturas fibroglandulares normais, numa determinada projecção mamográfica.
- Lesões verdadeiras podem aparecer em apenas uma incidência, porque nas outras elas podem ser obscurecidas por parênquima denso sobreposto ou encontram-se localizadas fora do FOV.

ASSIMETRIA (*Densidade observada em apenas uma projecção* na 3ªed)

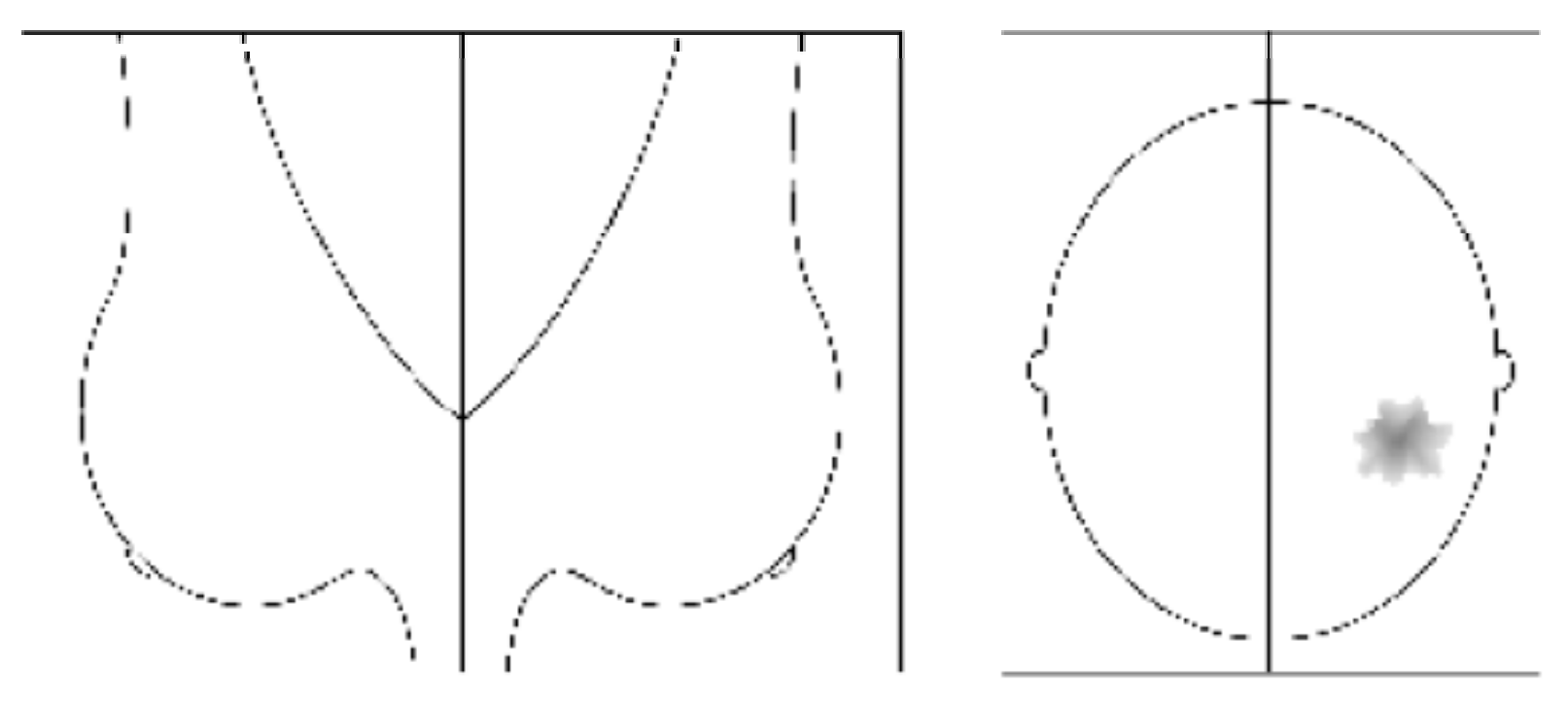

Assimetria. Lesão potencial, sem as características de massa, que é observada apenas na incidência CC da mama esquerda. Sem tradução na incidência MLO.

ASSIMETRIA (*Densidade observada em apenas uma projecção* na 3ªed)

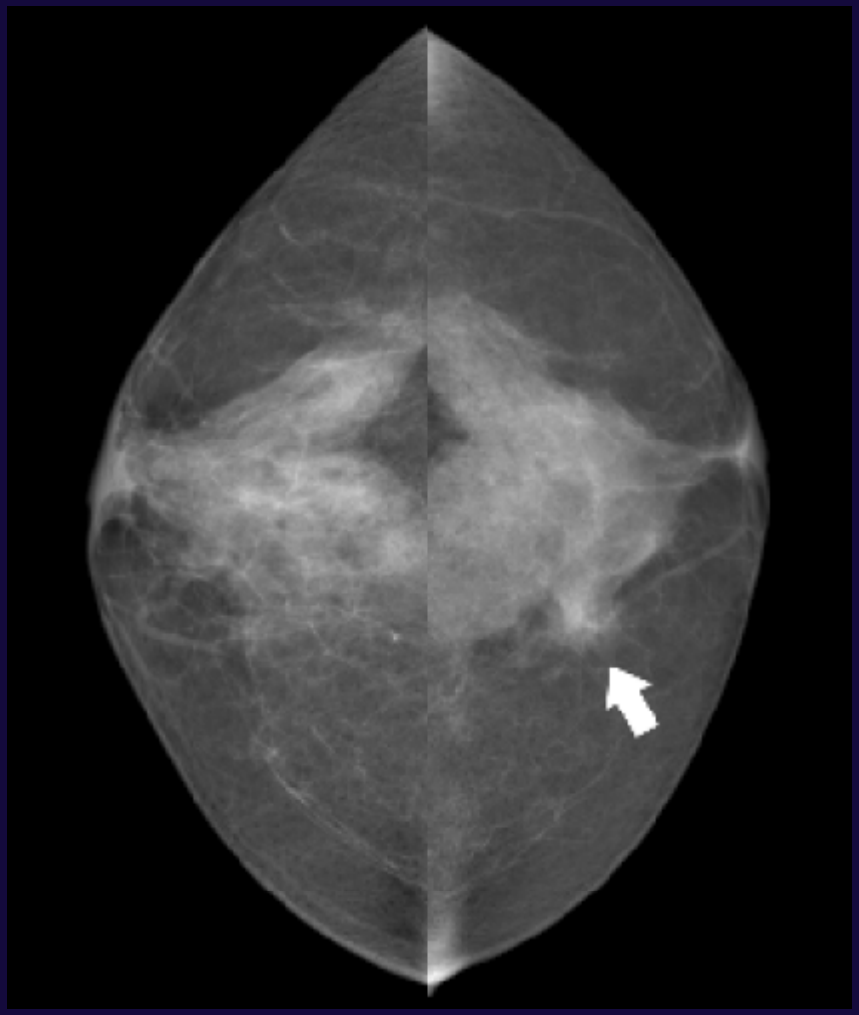

Assimetria. Lesão potencial, sem as características de massa, que é observada apenas na incidência CC da mama esquerda (seta). Sem tradução na incidência MLO.

ASSIMETRIA GLOBAL (“*Tecido Mamário Assimétrico*” na 3ª ed)

- **Este achado assimétrico representa um volume maior de tecido mamário, sobre uma área significativa da mama (pelo menos um quadrante), relativamente à região correspondente na mama contralateral.**
- **Não pode haver nenhuma massa associada, calcificações suspeitas ou distorção da arquitectura.**
- Ocorre em aproximadamente 3% dos exames.
- Geralmente corresponde a variante do normal ou devido a influência hormonal.
- Pode ter significado quando corresponde a anomalia palpável.

ASSIMETRIA GLOBAL (“*Tecido Mamário Assimétrico*” na 3ª ed)



Assimetria global. Um volume bastante maior de tecido mamário é observado sobre uma área considerável da mama esquerda, relativamente à região correspondente na mama direita. Não há massa associada, calcificações suspeitas ou distorção arquitectural.

ASSIMETRIA GLOBAL (“Tecido Mamário Assimétrico” na 3ª ed)

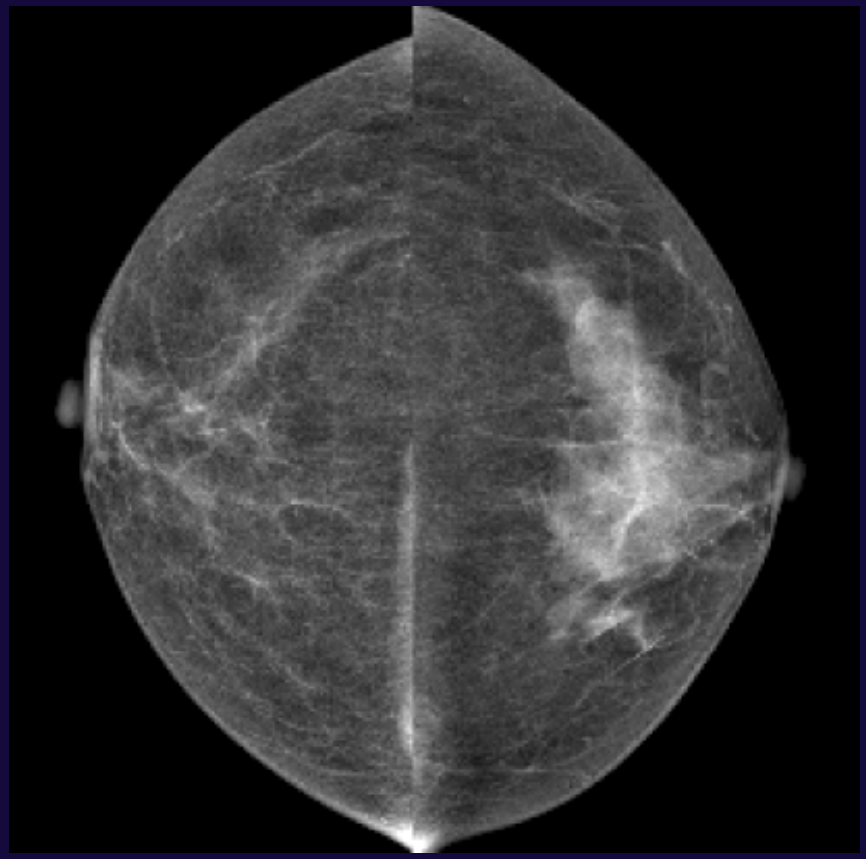

Assimetria global. Um volume bastante maior de tecido mamário é observado sobre uma área considerável da mama esquerda, relativamente à região correspondente na mama direita. Não há massa associada, calcificações suspeitas ou distorção arquitectural.

ASSIMETRIA FOCAL (Densidade Assimétrica Focal na 3ª ed)

- **Assimetria focal representa uma assimetria limitada, que tem morfologia semelhante em duas incidências, mas não preenche os critérios de uma massa (ausência de bordos externos convexos e de conspicuidade).**
- **Em contraste com a assimetria global, ocupa menos de um quadrante e é mais preocupante.**
- Ocorre com frequência inferior a 1% na mamografia de rastreio.

ASSIMETRIA FOCAL (Densidade Assimétrica Focal na 3ª ed)

- Pode representar um ilhéu de tecido mamário normal, particularmente quando contém gordura.
- Contudo a ausência de características benignas especificas, determina a necessidade de avaliação adicional, porque uma massa mal definida pode aparecer como uma assimetria focal na mamografia de rastreio.

ASSIMETRIA FOCAL (Densidade Assimétrica Focal na 3ª ed)

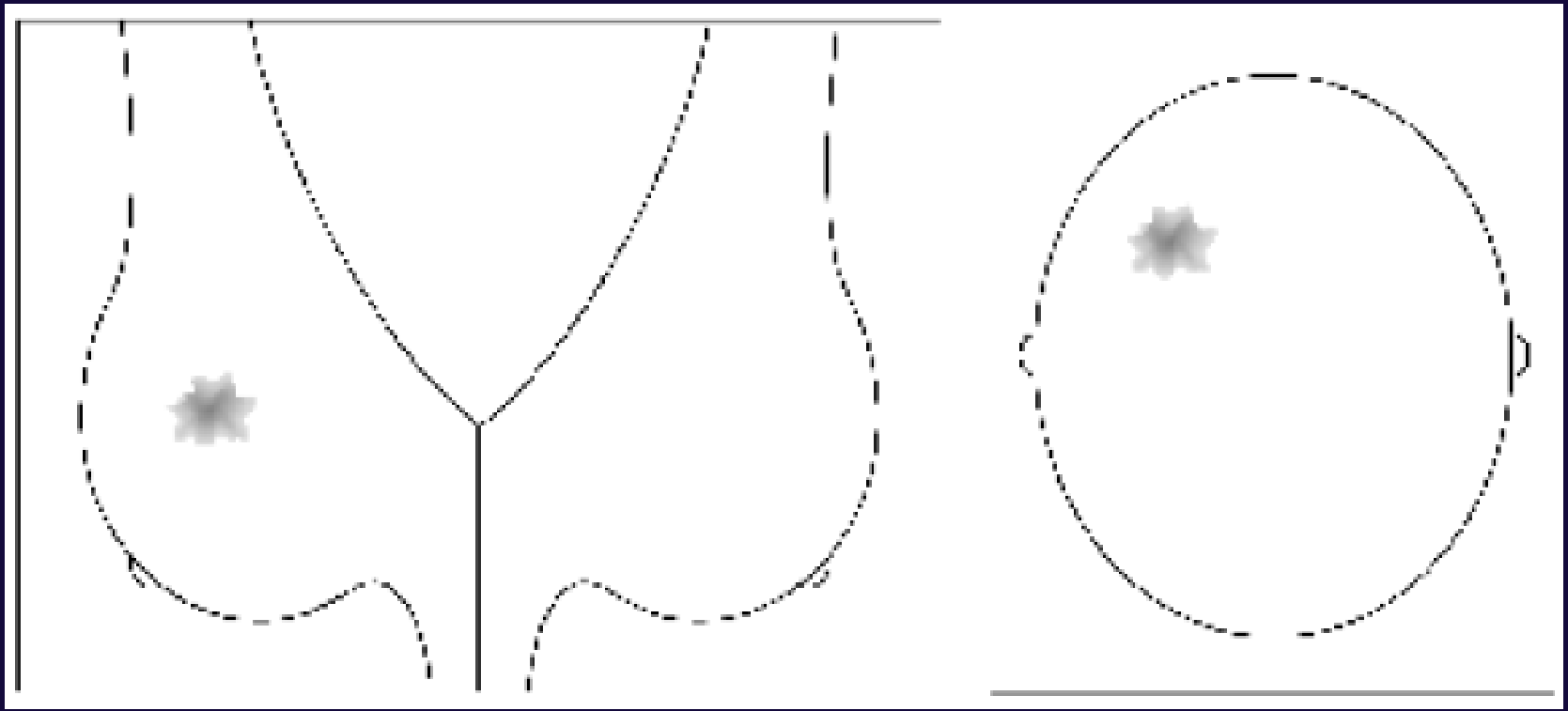

Assimetria focal com morfologia semelhante (sem preencher os critérios de massa) em ambas as incidências padrão.

ASSIMETRIA FOCAL (Densidade Assimétrica Focal na 3ª ed)

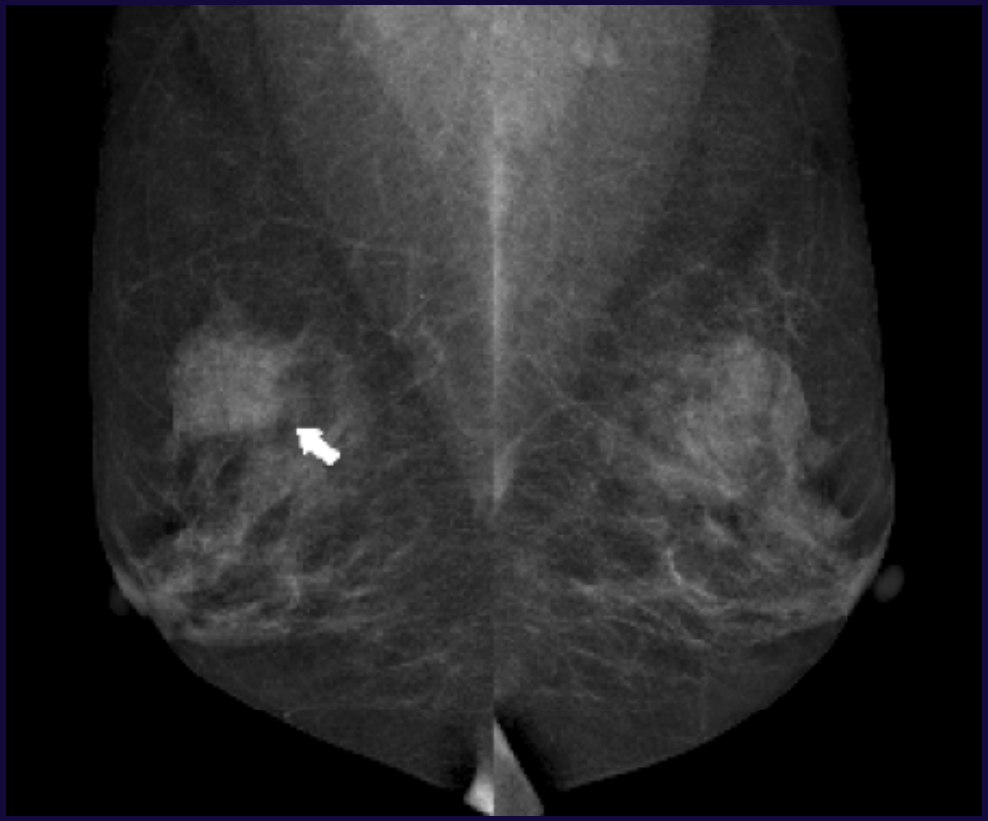

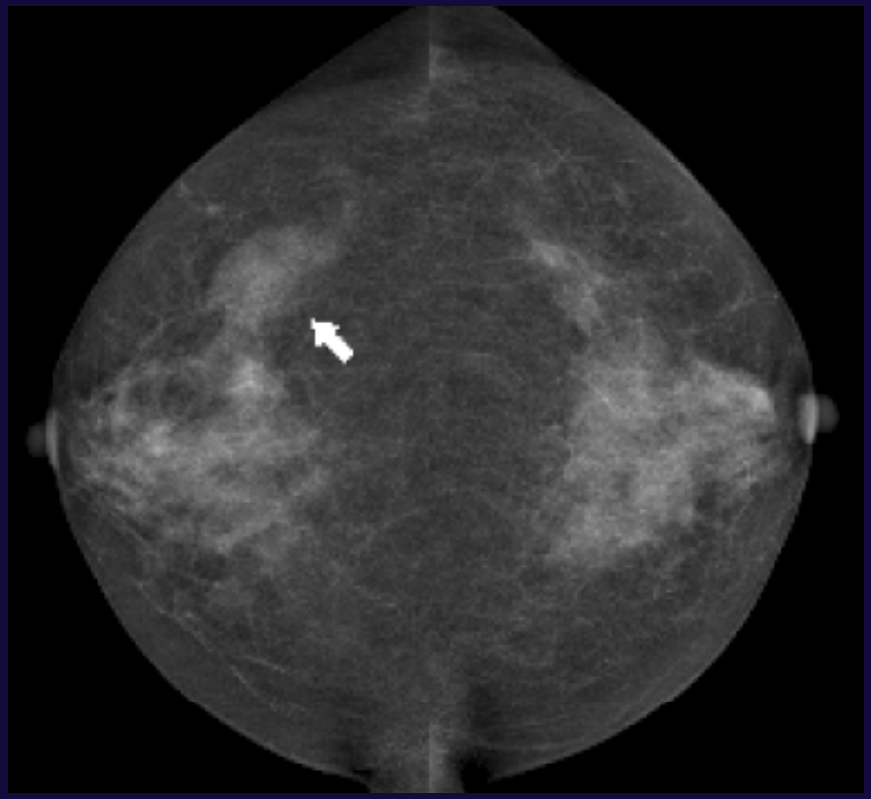

Assimetria focal com morfologia semelhante (sem preencher os critérios de massa) em ambas as incidências padrão.

DESENVOLVIMENTO DE ASSIMETRIA (*Developing asymmetry)*

- **Representa uma assimetria focal que é nova, maior, ou mais densa no presente exame que em exames anteriores.**
- Para a identificar é necessário a comparação com os exames anteriores.
- Tem um grau razoável de suspeição, e na ausência de terapia hormonal, cirurgia, trauma ou infecção, necessita de avaliação adicional.
- É um achado pouco frequente na mamografia (< a 1 %), mas a probalilidade de malignidade varia entre 13 a 27 %.

DESENVOLVIMENTO DE ASSIMETRIA (*Developing asymmetry)*

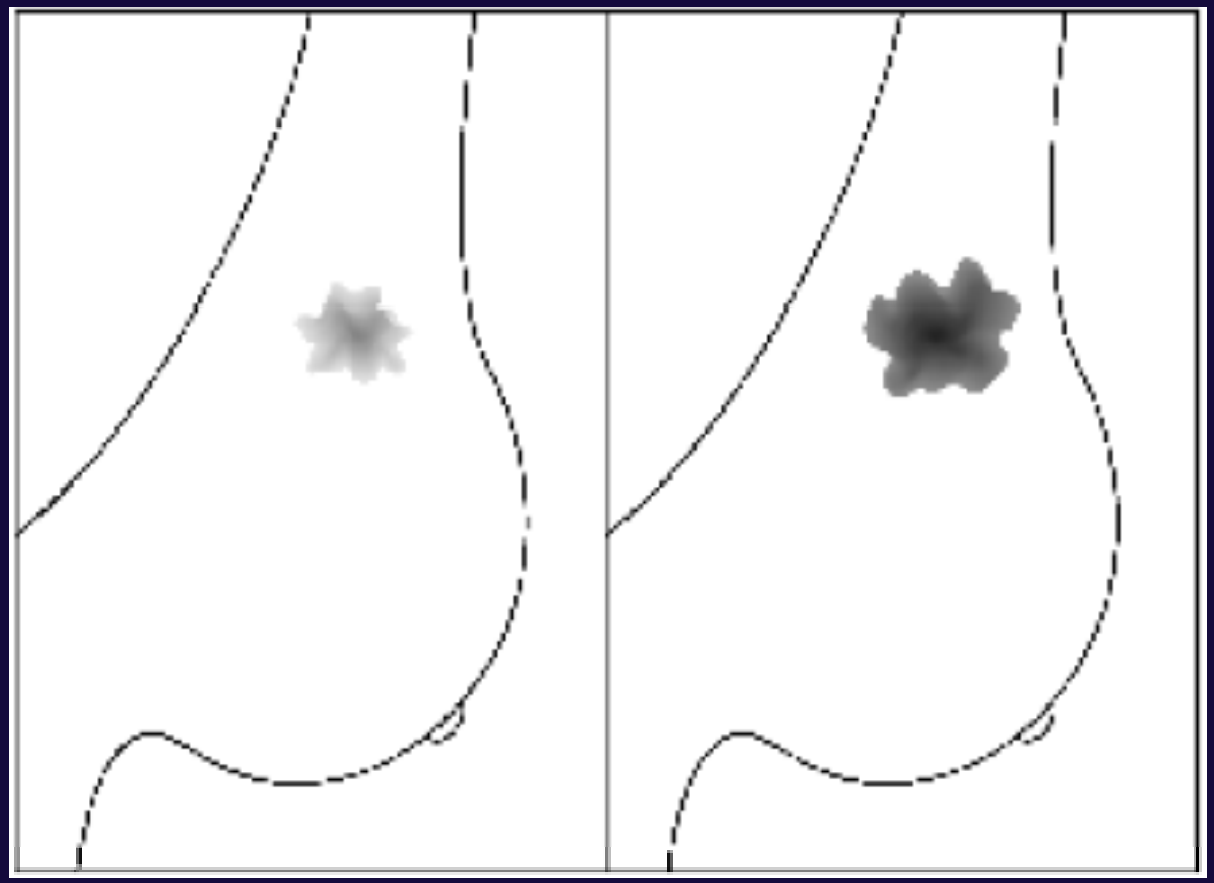

Esquema mostra desenvolvimento de assimetria, que é maior e mais densa no presente exame (direita) que no exame anterior.

DESENVOLVIMENTO DE ASSIMETRIA (*Developing asymmetry)*

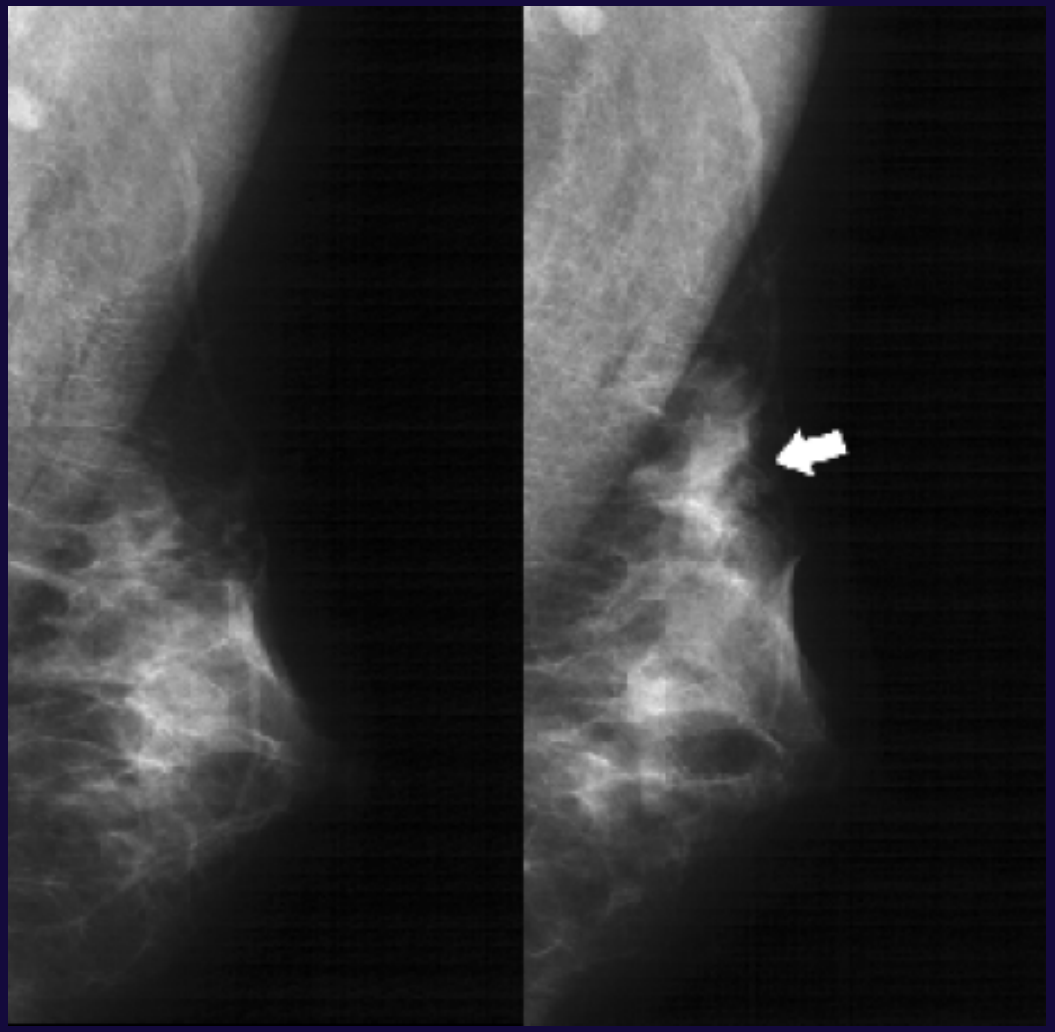

Desenvolvimento de assimetria, que é vista como uma assimetria focal nova (seta) no exame obtido 2 anos após o anterior.

DESENVOLVIMENTO DE ASSIMETRIA (*Developing asymmetry)*

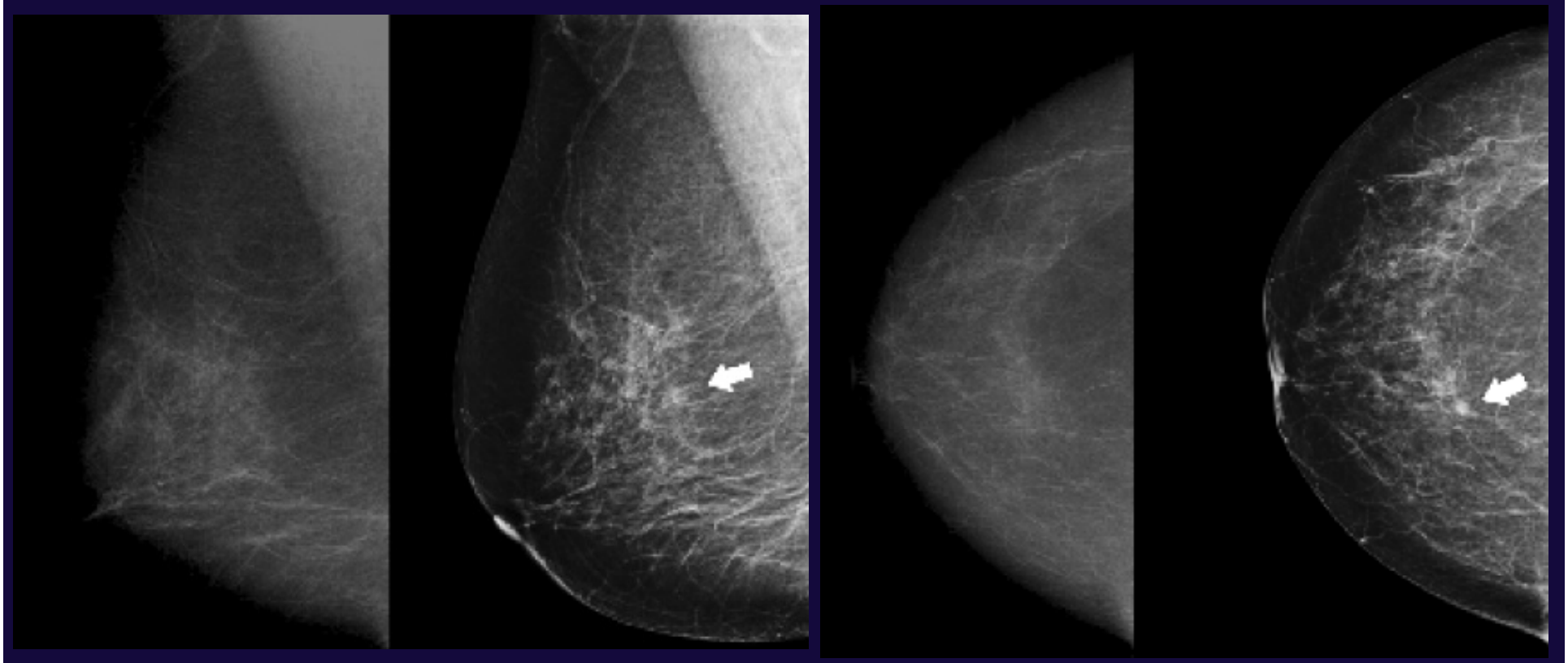

Desenvolvimento de assimetria devido a neoplasia. Mamografia de follow-up (direita) obtida 1 ano após a anterior mostra desenvolvimento de assimetria na região central e superior da mama direita (setas).

DESENVOLVIMENTO DE ASSIMETRIA (*Developing asymmetry)*

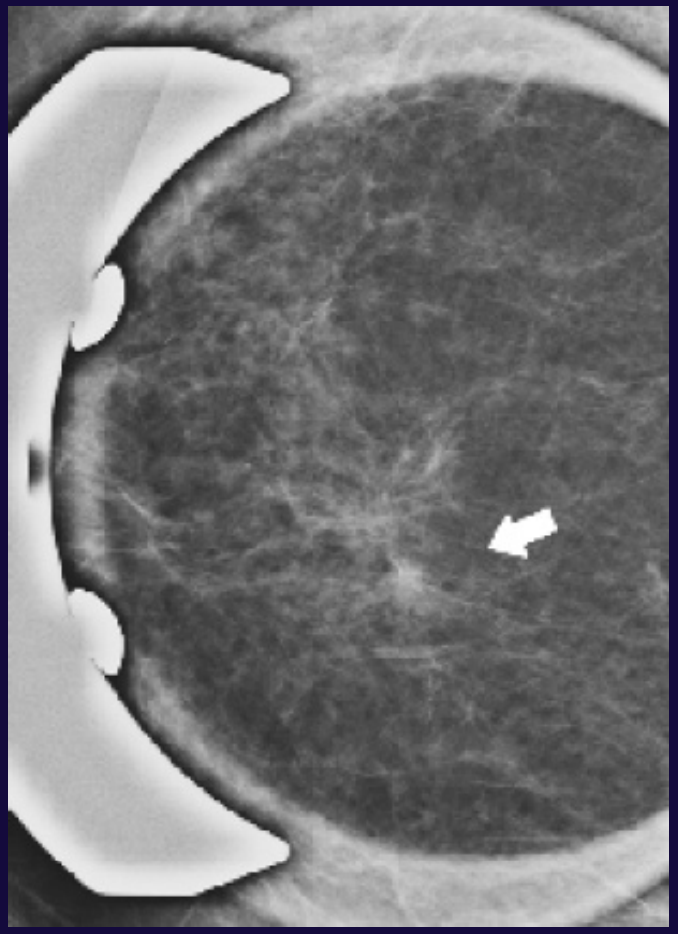

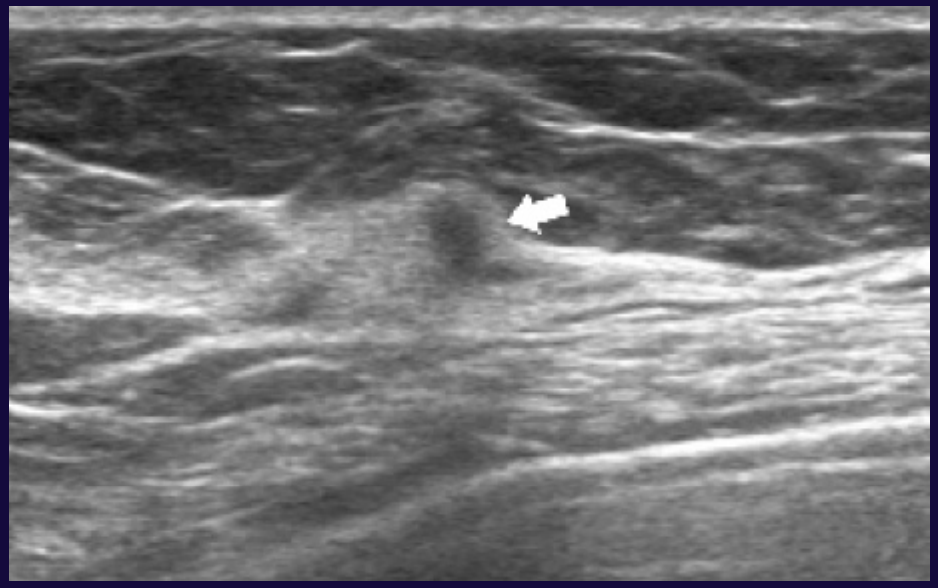

Desenvolvimento de assimetria por neoplasia. Compressão localizada com magnificação da assimetria em desenvolvimento mostra massa espiculada. A ecografia mostra massa mal definida e não paralela. O estudo histológico demonstrou carcinoma ductal invasivo.

AVALIAÇÃO IMAGIOLÓGICA E *MANAGEMENT* DOS ACHADOS ASSIMÉTRICOS

- Simetria absoluta das mamas é raramente observado, devido a variações do desenvolvimento da mama e diferenças no posicionamento e compressão durante a mamografia.
- **Quando se encontra uma potencial anomalia, é necessário determinar se esta é uma realidade tridimensional ou apenas um artefacto de projecção devido à sobreposição de estruturas normais.**
- **Embora incoveniente, quando necessário, é melhor a doente voltar para realizar estudos adicionais, do que tomar decisões baseadas em informação insuficiente.**

ASSIMETRIA

- A comparação de projecções na mamografia pode ser um dos métodos para determinar se uma lesão suspeita é real, ou seja, após determinar a localização na projecção em que a lesão aparece, avalia-se os tecidos correspondentes na outra projecção
- Permite diferenciar assimetria (observada em apenas uma incidência) de assimetria focal (observada nas duas incidências).

ASSIMETRIA

- **Há dois métodos para triangular uma lesão em duas projecções:**
  - **Método do arco**, que usa a distância entre o mamilo e a lesão, como sendo o raio de um arco com o mamilo no centro.
  - **Método da linha recta**, que mede a distância entre o mamilo e uma linha que passa na lesão e é paralela à parede torácica.
  - A lesão deve-se encontrar à mesma distância do mamilo em ambas as projecções.
  - Se um achado assimétrico correspondente não é observado na outra projecção, ele é designado de assimetria.

Pesquisa de achado correspondente na outra incidência.

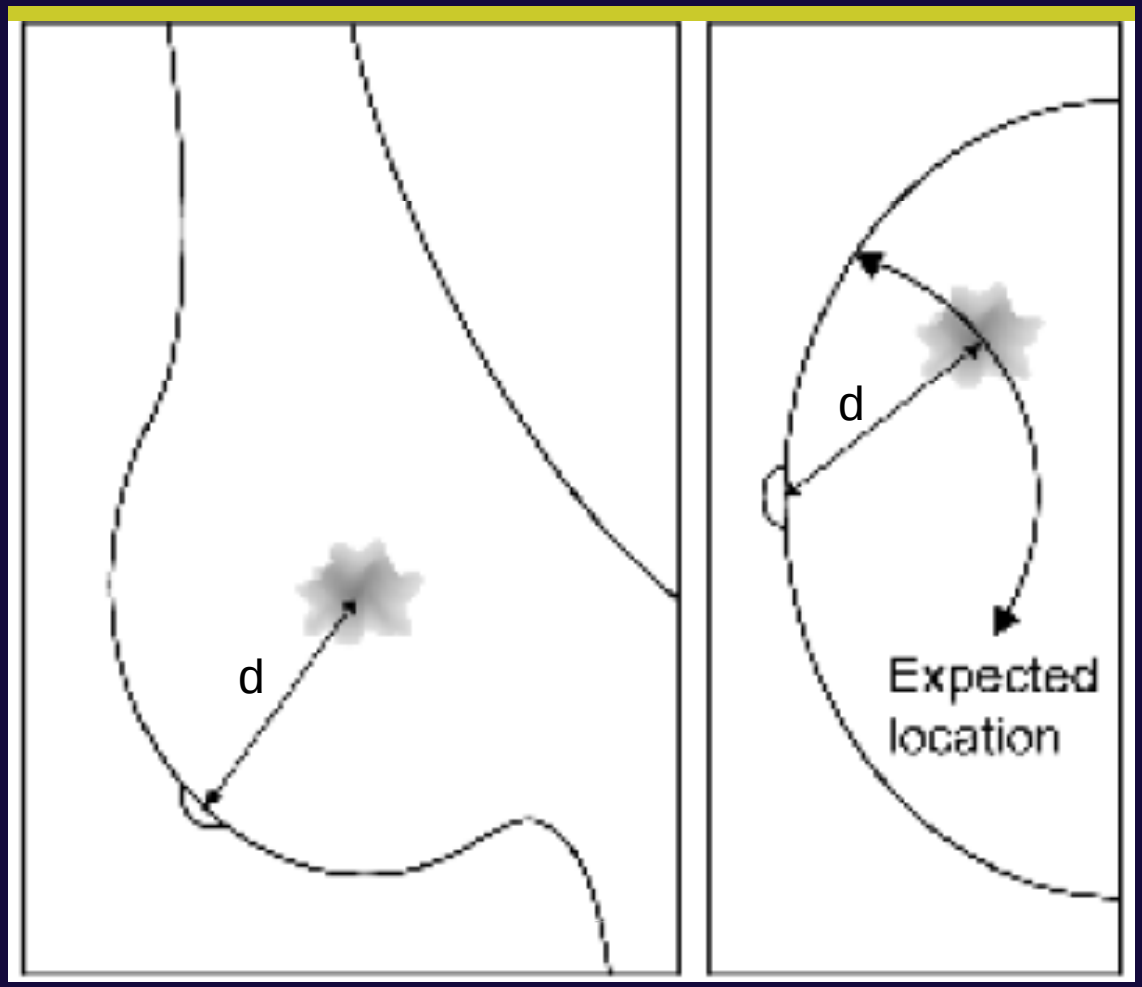

Método do arco. A distância (d) entre o mamilo e a lesão é medida numa incidência e transferida para o outra projecção, realizando-se um arco em que o raio é essa distância e o centro é o mamilo. Os tecidos ao longo do arco devem conter a lesão suspeita.

Pesquisa de achado correspondente na outra incidência.

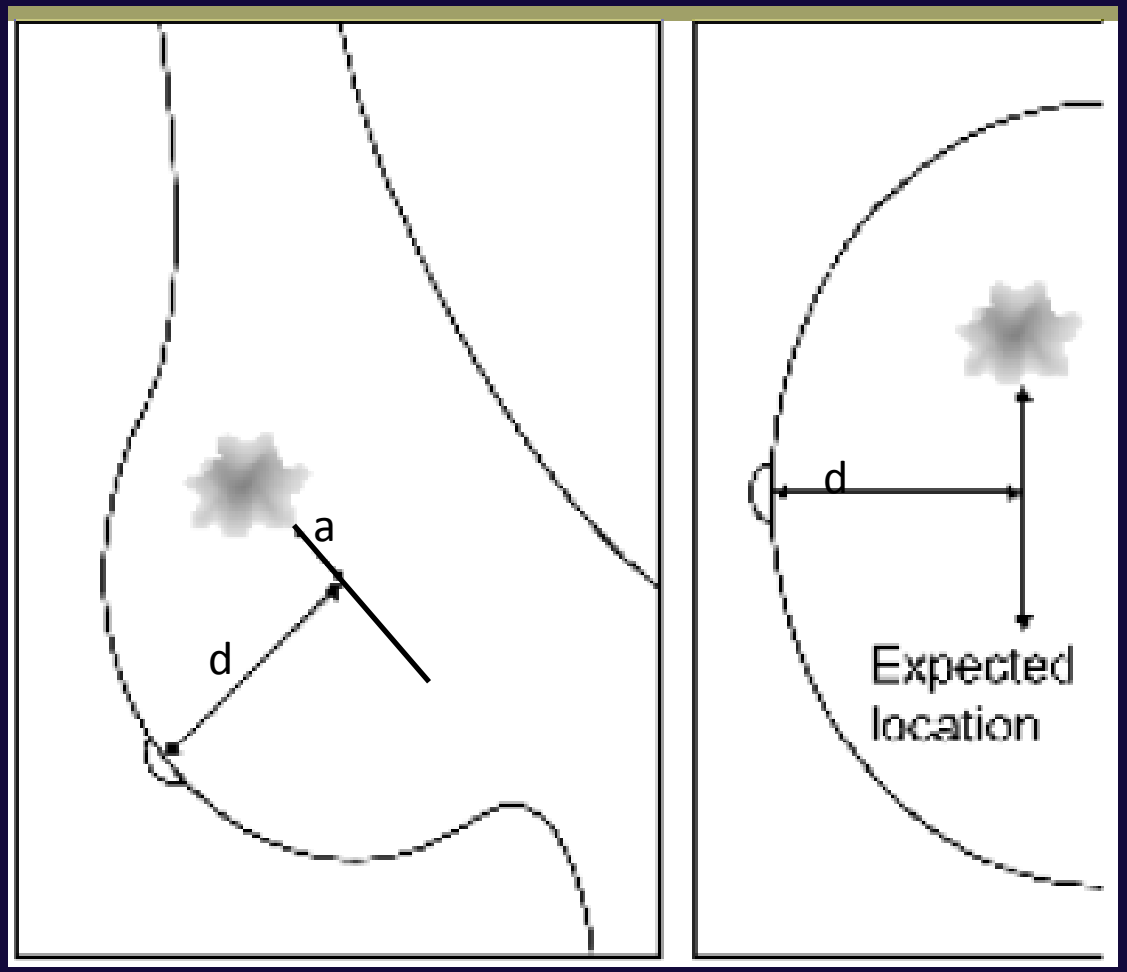

Método da linha recta. Traça-se uma linha paralela à parede torácica e que passa na lesão (a). De seguida mede-se a distância do mamilo a essa linha (d). Essa distância é transferida para a outra projecção. Se a lesão é real, ele deve estar ao longo de uma linha perpendicular à linha transferida e à mesma distância do mamilo.

ASSIMETRIA

- Embora muitas assimetrias resultem de sombras de adição (ie, devido à sobreposição de estruturas fibroglandulares normais), as lesões verdadeiras podem também aparecer em apenas uma incidência:
  - quando se encontram em localizações anatómicas para além dos limites do receptor da imagem (por exemplo no prolongamento axilar ou em localização posterior)
  - Posicionamento da mama durante a mamografia não está optimizado para incluir completamente todo o tecido mamário (a diferença na linha mamilar posterior entre duas incidências padrão é superior a 1 cm).

ASSIMETRIA

- Assim, primeiro deve-se determinar se o achado assimétrico tem probabilidade de ser incluido na outra projecção:
  - **Se não tem** – Repete-se o exame ou realizam-se incidências adicionais de modo a garantir que a quantidade necessária de tecido mamário se encontra no receptor da imagem para avaliar o achado em questão.
  - **Se tem** – Sequências adicionais devem ser obtidas de modo a diferenciar uma lesão verdadeira obscurecida por parênquima denso de sombra de adição.

ASSIMETRIA

- Podemos afirmar que uma assimetria representa uma sombra de adição, sem necessidade de incidências adicionais, quando:
  - A assimetria é visivel em apenas uma das duas incidências padrão.
  - A assimetria é suficientemente anterior à parede torácica, que se encontra seguramente no FOV da outra incidência.
  - A mama tem gordura suficiente, de modo que na incidência que não demonstra a assimetria, não há a possibilidade de tecido denso substancial a obscurecer a assimetria.

ASSIMETRIA

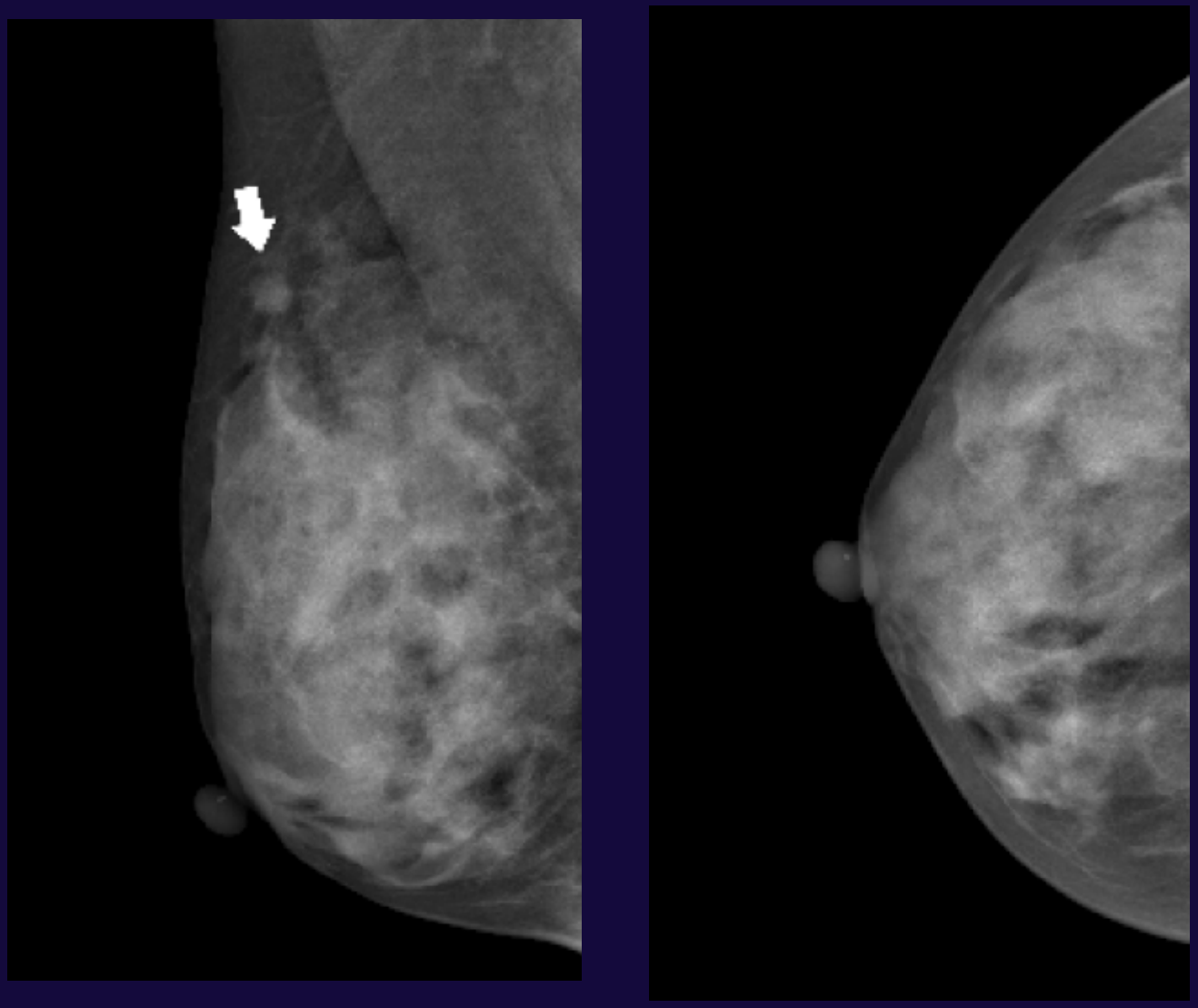

Assimetria causada pela localização anatómica. Uma potencial lesão de massa (seta) é observada na incidência MLO da mama direita, mas não tem tradução da incidência CC.

ASSIMETRIA

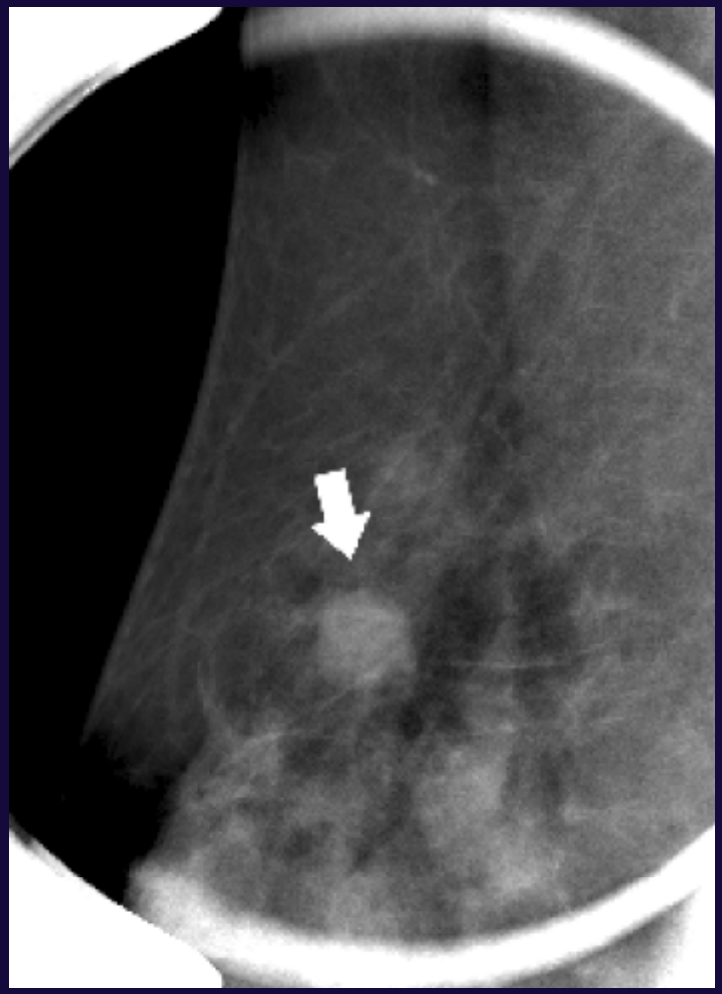

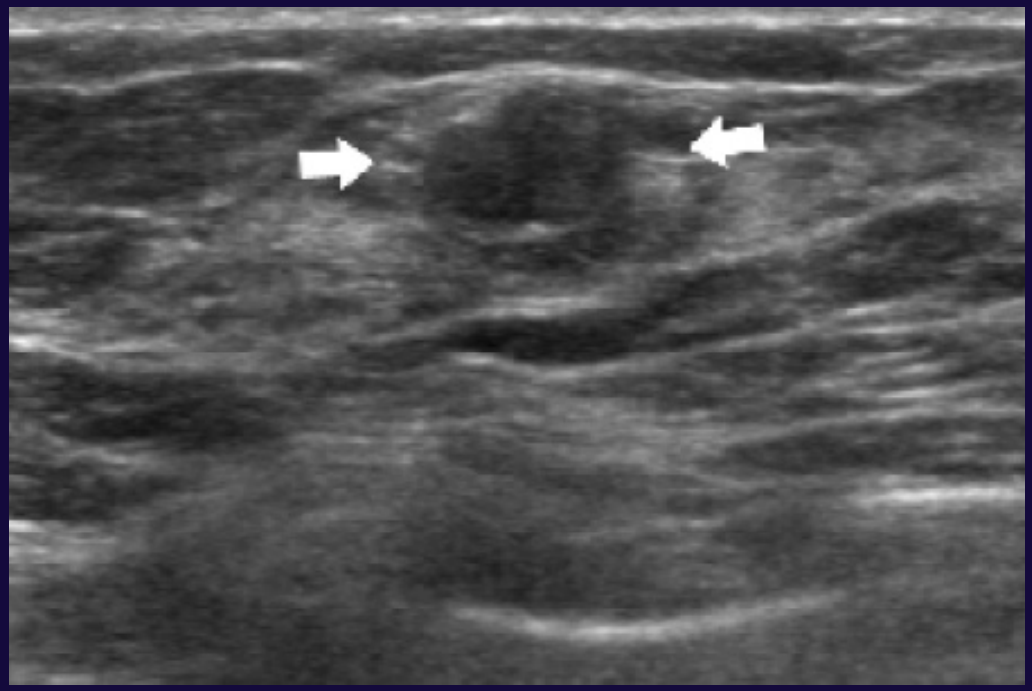

Assimetria causada pela localização anatómica. Compressão localizada com magnificação demonstra mais claramente a lesão. A ecografia mostra uma massa hipoecogénica no prolongamento axilar direito, em relação com fibroadenoma.

ASSIMETRIA

- Para a avaliação adicional de uma assimetria visualizada em apenas uma projecção, o melhor é regressar a essa projecção e alterá-la ligeiramente.
- É improvável que uma lesão real modifique a sua aparência, independentemente do ângulo de projecção.
- Para uma assimetria observada na incidência MLO deve-se obter um perfil estrito e para uma assimetria observada na incidência CC deve-se obter a “rolled view”.

ASSIMETRIA

- Se a assimetria se mantém mesmo após ligeiras alterações no ângulo de projecção, incidências adicionais devem ser obtidas.
- Por exemplo uma assimetria observada na CC e não na MLO, pode aparecer no perfil estrito!
- Quando a assimetria não é observada nas incidências adicionais, pode-se fazer o diagnóstico de sombra de adição, sendo a conclusão do relatório BI-RADS 1.

ASSIMETRIA

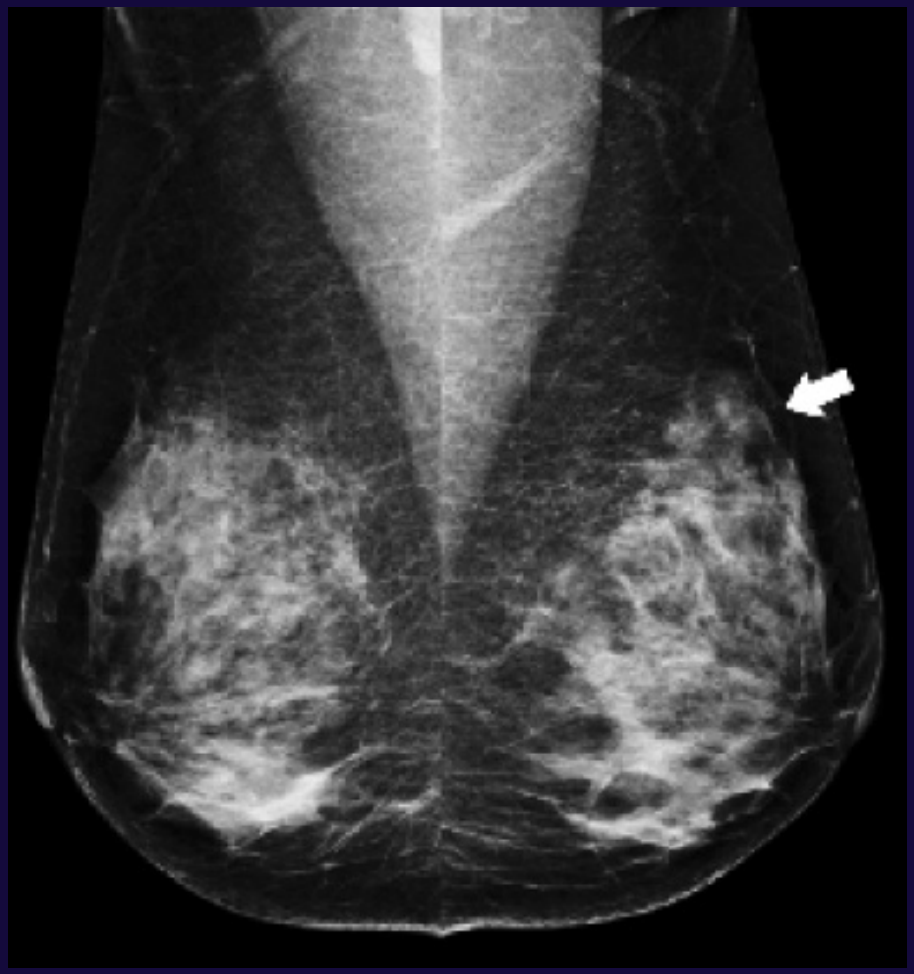

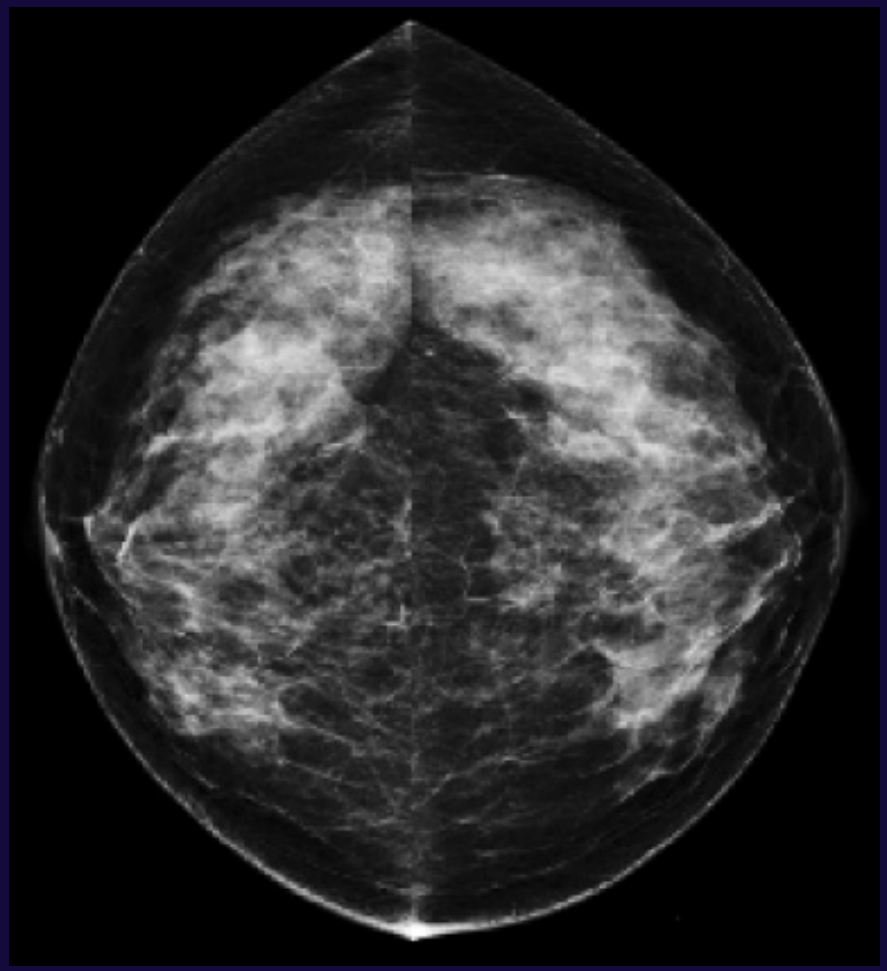

Assimetria relacionada com sombra de adição. Assimetria observada apenas na incidência MLO da mama esquerda (seta).

ASSIMETRIA

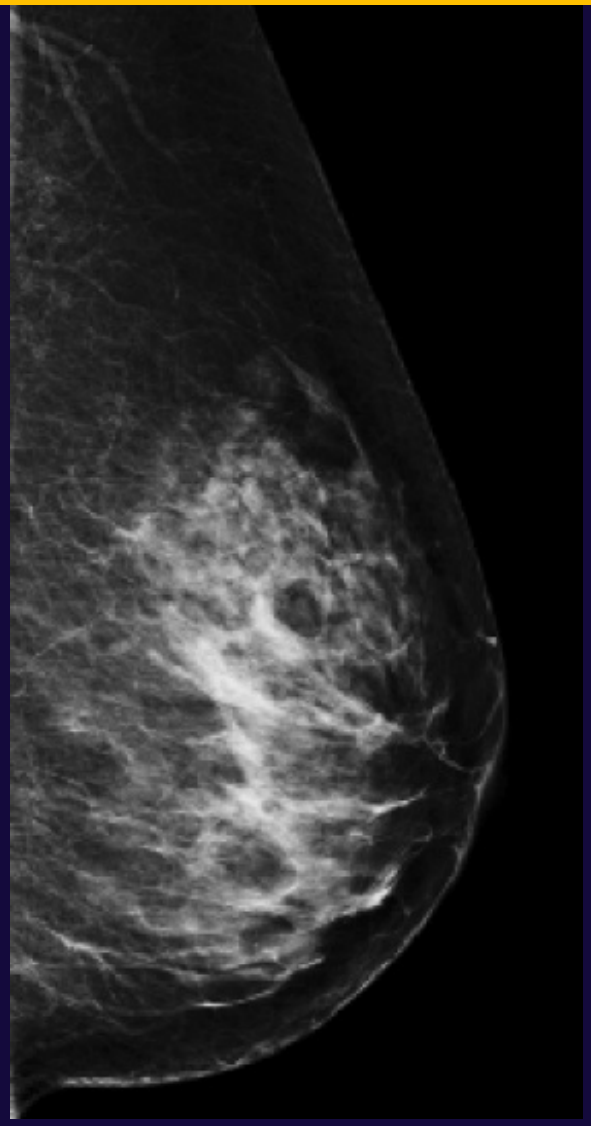

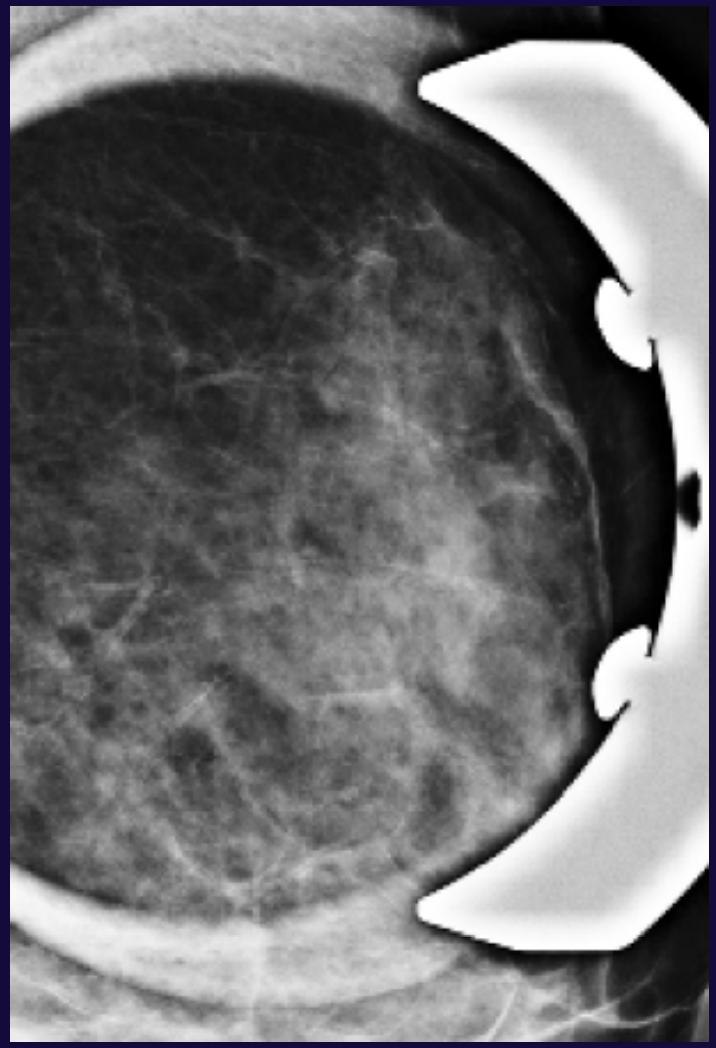

Assimetria relacionada com sombra de adição. Na incidência lateral e na compressão localizada com magnificação a assimetria desaparece.

ASSIMETRIA FOCAL

- Se um achado assimétrico é uma realidade tridimensional (ie, observado em duas projecções) o observador tem que decidir se é causado por um ilhéu de tecido mamário normal ou por uma lesão verdadeira.
- A maior parte das assimetrias focais representam ilhéus de tecido mamário, o que é geralmente aparente na inspecção cuidadosa, demonstrando que os componentes da assimetria representam estruturas sobrepostas não relacionadas e com gordura dispersa pelo tecido.
- O ilhéu de tecido mamário não forma uma massa, não condiciona distorção da arquitectura, nem se associa a calcificações significativas.

ASSIMETRIA FOCAL

- Uma assimetria focal deve ser considerada suspeita se a sua densidade está concentrada no centro e se o achado se encontra focado em redor de um ponto da mama.
- Se corresponde a anomalia palpável também é suspeito.
- Nestes casos, são necessárias incidências adicionais para determinar se a assimetria focal representa uma massa e para melhor caracterização lesional:
  - Compressão focal, “rolled views”, diferentes angulações do feixe Rx

ASSIMETRIA FOCAL

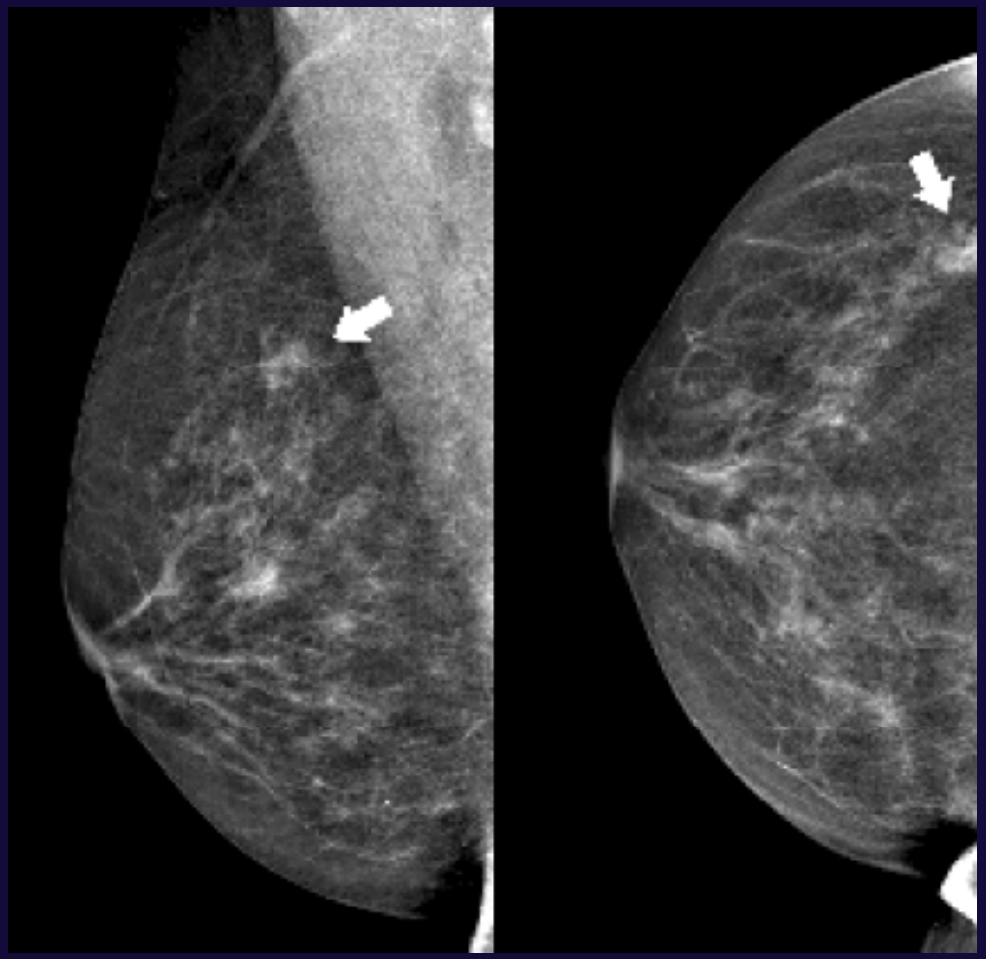

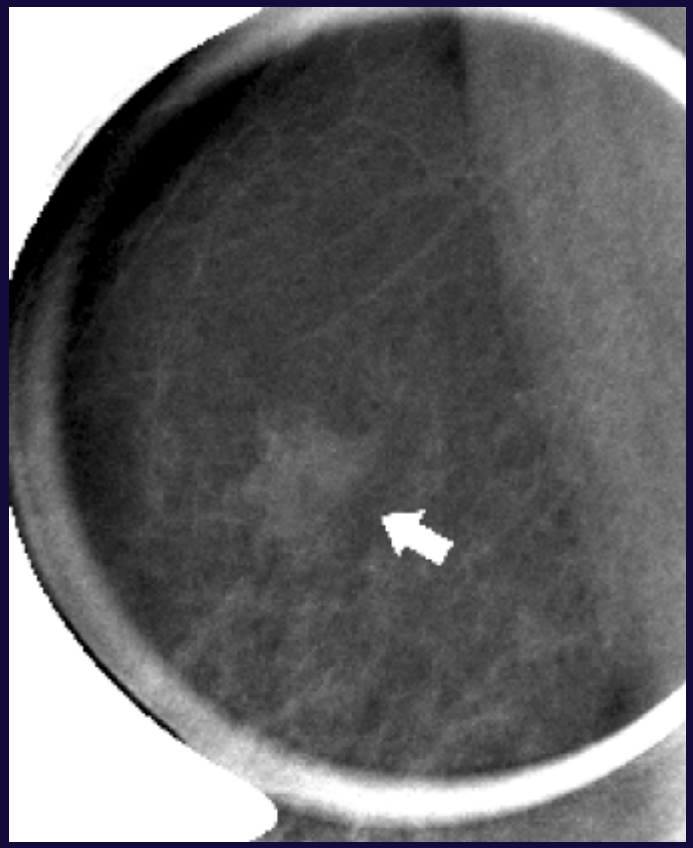

Assimetria focal em relação com ilhéu de tecido mamário. Mamografia demonstra assimetria focal no QSE da mama direita. Compressão focal com magnificação demonstra que a assimetria focal reduziu de densidade e contém gordura dispersa.

ASSIMETRIA FOCAL

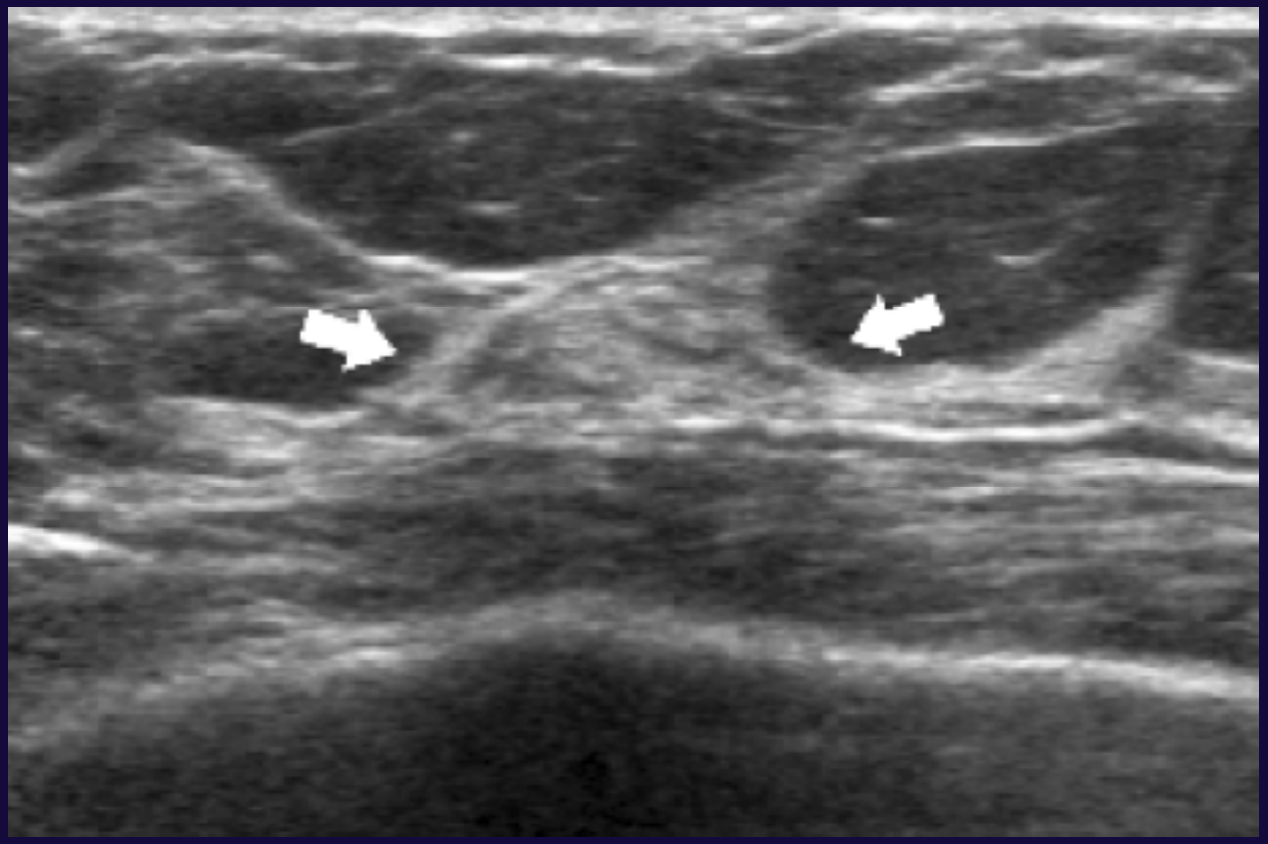

Assimetria focal em relação com ilhéu de tecido mamário. A ecografia demonstra ilhéu de tecido mamário normal, que corresponde à assimetria focal observada na mamografia.

ASSIMETRIA FOCAL

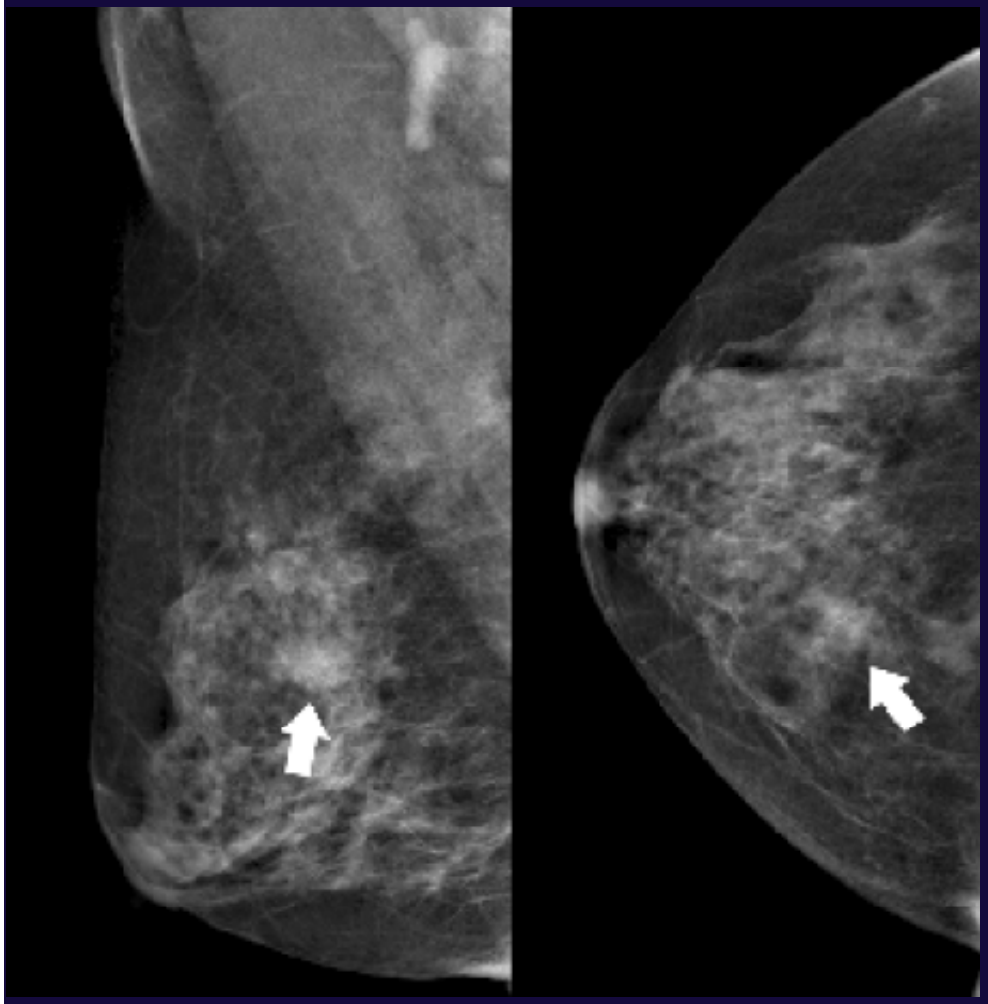

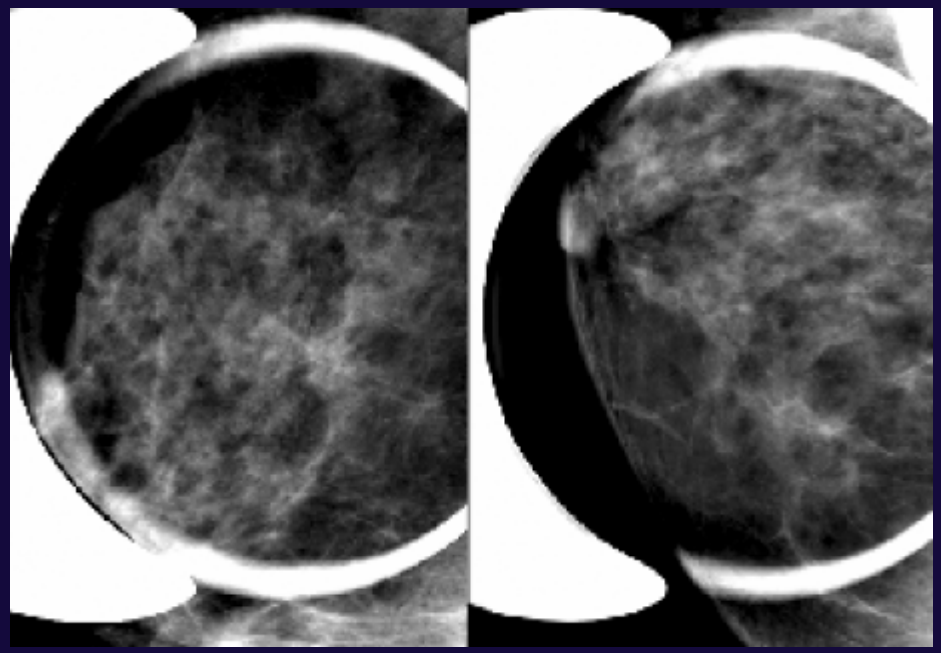

Assimetria focal em relação com sombra de adição. Mamografia mostra assimetria focal no QSI da mama direita. Na compressão focal com magnificação (esquerda – incidência 90; direita – incidência CC) a assimetria focal desaparece.

ASSIMETRIA FOCAL

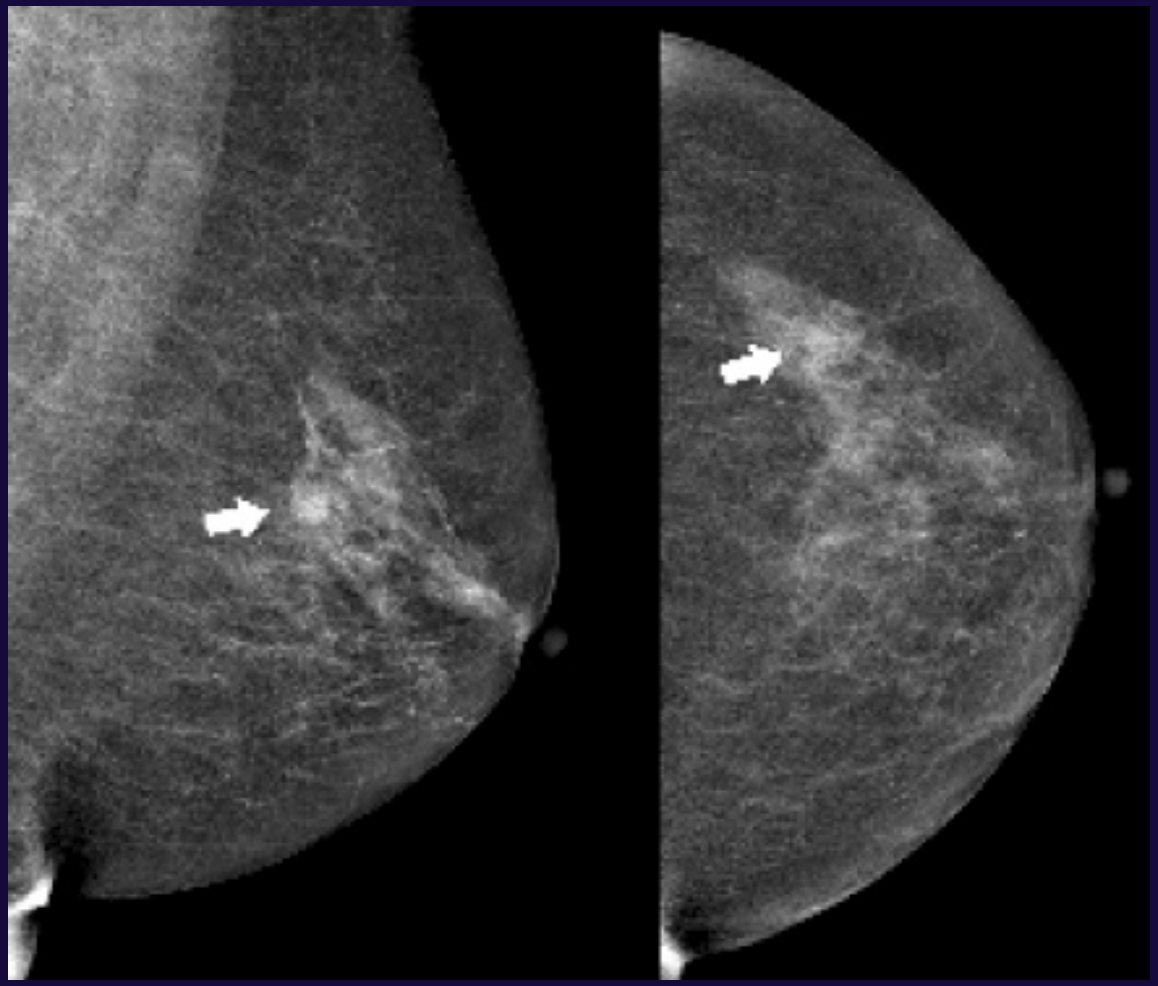

Assimetria focal em relação com lesão provavelmente benigna. Mamografia mostra a presença de assimetria focal (seta).

ASSIMETRIA FOCAL

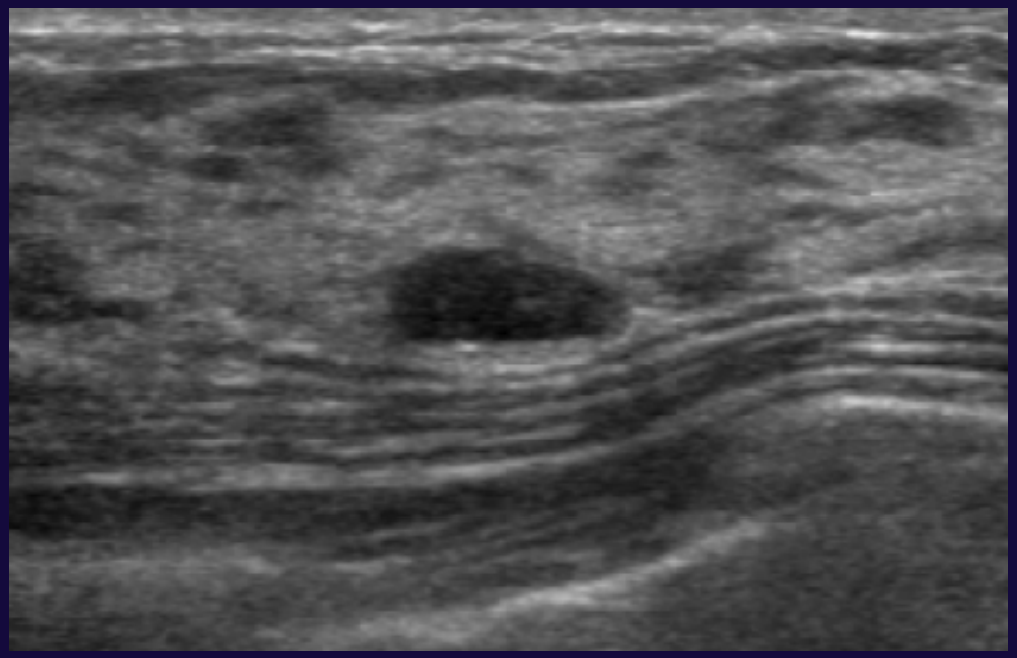

Assimetria focal em relação com lesão provavelmente benigna. Compressão focal com magnificação e ecografia, mostram massa ovalada, bem delimitada, classificada como BI-RADS 3.

ASSIMETRIA FOCAL

- Na ausência de mamografias anteriores para comparação, assimetrias focais não palpáveis e sem anomalias associadas (mamografia e ecografia) são geralmente classificadas como provavelmente benignas (BI-RADS 3).
- Neste caso, recomenda-se follow-up aos 6 meses; 1 ano; 2 anos antes de voltar ao programa de rastreio.
- Se há mamografia anterior, a demonstração de estabilidade a 1 ano elimina a necessidade do follow-up de 6 meses, mas requer follow-up anual, até que haja estabilidade de 2 anos.

ASSIMETRIA FOCAL

- A demonstração de estabilidade lesional de pelo menos 2 anos ou de regressão lesional justifica avaliação definitivamente benigna (categoria BI-RADS 2).
- A existência de progressão lesional estabelece o diagnóstico de "desenvolvimento de assimetria", que é avaliado como suspeito e requer diagnóstico tecidual (categoria BI-RADS 4).

ASSIMETRIA FOCAL

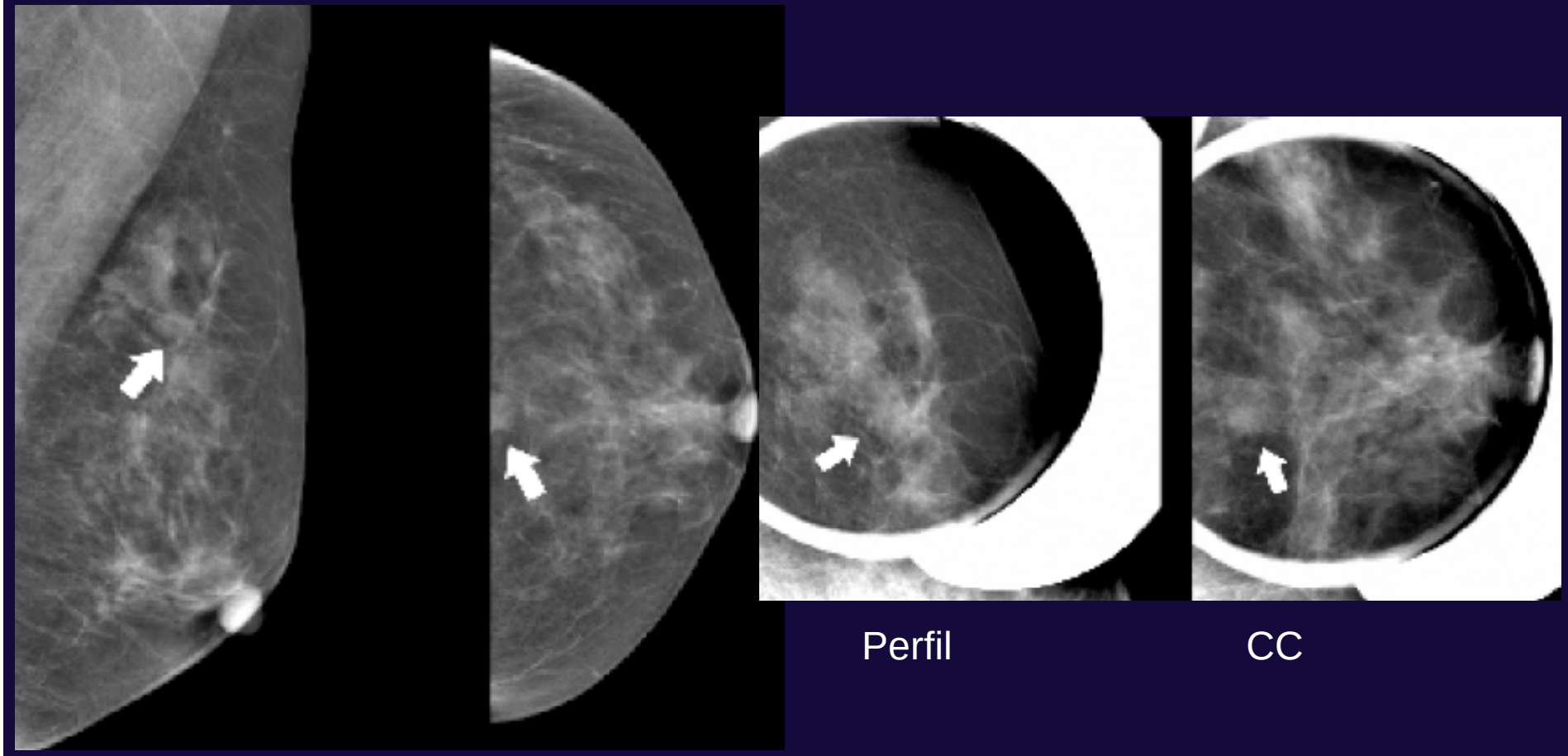

Assimetria focal em relação com achado provavelmente benigno. Mamografia mostra assimetria focal (setas) na união dos QS. Compressão focal com magnificação mostra que não há alteração da morfologia da assimetria focal, nem que esta se encontra associada com outras anomalias mamográficas suspeitas. Não havia exames anteriores e a ecografia era normal. A lesão foi classificada como BI-RADS 3.

ASSIMETRIA FOCAL

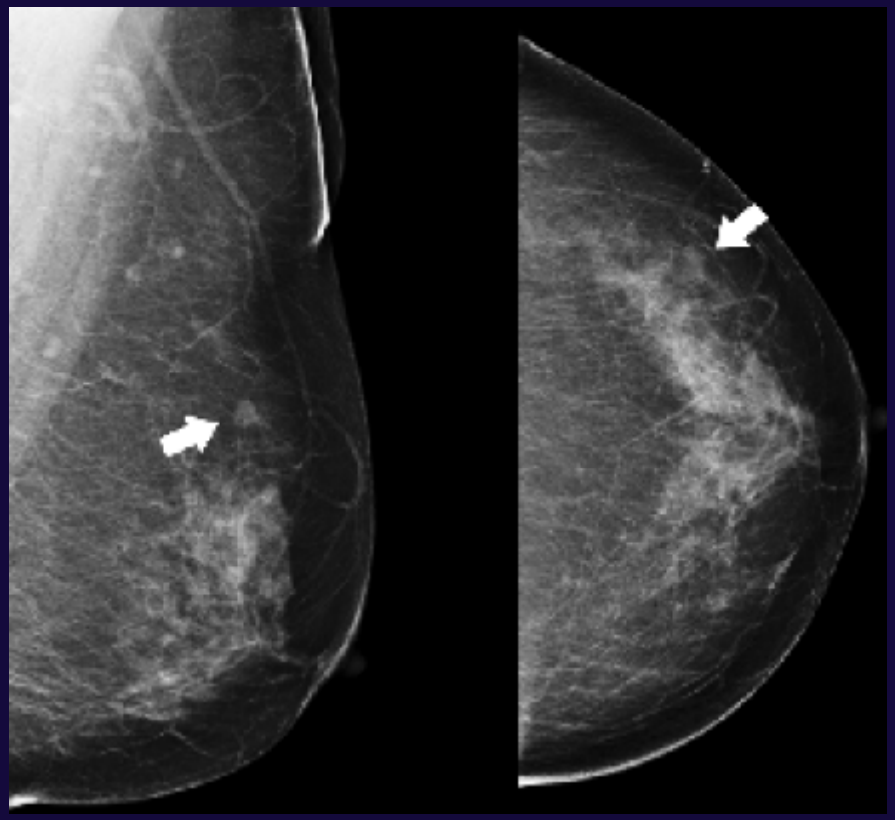

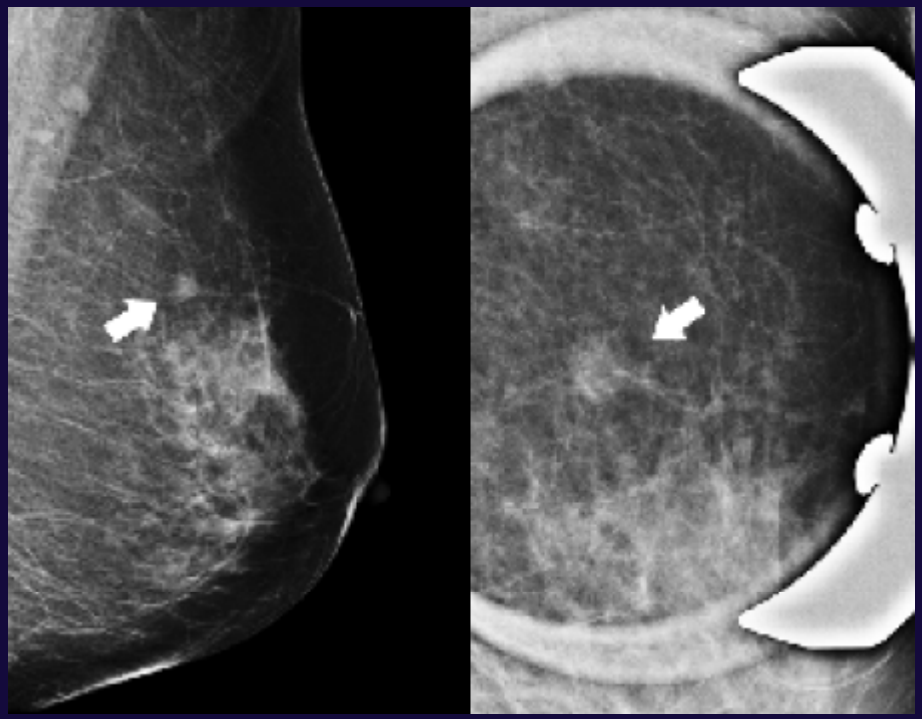

Perfil

Assimetria focal em relação com achado benigno. Mamografia mostra assimetria focal (setas). Incidências adicionais (incidência lateral e compressão focal com magnificação) mostram persistência da assimetria.

ASSIMETRIA FOCAL

2 anos antes

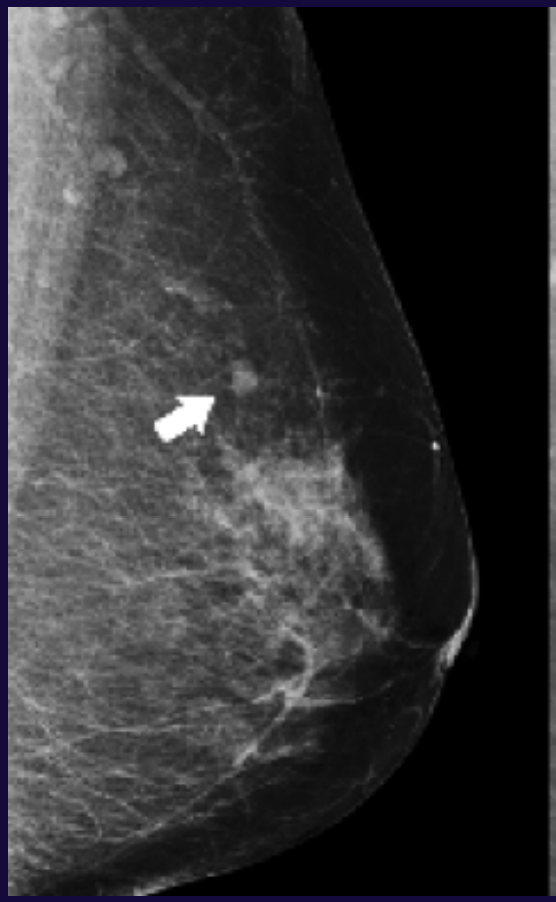

4 anos antes

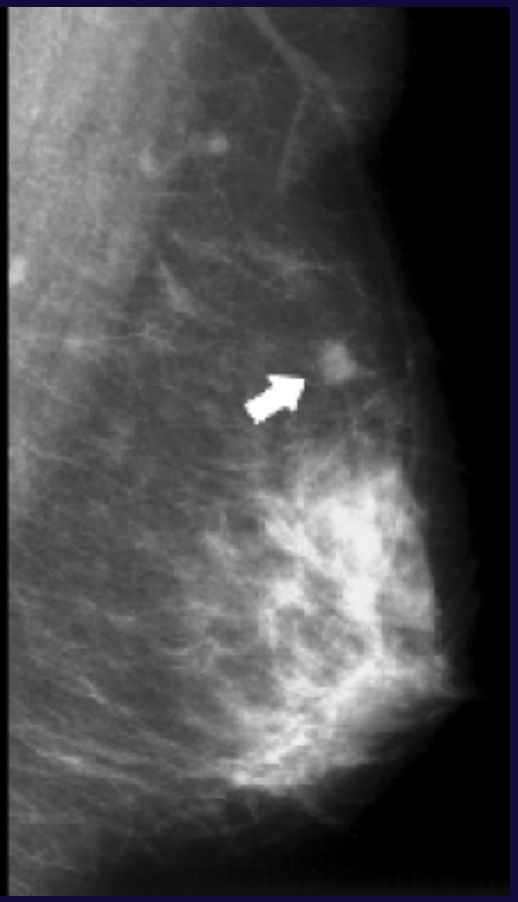

Assimetria focal em relação com achado benigno. As mamografias anteriores mostram estabilidade durante 4 anos. Ecografia não tinha alterações. O achado foi classificado como BI-RADS 2.

ASSIMETRIA GLOBAL

- Este achado é quase sempre benigno e não necessita de avaliação adicional se não existem anomalias palpáveis, distorções da arquitectura, calcificações significativas ou massas – categoria BI-RADS 2.
- Deve-se a variante do desenvolvimento ou resposta diferencial a estimulo hormonal.
- Diferenças na técnica de imagem e posicionamento, perda de peso, terapia hormonal de substituição ou procedimentos cirurgicos podem causar assimetria global.

ASSIMETRIA GLOBAL

- Ocasionalmente pode indicar a presença de carcinoma da mama se corresponde a anomalia palpável.
- Neste contexto clinico, a doente deve realizar estudos de imagem adicionais.

ASSIMETRIA GLOBAL

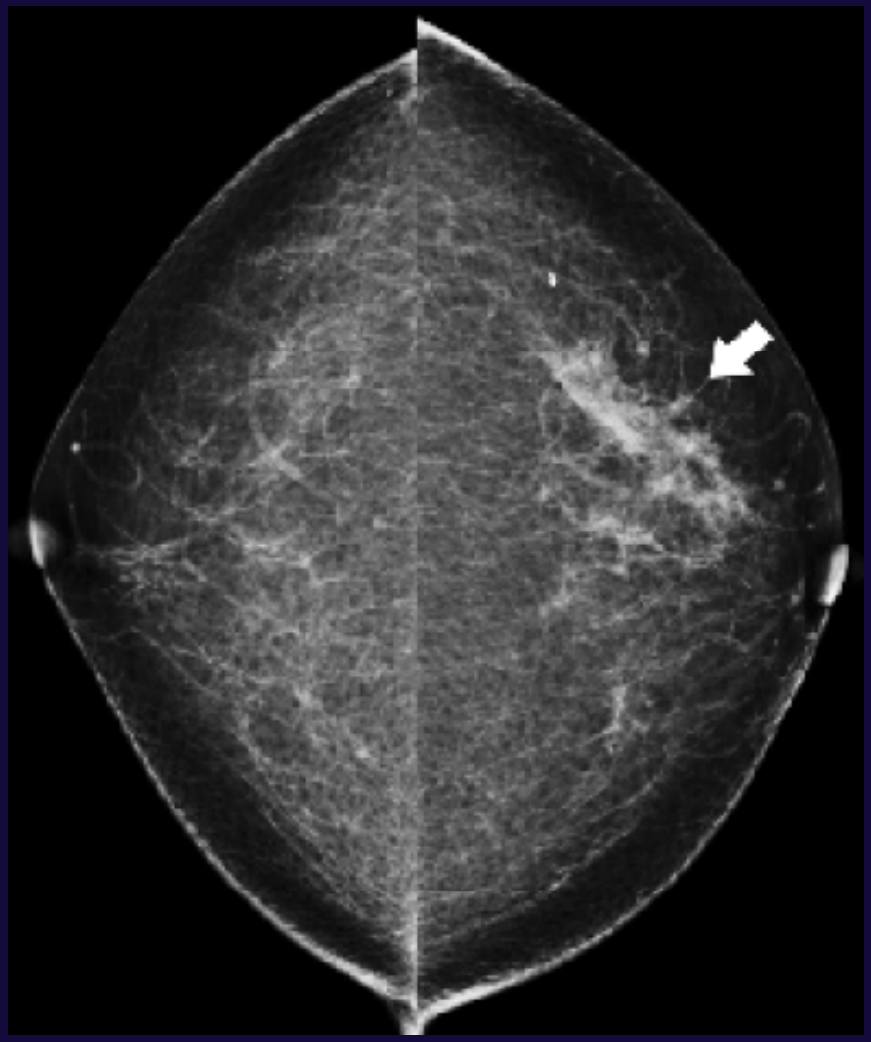

Assimetria global em relação com neoplasia. Mamografia mostra assimetria global no QSE da mama esquerda, com tradução à palpação.

ASSIMETRIA GLOBAL

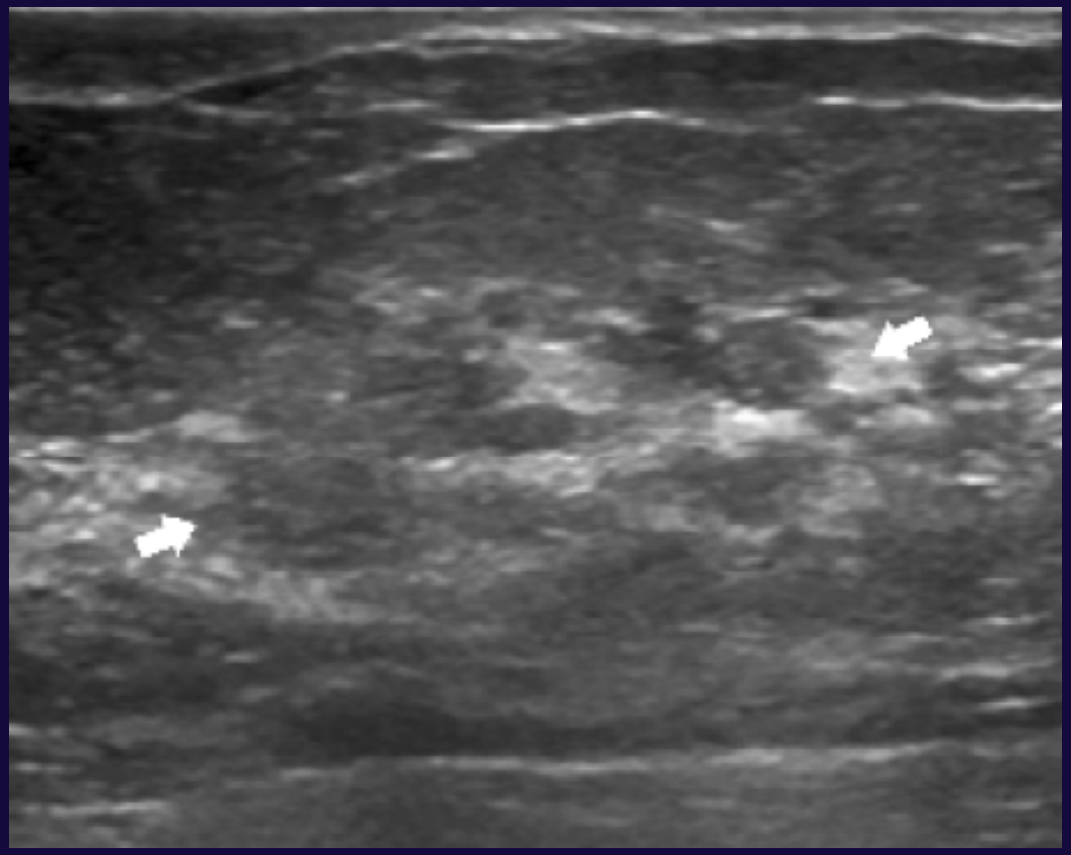

Assimetria global em relação com neoplasia. Ecografia demonstra anomalias ductais suspeitas na região correspondente da mama. Carcinoma ductal in situ.

DESENVOLVIMENTO DE ASSIMETRIA

- Representa um achado suspeito (BI-RADS 4), que deve ser avaliado com estudos de imagem adicionais ou biópsia para excluir a hipótese de cancro.
- Para identificar este achado, é necessário comparar o presente estudo com exames anteriores realizados pelo menos 2 anos antes (pode não ser perceptível em follow-ups mais curtos).
- É mais suspeito quando não pode ser atribuido a diferenças na técnica de imagem e posicionamento, a perda de peso, terapia hormonal de substituição, cirurgia, trauma ou infecção.

DESENVOLVIMENTO DE ASSIMETRIA

- Quando aparece em doente a fazer terapia hormonal de substituição, a mamografia de follow-up após descontinuação do tratamento, deve demonstrar resolução do achado.
- Se a densidade não resolve, está indicado a realização de biópsia.
- Se há resolução parcial da densidade após descontinuação da terapia, poderá significar a presença de carcinoma da mama sensível aos estrogénios.

DESENVOLVIMENTO DE ASSIMETRIA

3 anos antes

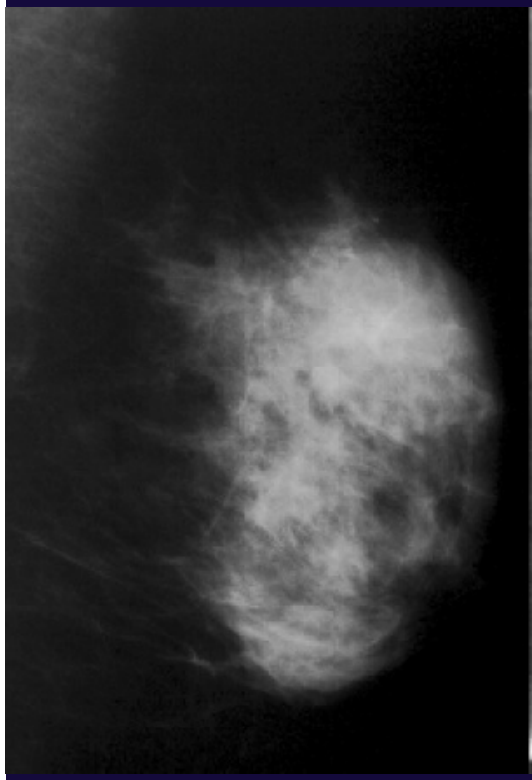

Actual

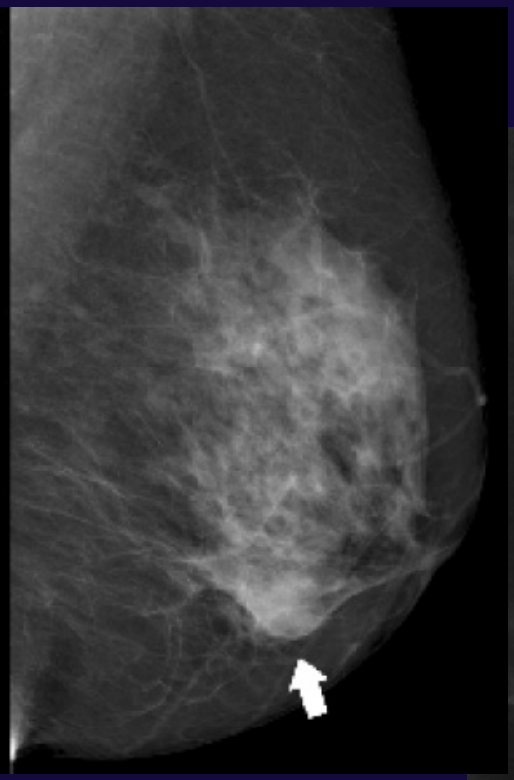

3 anos antes

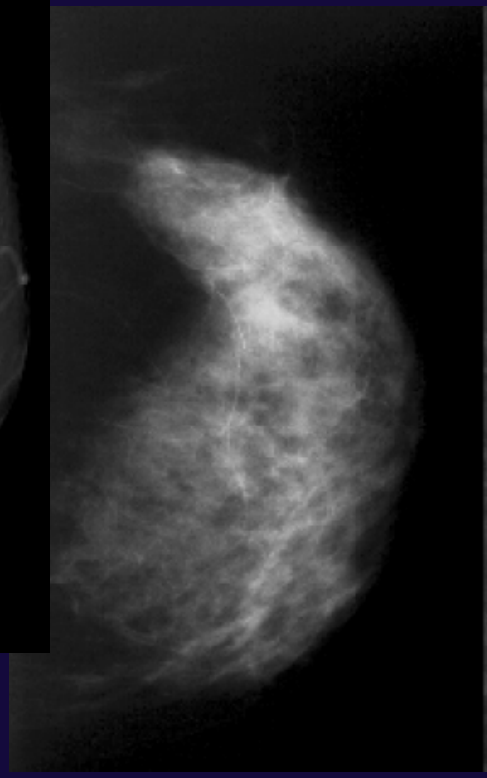

Actual

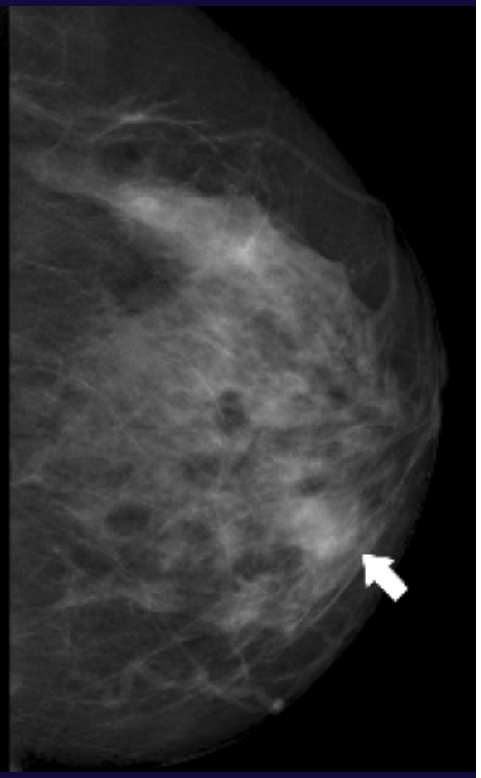

Desenvolvimento de assimetria em relação com neoplasia. Mamografia mostra a presença de uma nova assimetria focal (setas) que se desenvolveu no QII da mama esquerda em 3 anos.

DESENVOLVIMENTO DE ASSIMETRIA

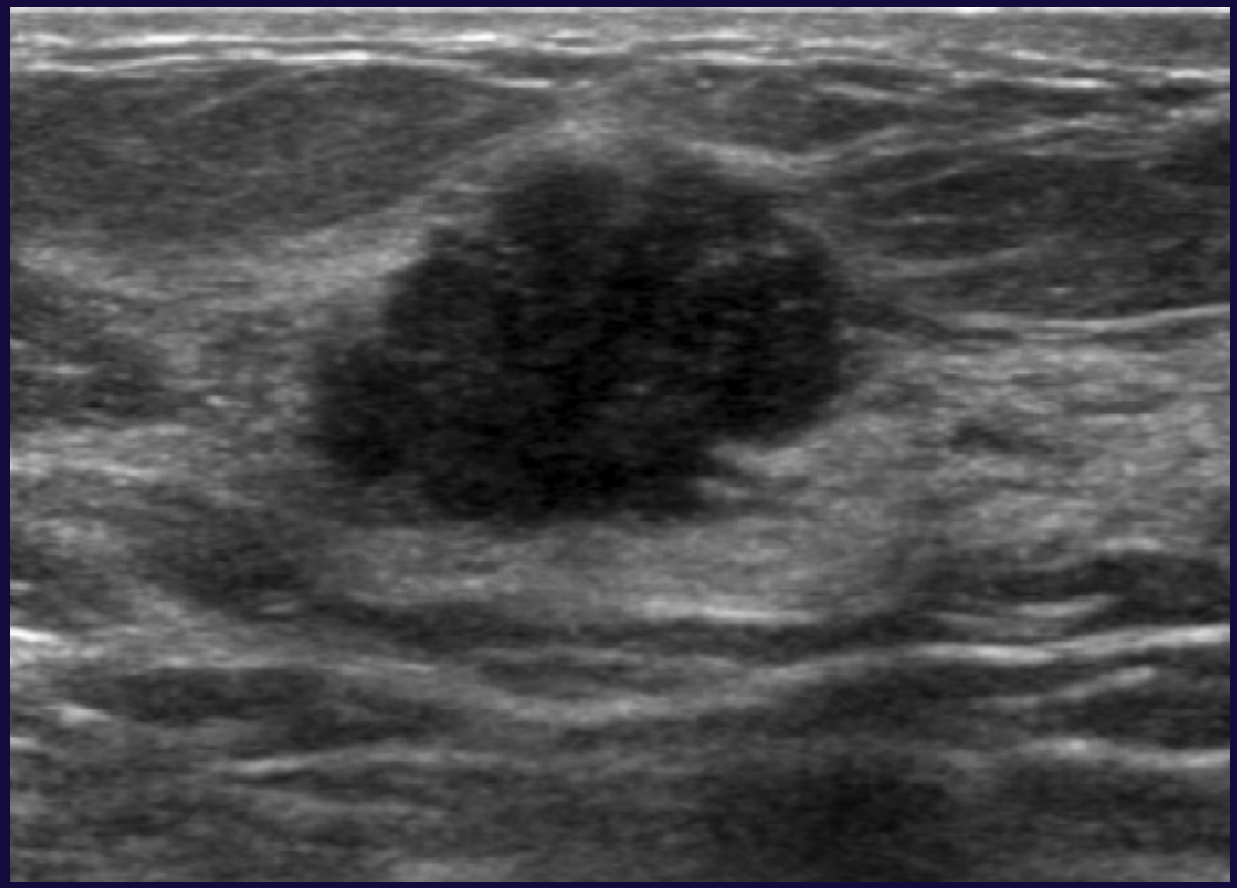

Desenvolvimento de assimetria em relação com neoplasia. A ecografia mostra que a assimetria em desenvolvimento corresponde a uma massa hipoecogénica micro-lobulada, de características suspeitas, classificada como BI-RADS 4C. Carcinoma ductal invasivo.

ESTUDOS DE IMAGEM ADICIONAIS – *Incidência lateral*

- Realizada para assimetrias observadas apenas na incidência MLO.
- O discreto desvio na orientação do feixe dos Rx é muitas vezes suficiente, para que haja desaparecimento ou alteração da morfologia da assimetria, demonstrando que a anomalia representa uma sombra de adição.
- Se a lesão é real, a incidência lateral em conjunto com a MLO permite adivinhar a localização na incidência CC (triangulação).

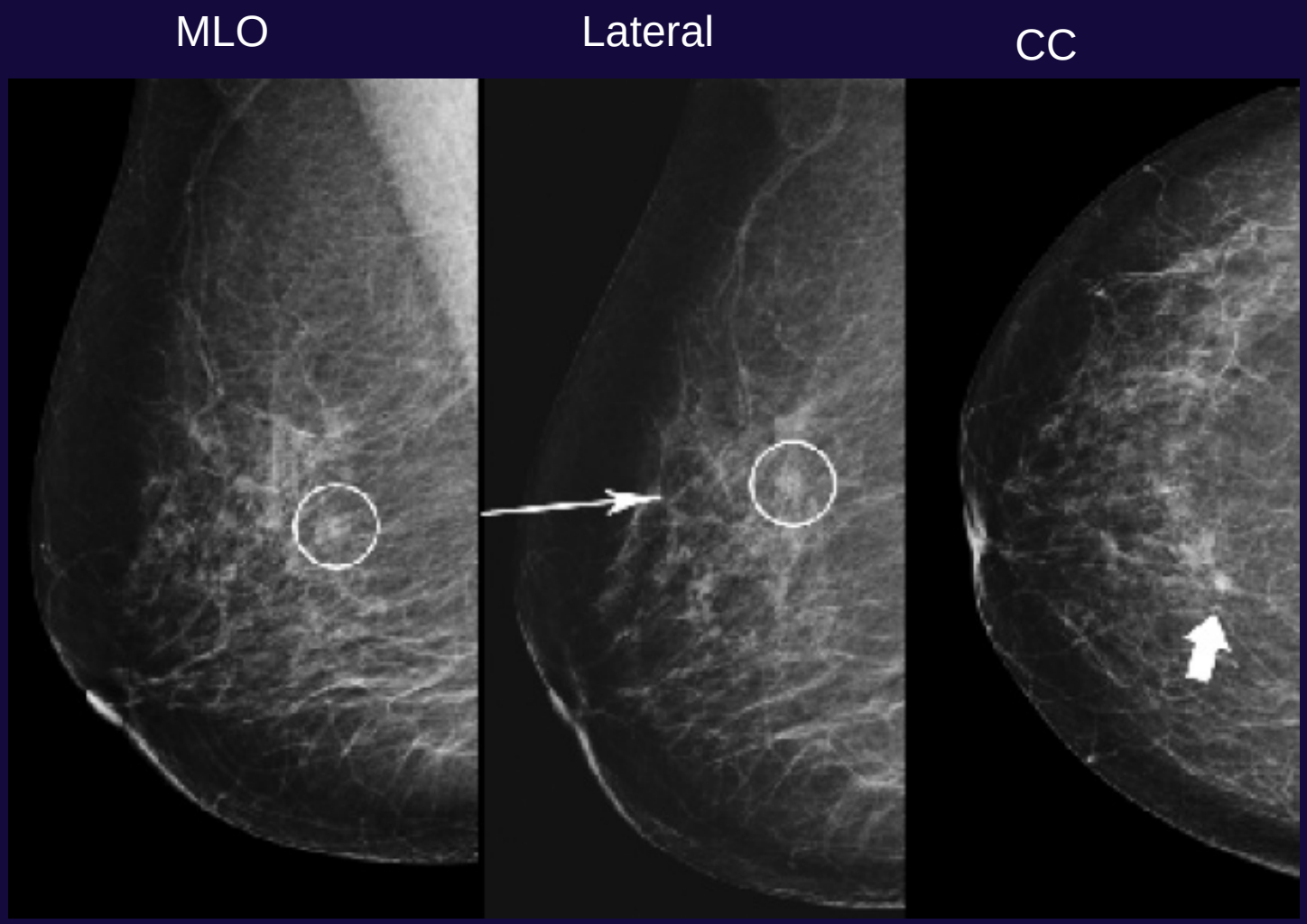

Uso da incidência lateral para triangulação. A lesão sobe na incidência de perfil, pelo que a sua localização na incidência CC deverá ser medial.

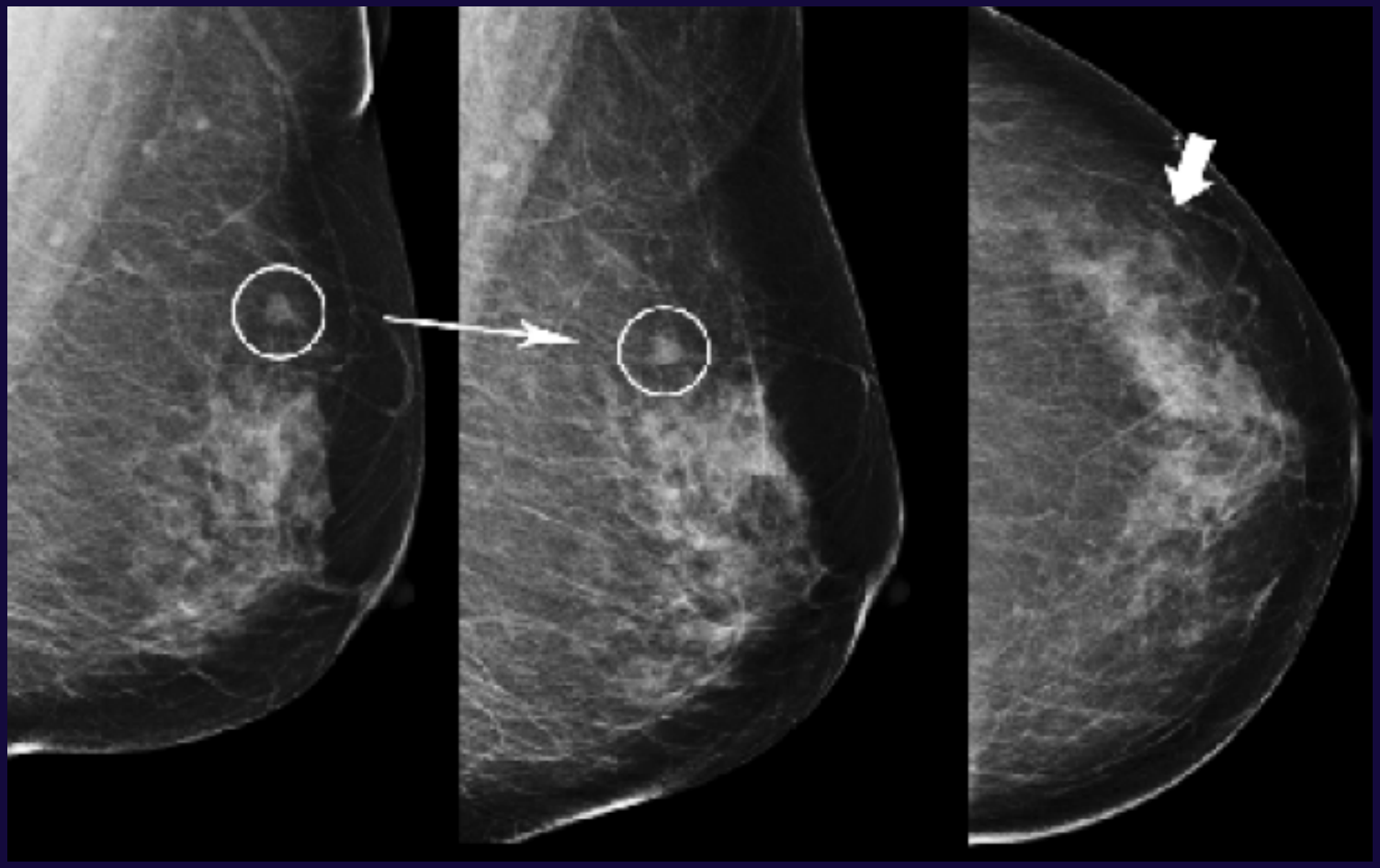

Uso da incidência lateral para triangulação. A lesão desce na incidência de perfil, pelo que a sua localização na incidência CC deverá ser lateral.

ESTUDOS DE IMAGEM ADICIONAIS – *Rolled View*

- Para assimetrias visualizadas apenas na incidência CC, a melhor incidência para determinar a presença de lesão é a "Rolled View" (rotação da mama ao longo do eixo do mamilo seguido de nova compressão).
- Após o desenrolamento, uma sombra de adição irá desaparecer.
- A direcção do enrolamento deve ser escolhida de modo a que a região em questão seja projectada numa área de gordura, e não de tecido denso (que poderia levar ao "desaparecimento" de uma verdadeira lesão).
- O movimento de uma lesão verdadeira permite indicar a localização da lesão na mama superior ou inferior.

ESTUDOS DE IMAGEM ADICIONAIS – *Rolled View*

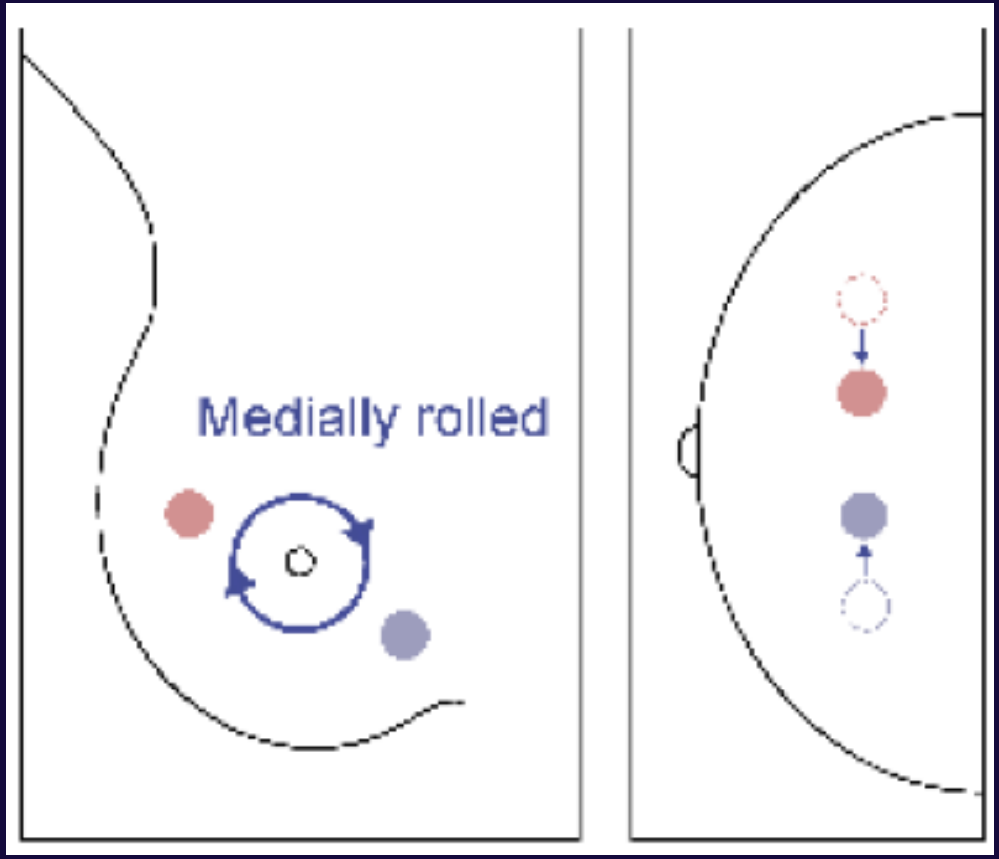

Rolled view para triangulação de assimetria na incidência CC. Quando o topo da mama é rodado medialmente (e a parte inferior rodada lateralmente), a lesão na parte superior da mama move-se medialmente e a lesão na parte inferior move-se lateralmente.

ESTUDOS DE IMAGEM ADICIONAIS – *Rolled View*

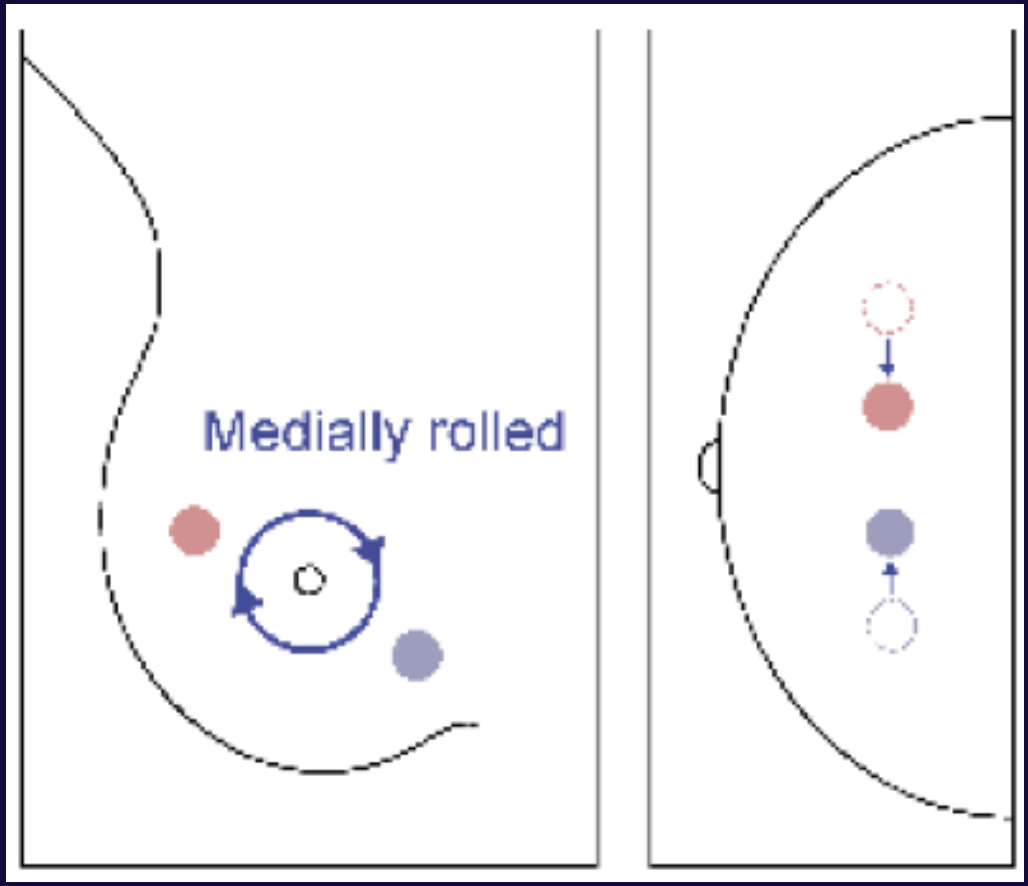

Rolled view para triangulação de assimetria na incidência CC. Quando o topo da mama é rodado lateralmente (e a parte inferior rodada medialmente), a lesão na parte superior da mama move-se lateralmente e a lesão na parte inferior move-se medialmente.

ESTUDOS DE IMAGEM ADICIONAIS – *Compressão localizada*

- Utilizada frequentemente nos achados assimétricos; com ou sem magnificação.
- Com a compressão focal, uma sombra de adição devido a tecido fibroglandular normal (mais flexivel) tem tendência a desdobrar, revelando ausência de lesão focal.
- As lesões verdadeiras irão preservar as suas características. O afastamento do tecido fibro-glandular sobreposto permite ainda melhor caracterização das lesões.
- Há excepções (*), pelo que a compressão localizada deve ser efectuada em duas incidências.
- Nas assimetrias focais, é importante a correlação com a ecografia, mesmo que haja aparente desdobramento.

ESTUDOS DE IMAGEM ADICIONAIS – *Compressão localizada*

- A compressão focal por vezes origina a mesma sobreposição de estruturas que na incidência original, não diferenciando lesão de sombra de adição.
- Deve ser obtida na incidência em que a alteração é melhor visualizada ou projectada contra a gordura.
- À medida que a compressão focal é aplicada as lesões podem "saltar" do FOV, dando a ideia errada que não são reais.

ESTUDOS DE IMAGEM ADICIONAIS – *Compressão localizada*

MLO

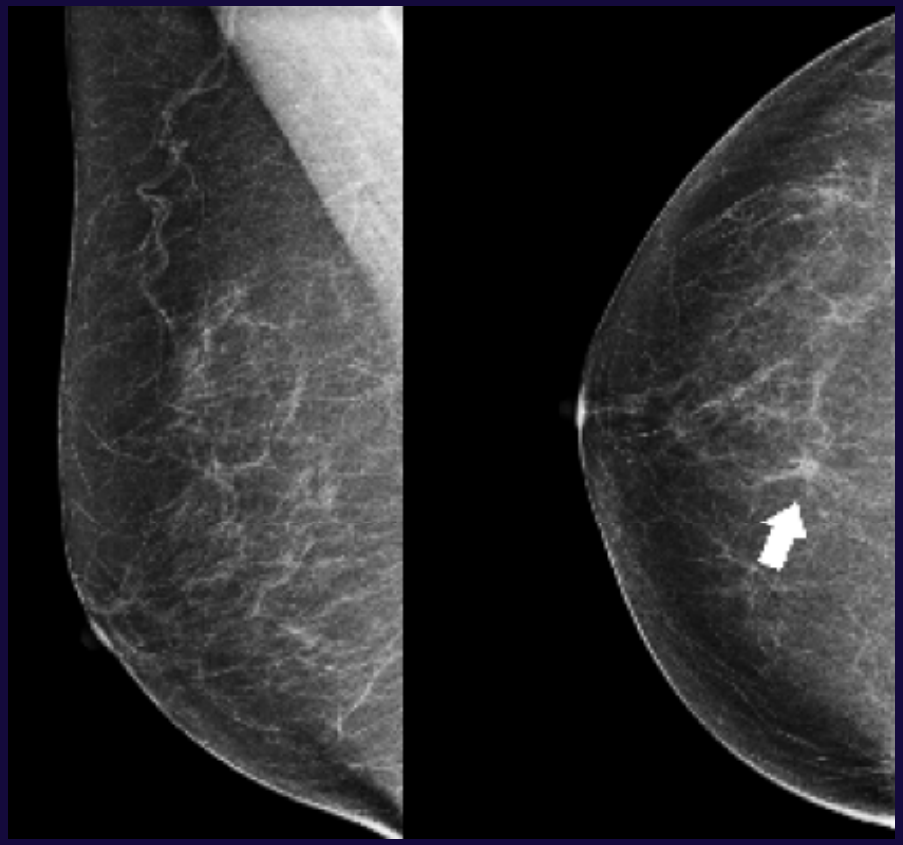

Lateral

Uso de compressão focal para demonstrar sombra de adição. Assimetria (seta) observada na incidência CC da mama direita. A lesão não tem tradução na incidência lateral nem na compressão focal com magnificação.

ESTUDOS DE IMAGEM ADICIONAIS – *Compressão localizada*

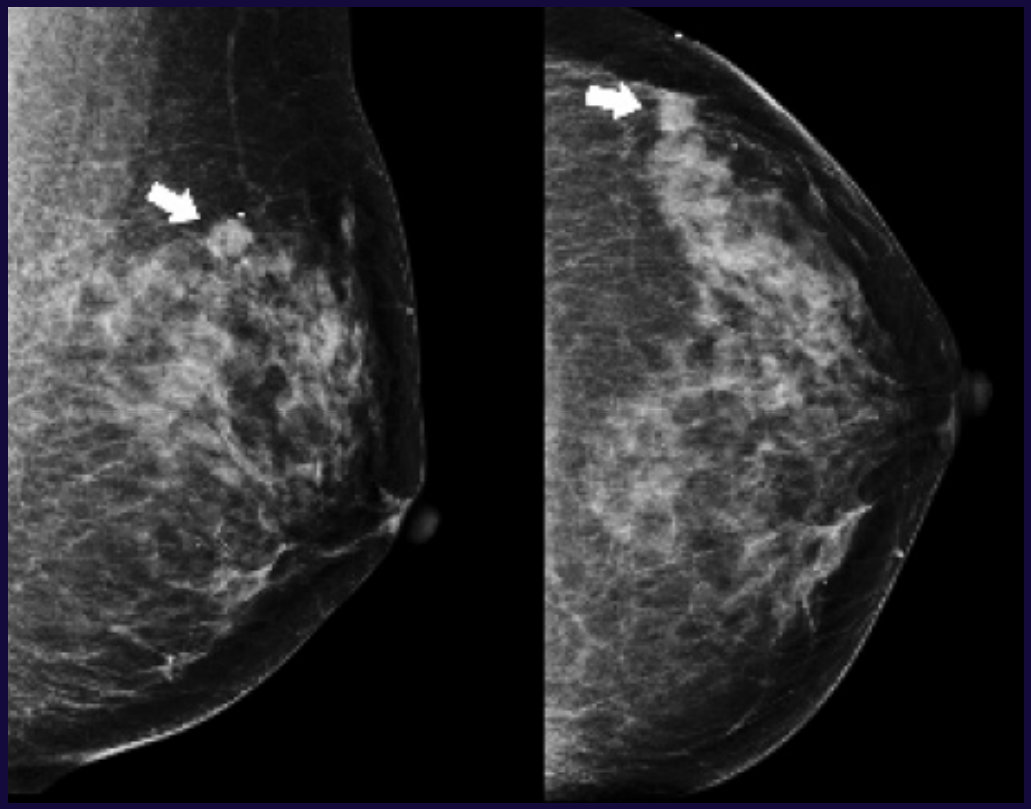

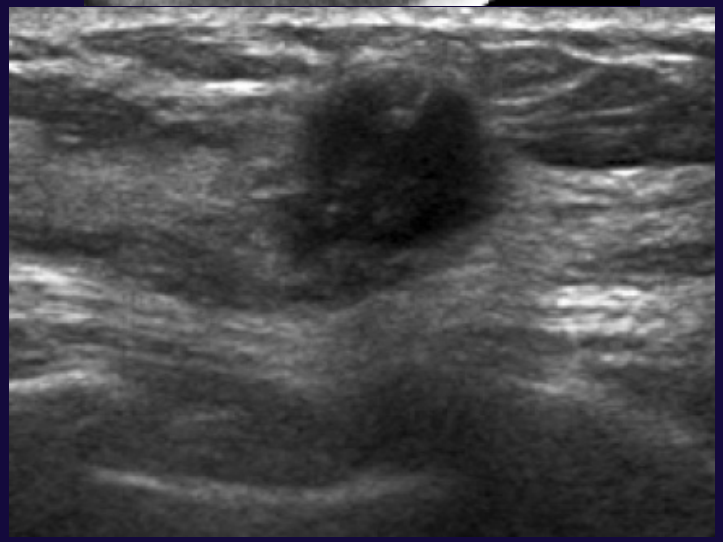

Uso de compressão focal para demonstrar neoplasia. Mamografia mostra assimetria focal (setas). Após compressão a lesão persiste e pode ser melhor caracterizada, observando-se um nódulo espiculado. Ecografia mostra massa suspeita, cujo estudo histológico revelou carcinoma ductal invasivo.

ESTUDOS DE IMAGEM ADICIONAIS – *Ecografia*

- Quando a localização anatómica de uma anomalia radiográfica focal pode ser determinada ou o achado assimétrico é palpável, a ecografia dirigida é muito útil para caracterização da anomalia ou para suportar a impressão de tecido assimétrico focal.
- Quando a localização exacta da alteração no estudo mamográfico é indeterminada, a colocação de agulha na anomalia identificada por ecografia seguido de nova mamografia, pode ser necessário para estabelecer concordância dos achados.

ESTUDOS DE IMAGEM ADICIONAIS – *Ecografia*

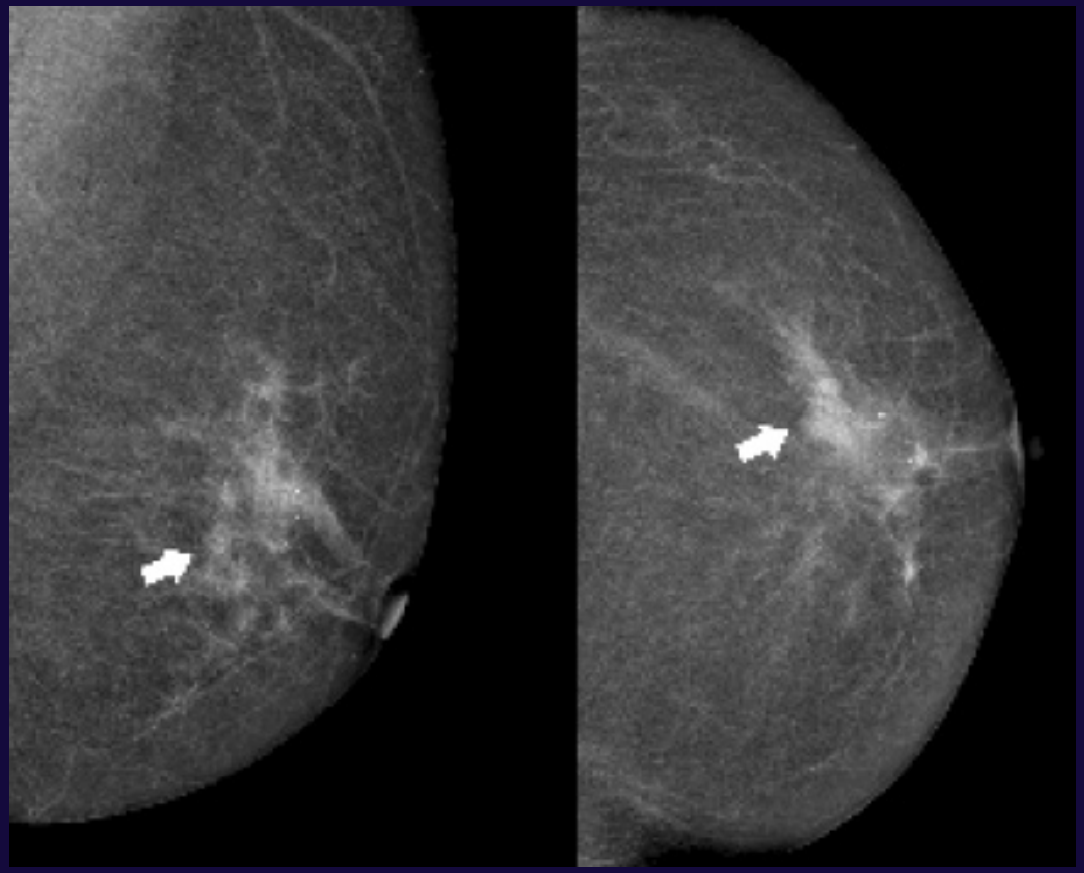

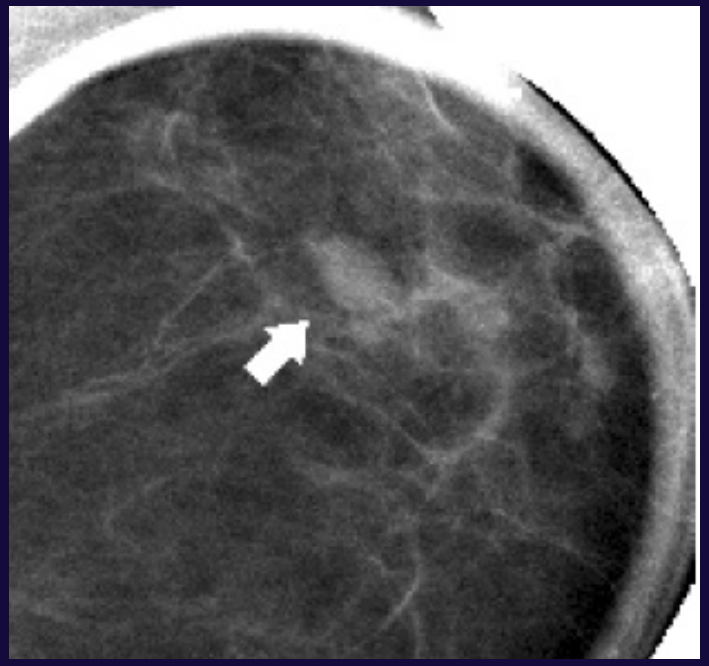

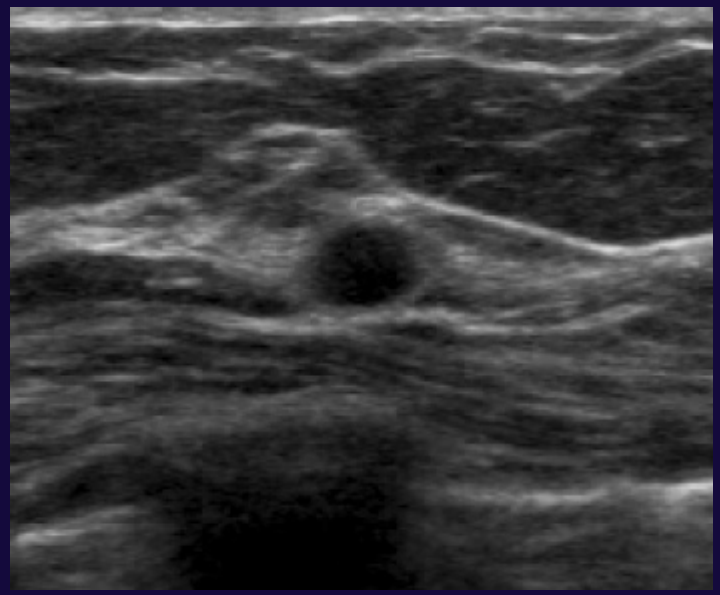

Uso de ecografia para avaliar assimetria focal. Mamografia mostra assimetria focal na mama esquerda. Compressão focal com magnificação mostra massa ovalada bem delimitada. Ecografia mostra quisto simples (BI-RADS 2).

ESTUDOS DE IMAGEM ADICIONAIS – RM

- O papel da RM nos achados assimétricos não se encontra estabelecido.
- *Brenner e Sickles* demonstraram que a elevada sensibilidade, mas relativa baixa especificidade da RM para o cancro da mama, tornam a RM pouco útil na avaliação dos achados assimétricos (dada a baixa probabilidade de malignidade destes).
- Outros autores (*Kuhl e Schnall*) defendem que a RM tem um valor preditivo negativo suficientemente alto, que a permite usar como "problem solving", de modo a excluir cancro em determinados casos de assimetria.

ALGORITMO PARA OS ACHADOS MAMÁRIOS ASSIMÉTRICOS

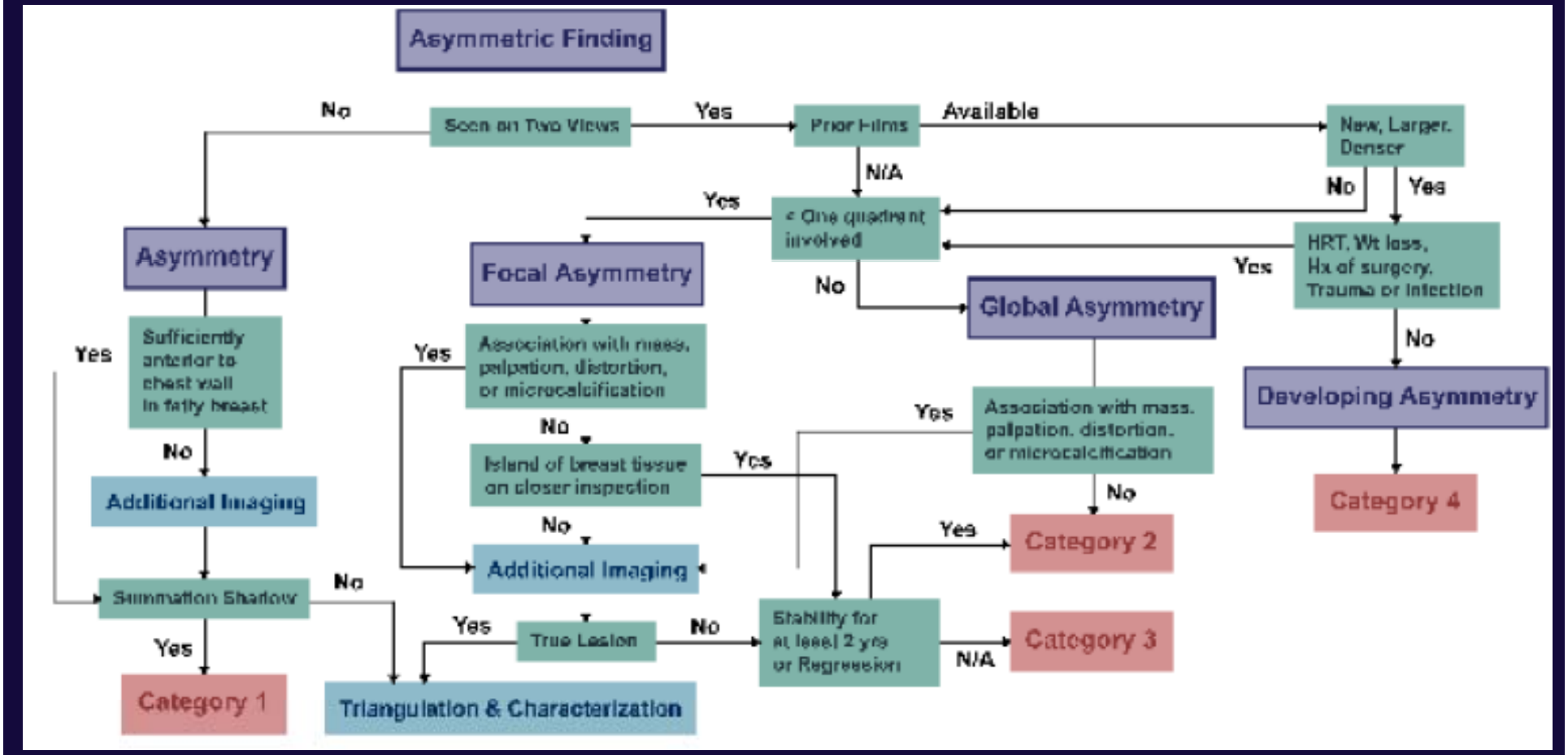

Figure 7: Work-up algorithm for the asymmetric breast findings. *HRT* = hormonal replacement therapy, *Hx* = history, *N/A* = not available, *Wt* = weight.

BI-RADS Lexicon Describing Asymmetric Findings

BI-RADS Edition	Finding			
Fourth	Mass	Asymmetry	Focal asymmetry	Global asymmetry
Third	Mass	Density seen in only a single projection	Focal asymmetric density	Asymmetric breast tissue
No. of views showing finding	2	1	2	2
Definite convex outward border	Yes	No	No	No
Size of area involved	N/A	N/A	Less than a quadrant	At least a quadrant

CONCLUSÃO

- Na prática clínica, a maior parte dos achados assimétricos encontrados na mamografia representam sobreposição benigna de tecido normal ou ilhéu de tecido fibroglandular.
- Contudo também podem significar a presença de cancro. A probabilidade de malignidade varia com o tipo de achado assimétrico.

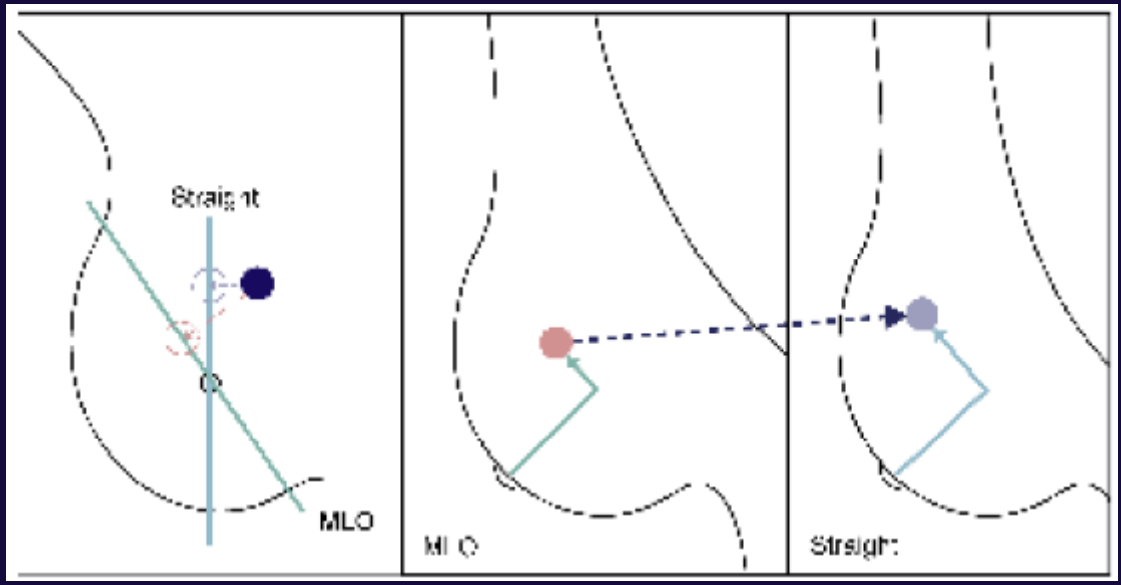
Straight
MLO
MLO
Straight

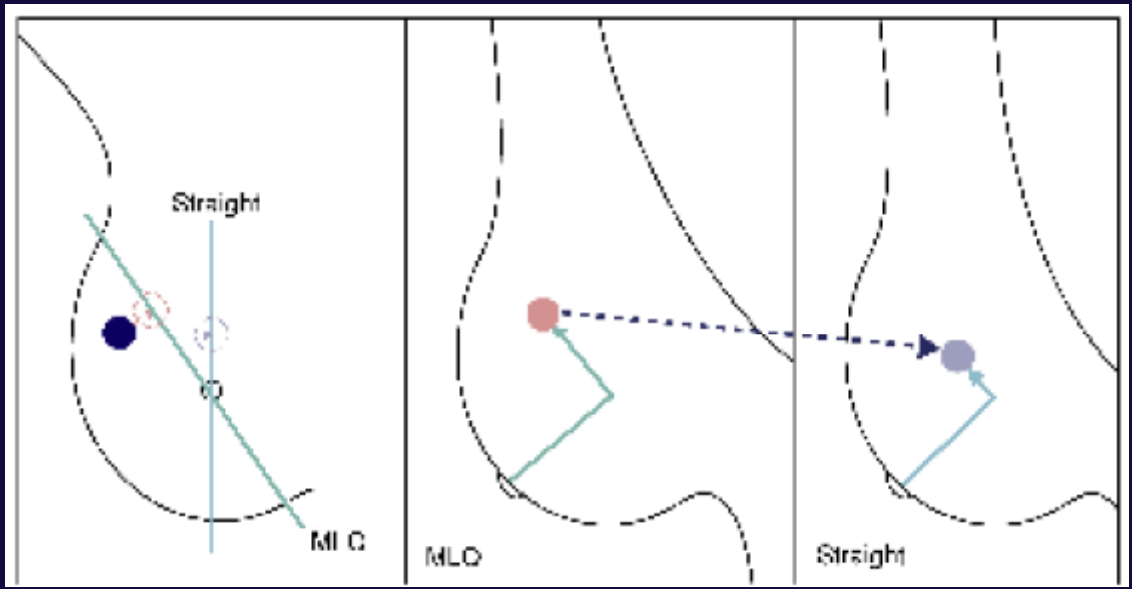
Straight
MLO
MLO
Straight