CLÍNICA UNIVERSITÁRIA DE IMAGIOLOGIA
HOSPITAIS DA UNIVERSIDADE DE COIMBRA

Radiology of the Laparoscopic Roux-en-y Gastric Bypass Procedure: Conceptualization and Precise Interpretation of Results

Christopher D. Scheirey, MD; David Brams, MD; Brian Wong, MD; Michael Pedrosa,MD

Radiographics Setembro/Outubro 2006

Miguel Seco

Novembro 2006

INTRODUÇÃO

- Epidemia
- Síndrome metabólico ⟶ ⇧ risco cardiovascular
- Indicação: obesidade mórbida
- Doentes submetidos a cirurgia ⟹ +++anos vida

  ⇩

  boa relação custo-eficácia
- *Bypass* gástrico em Y de Roux é a mais comum

  ⇩

  Laparoscopia
  - Diminuição do nº de dias internamento
  - Recuperação mais rápida
  - Diminuição das complicações da ferida
  - Apesar de tecnicamente dificil de dominar

INTRODUÇÃO

- Radiologia: fundamental na avaliação pós-operatória
- Avaliar complicações: fugas anastomóticas, obstrução intestinal, abcessos, hematomas...
- +++ TC e trânsito GI

OBJECTIVOS

- Descrever a cirurgia de bypass gástrico em Y de Roux por laparoscopia
- Saber os achados pós-operatórios normais em fluoroscopia e TC
- Revisão das manifestações radiológicas das complicações

TÉCNICA CIRURGICA

- Terapia cirurgica restritiva
  - Efeito de enfartamento
  - Gastroplastia banda vertical (bolsa fixa), banda gástrica ajustável
  - Fáceis de executar tecnicamente, com menos complicações graves
  - menos eficazes e com maior falência a longo prazo
- Terapia cirurgica que causa má-absorção
  - Limitam a digestão e absorção de alimentos a um curto segmento íleon
  - Bypass jejuno-ileal, switch duodenal
  - Complicações metabólicas: diarreia, esteatorreia
  - Bypass jejuno-ileal – excesso desnutrição, fibrose hepática ⇨ em desuso
- **Terapia cirurgica combinada**
  - Bypass gástrico em Y de Roux - Introduzida por Mason e Ito em 1967; Laparoscópica por Wittgrove em 1994
  - Actualmente o gold standard da cirurgia bariátrica

TÉCNICA CIRURGICA

- Construção de bolsa gástrica, membro de Roux, anastomose enteroentérica
- Colocação do membro de Roux
  - Posição ante-cólica e ante-gástrica
  - Posição retro-cólica e retro-gástrica
  - Posição combinada
- Anastomose gastrojejunal

TÉCNICA CIRURGÍCA

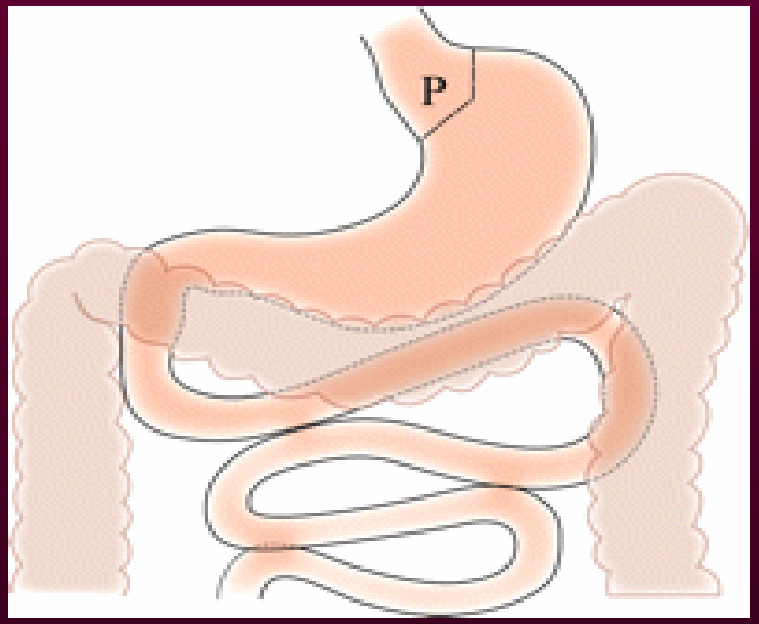

Divisão do estômago em 2 partes: Bolsa e estômago excluido

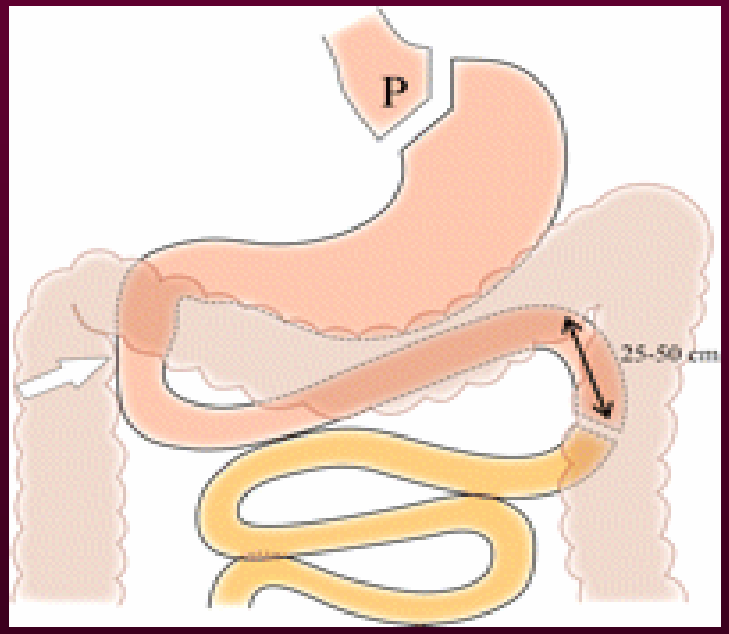

Divisão do jejuno 25-50cm distal ao ang Treitz, criando 2 ramos separados de intestino. Seta branca é o ramo bilio-pancreático

TÉCNICA CIRURGÍCA

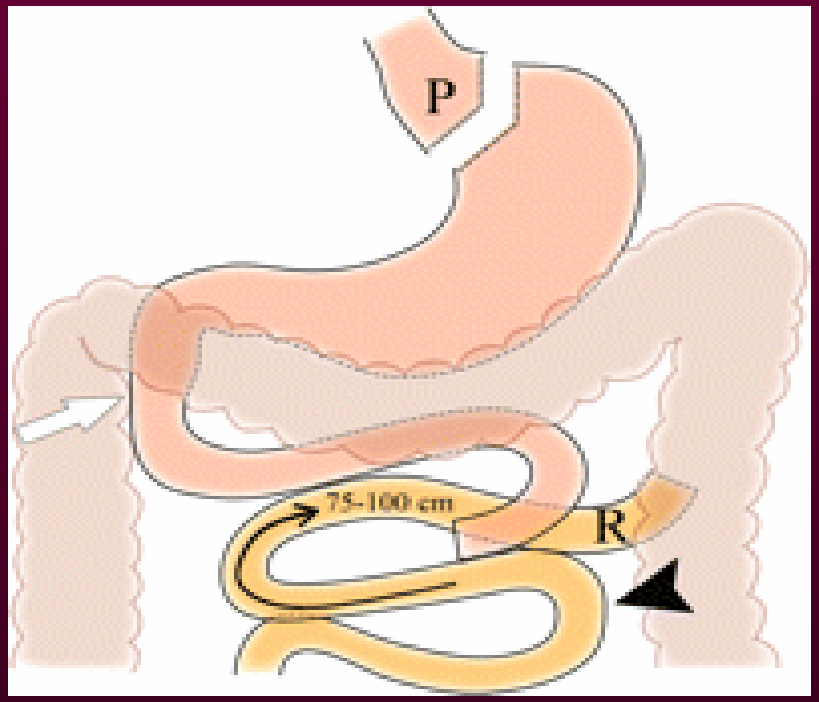

O membro de Roux (alimentar) mede 75-100cm e é anastomosado de modo latero-lateral ao ramo bilio-pancrático.
O canal comum é o intestino distal à anastomose.

TÉCNICA CIRURGÍCA

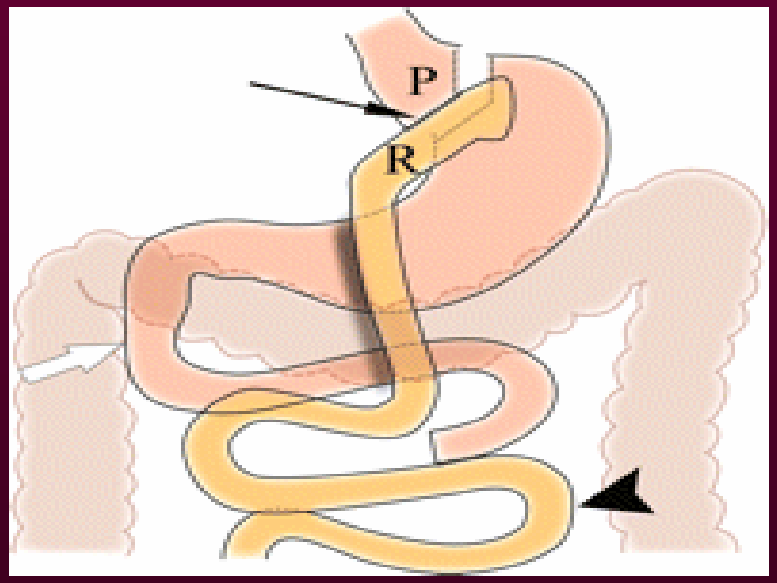

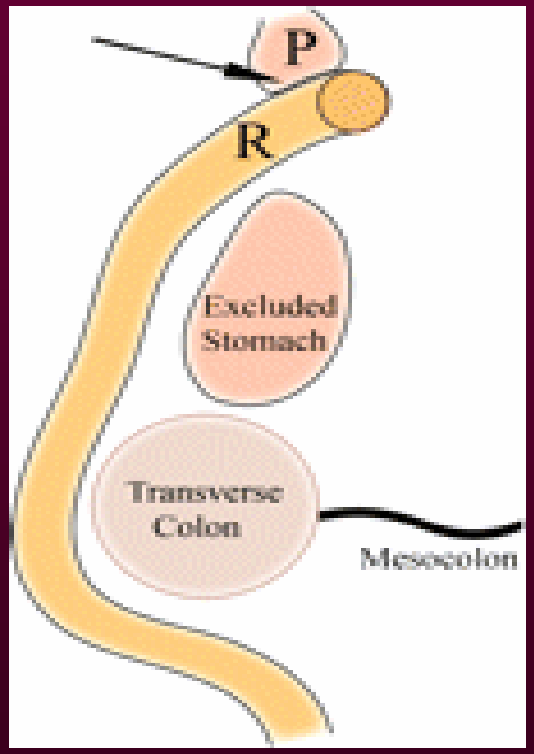

Colocação ante-cólica e ante-gástrica do membro de Roux.

Abordagem mais fácil de executar e com menos obstruções do ID

Técnica cirurgica

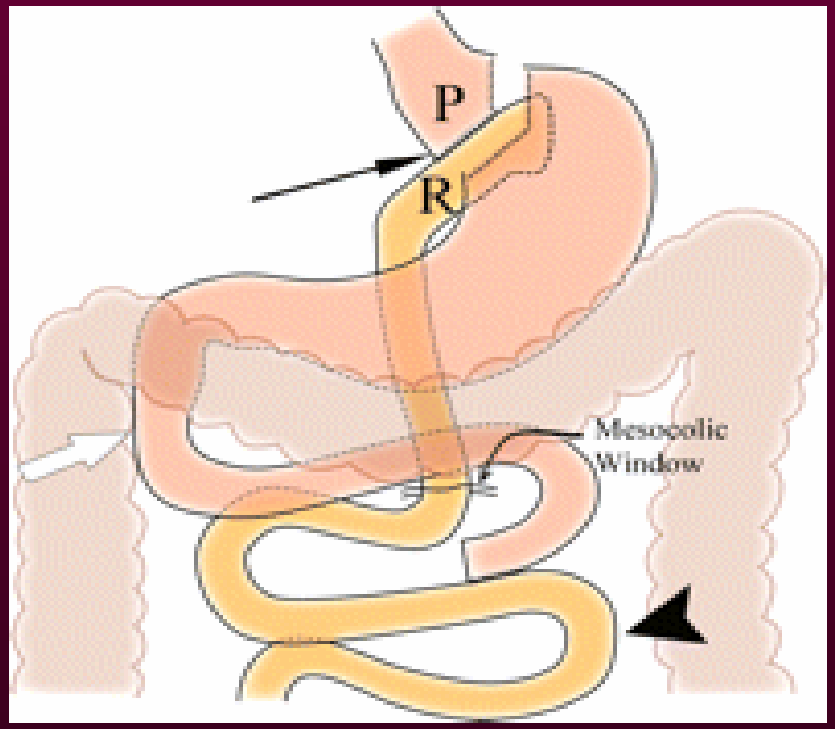

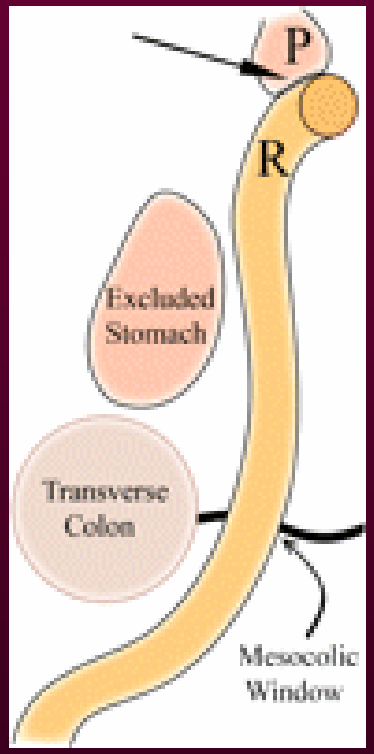

Colocação retro-cólica e retro-gástrica do membro de Roux.

Implica a passagem pelo mesocólon, através de janela criada cirurgicamente.

Todas as combinações são possiveis, de acordo com as condições anatómicas do doente.

TÉCNICA CIRURGICA

- O conhecimento do trajecto do membro de Roux é fundamental para a interpretação correcta dos estudos radiológicos
- Anastomose gastrojejunal:
  1. termino-terminal
  2. termino-lateral ⇒ pequeno coto jejuno no TGI
- Inspecção e endoscopia intra-operatória para avaliar tamanho da bolsa e evidência de fugas

ANATOMIA NORMAL

- Trânsito GI 24h pós-operatório é feito com 250ml contraste hidro-solúvel: projecção frontal, obliquas e lateral
- Completamente normal é não haver atraso na passagem para o membro de Roux
- Mas não é raro haver algum atraso – edema da anastomose

ANATOMIA NORMAL

- Bário só 2 semanas após intervenção
- Com ou sem cristais efervescentes
- Projecção frontal, obliquas e outras de acordo com as anomalias encontradas
- TC: contraste oral e 100ml de contraste intravenoso não iónico
- Conhecimento prévio da técnica cirurgica utilizada ajuda na identificação das estruturas normais

ANATOMIA NORMAL

- Anastomose gastro-jejunal ⇨ linha de sutura de alta densidade no epigástro
- Membro de Roux ⇨ trajecto variável
- Ramo bilio-pancreático e estômago excluido
- Anastomose entero-entérica ⇨ linha de sutura abd inf
- Canal Comum
- **Contraste oral opacifica membro de Roux e o canal comum, com refluxo variável para o ramo bilio-pancreático**

ANATOMIA NORMAL

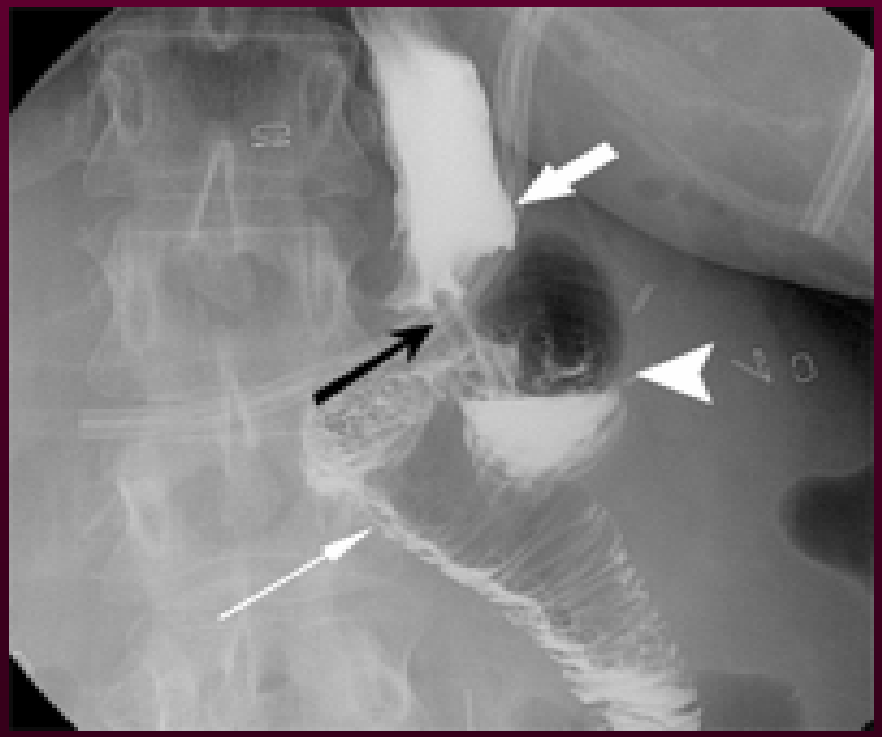

Frente

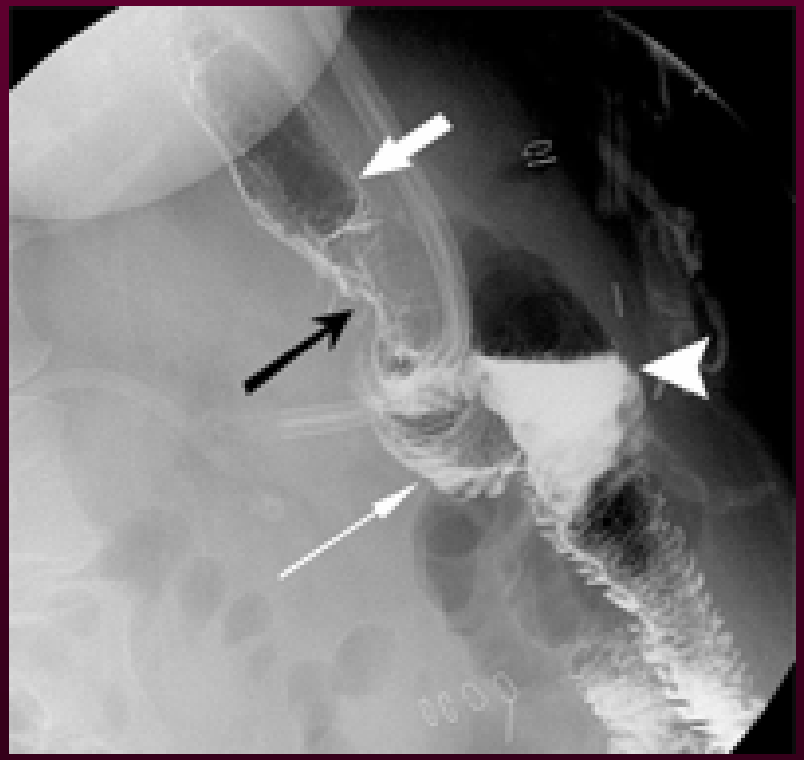

Obliqua

Aspecto normal 24 h pós operatório.

ANATOMIA NORMAL

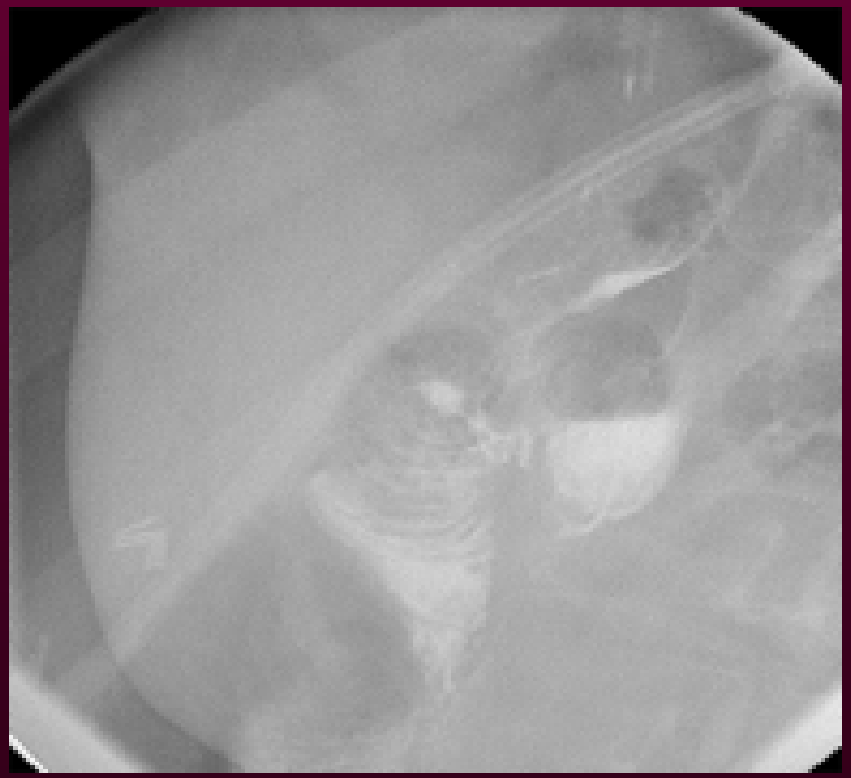

Antes e após elevação do tecido mamário.

ANATOMIA NORMAL

Anastomose gastrojejunal termino-lateral

ANATOMIA NORMAL

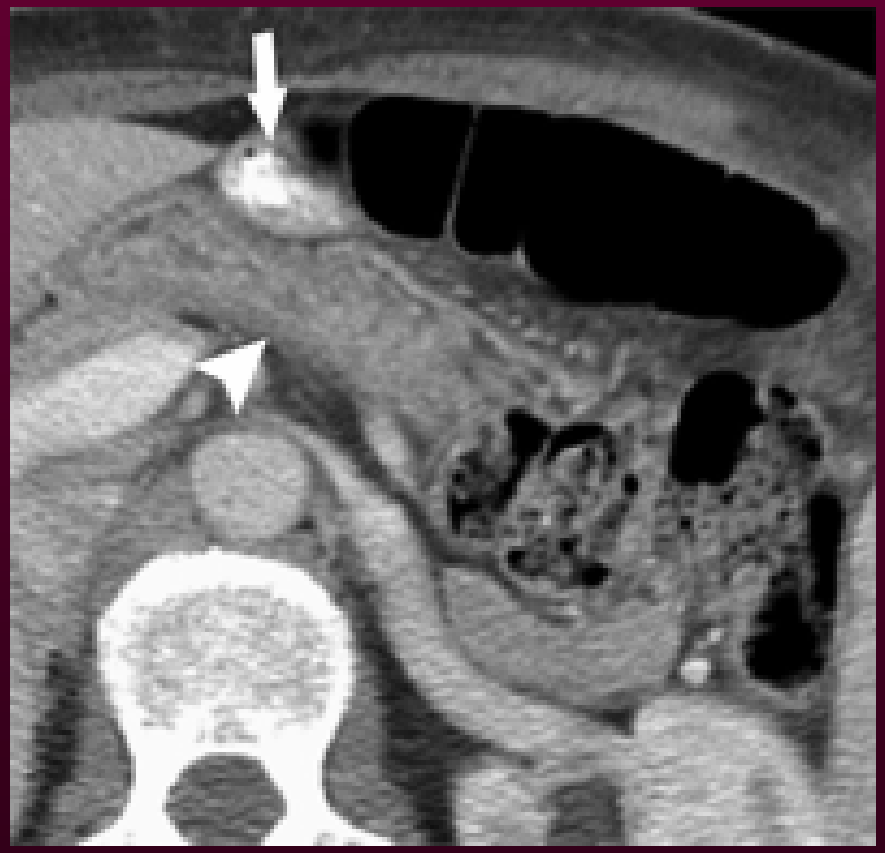

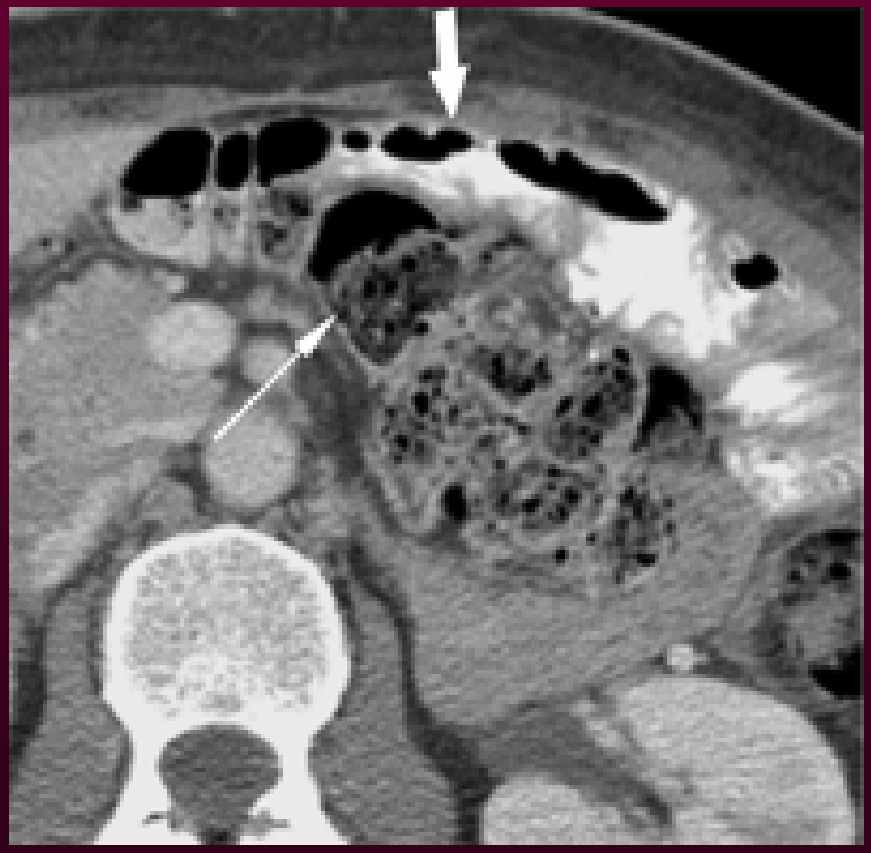

Membro de Roux antecólico-antegástrico.

ANATOMIA NORMAL

Suturas da anastomose enteroentérica latero-lateral

ANATOMIA NORMAL

Membro de Roux retrocólico-retrogástrico

ANATOMIA NORMAL

Ramo de Roux retro-cólico e ante-gástrico

ANATOMIA NORMAL

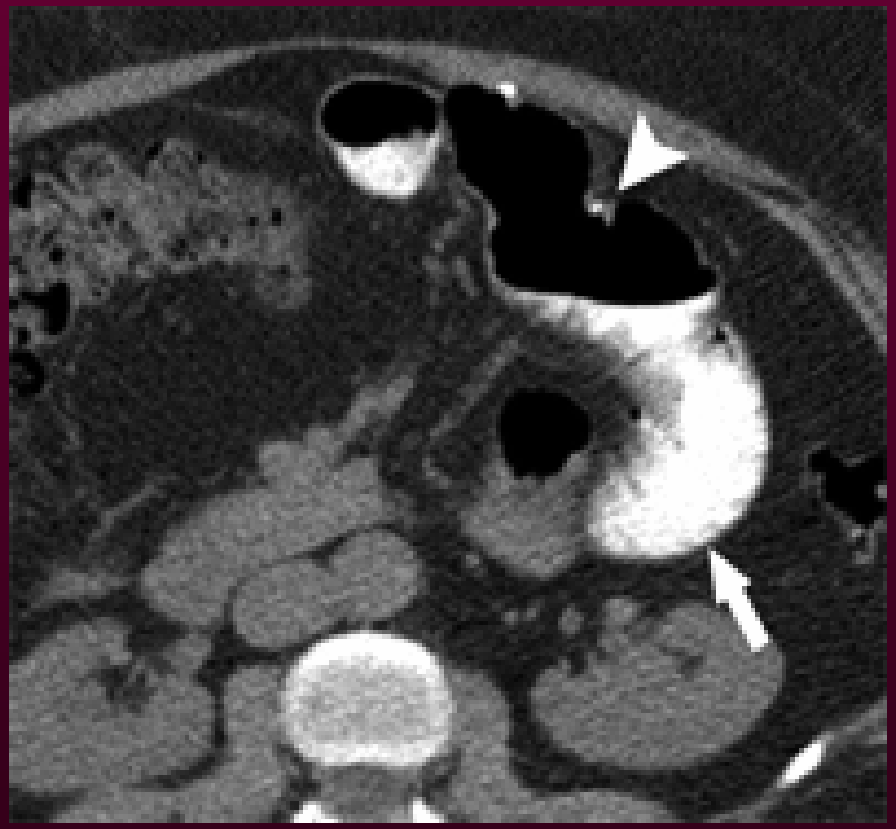

Refluxo normal para o ramo biliopancreático.

ANATOMIA NORMAL

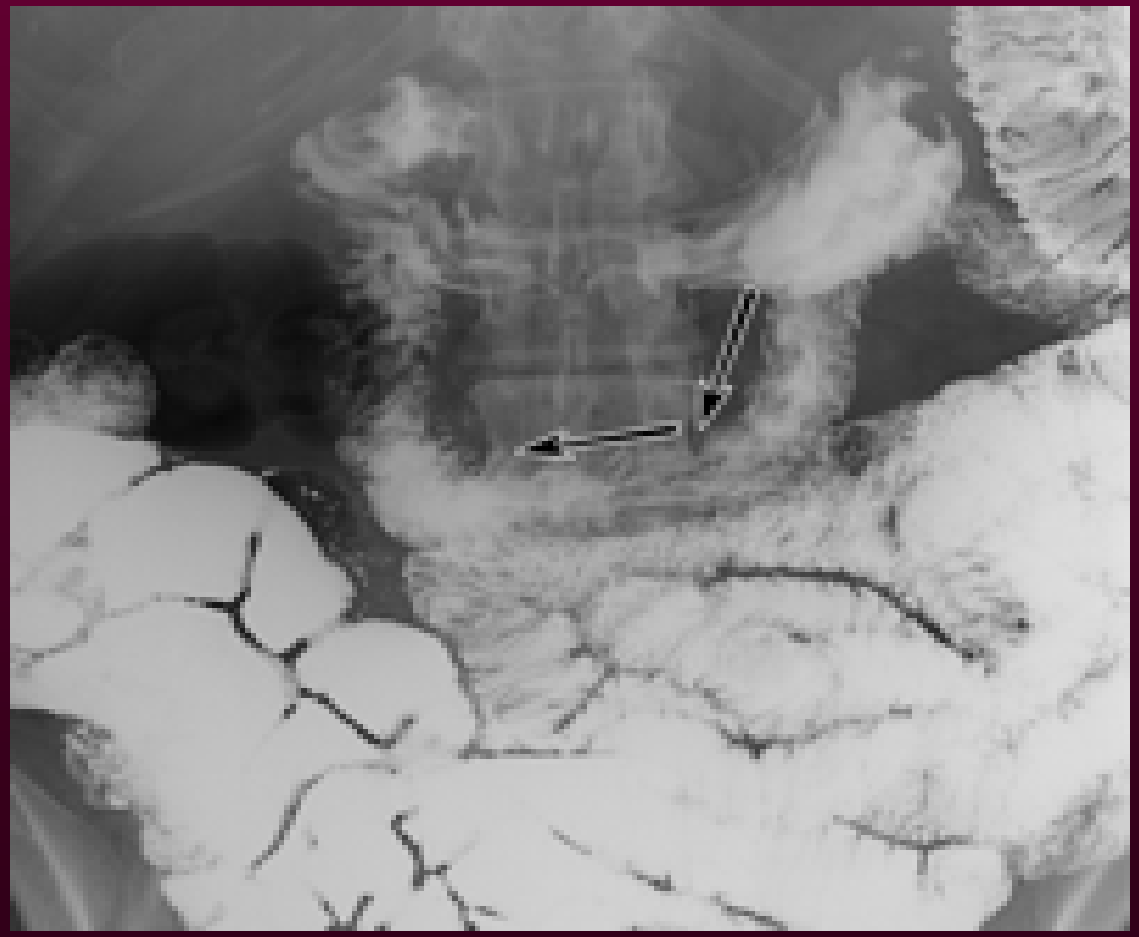

COMPLICAÇÕES

1. «Leak»
2. Estreitamento anastomótico
3. Degradação da capacidade restritiva da bolsa
4. Úlcera
5. Obstrução do intestino delgado
6. Hérnia interna
7. Hemorragia e hematoma
8. Abcesso
9. Complicações da ferida

1. Leak

- É a complicação pior px (risco vida)
- Clínica inespecífica (febre, taquicardia, dor abdominal, desidratação,...)

⇓

Trânsito GI rotina às 24h pós-operatório

- TC e trânsito GI → contraste fora limites anatómicos
- Radiologia pouco eficaz na demonstração de fugas da anastomose entero-entérica
- Se elevada suspeita clinica, deve-se operar de imediato (mesmo com trânsito GI normal)

1. Leak

Fuga da anastomose gastrojejunal 24h pós-cirurgia

2. Estreitamento da anastomose

- Frequente
- Dor pós-prandial e vómitos
- No exame pós-operatório:
  - Esvaziamento esófago inf a 1min

    ↓

    edema anastomose → tx expectante

  - Esvaziamento esófago sup a 1min

    ↓

    edema severo ou estenose precoce

    ↓

    exame às 2 semanas → se melhora → era edema

2. Estreitamento da anastomose

- Estenose: distensão persistente bolsa com formato esférico e níveis hidro-aéreos bolsa/esófago
- Endoscopia é o exame de 1ª linha
  - dx e tx

↓

dilatação por balão

2. Estreitamento da anastomose

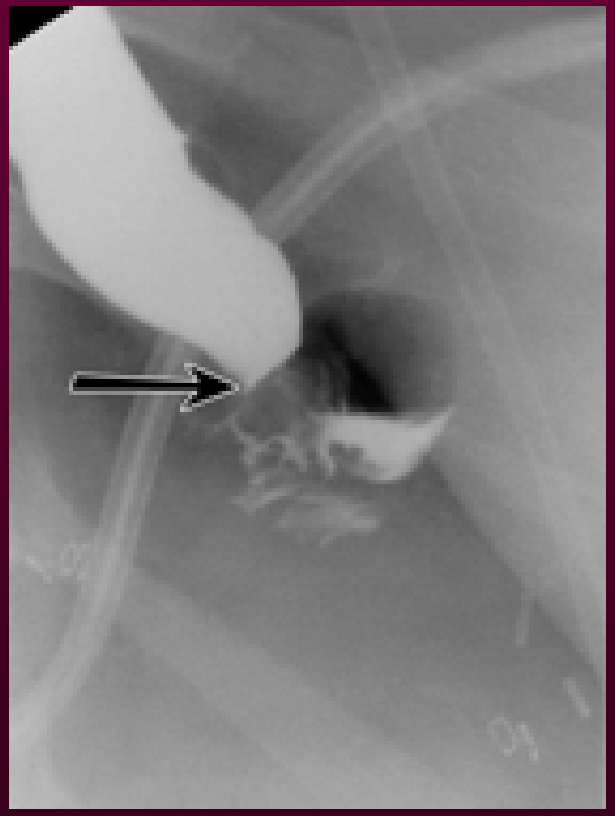

Edema gastrojejunal às 24h pós-operatório, em mulher 33 anos assintomática. Uma semana após tx conservador já havia passagem rápida do contraste.

2. Estreitamento da anastomose

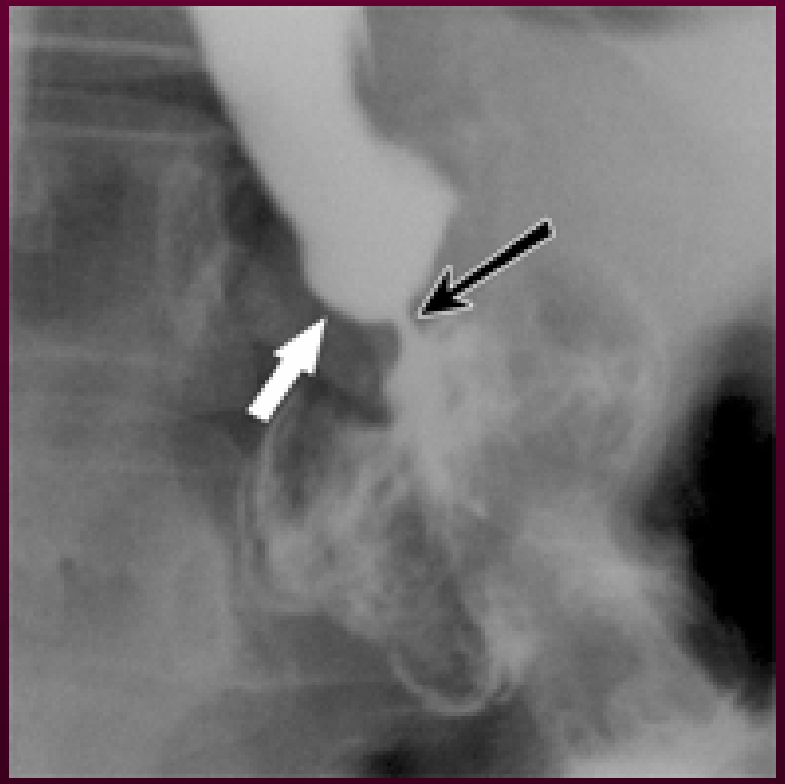

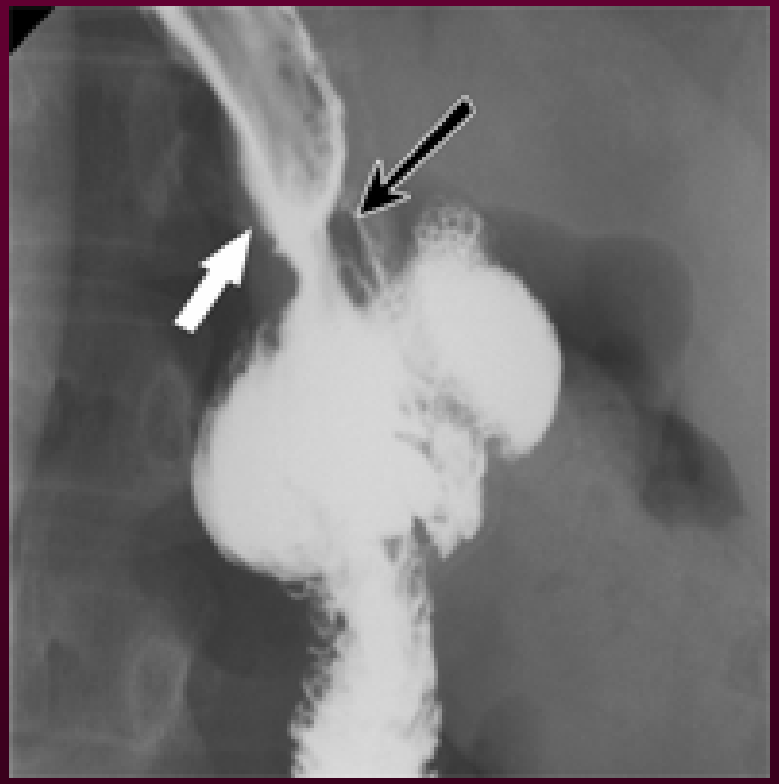

Estenose gastrojejunal 1 mês após cirurgia, em mulher de 28 anos com náuseas e vómitos e 3 meses após dilatação por balão.

2. Estreitamento da anastomose

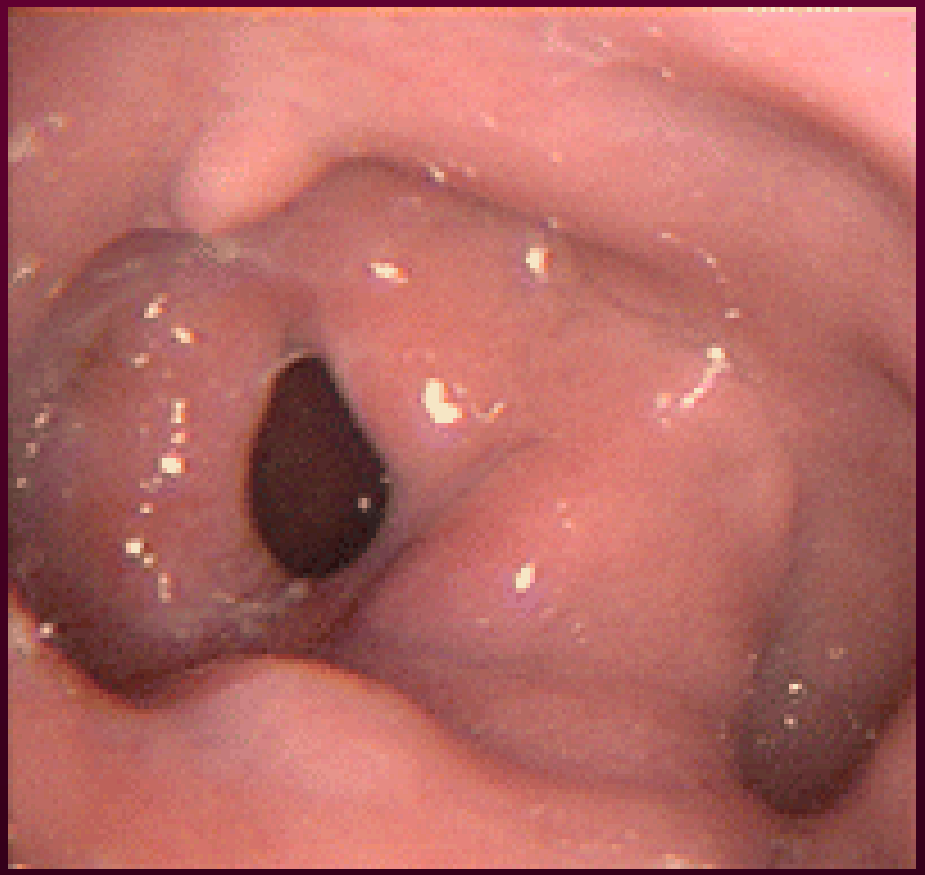

Estenose da anastomose.

3. Degradação da capacidade restritiva da bolsa

- Aumento da ingesta e do peso, por perda da sensação de enfartamento
- Passagem muito rápida do contraste através de anastomose patulosa
- Fistula gastro-gástrica
  - opacificação estômago excluido
- Fistula gastro-jejunal

3. Degradação da capacidade restritiva da bolsa

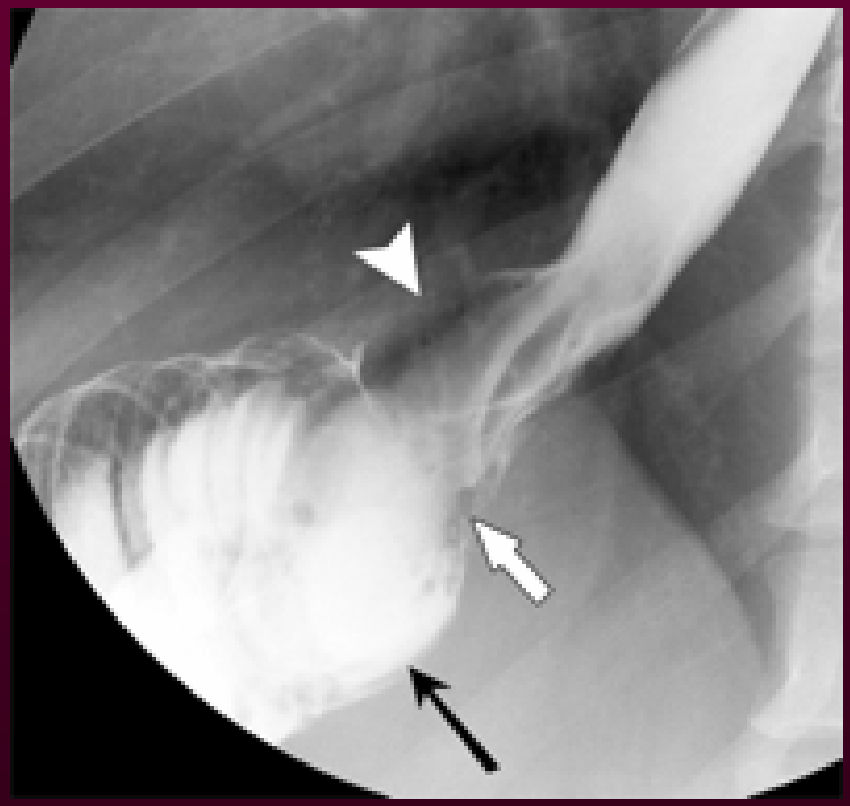

Anastomose gastrojejunal larga, em mulher com falta de saciedade e deficiente perda de peso 1 ano após cirurgia

3. Degradação da capacidade restritiva da bolsa

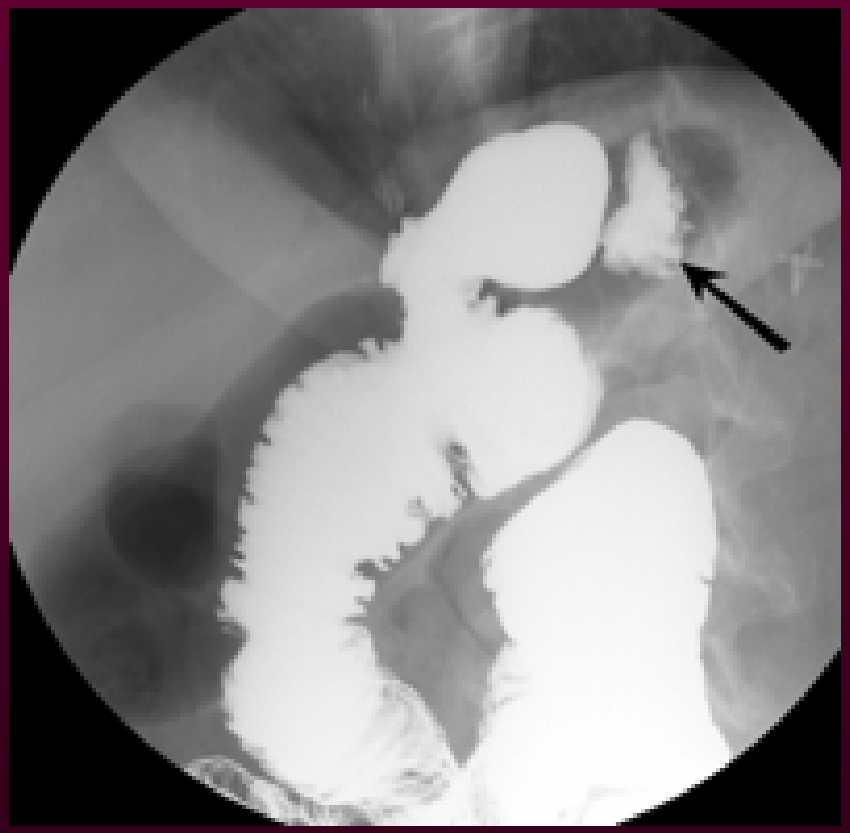

Fistula gastro-gástrica, em doente com aumento do apetite e do peso 4 anos após o bypass.

3. Degradação da capacidade restritiva da bolsa

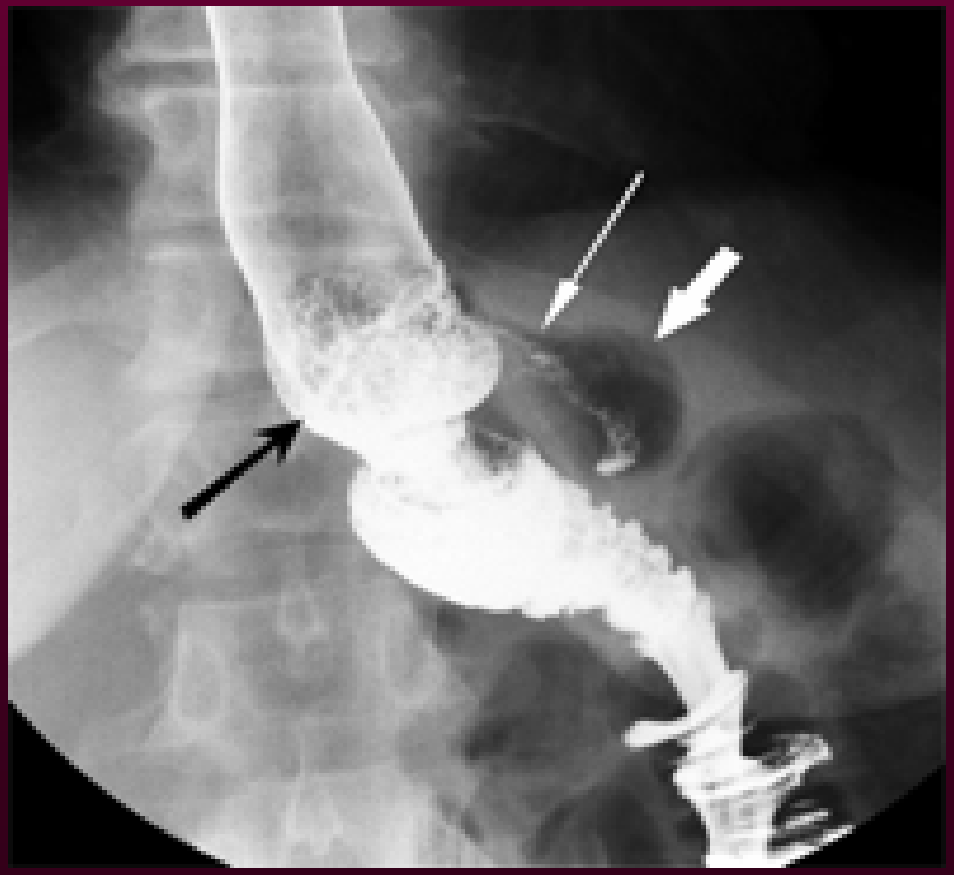

Fistula gastro-jejunal (da bolsa gástrica para o coto jejunal).

4. Úlcera

- Dispepsia, dor retro-esternal, vómitos
- Apenas avaliação endoscópica e tx médico
- Diagnóstico radiográfico é dificil
- Podem complicar-se de estenose por fibrose cicatricial

4. Úlcera

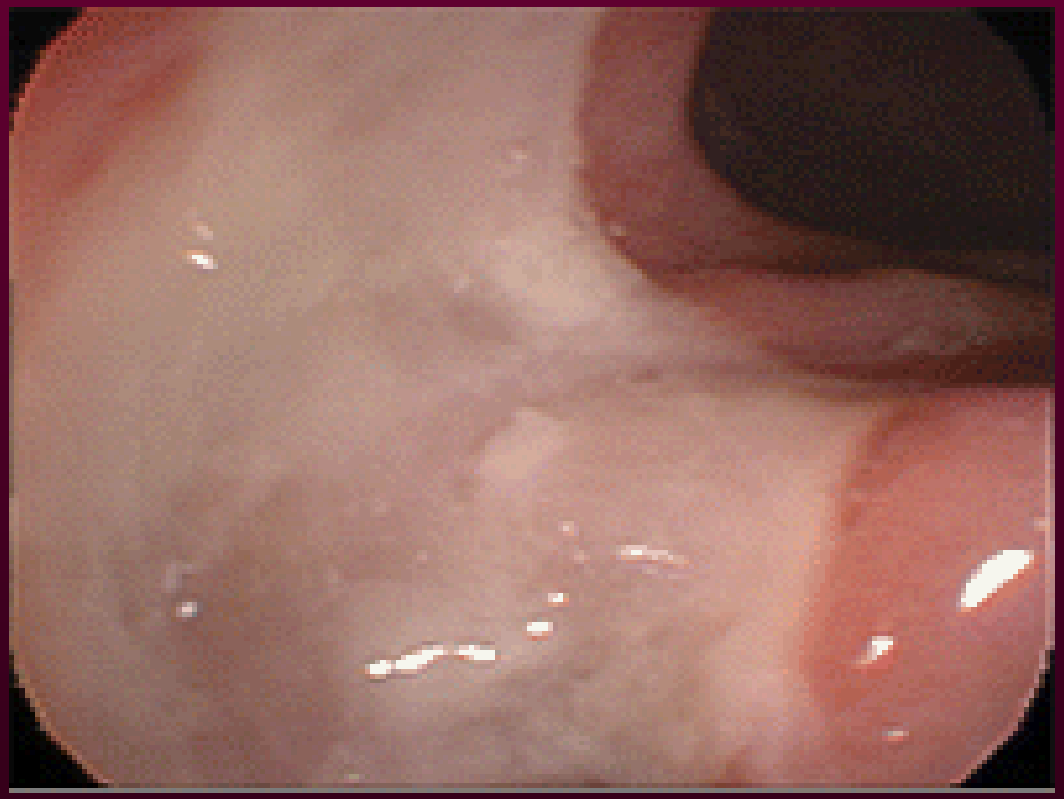

Úlcera anastomótica – úlcera grande, branca, revestida por fibrina

5. Obstrução do intestino delgado

- Mais frequente com Laparoscopia
- +++Hérnia interna
- Obstrução do estômago excluido e ramo bilio-pancreático
  - • estenose anastomose enteroentérica, hérnia interna, kinking da anastomose
  - •TC: distensão do ramo bilio-pancreático, particularmente estômago excluido
  - •Trânsito GI pode ser normal
  - •Obstrução em ansa fechada! ⇨ Perfuração do estômago excluido
  - •Todos os doentes devem ser operados, mas a gastrostomia percutânea TC-guiada converte a cirurgia emergente em electiva

5. Obstrução do instestino delgado

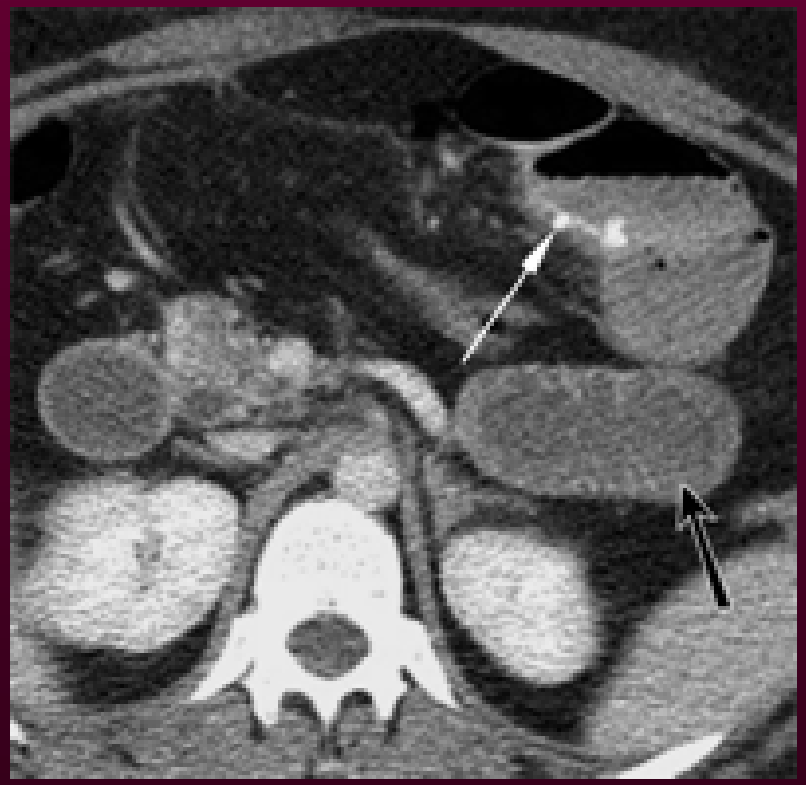

Obstrução do ramo bilio-pancreático, em doente com dor abdominal 1 semana após a cirurgia, por edema da anastomose enteroentérica (seta branca fina).

5. Obstrução do instestino delgado

Controlo após gastrostomia percutânea, mostra estômago excluido descomprimido. A obstrução do ramo bilio-pancreático devido ao edema da anastomose enteroentérica resolveu sem complicações

5. Obstrução do intestino delgado

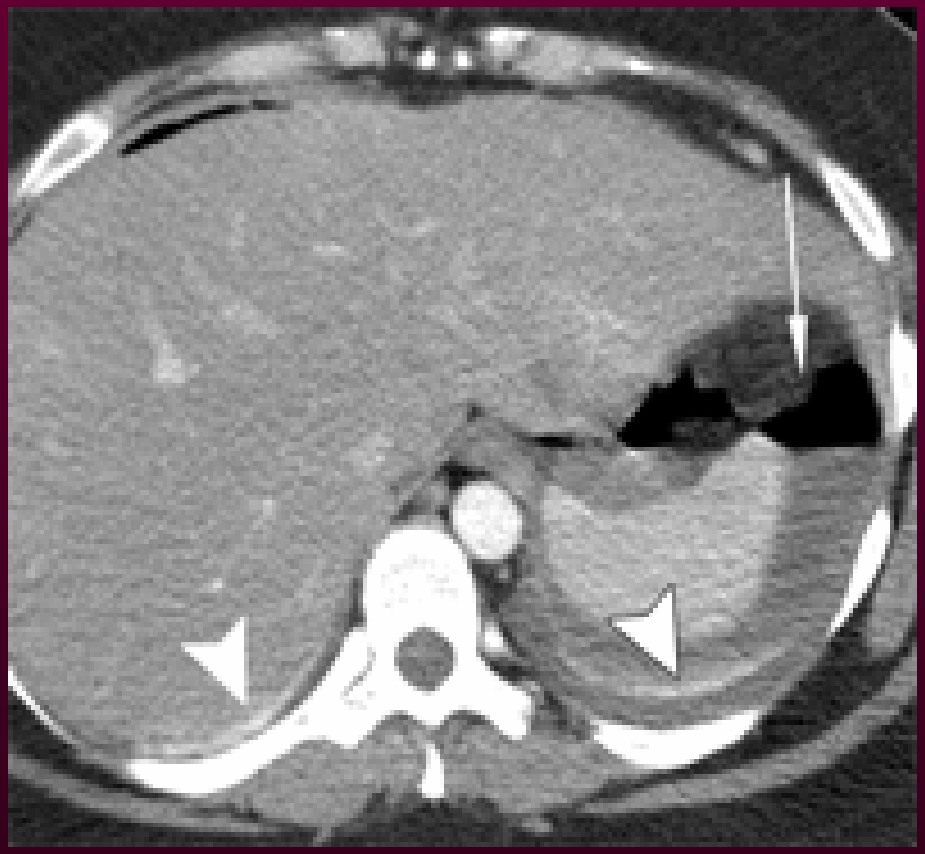

Perfuração do estômago excluido numa doente de 28 anos com taquicardia 1 dia pós-cir. A TC foi obtida para excluir embolia pulmonar.

5. Obstrução do instestino delgado

- Obstrução do membro de Roux

  •Aderências, estenoses, kinking, hérnias internas, bezoares, invaginação, edema anastomose (precoce), cicatrização da janela mesocólica (só para Roux retro-cólico)

  •Náuseas e vómitos

  •Demonstrado por TC ou trânsito GI

- Obstrução na ou distal à anastomose
  - Estenose, hérnia interna ou aderências
  - distende o membro de Roux e os segmentos excluidos

5. Obstrução do instestino delgado

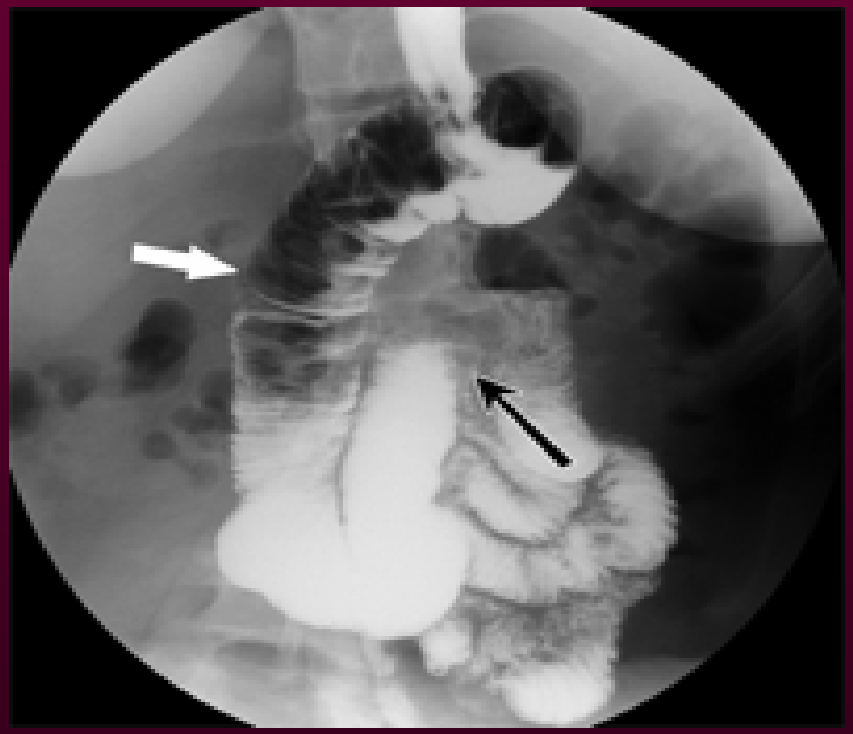

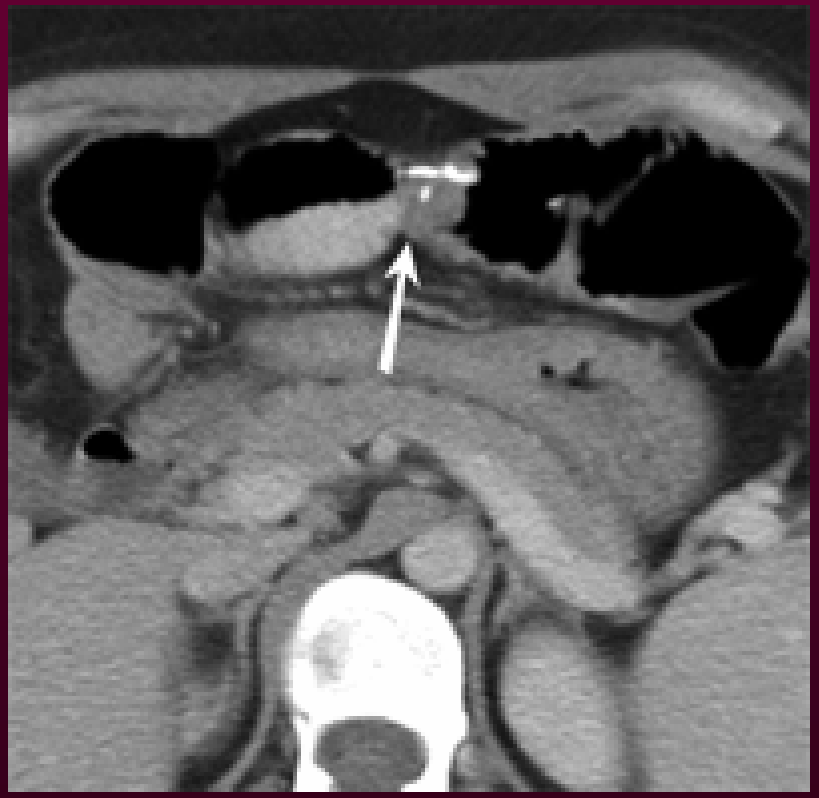

Edema da anastomose enteroentérica em mulher de 24 anos com dor abdominal, náuseas e desidratação 5 dias pós-cirurgia. Resolveu com tx conservador.

5. Obstrução do intestino delgado

- Hérnia interna

•Através de defeitos no mesentério do ID ou do mesocólon transverso

•Espaço de *Peterson* – espaço potencial posterior ao mbr Roux

•Durante a cirurgia deve haver encerramento dos defeitos, mas potenciais hiatos podem expandir-se durante a perda peso

•Hérnia interna através de defeito mesentérico de ID: TC demonstra grupo de ansas de ID pressionadas contra a parede abdominal anterior com aglomeração e ingurgitamento dos vasos mesentéricos

5. Obstrução do instestino delgado

- Pode originar obstrução em ansa fechada

  ↓

  perigo de enfarte e perfuração intestinal

  ↓

  atraso dx → morte
- 20% doentes com hérnias internas sintomáticas têm exames imagiológicos normais (+++hérnias do espaço de Peterson), assim em qualquer doente com dor abdominal inexplicada a cirurgia deve ser uma opção

5. Obstrução do instestino delgado

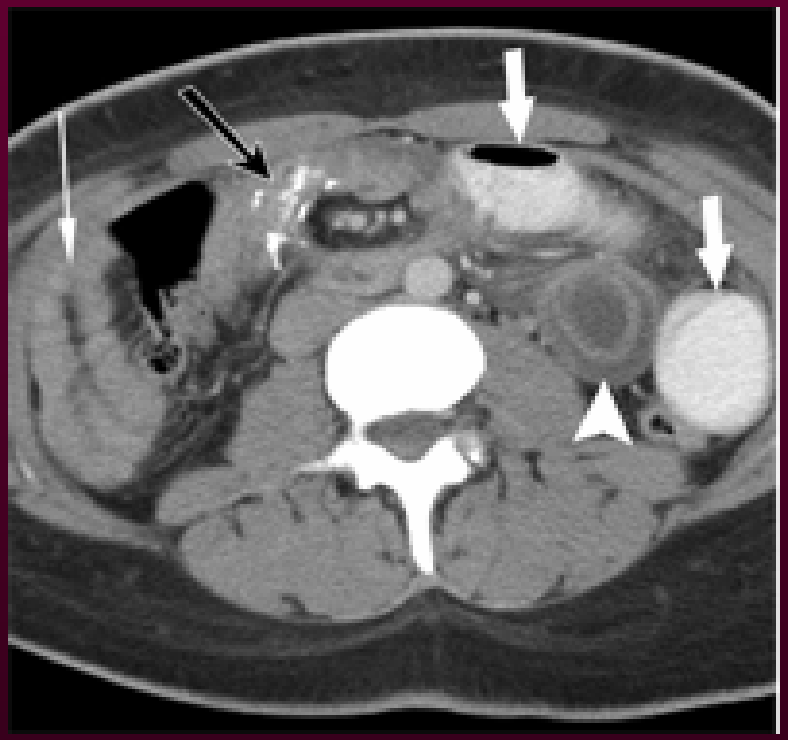

Doente de 23 anos com dor, náuseas e vómitos 10 meses após a cirurgia. A laparoscopia revelou hérnia interna através de defeito mesentérico do ID (seta preta).

5. Obstrução do instestino delgado

Doente com dor abdominal severa 2 anos após a cirurgia. Obstrução em ansa fechada de curto segmento de ID. A cirurgia revelou hérnia interna na janela mesocólica do membro de Roux retro-cólico e ante-gástrico com volvo e obstrucão do ID em ansa fechada.

6. Hemorragia e hematoma

- TC: hematomas são demonstrados como material de alta densidade (60 -80 HU)
- ++Adjacente à gastrojejunostomia, com hematoma no pequeno saco, adjacente ou mesmo dentro estômago excluido
- Instável ⟹ cirurgia urgente

6. Hemorragia e hematoma

Doente com oliguria e queda do hematócrito 1 dia após a cirurgia. . Cirurgia revelou 500ml de sangue intra-gástrico e 150 ml no pequeno saco. Não se encontrou o local de hemorragia.

7. Abcesso

- +++perfuração intestinal
- +++quadrante superior esquerdo
- +++TC – realce em anel e contêm gás e liquido, e por vezes material de contraste oral (se resulta de fuga anastomótica)
- Tx – drenagem percutânea guiada por TC

7. Abcesso

Doente com febre e dor abdominal 18 dias após a cirurgia. Grande abcesso posterior ao estômago excluido.

8. Complicações da ferida

- Menos incidência com laparoscopia
- Abcessos
- Hérnias da parede abdominal

↓

Dx por TC

CONCLUSÕES

- Bypass gástrico é eficaz, seguro e cada vez mais frequente (gold-standard)
- O trânsito GI às 24h pós-operatório é um método seguro para dx «leak»
- Endoscopia para dx e tx de estenose da anastomose GJ
- Anastomose GJ patulosa e fistula gastro-gástrica são causas importantes de ganho de peso tardio

CONCLUSÕES

- TC dx: «leak», abcessos, fistulas gastrogastricas, hematomas, obstruções ID
- Intervenção por TC: colocação de tubos de gastrostomia; drenagem abcessos

⇓

Pode evitar exploração cirurgica emergente ou mesmo ser o único procedimento necessário para a cura

CONCLUSÕES

- Procedimento cada vez mais frequente

Todos os radiologistas devem estar familiarizados com a técnica cirurgica e suas complicações