CLÍNICA UNIVERSITÁRIA DE IMAGIOLOGIA
HOSPITAIS DA UNIVERSIDADE DE COIMBRA

Reunião Bibliográfica

Sonographic examination of the carotid arteries

Hamid R. Tahmasebpour, Anne R. Buckley, Peter L. Cooperberg, Cathy H. Fix,

Radiographics, Dec 2005

Moderadora:

Dra. Elisabete Pinto

Bruno Miguel Graça

28 de Fevereiro de 2007

Introdução – Realçar a importância

- Epidemiologia da doença cerebro-vascular
- Eco-Doppler como método de escolha na triagem, diagnóstico e monitorização de doença ateromatosa carotídea
- Método operador-dependente
- Física do Doppler e fisiologia hemodinâmica

Introdução – Objectivo da avaliação

Com base no estudo Doppler das carótidas – 5 grupos de pacientes

1. Sem doença significativa
2. Doença ligeira (<50% redução diâmetro), que beneficiam de terapêutica médica, se apresentarem sintomatologia
3. Doença moderada (50-70%), fazem tratamento médico
4. Doença severa (>70%), beneficiam de tratamento cirúrgico, se apresentarem sintomatologia
5. Oclusão completa, não são candidatos a cirurgia

Introdução – Visão geral do artigo

1. Protocolo standard
2. Parâmetros técnicos
3. Diagnóstico de doença aterosclerótica extra-craneana

1. Protocolo standard

- Posicionamento do paciente
- Escolha da sonda
- Sequência de avaliação

Sequência de avaliação

1. Modo B e Power-Doppler: transversal, estudo morfológio
2. Doppler-cor: mosaico
3. Doppler espectral
   - Zona média CC
   - Proximal na CI
   - Proximal, no local e imediatamente distal a zona alterada
   - CE
4. Vertebral

Como identificar os vasos carotídeos

	Car externa	Car Interna
Tamanho	Menor	Maior
Ramos	Sim	Não
Localização e orientação	Interna, trajecto anterior	Externa, trajecto posterior
Espectro	Moderada resistência	Baixa resistência
Percussão art temporal	Alterações na onda	Sem alterações

Aparelho Eco-Doppler determina:

1. “Tempo de voo” – profundidade
2. Força do eco – ecogenicidade
3. Há efeito Doppler? – cor ou escala de cinzentos
4. Magnitude do efeito Doppler – velocidade
5. Direcção do fluxo

2. Parâmetros técnicos

Efeito Doppler

Ângulo Doppler **< 60º**

- **Angular a sonda**
- **Corrigir o ângulo**
  - **Vaso normal: zona média do lúmen, paralelo à parede do vaso**
  - **Vaso patológico: paralelo à direcção de fluxo**

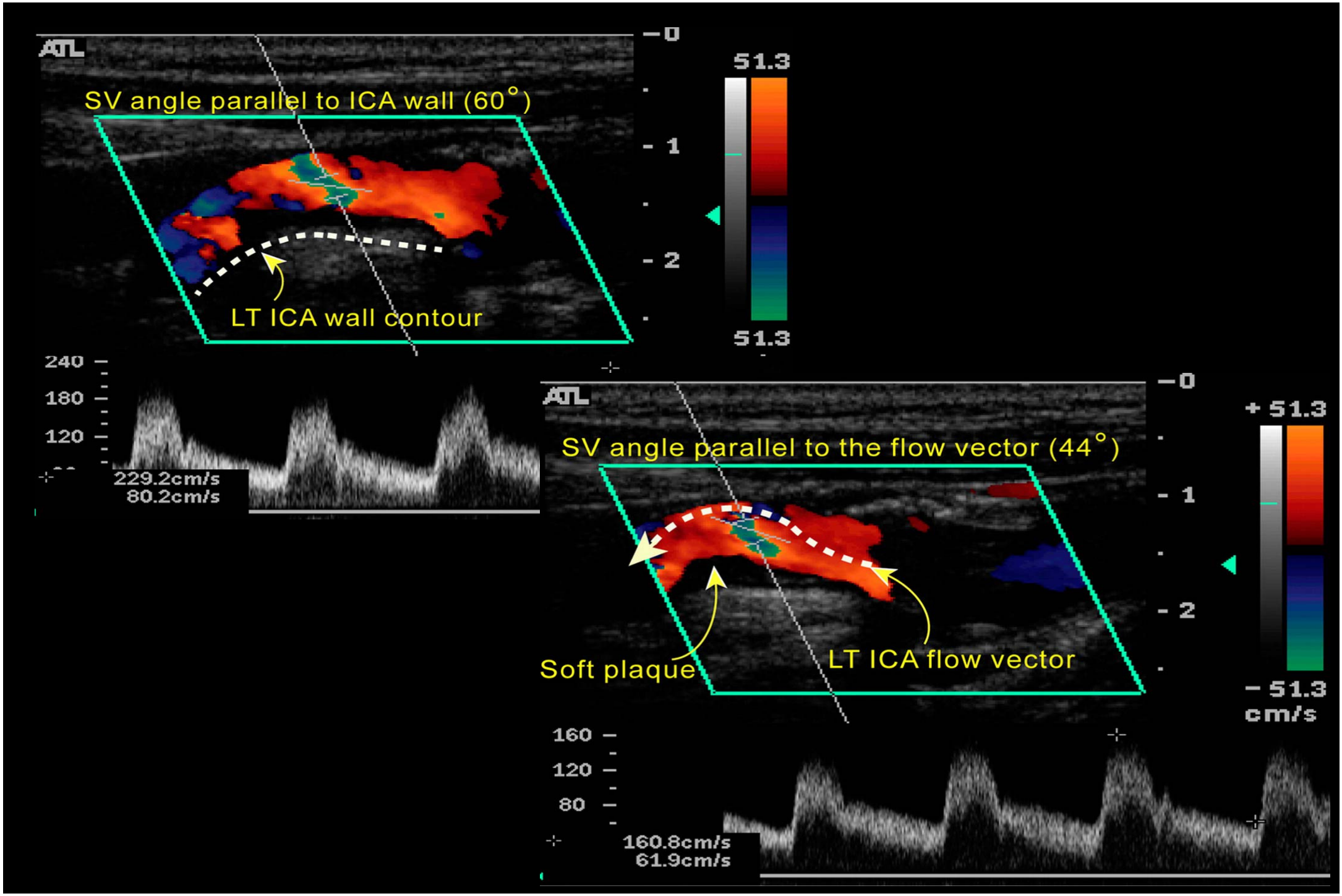
ATL
SV angle parallel to ICA wall (60°)
LT ICA wall contour
51.3
51.3
240
180
120
229.2cm/s
80.2cm/s
ATL
SV angle parallel to the flow vector (44°)
Soft plaque
LT ICA flow vector
+ 51.3
− 51.3
cm/s
160
120
80
160.8cm/s
61.9cm/s

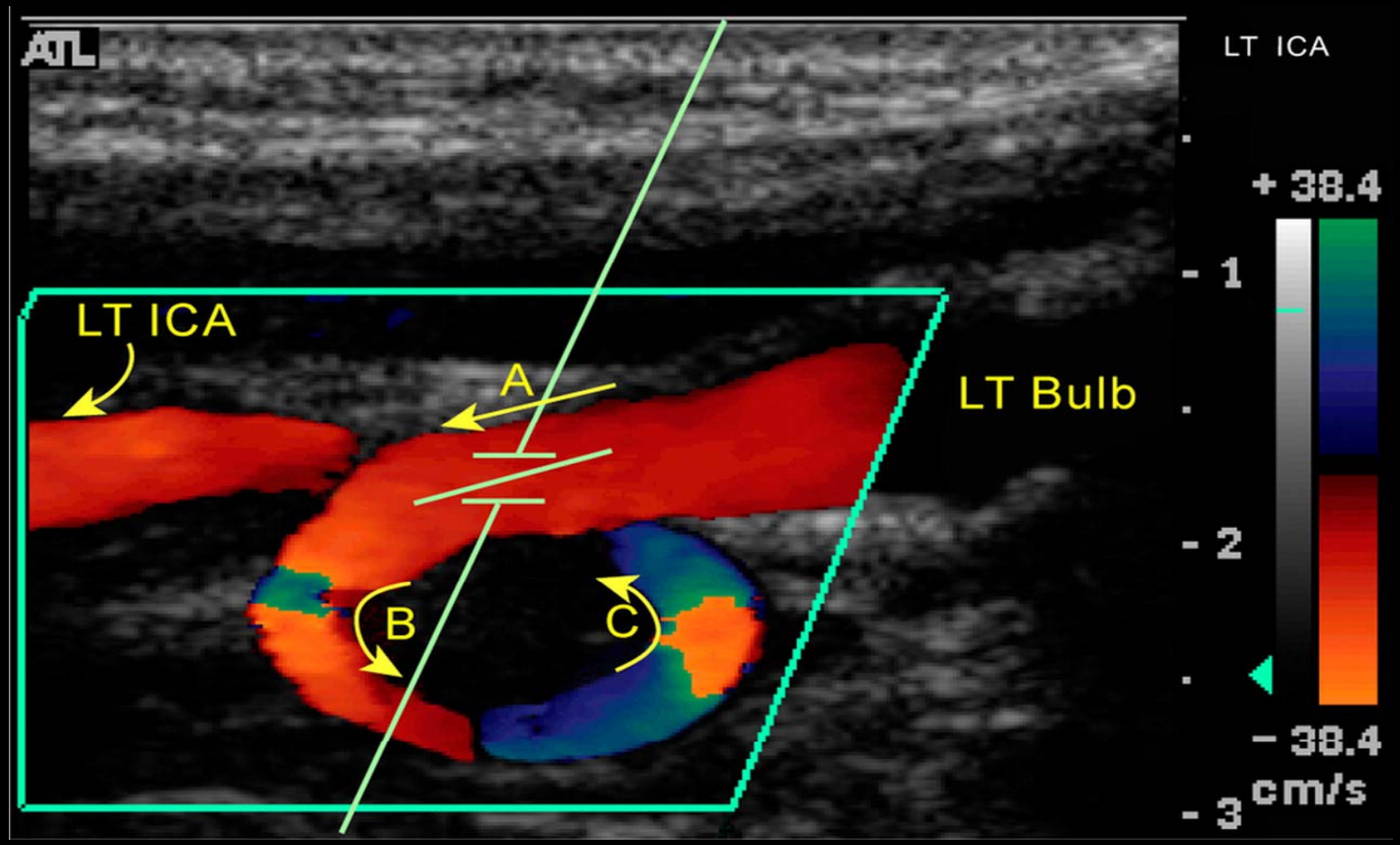
ATL
LT ICA
LT ICA
A
LT Bulb
B
C
+ 38.4
- 1
- 2
- 3
- 38.4
cm/s

2. Parâmetros técnicos

Gate (tamanho da amostra) – 2 a 3mm

Steer da janela de cor

- Incluir as zonas de interesse
- Ajustar o ângulo

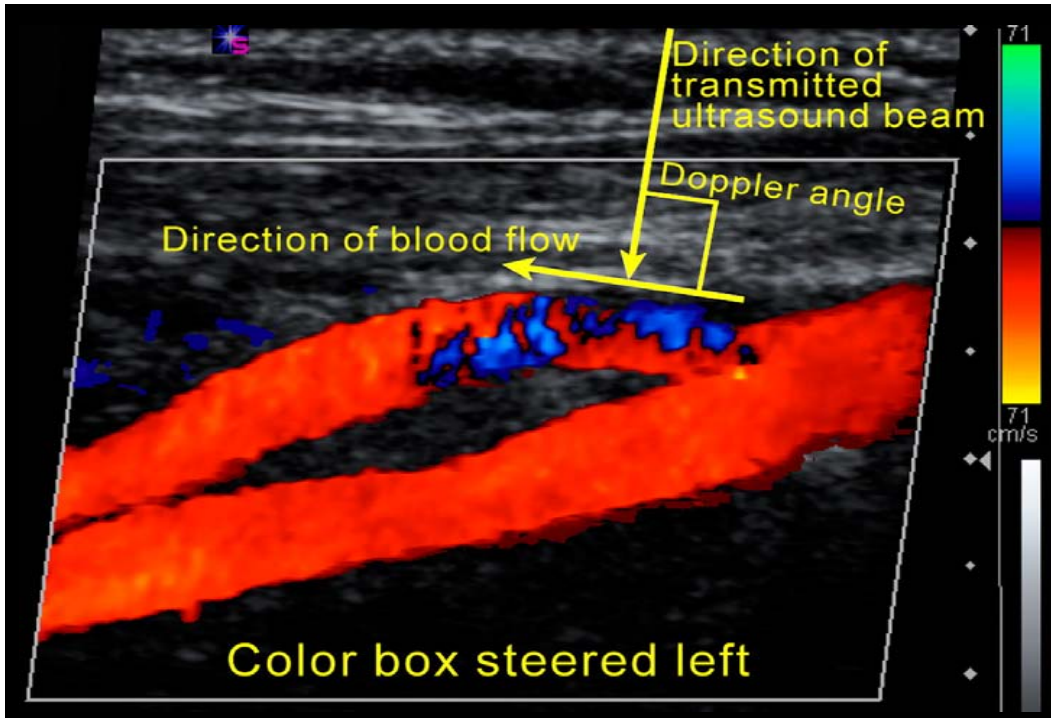
Direction of transmitted ultrasound beam
Doppler angle
Direction of blood flow
71
71 cm/s
Color box steered left

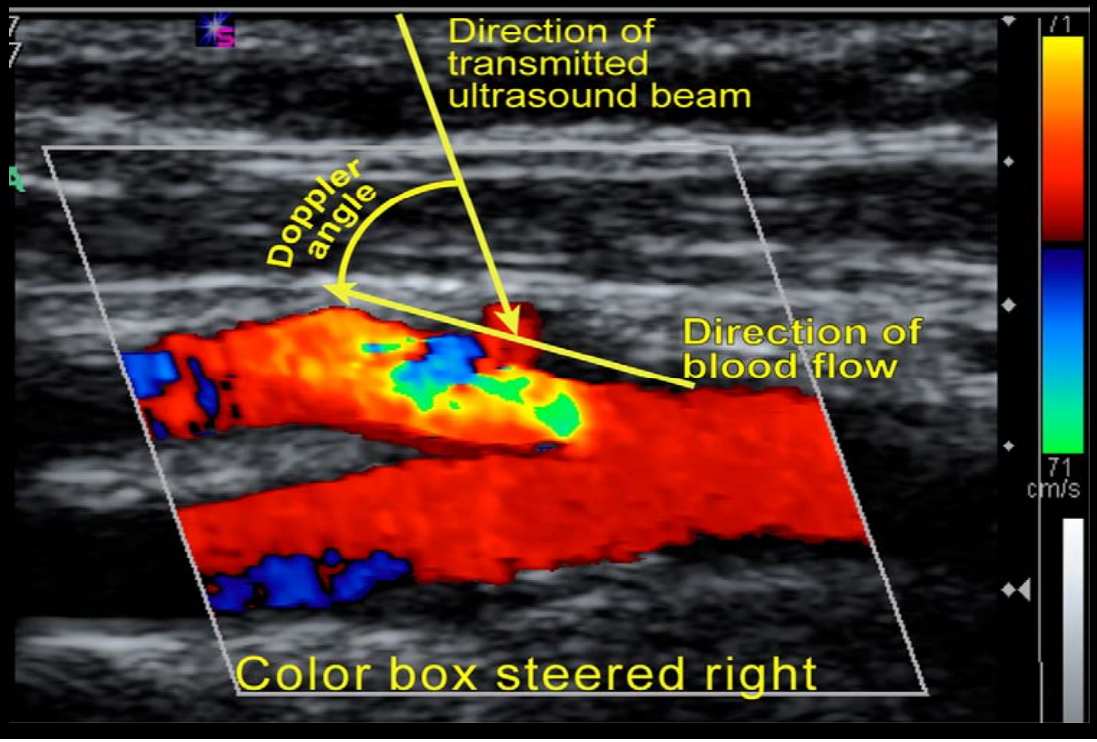
Direction of transmitted ultrasound beam
Doppler angle
Direction of blood flow
71
71 cm/s
Color box steered right

2. Parâmetros técnicos

Escala

- Adequar PRF à velocidade de fluxo
- PRF > ½ velocidade do sangue
- Perigo de PRF baixo: aliasing
- Perigo de PRF alto: não identificar fluxo
- Doppler carotídeo – velocidade média= 30 a 40 cm/seg

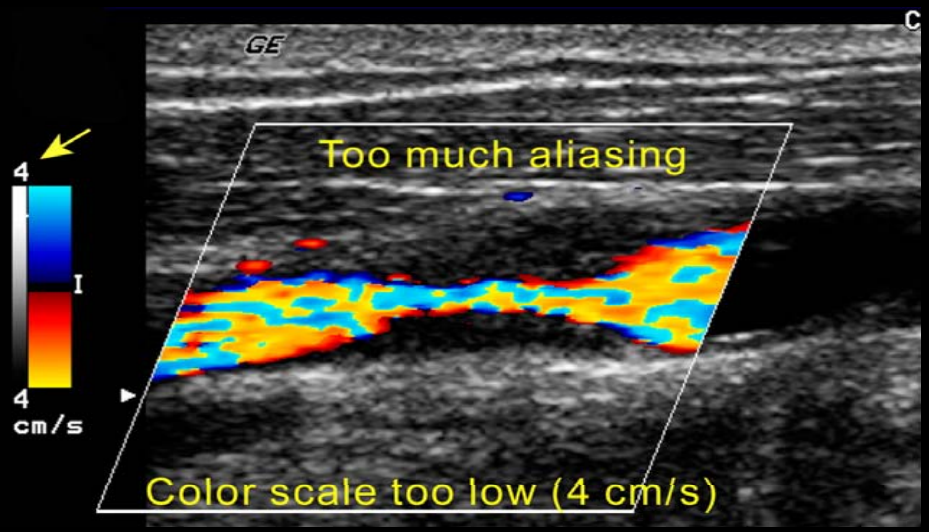
GE
Too much aliasing
4
I
4
cm/s
Color scale too low (4 cm/s)

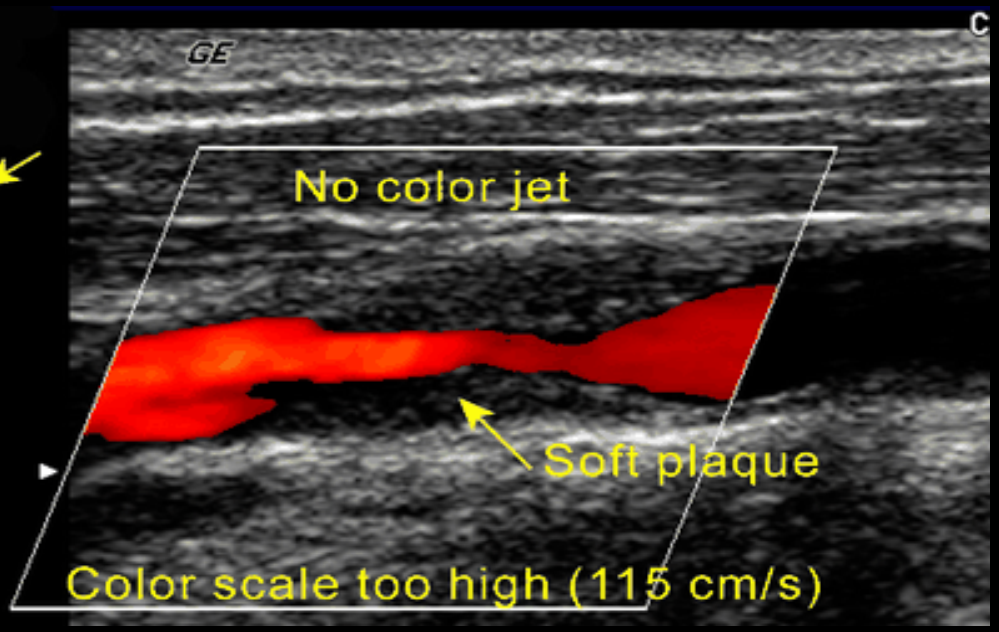
GE
No color jet
115
I
115
cm/s
Soft plaque
Color scale too high (115 cm/s)

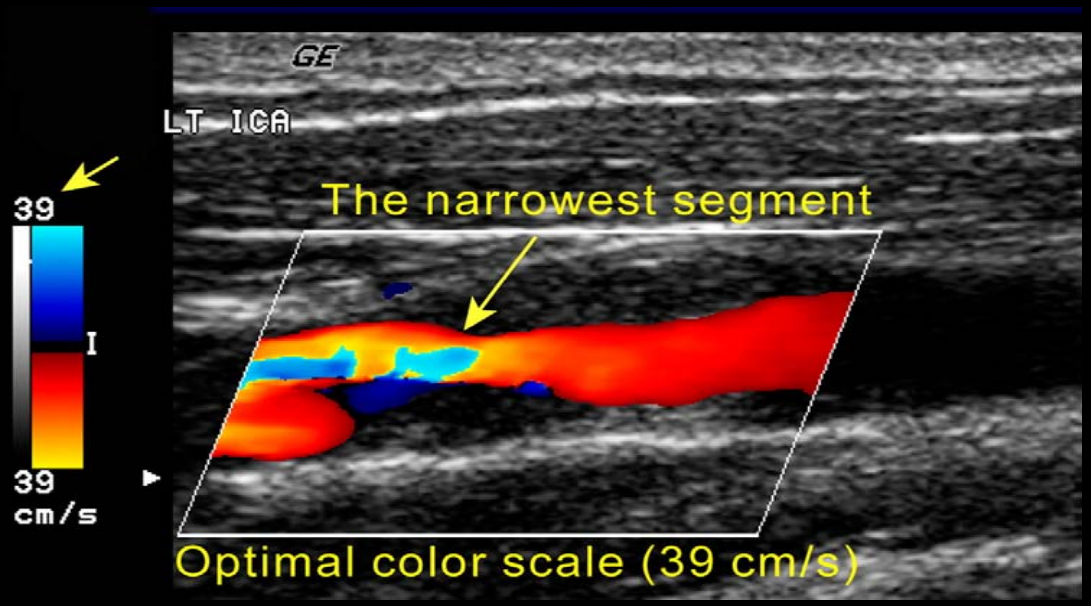
GE
LT ICA
The narrowest segment
39
I
39
cm/s
Optimal color scale (39 cm/s)

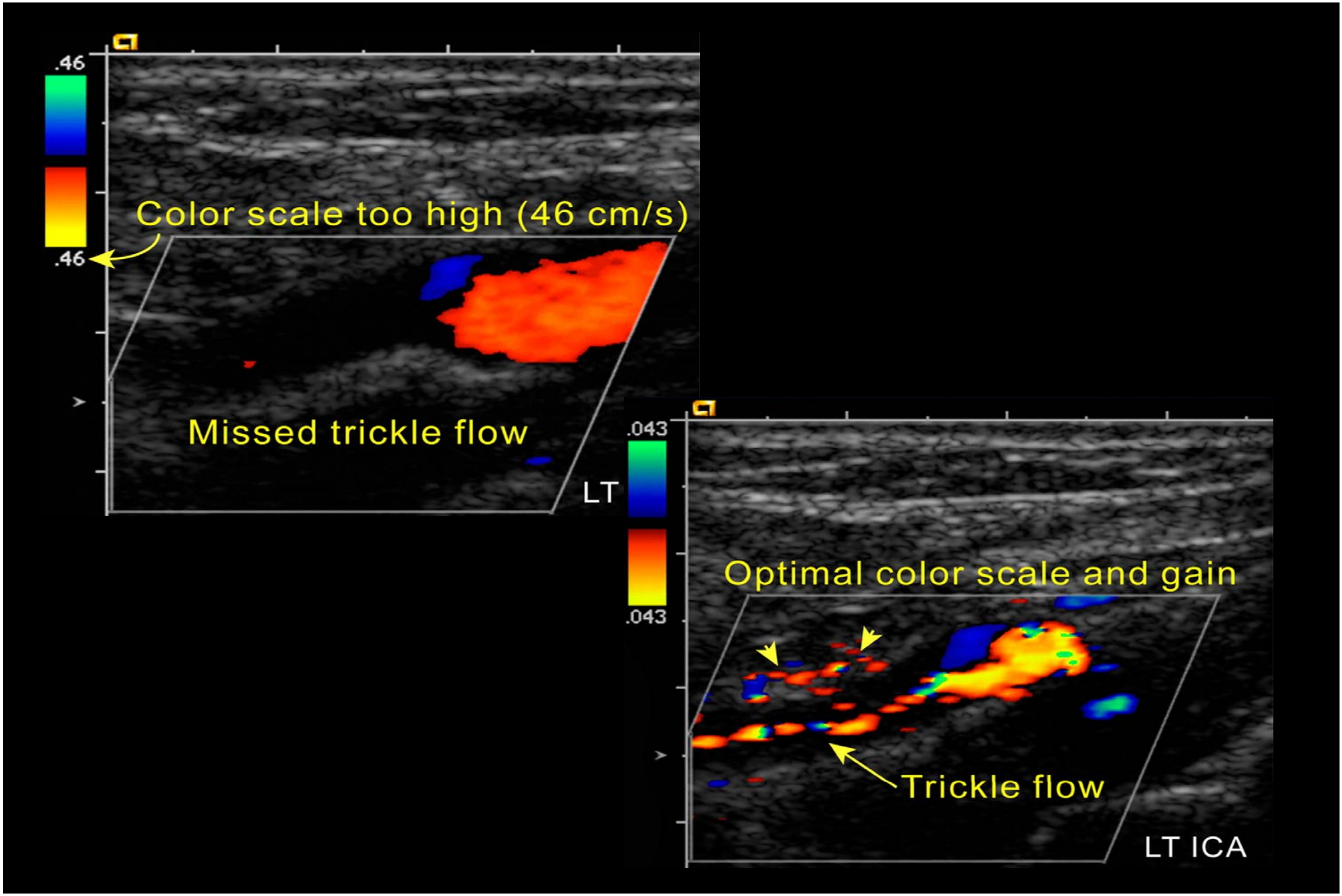
.46
.46
Color scale too high (46 cm/s)
Missed trickle flow
LT
.043
.043
Optimal color scale and gain
Trickle flow
LT ICA

2. Parâmetros técnicos

Ganhos de cor

- Ajustar de modo a que a cor não ultrapasse a superfície interna da íntima
- Evitar pontos de cor a sobrepor a parede do vaso

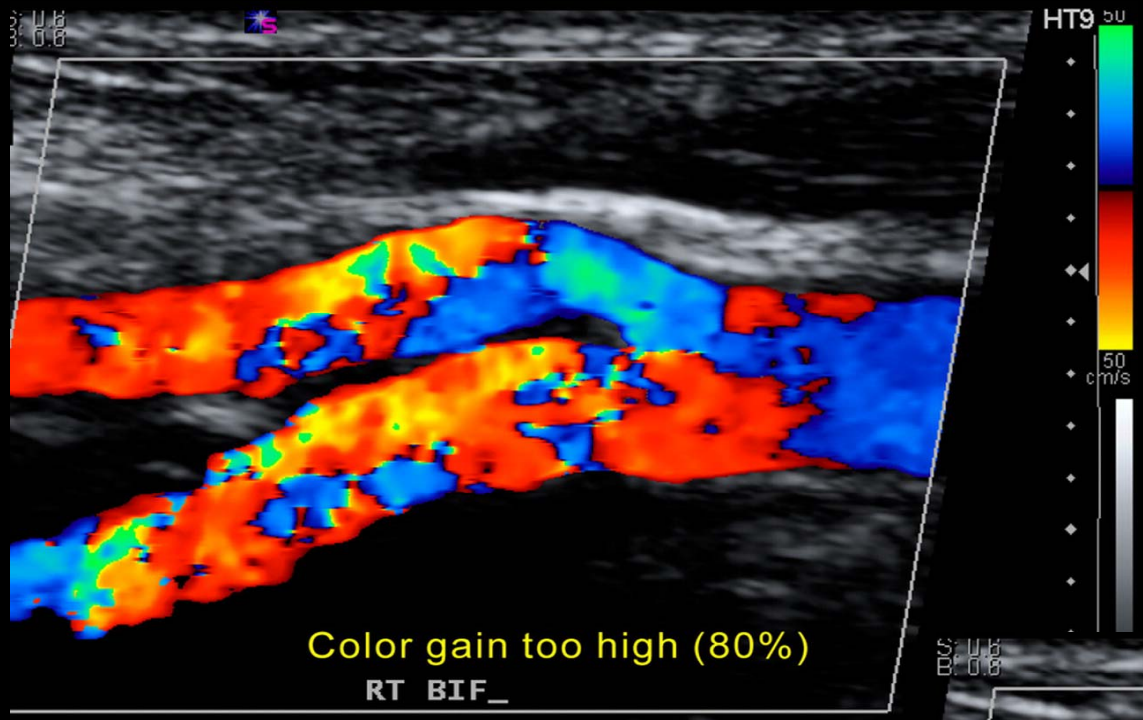
HT9
50
cm/s
Color gain too high (80%)
RT BIF_

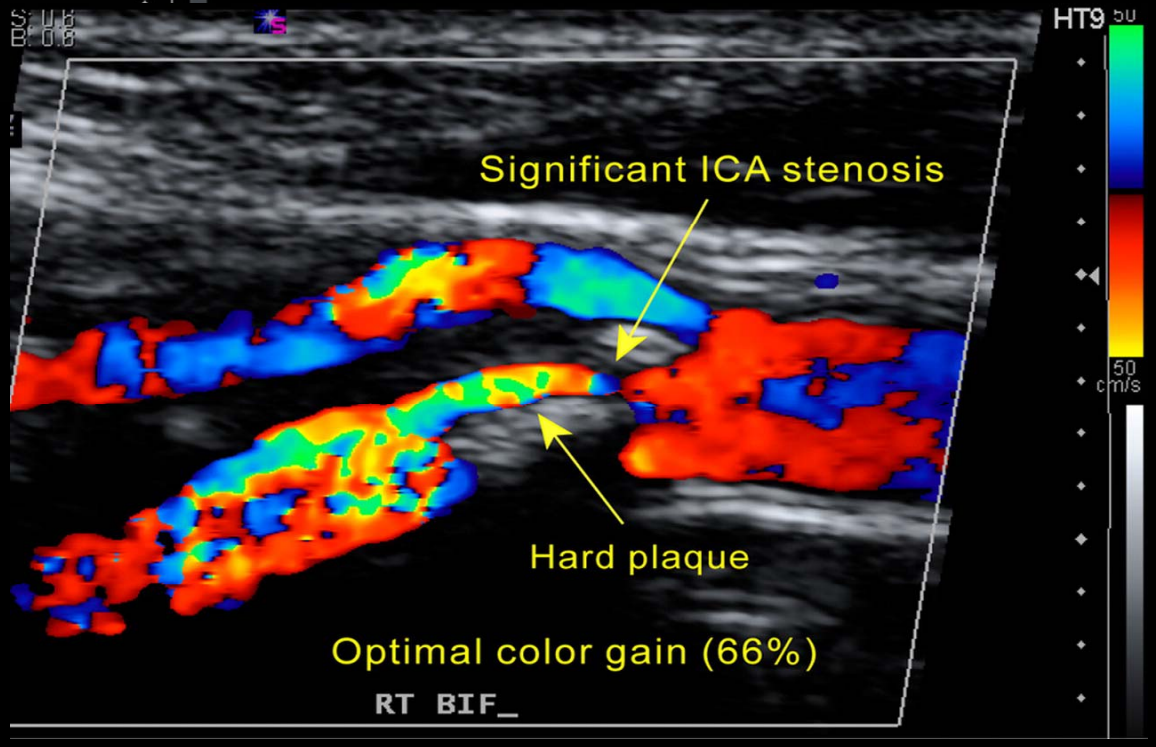
HT9
50
cm/s
Significant ICA stenosis
Hard plaque
Optimal color gain (66%)
RT BIF_

3. Diagnóstico de doença aterosclerótica extra-craneana

i. Espessamento da íntima
ii. Morfologia das placas
iii. Estenose CI, CE e CC
iv. Artéria vertebral e Roubo da subclávia

Espessamento da íntima-média

i. Reflecte a presença de aterosclerose

ii. Factor de risco de AVC

Aumenta com a idade

Normal < 0,8mm

Onde medir?

- CC, Bulbo e CI
- Incluir íntima (ecogénica) e média hipoecogénica

1.1
3cm

Caracterização das placas

- Localização
- Ecogenicidade
- Textura
- Superfície

Placas ateromatosas - reflectividade

Comparar com o esternomastoideo

- Hiporreflectivas: maior conteúdo lipídico. Reflecte instabilidade.
  - Por vezes não se identificam – cor ou PW
- Isoreflectivas: conteúdo fibroso
- Hiperreflectivas: conteúdo cálcico. Reflecte cronicidade e estabilidade

Placas ateromatosas - textura

- Homogénea
  - arquitectura interna uniforme
  - superfície lisa e regular
- Heterogénea
  - apresenta no seu interior, de uma forma focal ou difusa, áreas hipoecogénicas
  - maior risco embólico

Placas – superfície luminal

Placa ulcerada

- **Cavidade no interior da placa**
- **Limites bem definidos**
- **Fluxo no interior da cavidade**

Figure 10 - Ho

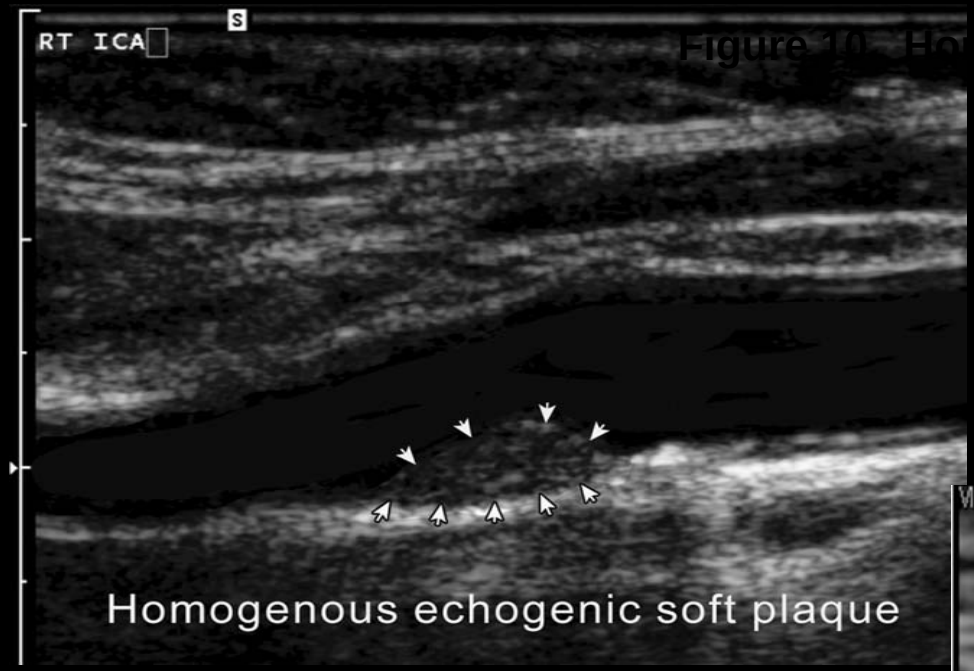
RT ICA
S
Homogenous echogenic soft plaque

HT9
RT ICA
Heterogeneous plaque

HUC – IMAGIOLOGIA | L7-4 CVasc/Car | 09:39:11 | Fr #37 4.8 cm

Map 2
150dB/C 2
Persist Low
2D Opt:Gen
CPA 76% Map 1
WF Med
PRF 3000 Hz
Flow Opt: Med V

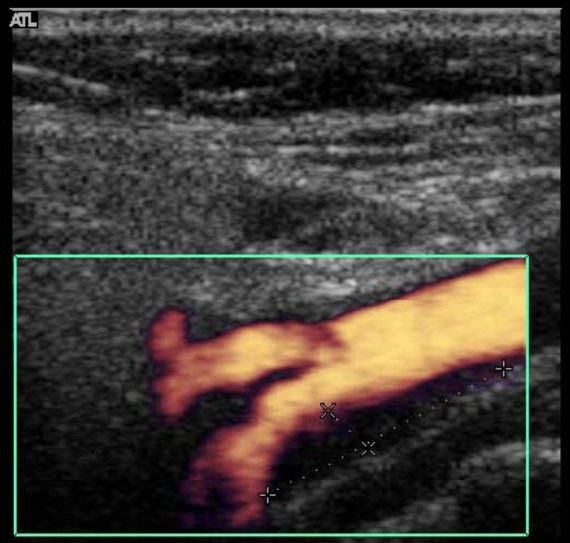

22
33 -0
41
47
50
51
55
58 - 1
- 2
- 3
CPA

1.85cm
0.38cm

HUC – IMAGIOLOGIA | L7-4 CVasc/Car | 11:06:30 | Fr #86 5.9 cm

Map 2
150dB/C 2
Persist Low
2D Opt:Gen
Fr Rate:Max

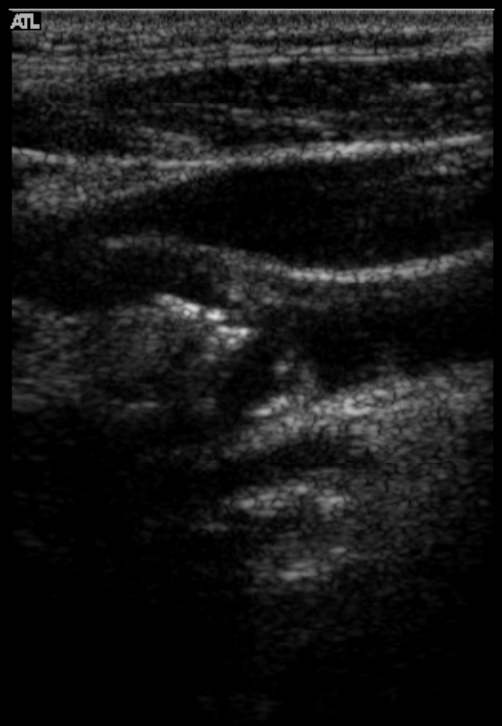

13
29 -0
37
43
46
48
52 - 1
56
- 2
- 3
- 4
-5

Avaliação da presença de estenose

- Modo B: estimativa morfológica da estenose
  - % de diâmetro – mais fácil, menos representativo
  - % de área
- Doppler-cor: aliasing, turbulência pós-estenótica
  - Problema dos artefactos de vazio de sinal (placa calcificada)
- Doppler espectral: quantificação hemodinâmica
  - Pico de velocidade sistólica: PVS
  - Velocidade tele-diastólica: PVD
  - Razão de picos sistólicos

Avaliação de estenoses – aspectos gerais

i. Montante: elevação da resistência
ii. Na estenose: elevação da velocidade sistólica
iii. Jusante: vasodilatação compensatória

Grau de estenose

	Primary Parameters		Additional Parameters*	
Degree of Stenosis (%)	ICA PSV (cm/sec)	Degree of Plaque† (%)	ICA/CCA PSV Ratio	ICA EDV (cm/sec)
Normal	<125	None	<2.0	<40
<50	<125	<50	<2.0	<40
50–69	125–230	≥50	2.0–4.0	40–100
≥70 but less than near occlusion	>230	≥50	>4.0	>100
Near occlusion	High, low, or undetectable	Visible	Variable	Variable
Total occlusion	Undetectable	Visible, no detectable lumen	NA	NA

Grau de estenose carótida interna

i. Normal

- PVS < 125cm/s
- Ausência de placas visíveis ou espessamento da íntima
- ACI/ACC PVS ratio < 2
- PVD < 40cm/s

Grau de estenose carótida interna

i. Estenose < 50%

- PVS < 125cm/s
- Presença de placa ou espessamento da íntima
- ACI/ACC PVS ratio < 2
- PVD < 40cm/s

Grau de estenose carótida interna

i. Estenose de 50% a 69%

- PVS: 125cm/s a 230 cm/s
- Presença de placa ateromatosa
- ACI/ACC PVS ratio: 2 a 4
- PVD: 40cm/s a 100cm/s

Grau de estenose carótida interna

i. Estenose > 70%

- PVS: > 230 cm/s
- Presença de placa com estenose luminal
- ACI/ACC PVS ratio: > 4
- PVD: > 100cm/s

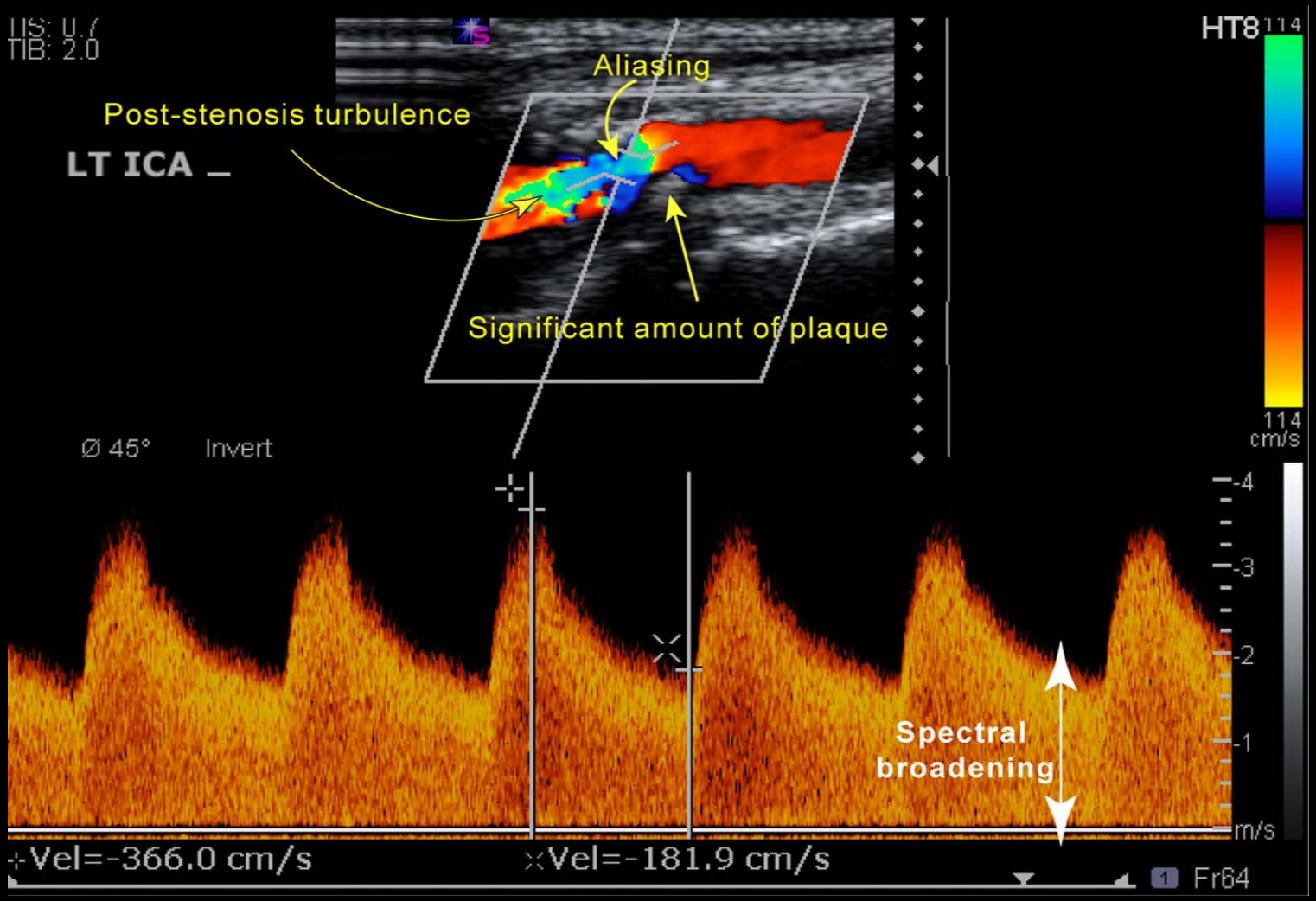
TIS: 0.7
TIB: 2.0
Aliasing
Post-stenosis turbulence
LT ICA
Significant amount of plaque
HT8
114
114
cm/s
Ø 45°
Invert
-4
-3
-2
-1
m/s
Spectral
broadening
Vel=-366.0 cm/s
Vel=-181.9 cm/s
Fr64

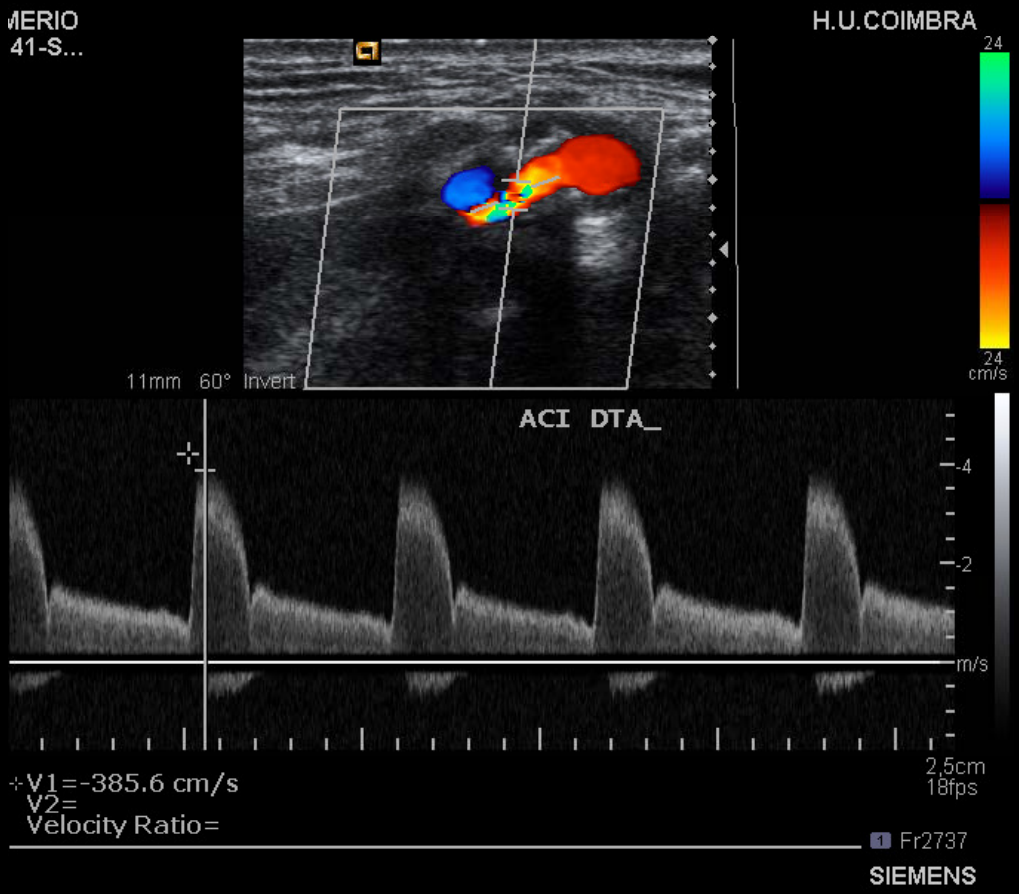
MERIO
41-S...
H.U.COIMBRA
24
24
cm/s
11mm 60° Invert
ACI DTA_
-4
-2
m/s
2,5cm
18fps
V1=-385.6 cm/s
V2=
Velocity Ratio=
Fr2737
SIEMENS

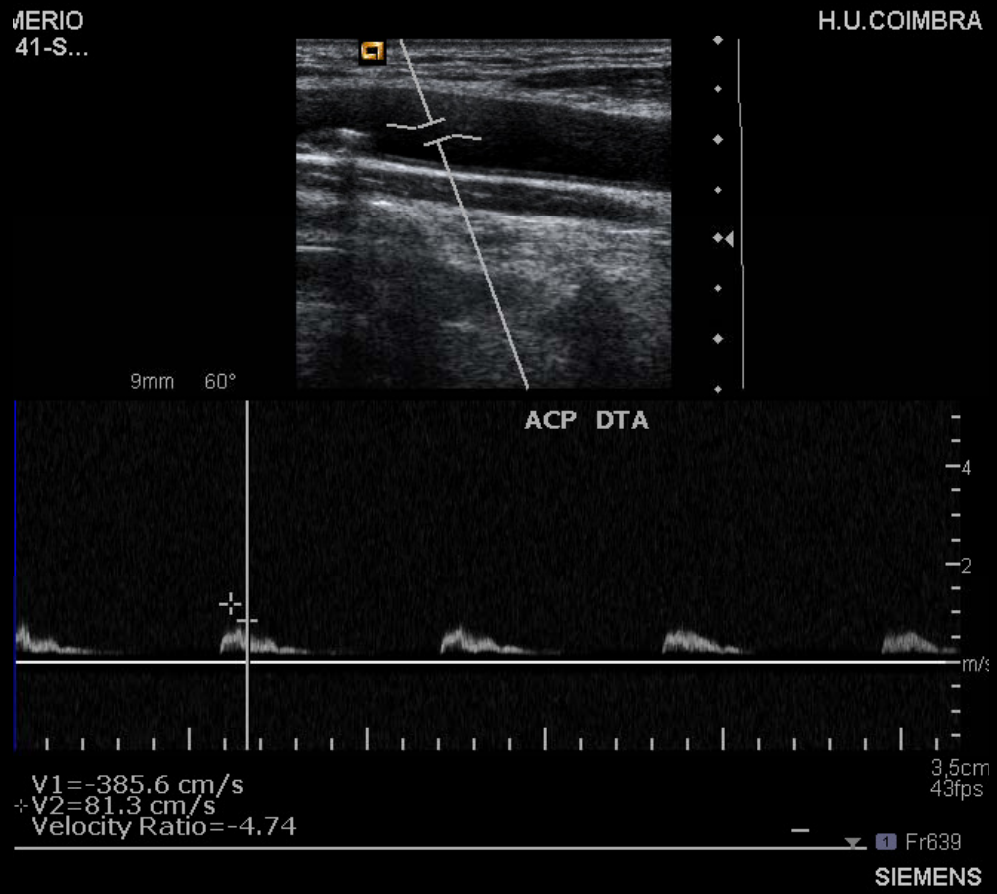
MERIO
41-S...
H.U.COIMBRA
9mm 60°
ACP DTA
-4
-2
m/s
3,5cm
43fps
V1=-385.6 cm/s
V2=81.3 cm/s
Velocity Ratio=-4.74
Fr639
SIEMENS

HDI 5000 | HUC – IMAGIOLOGIA | L7-4 CVasc/Car | 11:11:52 | Fr #69 5.9 cm

Map 2
150dB/C 2
Persist Low
2D Opt:Gen
Col 72% Map 5
WF Low
PRF 3500 Hz
Flow Opt: Med V

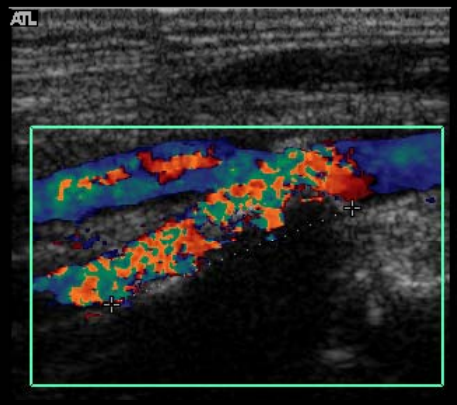

13 29 37 43 46 48 52 56
0 1 2 3
+ 33.6
– 33.6
cm/s

HDI 5000 | HUC – IMAGIOLOGIA | L7-4 CVasc/Car | 11:14:48 | Fr #157 6.0 cm

Col 71% Map 5
WF Low
PRF 4000 Hz
Flow Opt: Med V

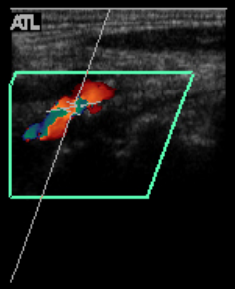

13 29 37 43 46 48 52 56
0 1 2 3 4 5
+ 38.4
– 38.4
cm/s

SV Angle 60°
Dep 1.9 cm
Size 1.5 mm
Freq 4.0 MHz
WF Low
Dop 65% Map 3
PRF 14286Hz

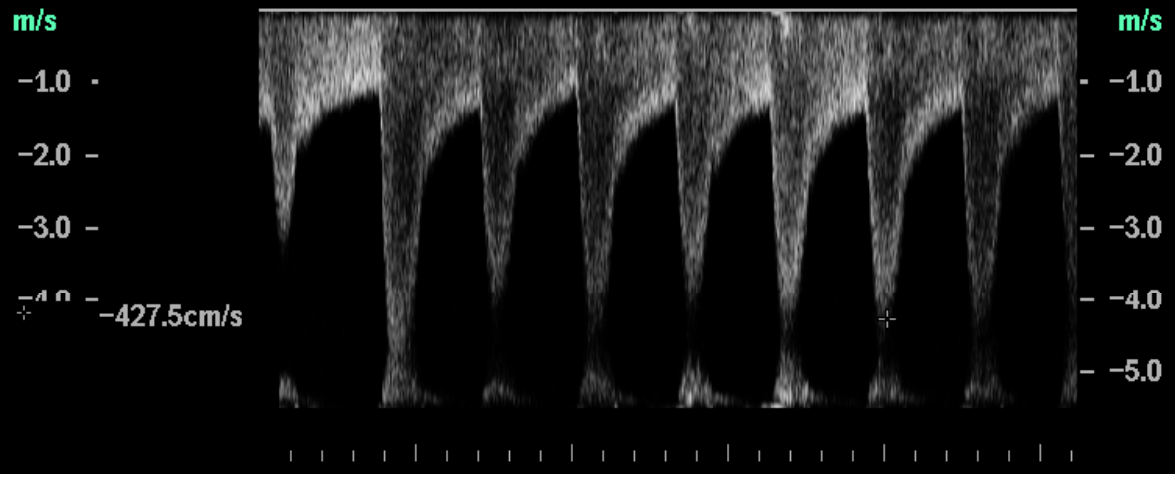

Grau de estenose carótida interna

i. Pré-oclusão

- Parâmetros de velocidade não são aplicáveis.
- No estudo Doppler-cor identifica-se um fio de cor a atravessar a lesão

ii. Oclusão

- Modo B: não se observa lúmen patente
- Doppler espectral, cor ou power não identifica fluxo

Sub-oclusão e oclusão total da CI

Importância – sub-oclusão pode ser candidato a cirurgia

Sinal da corda: característico de pré-oclusão

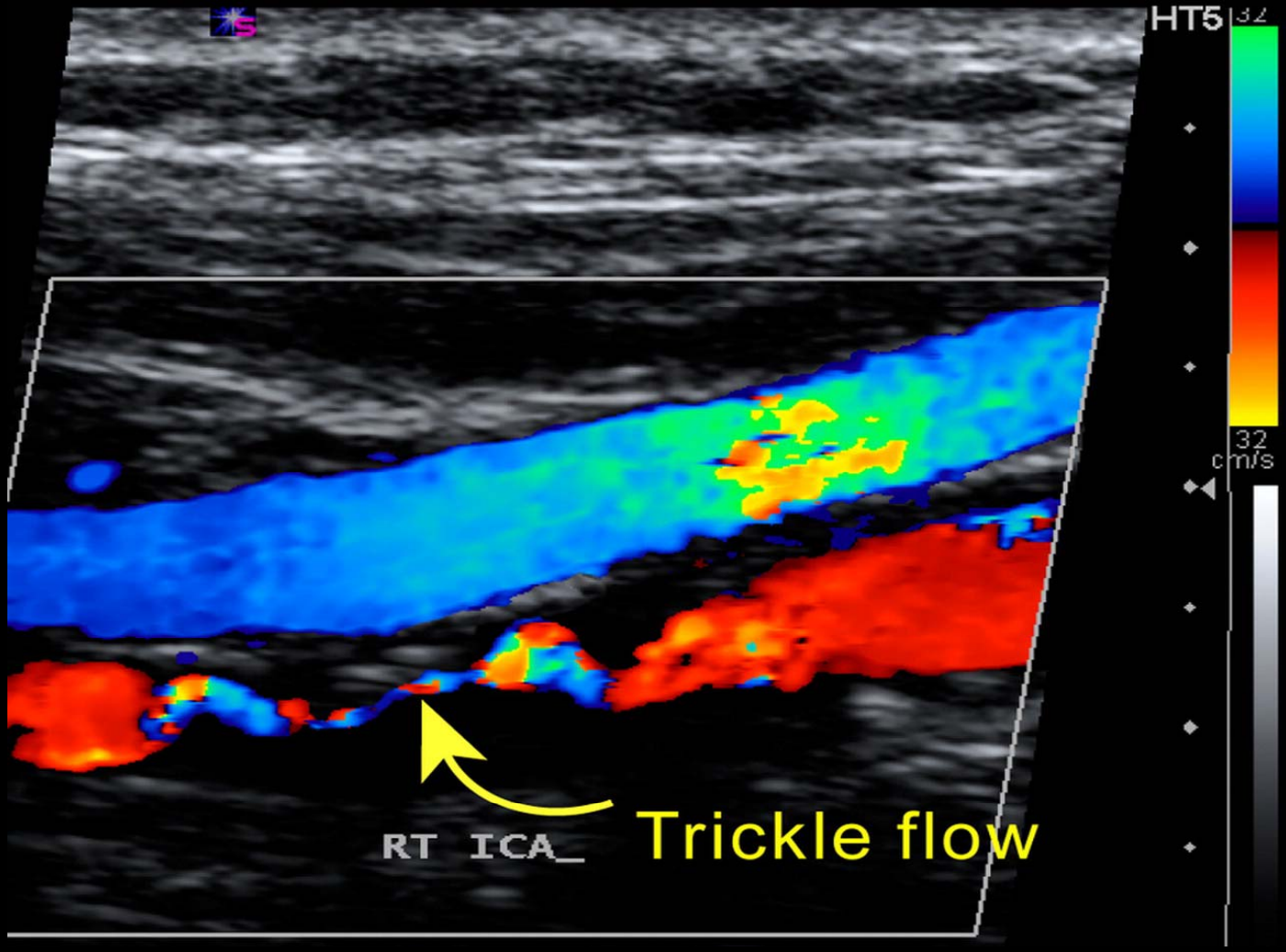
HT5
32
32
cm/s
RT ICA
Trickle flow

Oclusão total da carótida interna

- Fluxo vai-vem
- Visualização directa de trombo
- Ausência de fluxo no Doppler-cor
- Aumento da resistência na CC
- Internalização da CE

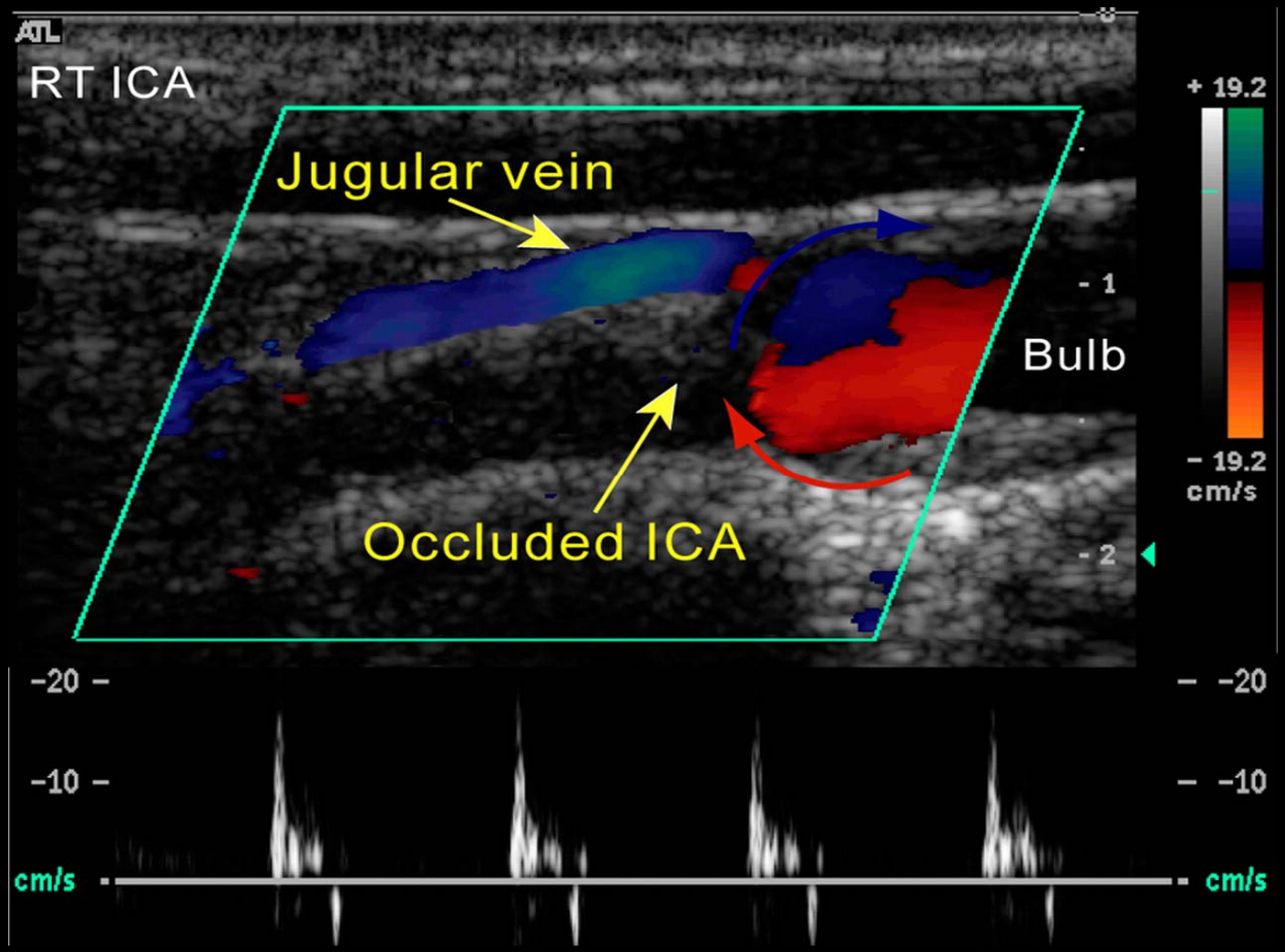
ATL
RT ICA
Jugular vein
Occluded ICA
Bulb
- 1
- 2
+ 19.2
- 19.2
cm/s
-20
-10
cm/s
-20
-10
cm/s

EL JOAQUIM
ACI DTA

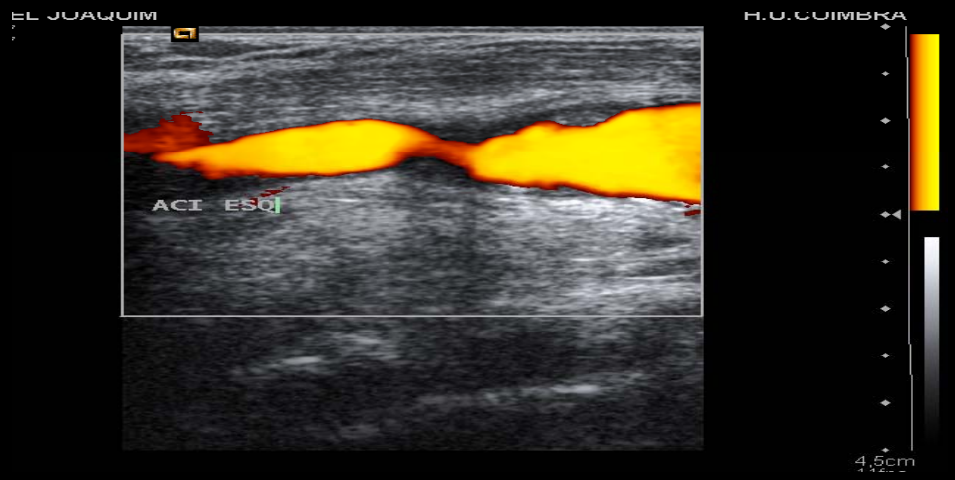
EL JOAQUIM
H.U.COIMBRA
ACI ESQ
4,5cm

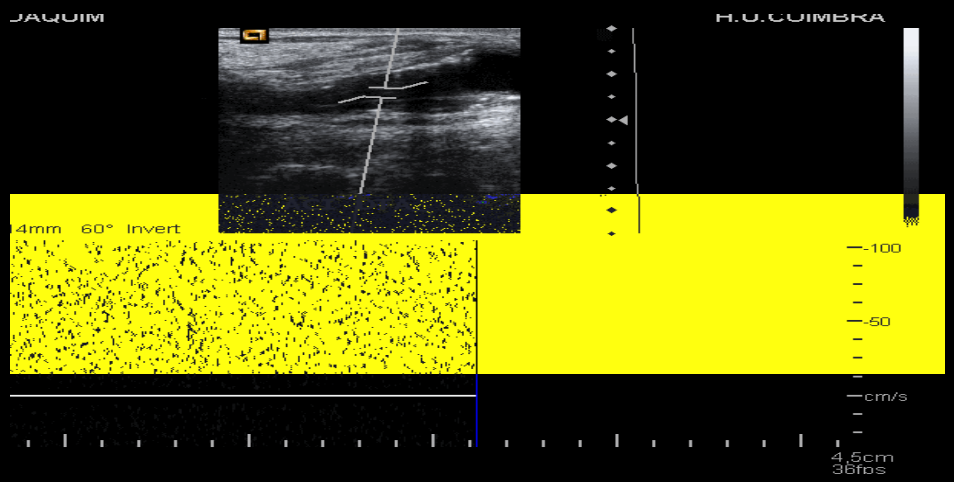
JAQUIM
H.U.COIMBRA
4mm 60° Invert
-100
-50
cm/s
4,5cm
36fps

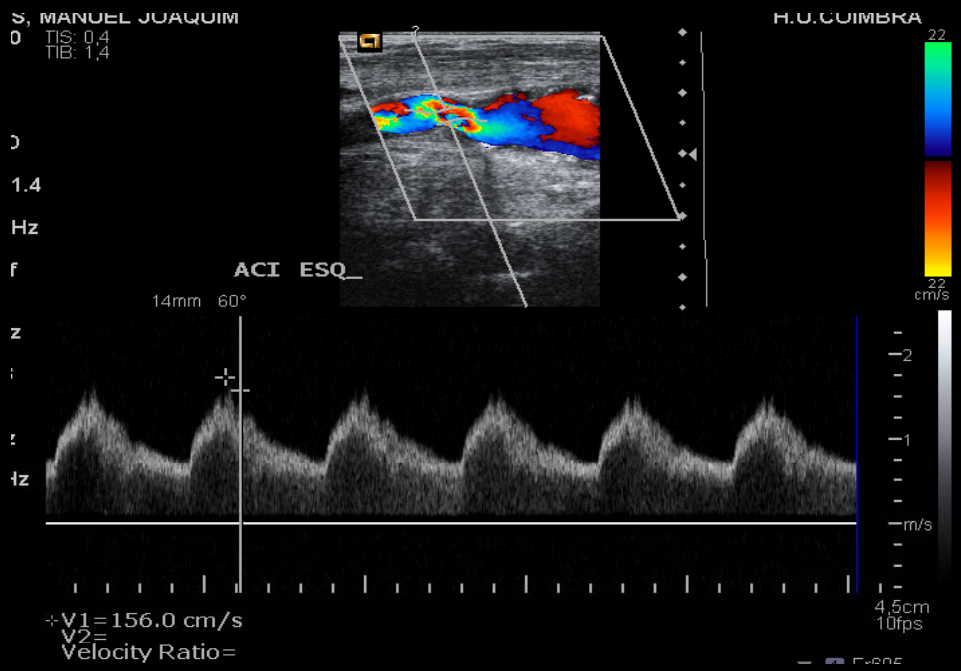
S, MANUEL JOAQUIM
TIS: 0,4
TIB: 1,4
H.U.COIMBRA
1.4
Hz
ACI ESQ
14mm 60°
22
cm/s
2
1
m/s
V1=156.0 cm/s
V2=
Velocity Ratio=
4,5cm
10fps

Dissecção carotídea

- Modo B: imagem falsamente normal
- Contexto: estenose carotídea em indivíduo jovem e/ou não associada a placa ateromatosa
- Visualização do flap
- Espectro de alta resistência proximal à dissecção

Avaliação de estenoses – limitações

- Situações de alto débito (ambas CC com PVS > 135cm/s): HTA, atletas
- Situações de baixo débito (< 45cm/s): patologia cardíaca
  - Recorrer à razão!... (PVS CI / CC)
- Arritmias
- Estenose severa no tronco arterial braquiocefálico: parvus-tardus CC e CI direitas

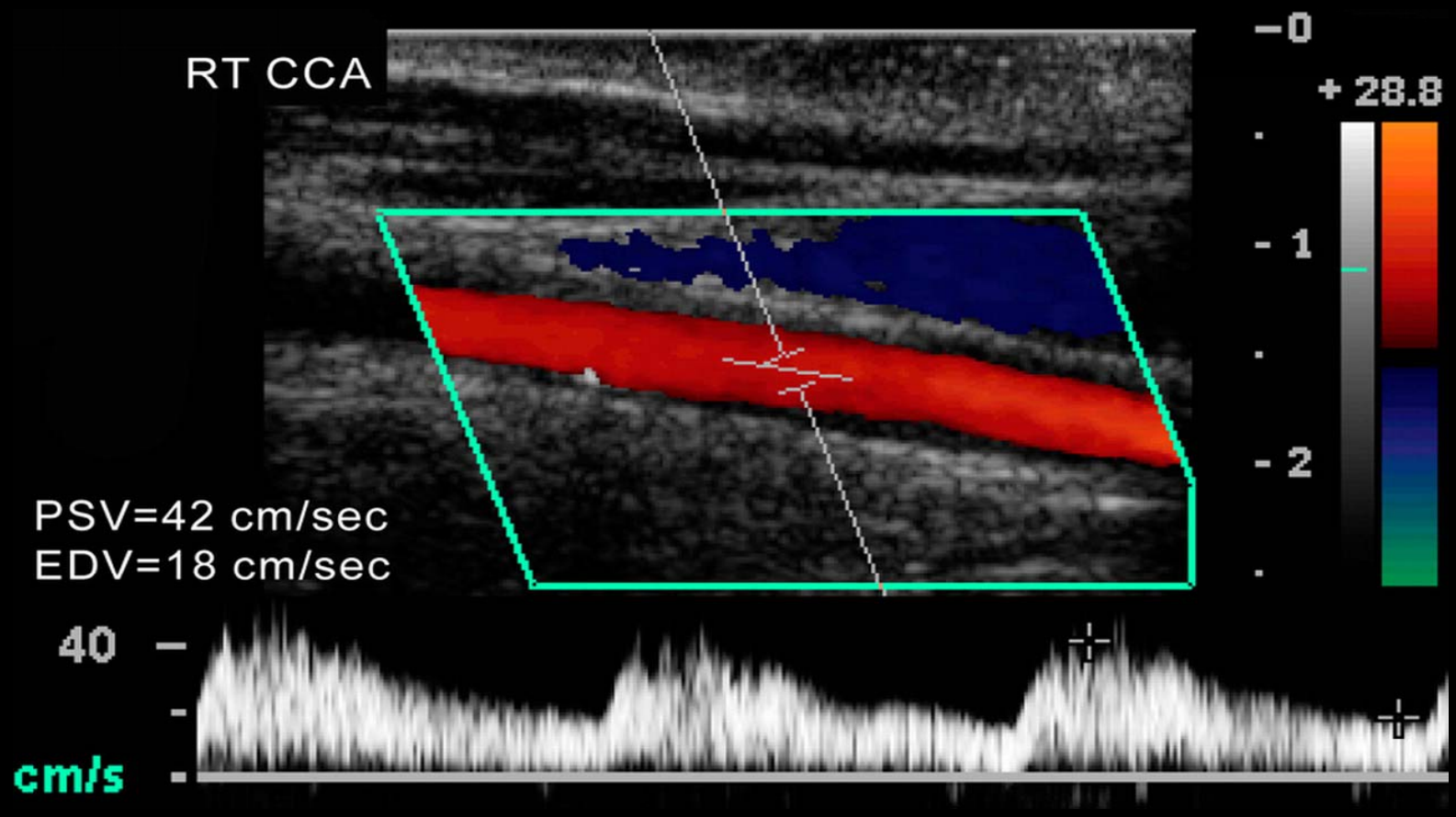
RT CCA
PSV=42 cm/sec
EDV=18 cm/sec
-0
+ 28.8
- 1
- 2
40
cm/s

Oclusão total da carótida comum

- Reversão do fluxo na CE para a CI, irrigadas apartir do lado oposto
- Velocidades baixas

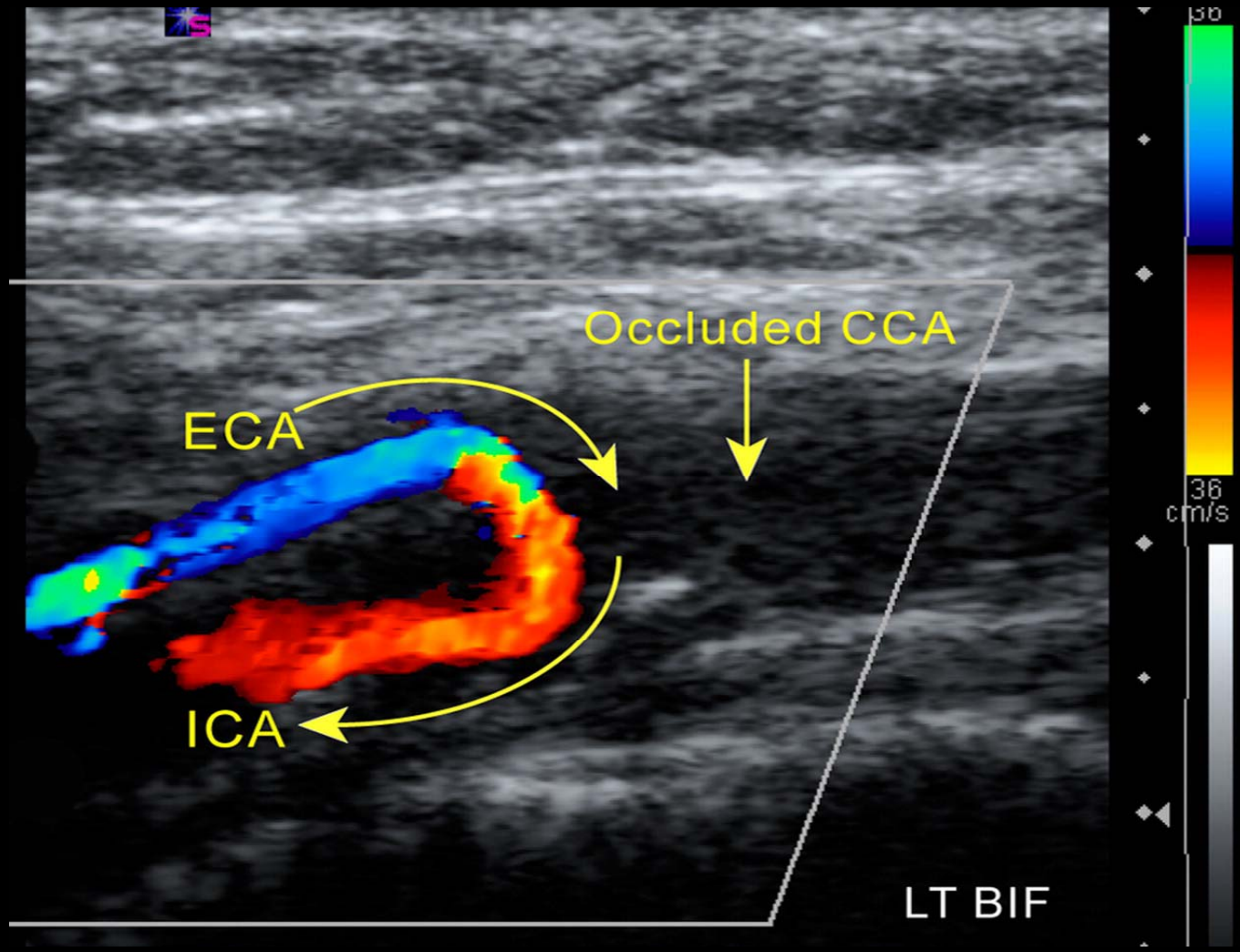
Occluded CCA
ECA
ICA
LT BIF
36
cm/s

Artéria vertebral

- Doppler avalia
  - Permeabilidade
  - Direcção de fluxo
  - Tamanho relativo das artérias

Não é adequado para avaliar estenose focal da artéria vertebral

Roubo da subclávia (3 tipos)

- Roubo oculto
  - Fluxo anterógrado
  - Desaceleração meso-sistólica, que acentua após exercício
  - “Sinal do coelho”
- Roubo parcial
  - Reversão parcial do fluxo, durante a sístole
  - “Sinal do coelho”
- Roubo completo
  - Reversão completa do fluxo
  - Sintomas de isquémia MS ipsilateral

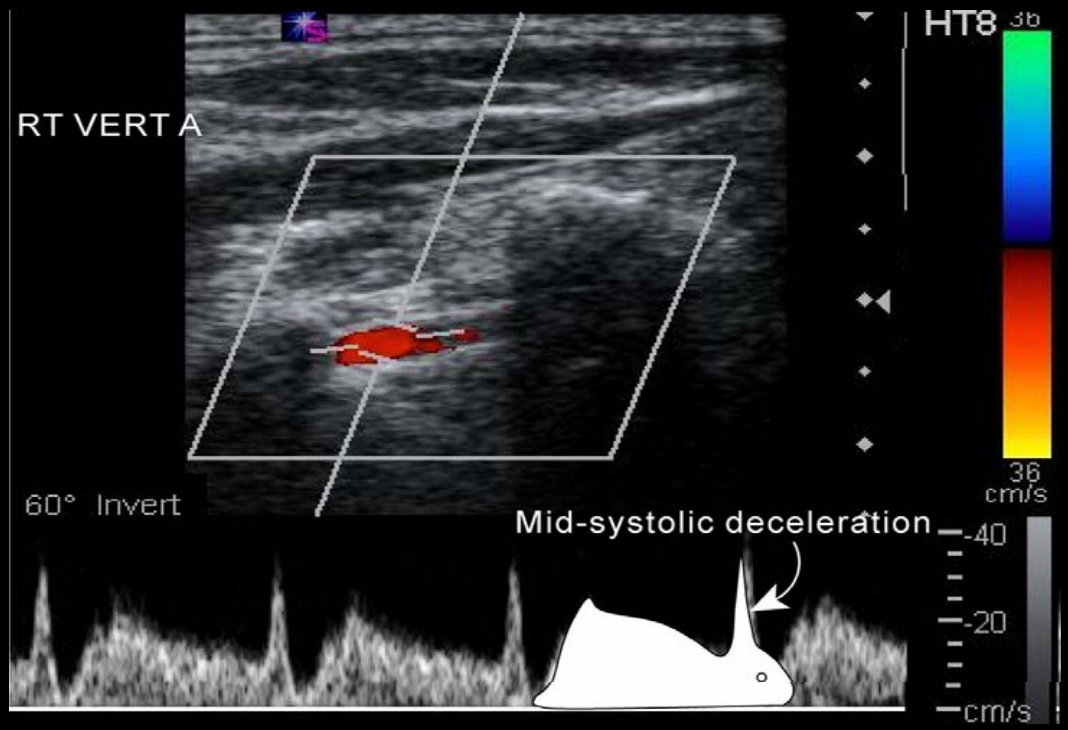
RT VERT A
HT8
36
cm/s
60° Invert
Mid-systolic deceleration
-40
-20
cm/s

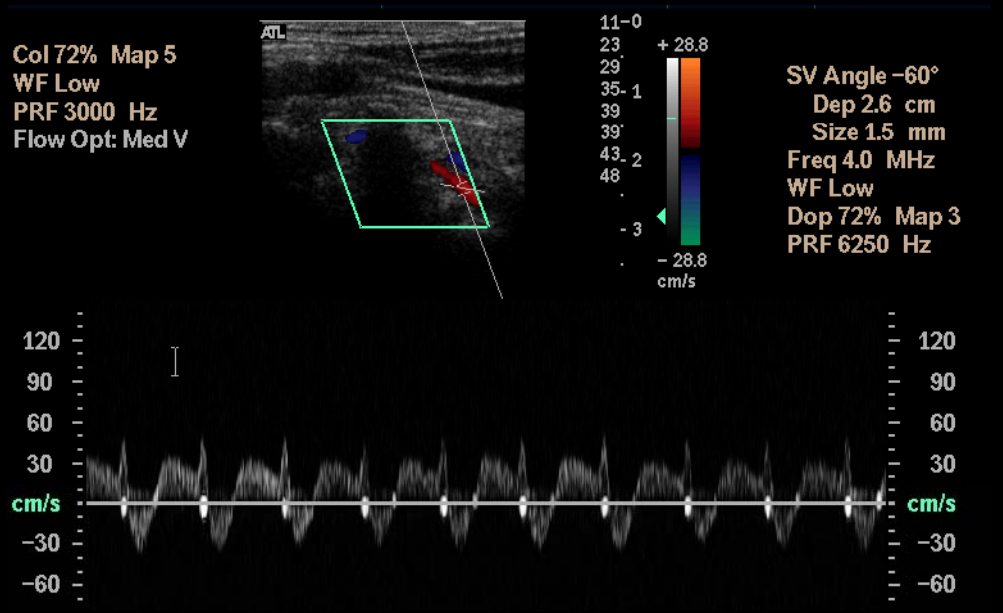
Col 72% Map 5
WF Low
PRF 3000 Hz
Flow Opt: Med V
+ 28.8
- 28.8
cm/s
SV Angle -60°
Dep 2.6 cm
Size 1.5 mm
Freq 4.0 MHz
WF Low
Dop 72% Map 3
PRF 6250 Hz
120
90
60
30
cm/s
-30
-60

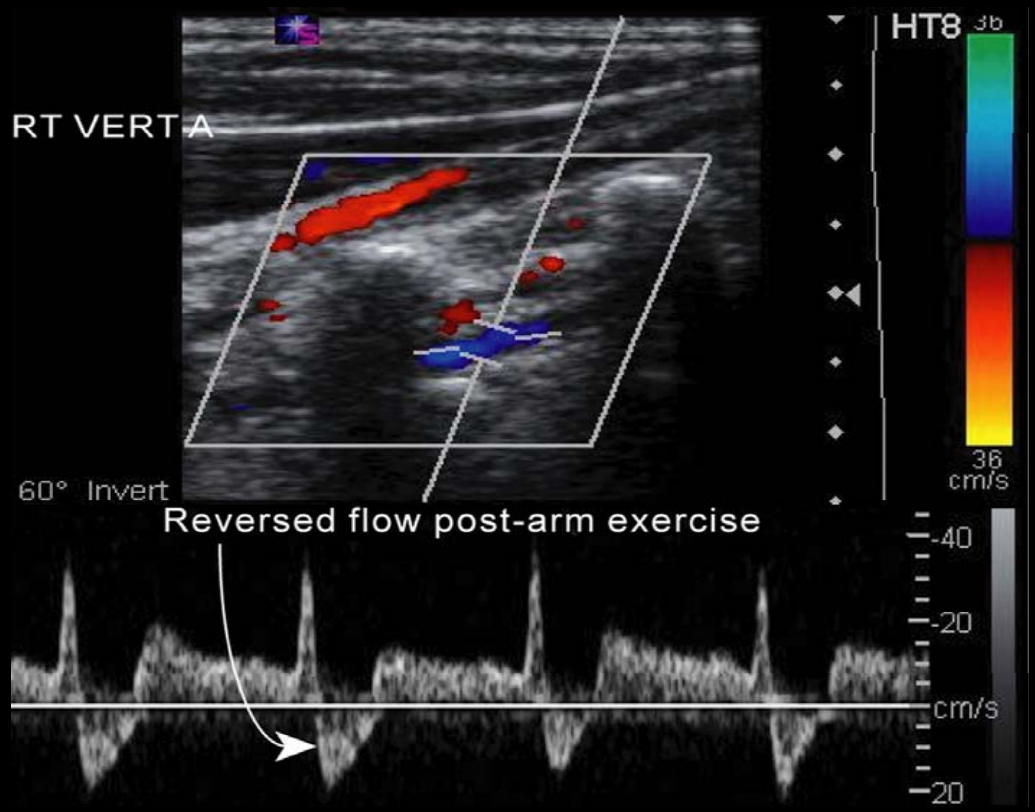
RT VERT A
HT8
36
cm/s
60° Invert
Reversed flow post-arm exercise
-40
-20
cm/s
-20

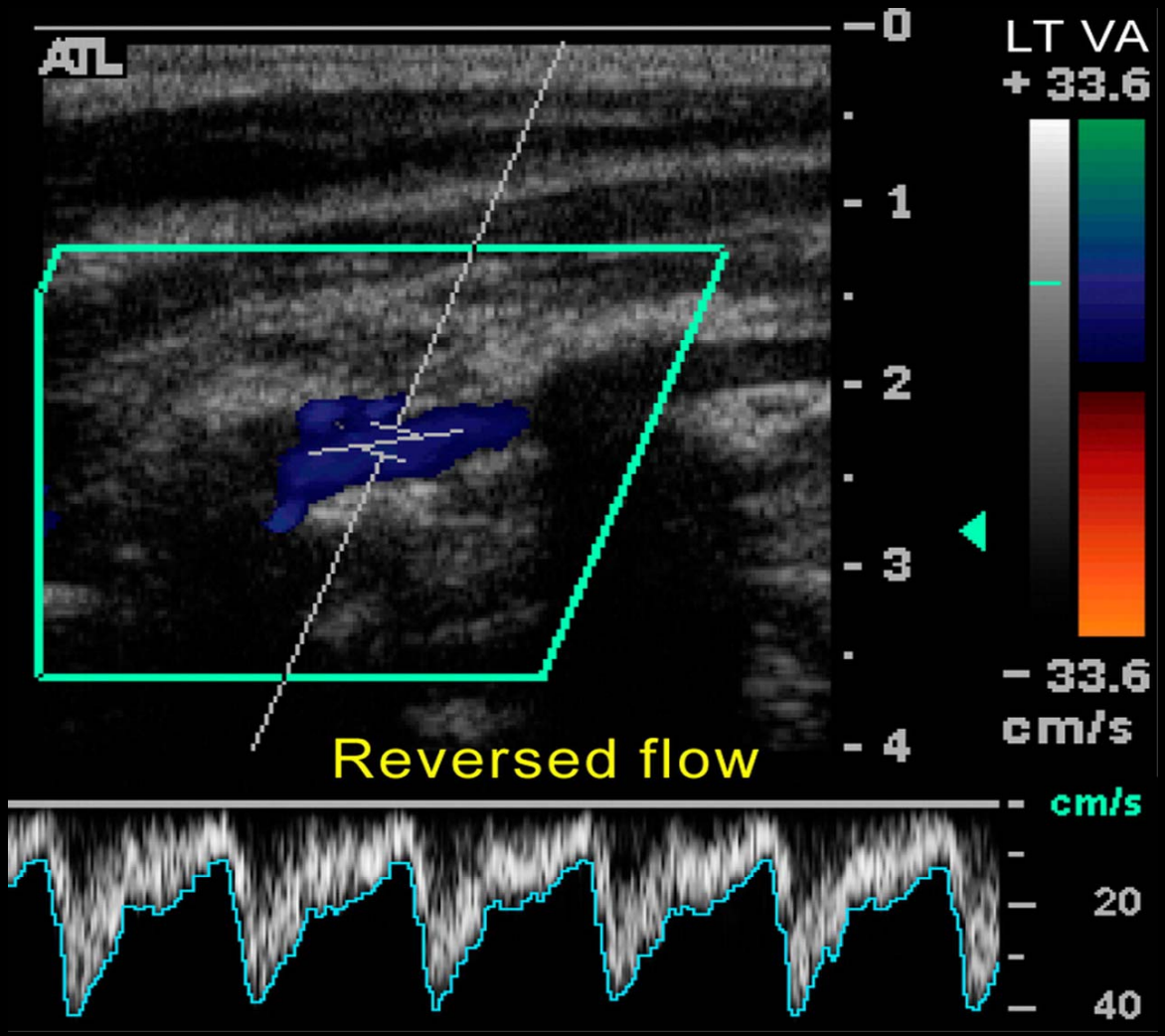
ATL
0
1
2
3
4
LT VA
+ 33.6
− 33.6
cm/s
Reversed flow
cm/s
20
40

Conclusões

Comparação com outras técnicas (ASD, angio-TC, Angio-RM)

- **Doppler é barato, rápido, não invasivo e preciso no diagnóstico de doença carotídea extracraneana**
- **Não é adequado para avaliar doença do arco aórtico e doença carotídea intracraneana, o que não é significativo na decisão de efectuar endarterectomia.**
- **Pacientes que vão ser submetidos a stenting devem efectuar ASD, angio-TC ou angio-RM**