CLÍNICA UNIVERSITÁRIA DE IMAGIOLOGIA

HOSPITAIS DA UNIVERSIDADE DE COIMBRA

Caso Clínico

Andrea Canelas

19-04-2006

Identificação

- Nome: P. G. N. C.
- Idade: 36 anos
- Raça: Caucasiana
- Natural e residente: Trancoso
- Estado civil: Casado

Motivo de Internamento

- Internado na Cirurgia I, a 19-02-2006, para cirurgia electiva.

História da doença actual

- Doença de Crohn diagnosticada desde os 17 anos, com atingimento ileal;
- Vários internamentos na Gastro por quadros suboclusivos; o último de 7 a 14-07-2005, por oclusão intestinal com 5 dias de evolução;
- Seguido em consultas de Gastro.

Antecedentes Pessoais

- Sem outros antecedentes patológicos relevantes;
- Hábitos tabágicos: 10 cigarros/dia;
- Hábitos medicamentosos: Pentasa; Imuran; Lepicortinolo.

Exame Objectivo

- Bom estado geral
- Apirético
- ACP – sem alterações
- Abdómen – RHA+, mole e depressível, doloroso à palpação profunda do hipocôndrio direito e epigastro;
- TA: 130/70 mmHg

EAD

- Hemograma: sem alterações (Hg 13GR/dl; Leuc 8,3 G/L; Plaq 241 G/L; INR 1,03; TP 14,4).
- Bioquímica: sem alterações (PCR 1,72 mg/dl).
- ECG: sem alterações.

Radiografia de Tórax 13-03-2006

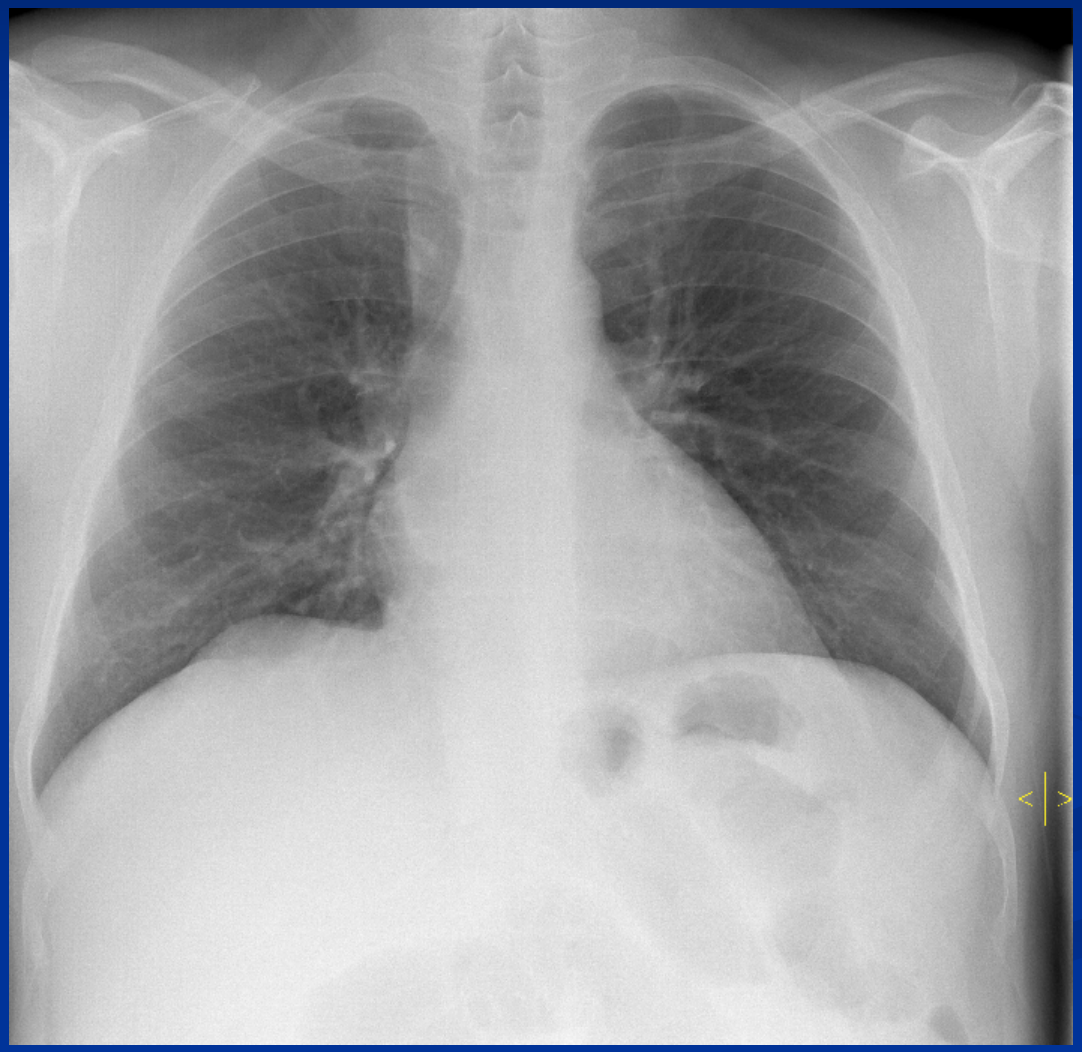

Ecografia abdominal 05-07-2005

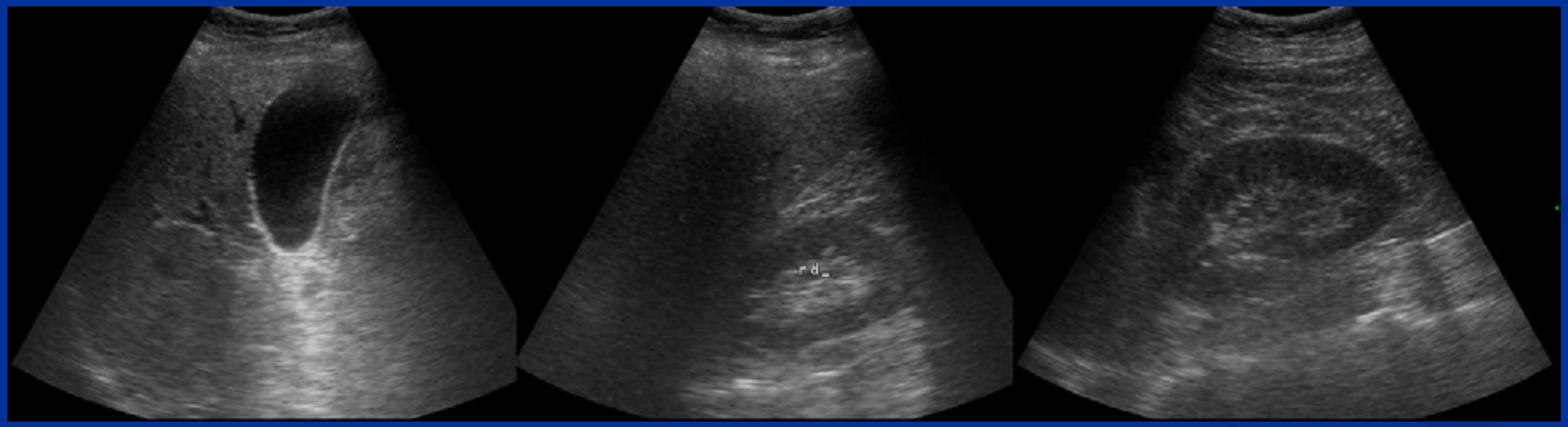

TC abdomino-pélvica 19-07-2005

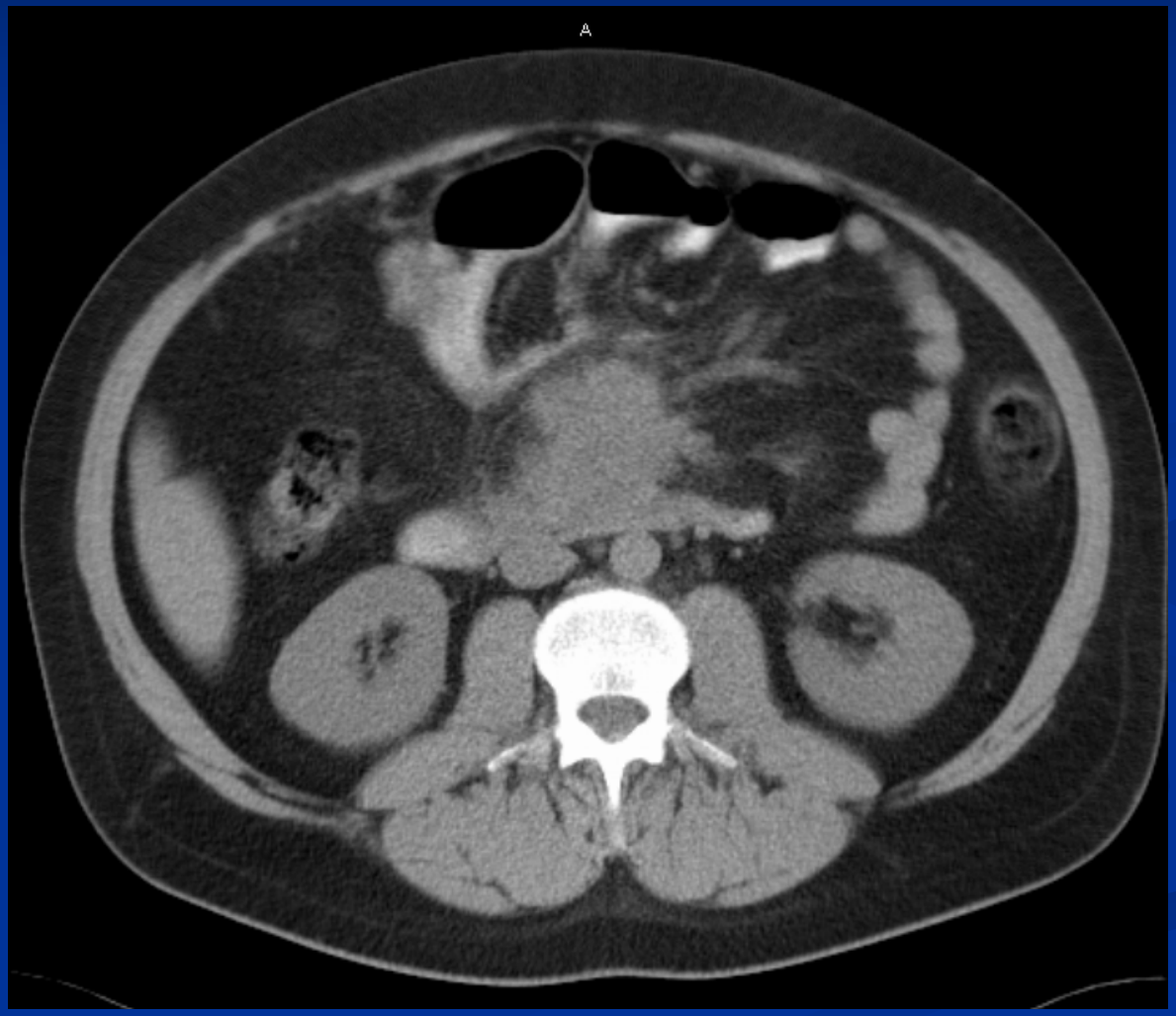

TC abdomino-pélvica 19-07-2005

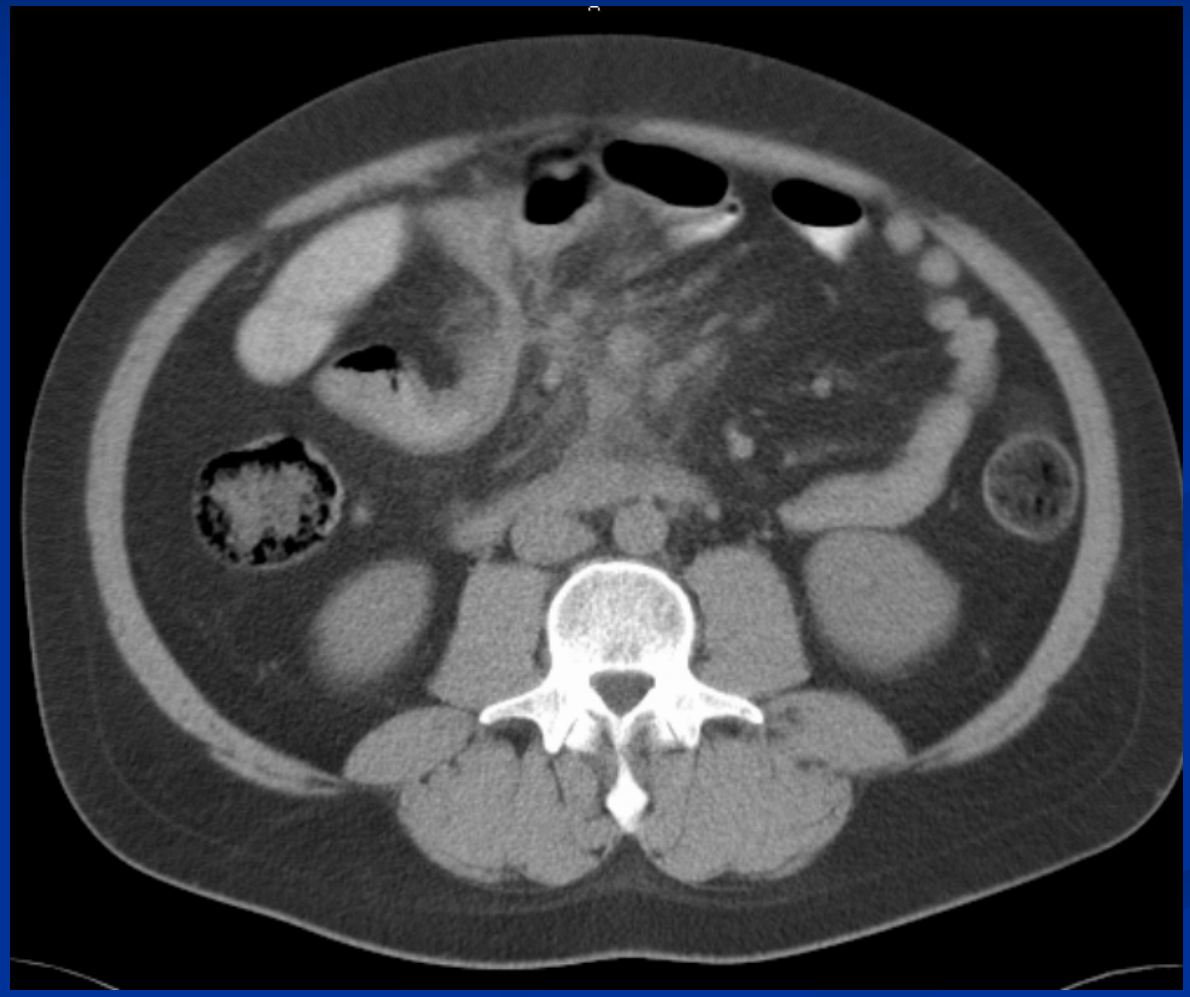

TC abdomino-pélvica 19-07-2005

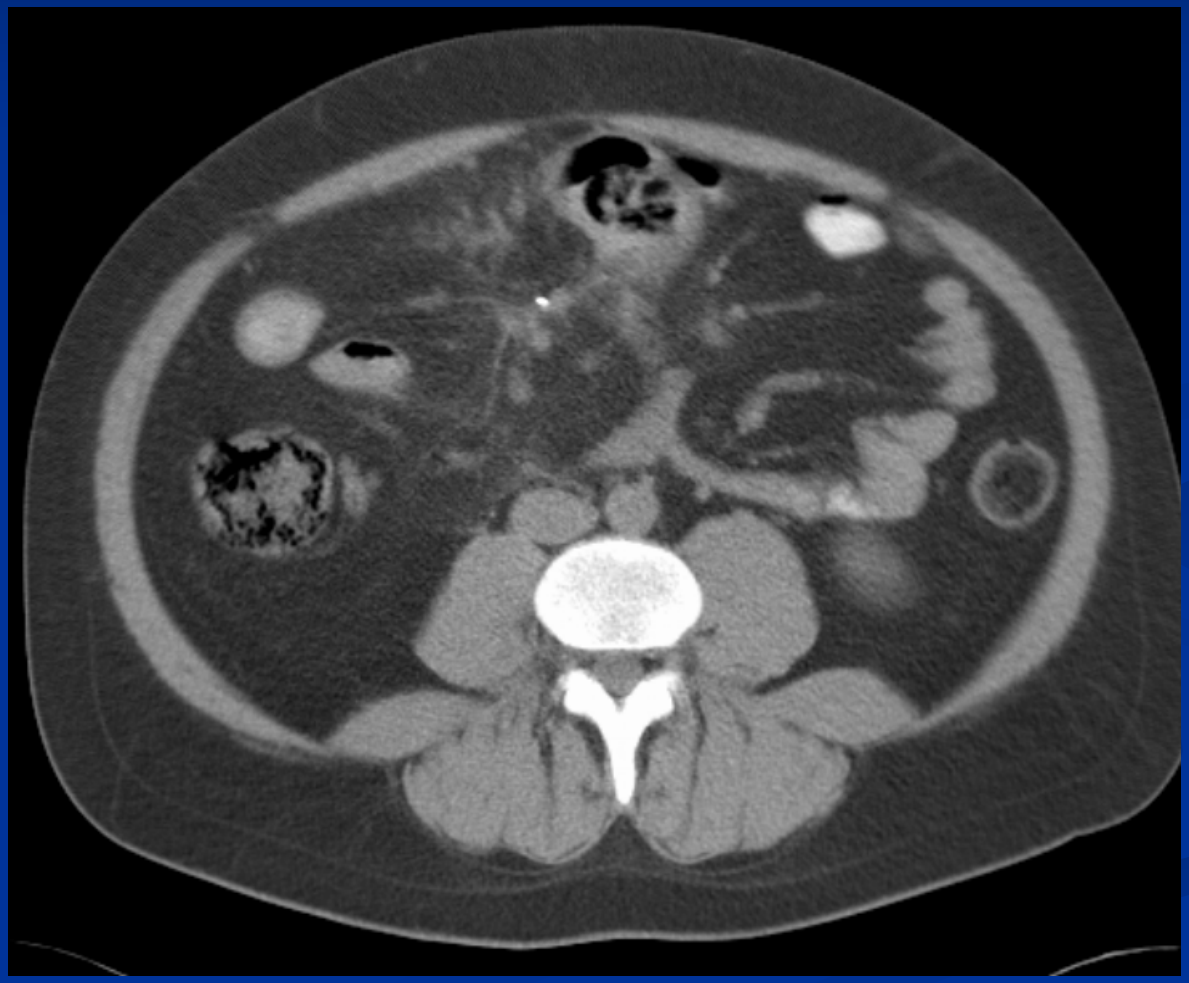

TC abdomino-pélvica 19-07-2005

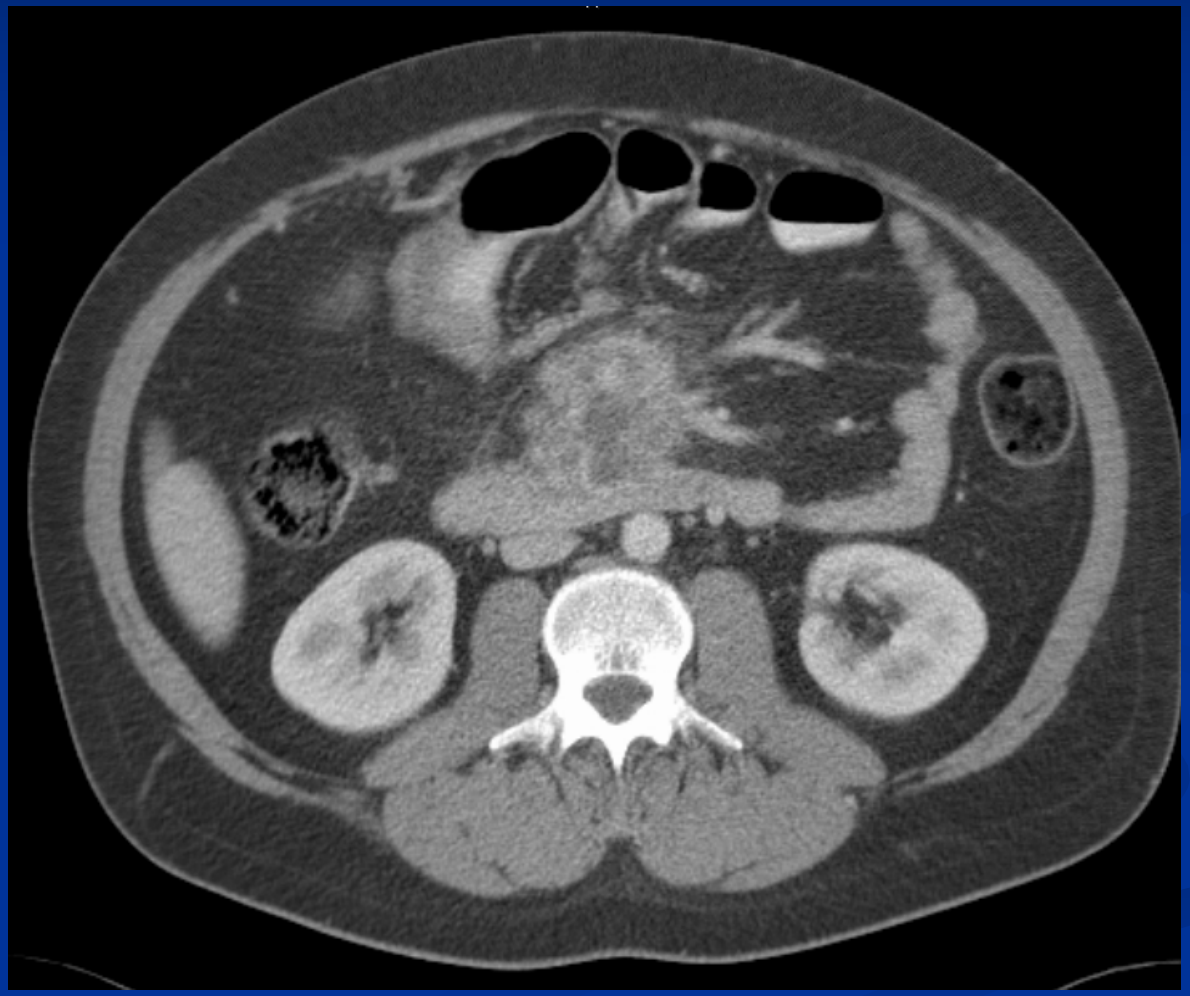

TC abdomino-pélvica 19-07-2005

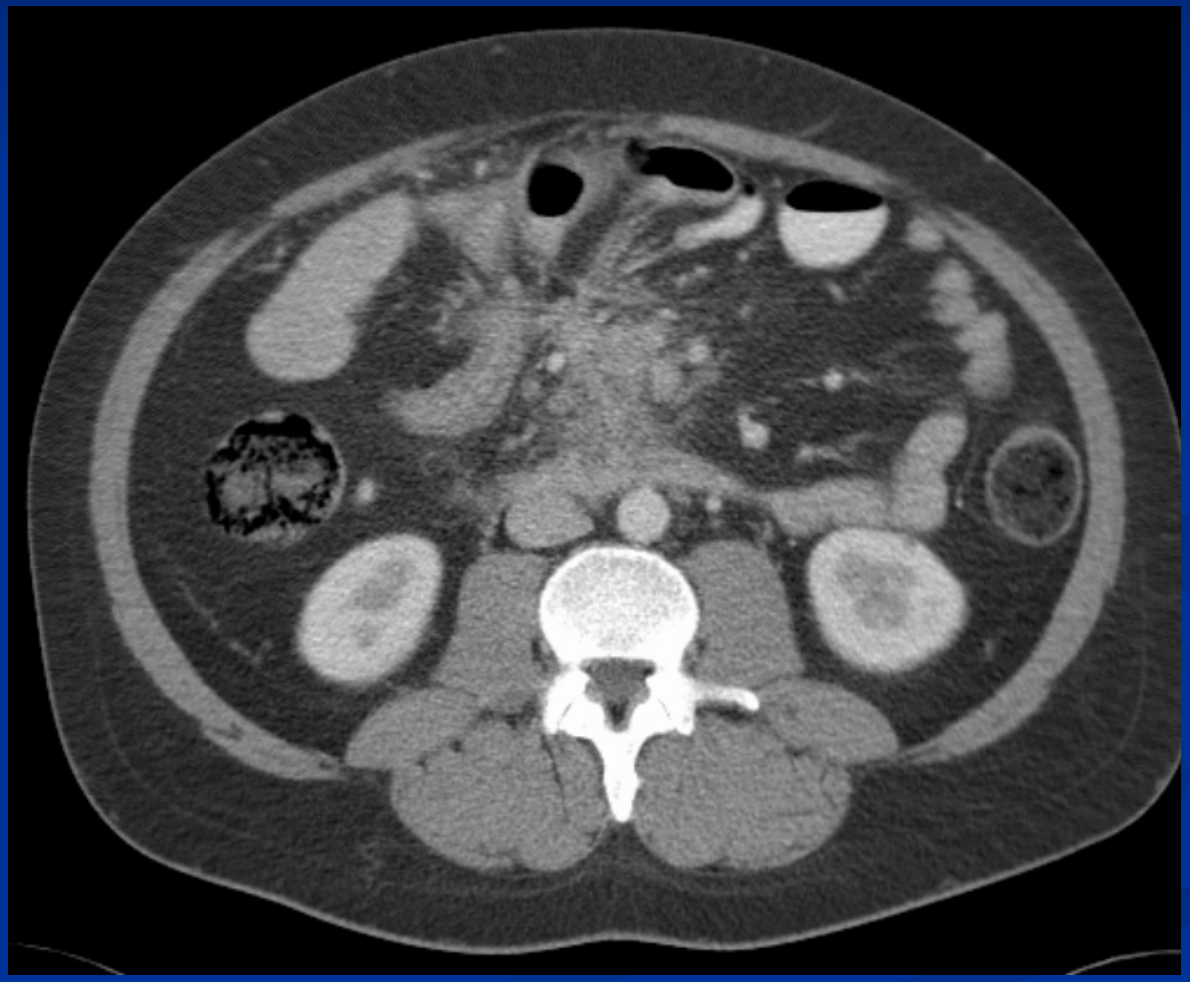

TC abdomino-pélvica 19-07-2005

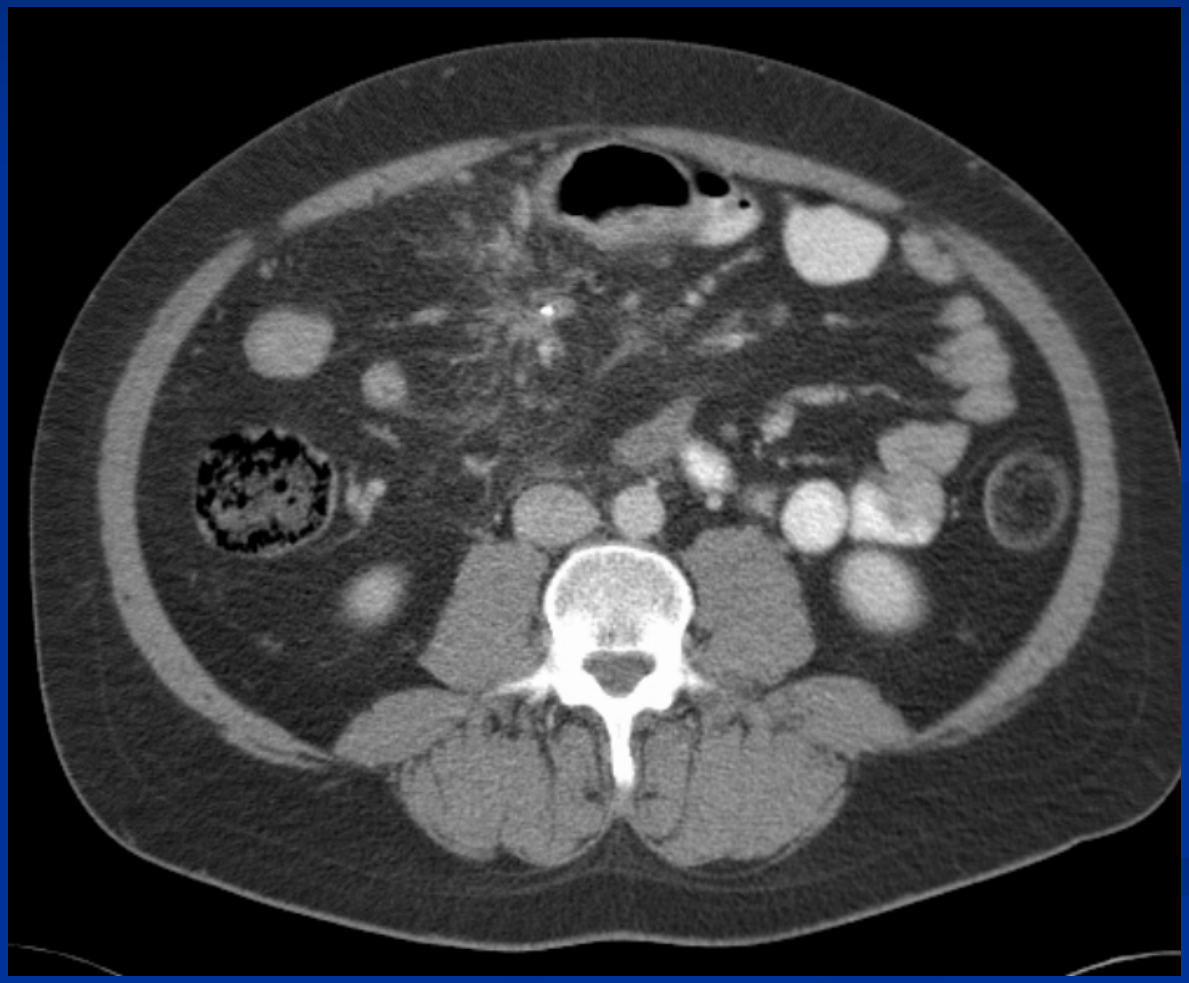

TC abdomino-pélvica 27-12-2005

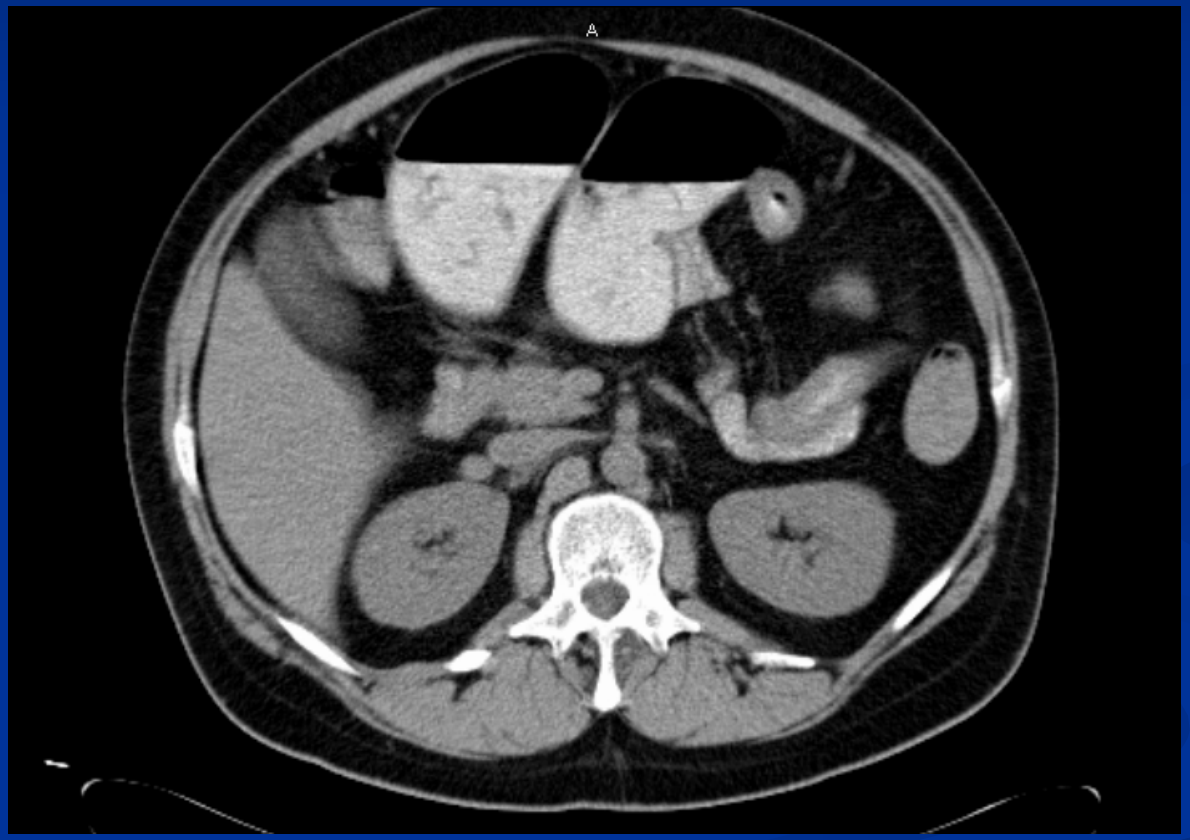

TC abdomino-pélvica 27-12-2005

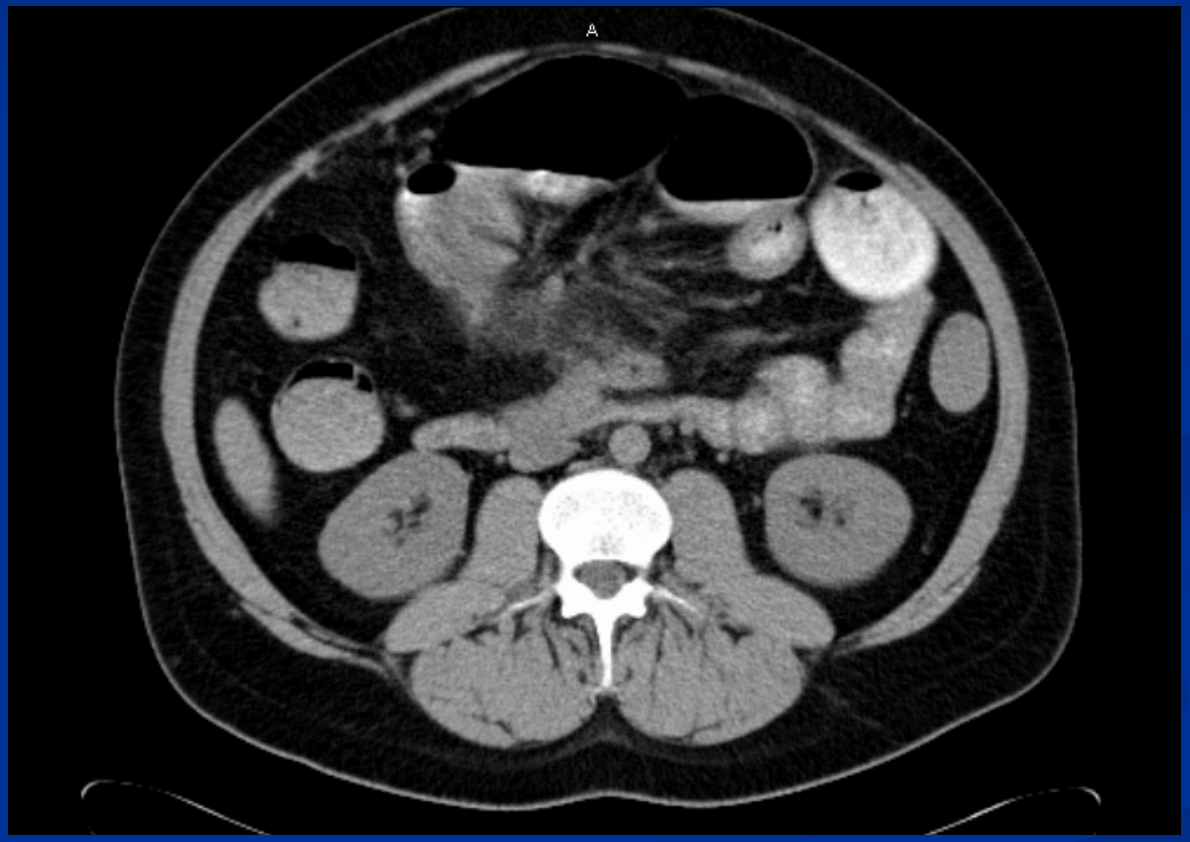

TC abdomino-pélvica 27-12-2005

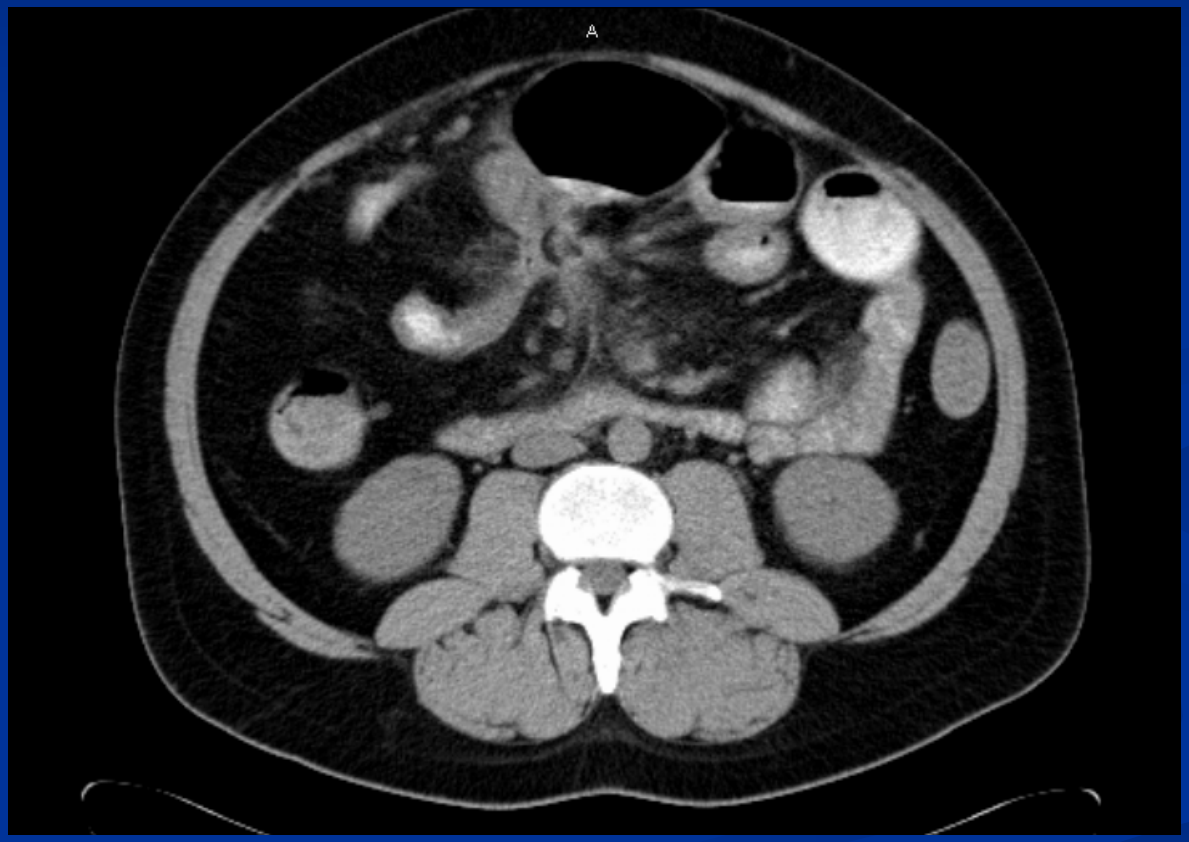

TC abdomino-pélvica 27-12-2005

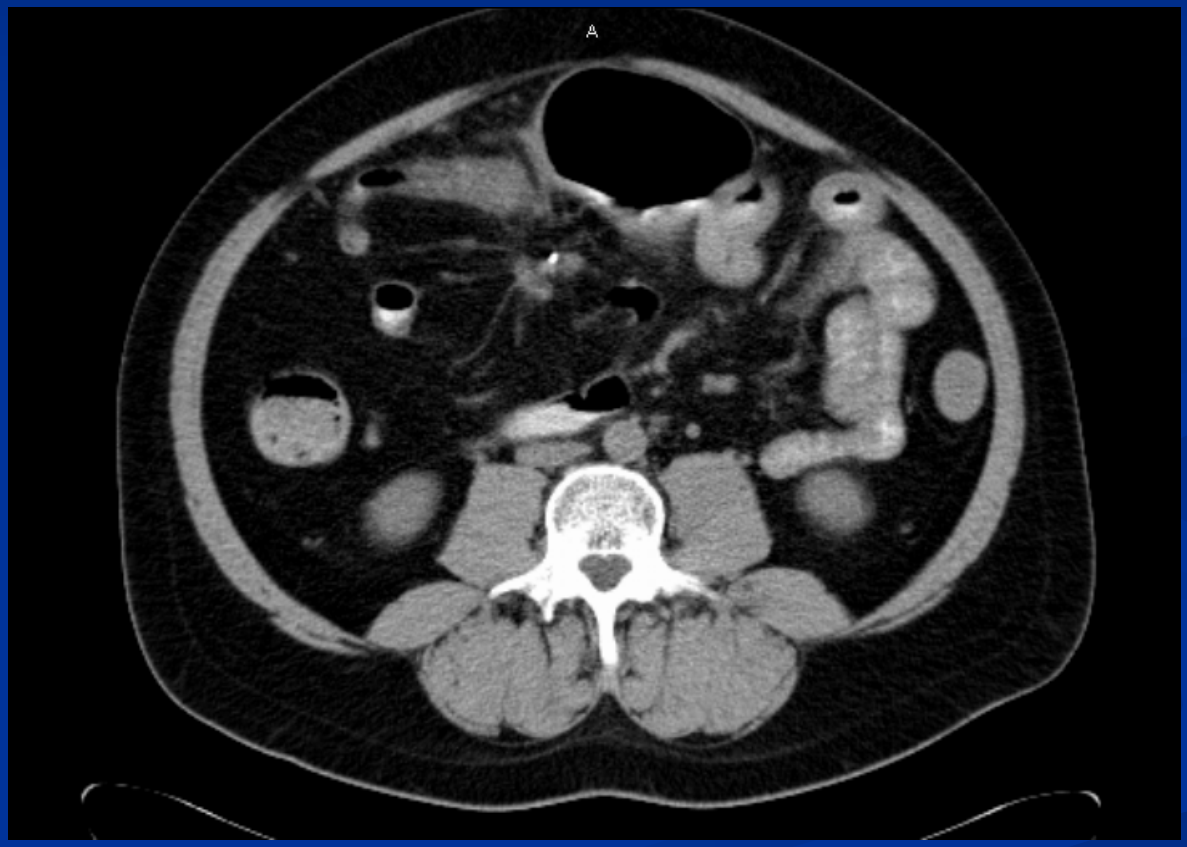

TC abdomino-pélvica 27-12-2005

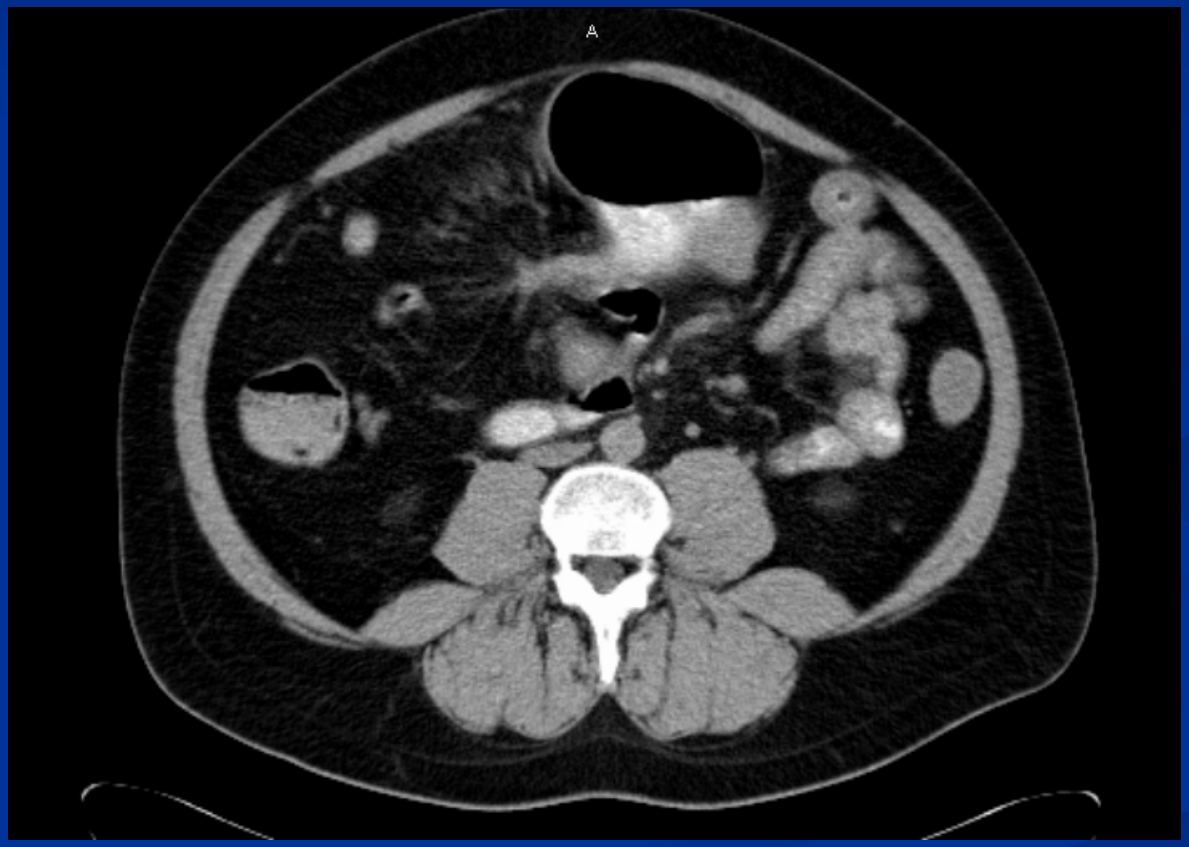

TC abdomino-pélvica 27-12-2005

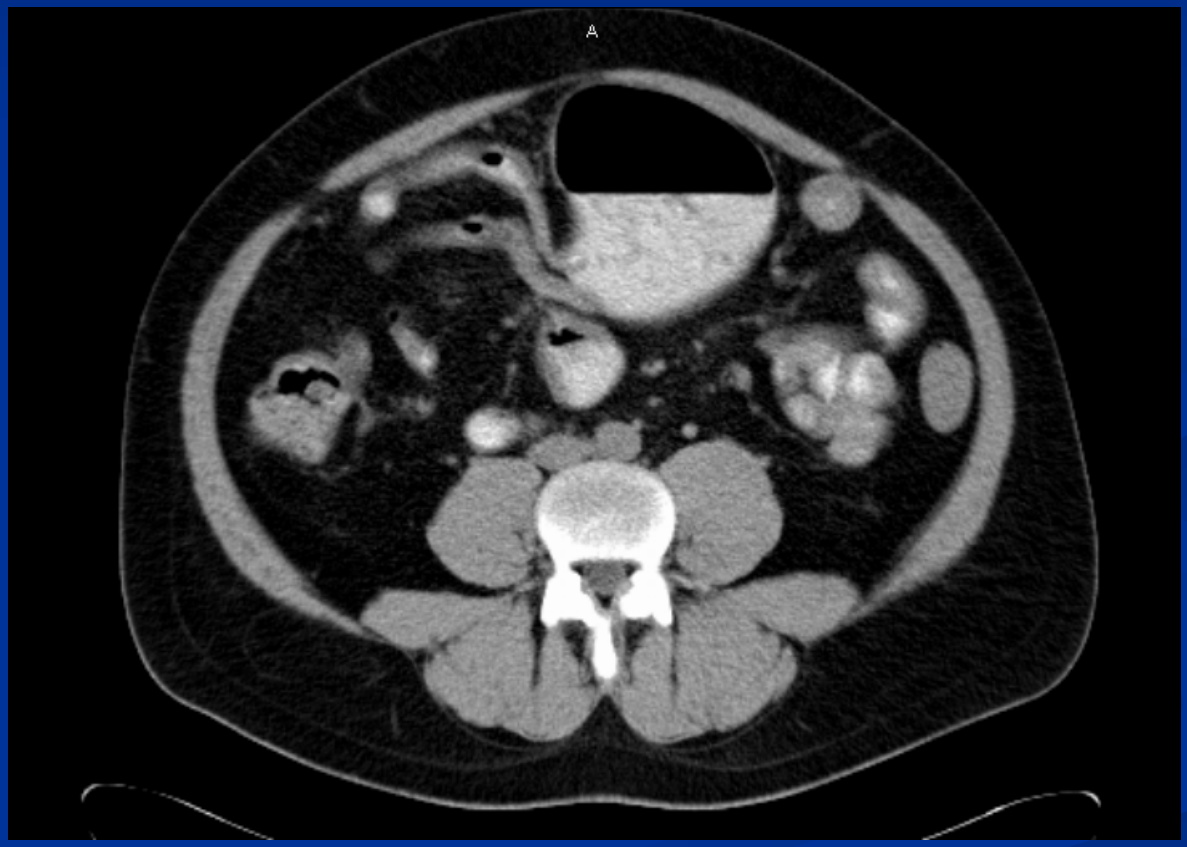

TC abdomino-pélvica 27-12-2005

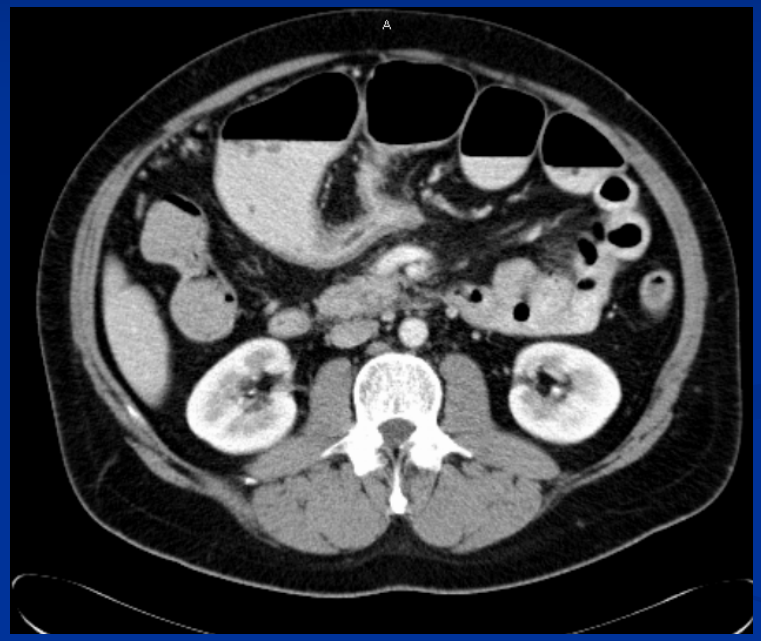

TC abdomino-pélvica 27-12-2005

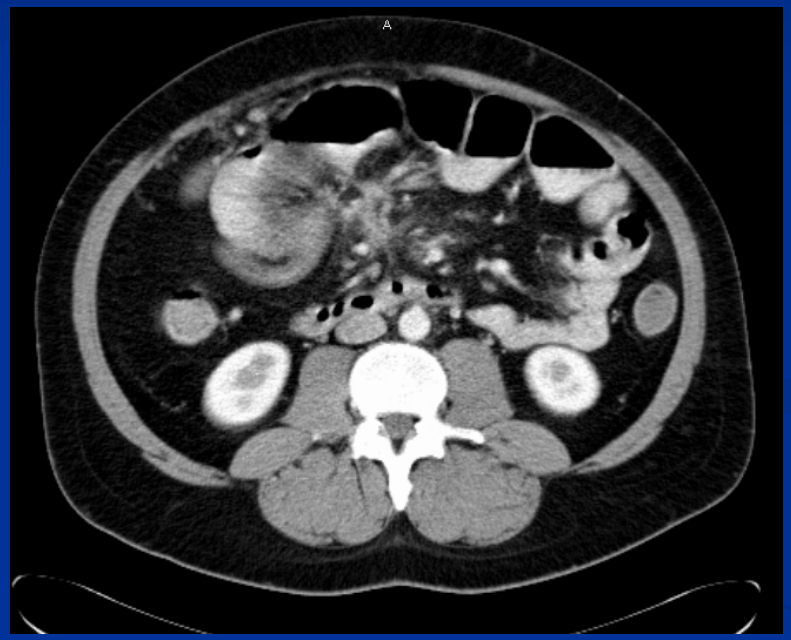

TC abdomino-pélvica 27-12-2005

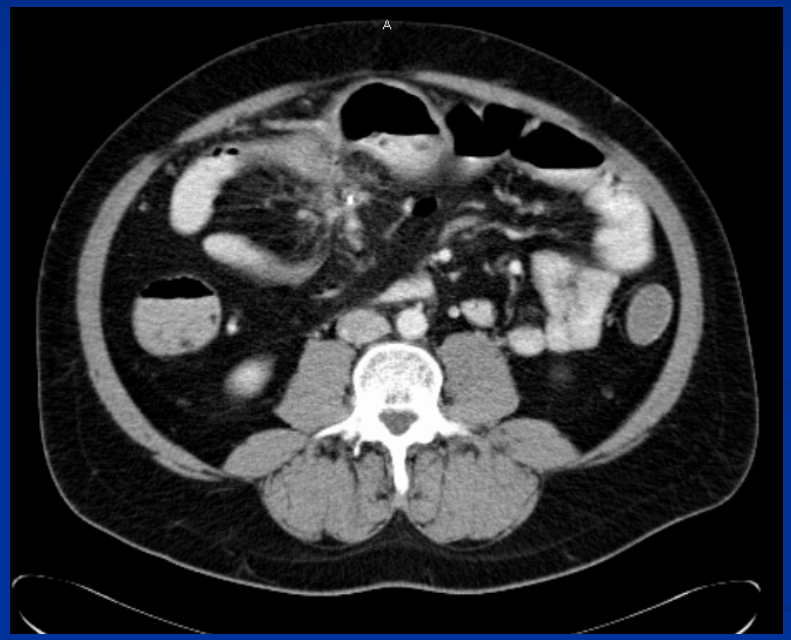

TC abdomino-pélvica 27-12-2005

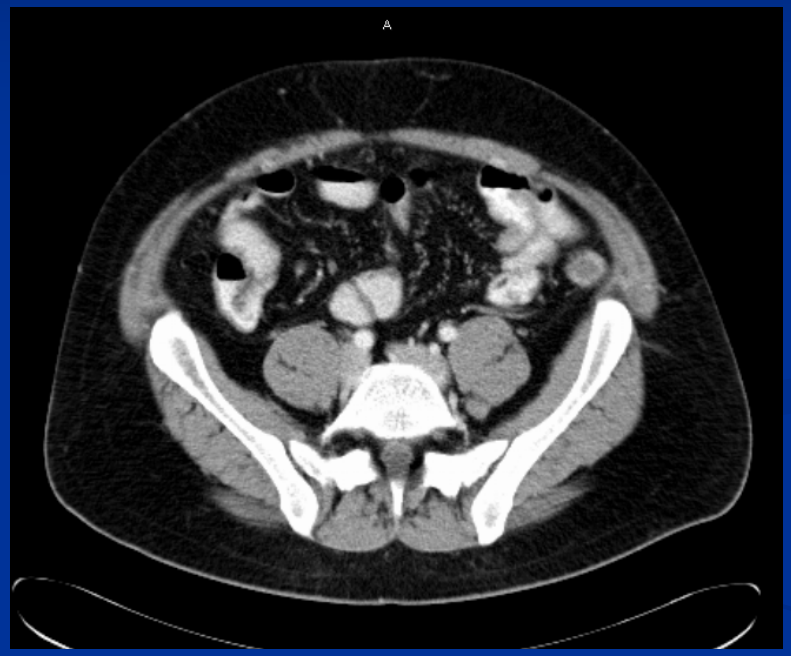

Enteroclise 04-01-2006

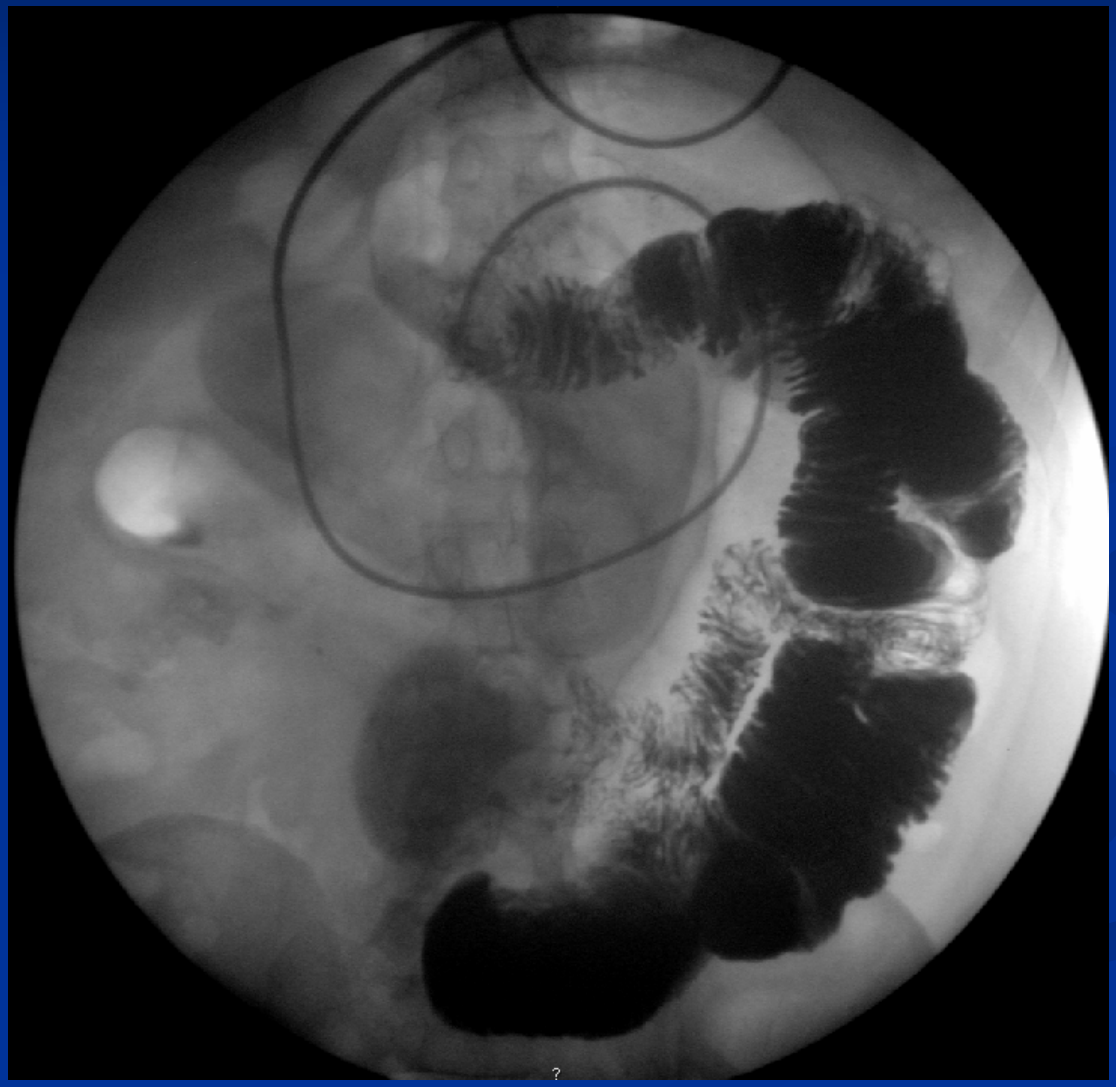

Enteroclise 04-01-2006

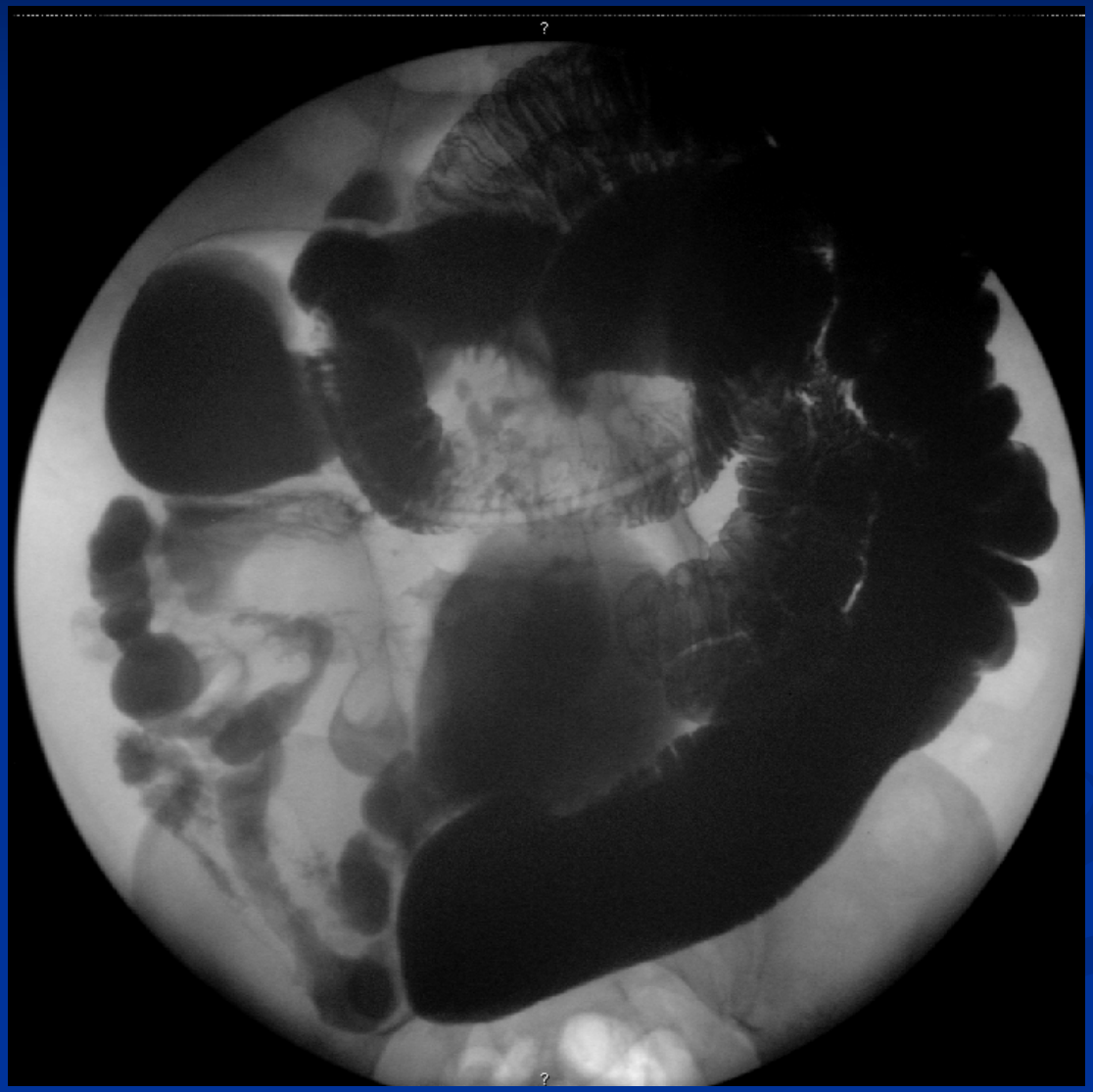

Enteroclise 04-01-2006

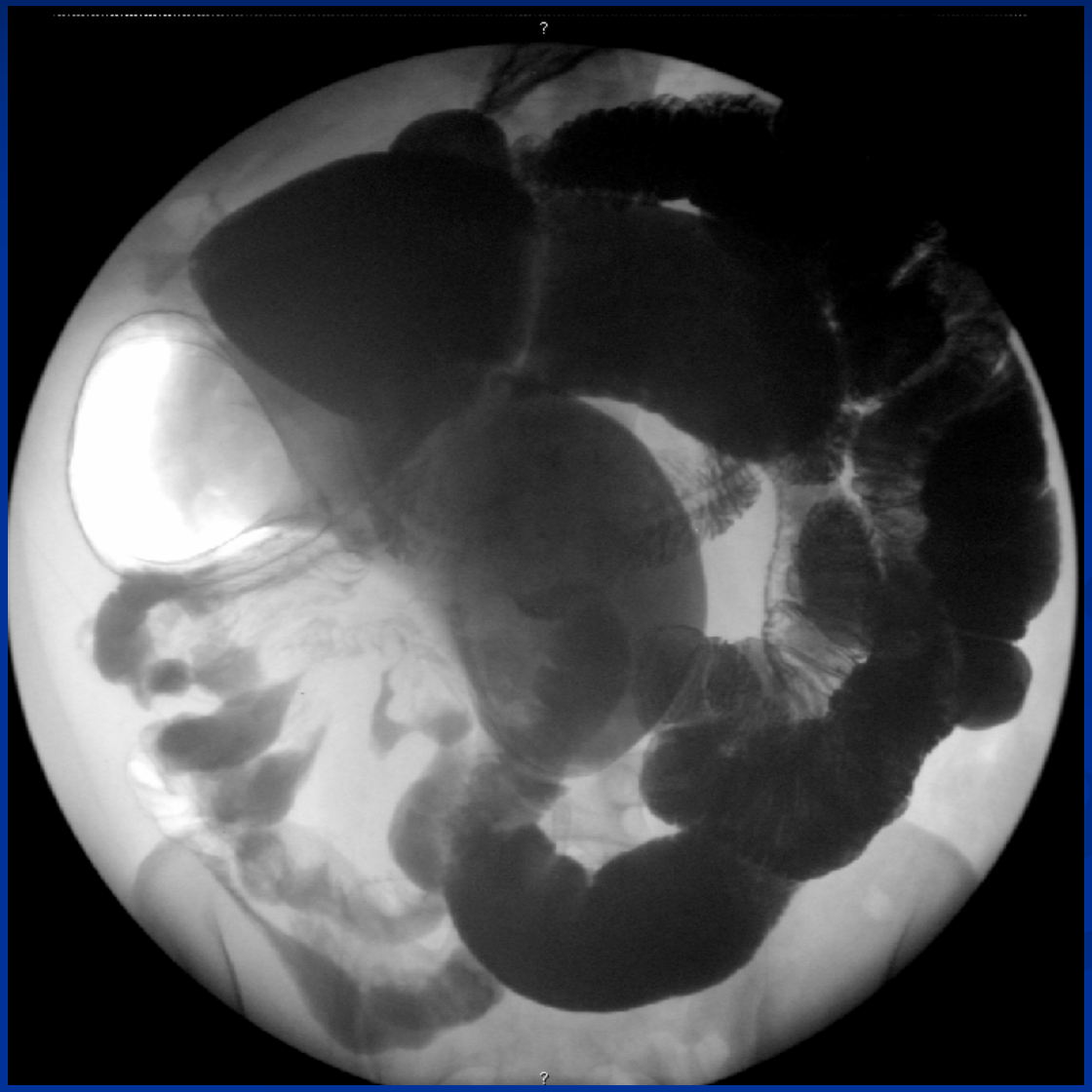

Enteroclise 04-01-2006

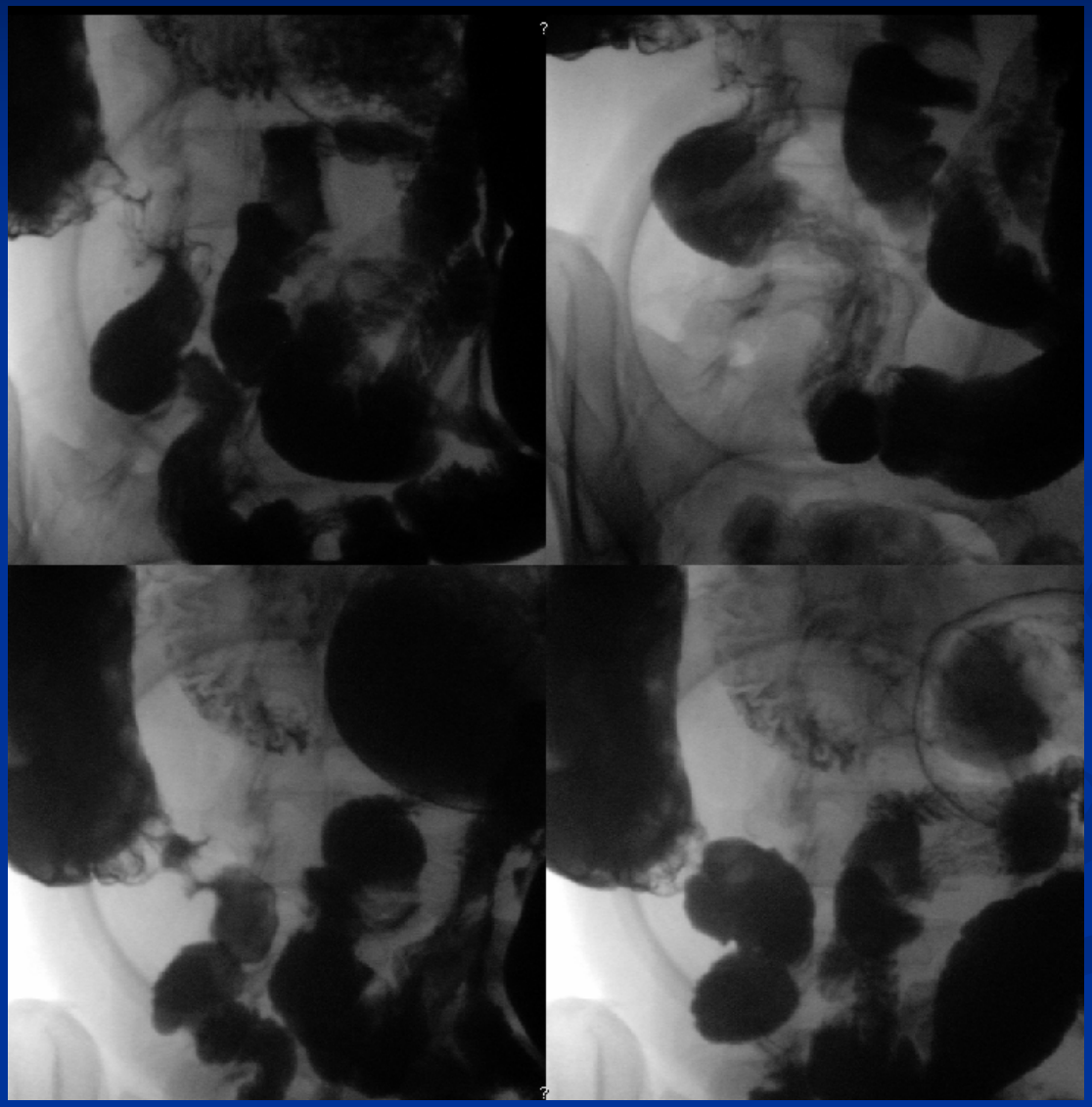

Resumo

- ♂, 36 anos.
- Doença de Crohn com 19 anos de evolução.
- Crises suboclusivas frequentes.
- TC abdomino-pélvica: densificação fibrótica do mesentério, com calcificação e aspecto retráctil, condicionando estenose intestinal com distensão a montante.
- Enteroclise: zonas de menor distensibilidade, com perda do relevo mucoso; dilatação de ansas jejunais a montante; aumento do espaço interansas; íleon terminal sem alterações.

Hipóteses de diagnóstico

Hipóteses de Diagnóstico

- Doença de Crohn
- Carcinóide intestinal
- Mesenterite retráctil

Doença de Crohn

- **A favor:**
  - idade;
  - história prévia;
  - episódios repetidos de suboclusão intestinal;
  - localização (80% no intestino delgado);
  - estenoses segmentares com dilatação a montante;
  - distorção do relevo mucoso;
  - aumento do espaço interansas;
  - densificação e retracção do mesentério;
  - adenopatias mesentéricas;
  - abcesso abdominal prévio.

- **Contra:**
  - alterações muito acentuadas no mesentério, sem outros sinais clássicos de Crohn (íleon terminal poupado, ausência de espessamento parietal, sinal do alvo ou do pente);
  - calcificação mesentérica.

Carcinóide intestinal

- **A favor:**
  - sexo masculino (2:1);
  - episódios repetidos de suboclusão intestinal (20%);
  - estenoses segmentares e angulação de ansas (aspecto encarcerado) na enteroclise;
  - reacção desmoplásica intensa, com retracção e encurtamento do mesentério;
  - aspecto radiário com deslocamento, angulação e afastamento das ansas;
  - calcificação mesentérica;
  - adenopatias mesentéricas;
  - habitualmente nos quadrantes médio e direito do abdómen.

- **Contra:**
  - idade (> 50 anos);
  - localização pouco frequente (++ apendicular - 60% / 20%);
  - ausência de aspecto espiculado do relevo mucoso na enteroclise;
  - ausência de imagens intramurais ou intraluminais que possam corresponder ao tumor;
  - ausência de síndrome carcinóide (ausência de metástases hepáticas).

Mesenterite retráctil

- **A favor:**
  - sexo masculino (2-3:1);
  - episódios repetidos de suboclusão intestinal;
  - separação, retracção e angulação das ansas de delgado;
  - espessamento mesentérico com padrão estrelado fino que se estende da raiz ao bordo das ansas;
  - calcificação mesentérica.

- **Contra:**
  - idade (6ª década);
  - habitualmente nos quadrantes esquerdos;
  - ausência de condições associadas (história de trauma, isquémia ou cirurgia prévia, mediastinite fibrosante, fibrose retroperitoneal, lipodistrofia de Whipple, metástases de carcinoma gástrico ou cólon, síndrome de Gardner, polipose familiar, tumor carcinóide, linfoma, lipossarcoma);
  - existência de DII.

Intervenção cirúrgica

- 14-03-2006
- Conglomerado de ansas no flanco direito, condicionando estenose das ansas com distensão a montante; densificação e retracção do mesentério adjacente.
- Ressecção de 80 cm de íleon, a partir dos 35 cm da válvula ileo-cecal.

Anatomia Patológica

- Macroscopicamente:
  - segmento de 50 cm distendido (10 cm calibre);
  - transição abrupta para área de estenose, com confluência de ansas aderentes entre si, originando massa com 16 cm;
  - discreto espessamento parietal;
  - serosa com tecido adiposo abundante.
- Histopatologicamente:
  - processo inflamatório crónico do íleon enquadrável em doença de Crohn;
  - processo inflamatório crónico na raiz do mesentério.

Doença de Crohn

Doença de Crohn

- Doença inflamatória crónica, recorrente, de etiologia desconhecida, caracterizado por envolvimento assimétrico e descontínuo;
- Patologicamente: hiperplasia do tecido linfóide submucoso>linfedema>úlceras aftóides>úlceras profundas>fístulas e abcessos>estenoses;
- Distribuição bimodal: 18-30 anos e 60-80 anos.

Doença de Crohn

- Distribuição:
  - todo o tubo digestivo (++ íleon terminal);
  - segmentar e transmural, que pode evoluir para um dos 3 padrões dominantes:
    - inflamatório;
    - fistulizante;
    - estenosante;
- Clínica: dor abdominal, diarreia, emagrecimento, oclusão intestinal.

Doença de Crohn

- Radiologia convencional contrastada:
  - Espessamento das pregas;
  - Padrão nodular;
  - Úlceras aftóides (precoces);
  - Padrão em pedra de calçada;
  - Lesões salteadas;
  - Pseudopólipos;
  - Fístulas e abcessos (tardios);
  - Espessamento adiposo ou retracção do mesentério; Sinal do ómega;
  - Sinal do cordão (tardio);
  - Estenoses.

Doença de Crohn

- TC:
  - Achados intestinais:
    - Espessamento parietal: 10mm;
    - Estenoses com dilatação proximal;
    - Lesões salteadas;
    - Sinal do alvo (precoce);
    - Fístulas.
  - Achados mesentéricos:
    - Proliferação fibroadiposa do mesentério;
    - Inflamação da gordura mesentérica;
    - Hipervascularização mesentérica - sinal do pente (precoce)
    - ADN's mesentéricas (18%);
    - Abcessos mesentéricos (15 a 20%);
    - Conglomerado de ansas.

Doença de Crohn

- Achados extra-intestinais:
  - Hepato-biliares
    - esteatose hepática (50%), litíase vesicular (15 a 34%), colangite esclerosante (10%);
  - Genito-urinários:
    - urolitíase (5-10%), amiloidose renal, fístulas ileoureteral e ileovesical (5-20%);
  - Músculo-esqueléticos:
    - osteoartropatia hipertrófica, espondilite anquilosante, sacroiliíte e complicações relacionadas com a corticoterapia (osteomielite, osteoporose e necrose avascular), abcessos musculares, atraso do crescimento e maturação esquelética;
  - Eritema nodoso, uveíte, úlceras aftosas, anemia, fenómenos tromboembólicos.

Doença de Crohn

- Complicações:
  - Fístulas;
  - Abcessos;
  - Oclusão;
  - Megacólon tóxico;
  - Recorrência da doença após cirurgia;
  - Neoplasias: tumores do tracto GI e linfomas.

Doença de Crohn

- Tratamento médico:
  - preparações de aminossalicilato;
  - corticóides;
  - análogos da purina (azatioprina e 6-mercaptopurina);
  - metrotexato;
  - ciclosporina;
  - antibióticos (metronidazol e ciprofloxacina);
  - anticorpos anti-TNF (infliximab).
- Tratamento cirúrgico:
  - ressecção segmentar;
  - estenosoplastia;
  - recorrência elevada.