Doppler venoso dos membros inferiores

Estágio de Doppler
Clínica Universitária de Imagiologia
Hospitais da Universidade de Coimbra

Filipa Reis Costa
Interna complementar de Radiologia
Hospital de S. Teotónio, Viseu

Dra. Elisabete Pinto
Moderadora

TÓPICOS

1. Anatomia
2. Características normais
3. Trombose venosa profunda
4. Insuficiência venosa crónica

TÓPICOS

1. Anatomia
2. Características normais
3. Trombose venosa profunda
4. Insuficiência venosa crónica

ANATOMIA

Sistema venoso profundo

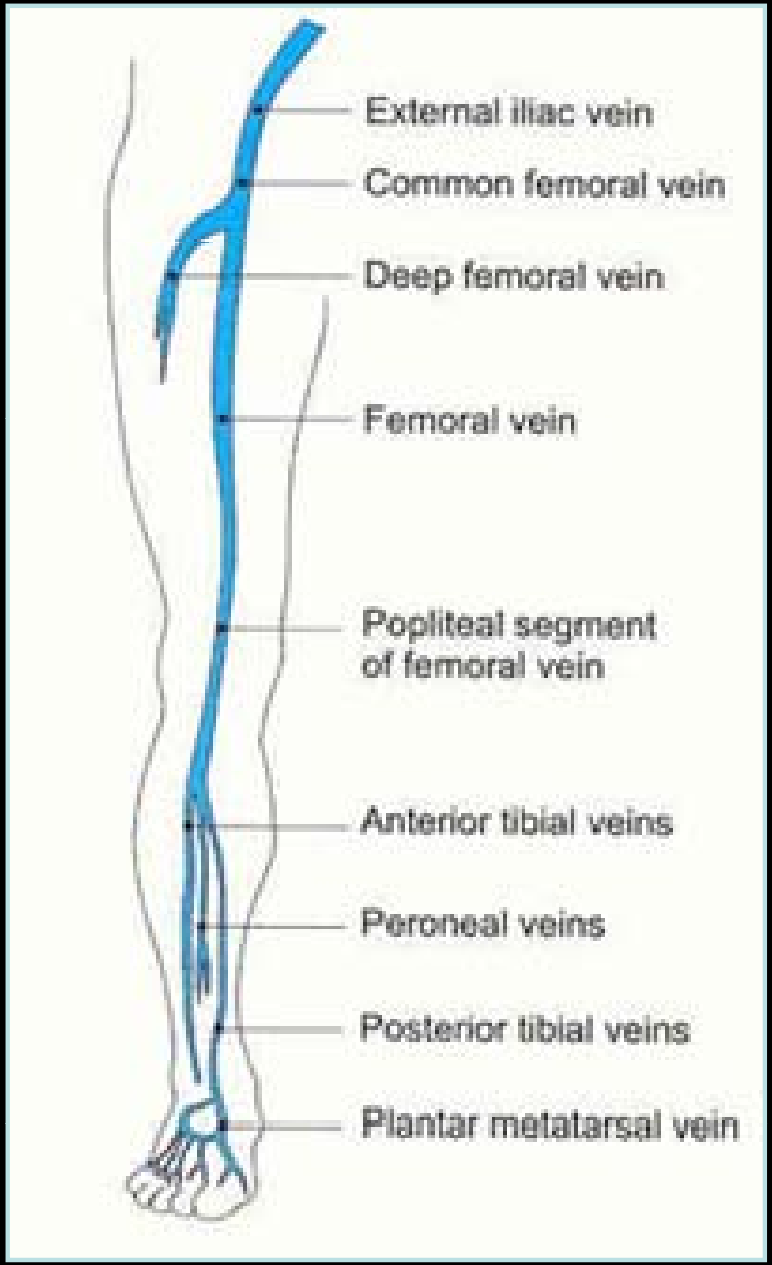

ANATOMIA

Sistema venoso superficial

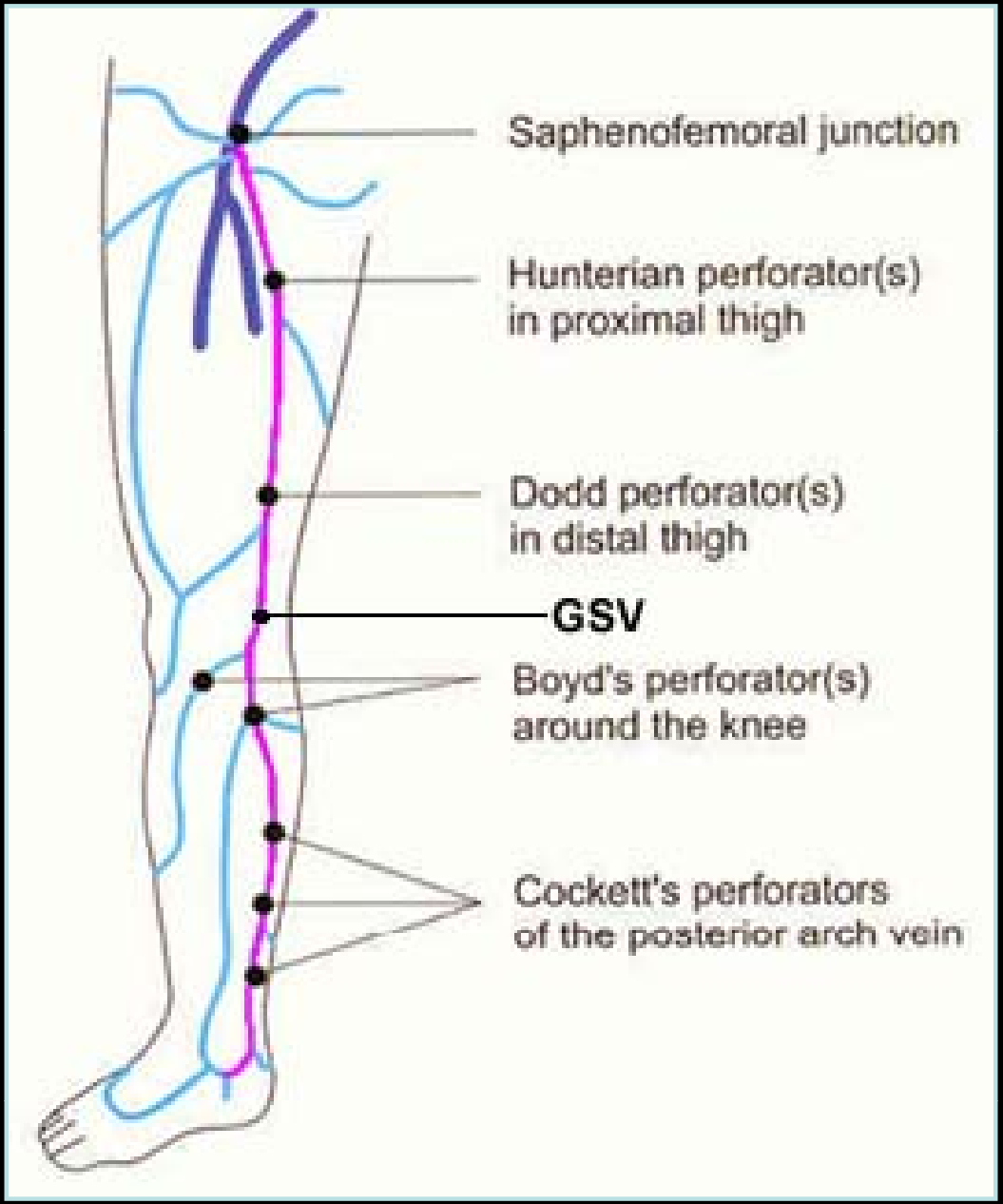

ANATOMIA

Sistema venoso superficial

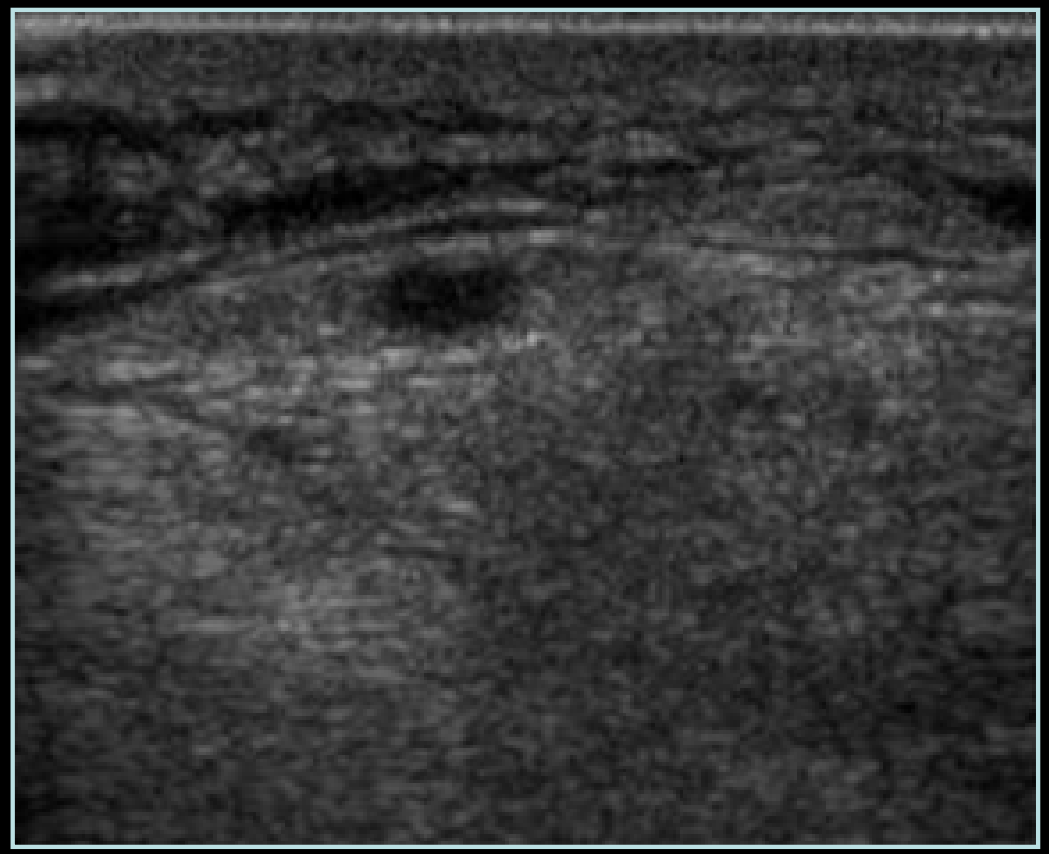

ANATOMIA

Sistema venoso superficial

ANATOMIA

Sistema venoso superficial

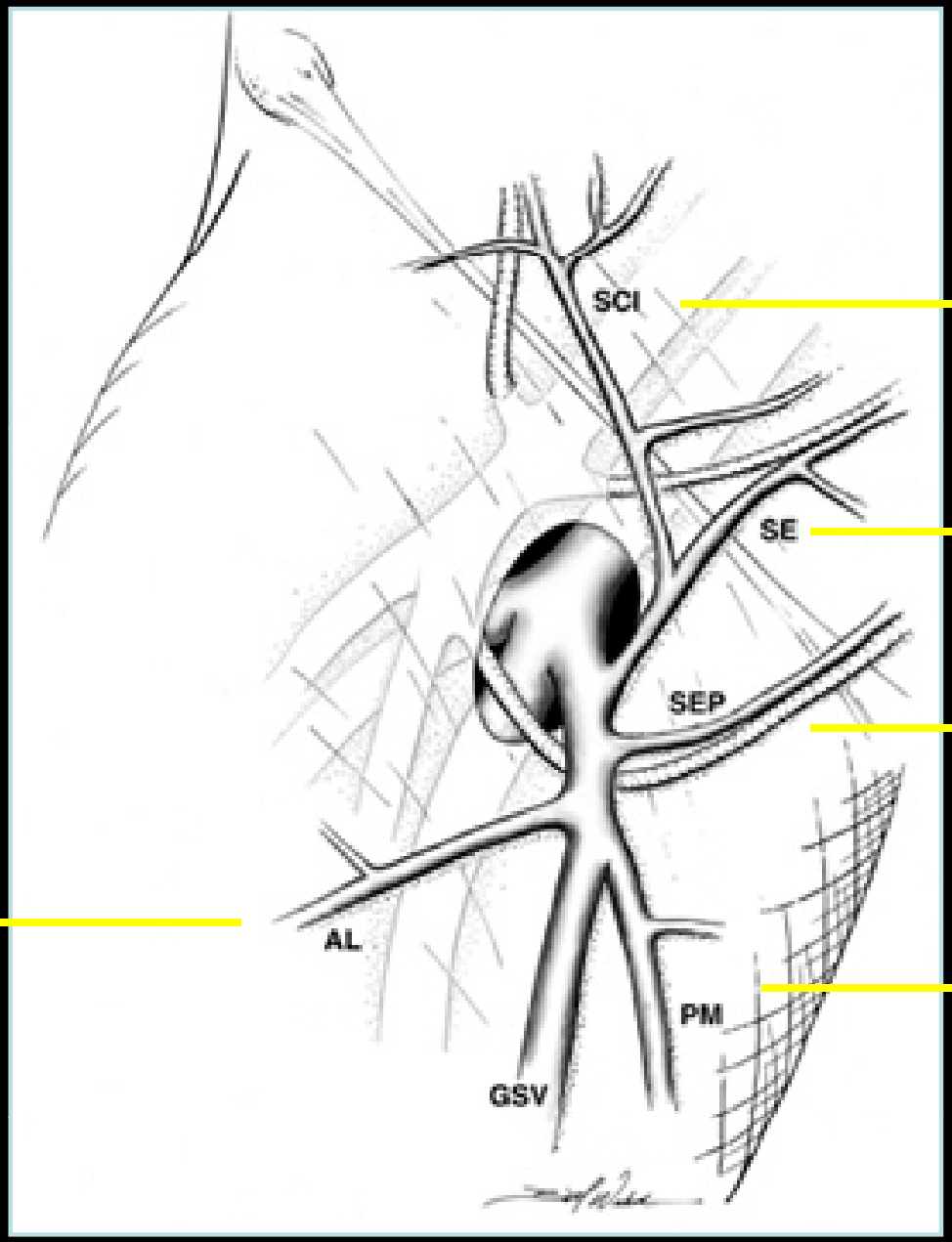

V. Circunflexa superficial

V. Epigástrica superficial

V. Pudenda externa

V. Circunflexa anterior da coxa

V. Circunflexa posterior da coxa

ANATOMIA

Sistema venoso superficial

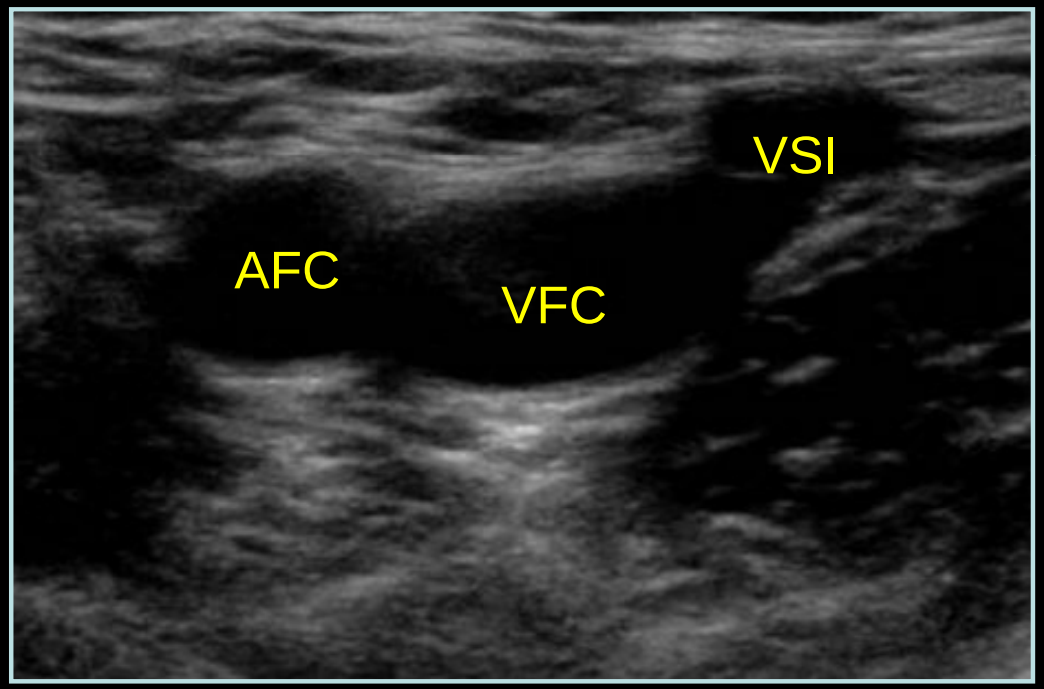

ANATOMIA

Sistema venoso superficial

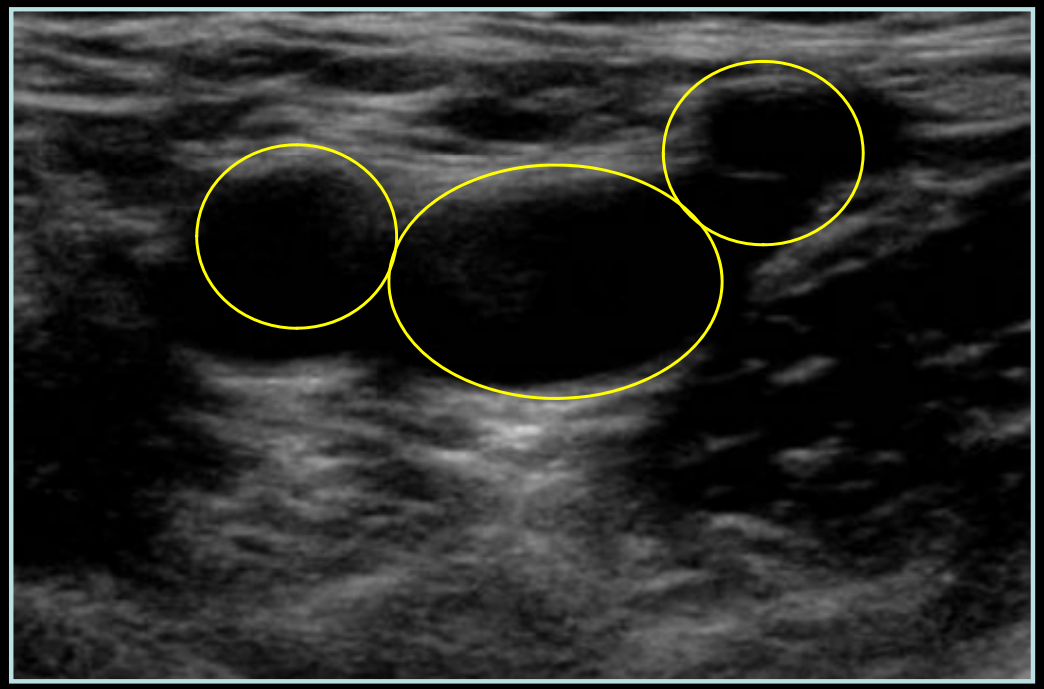

ANATOMIA

Sistema venoso superficial

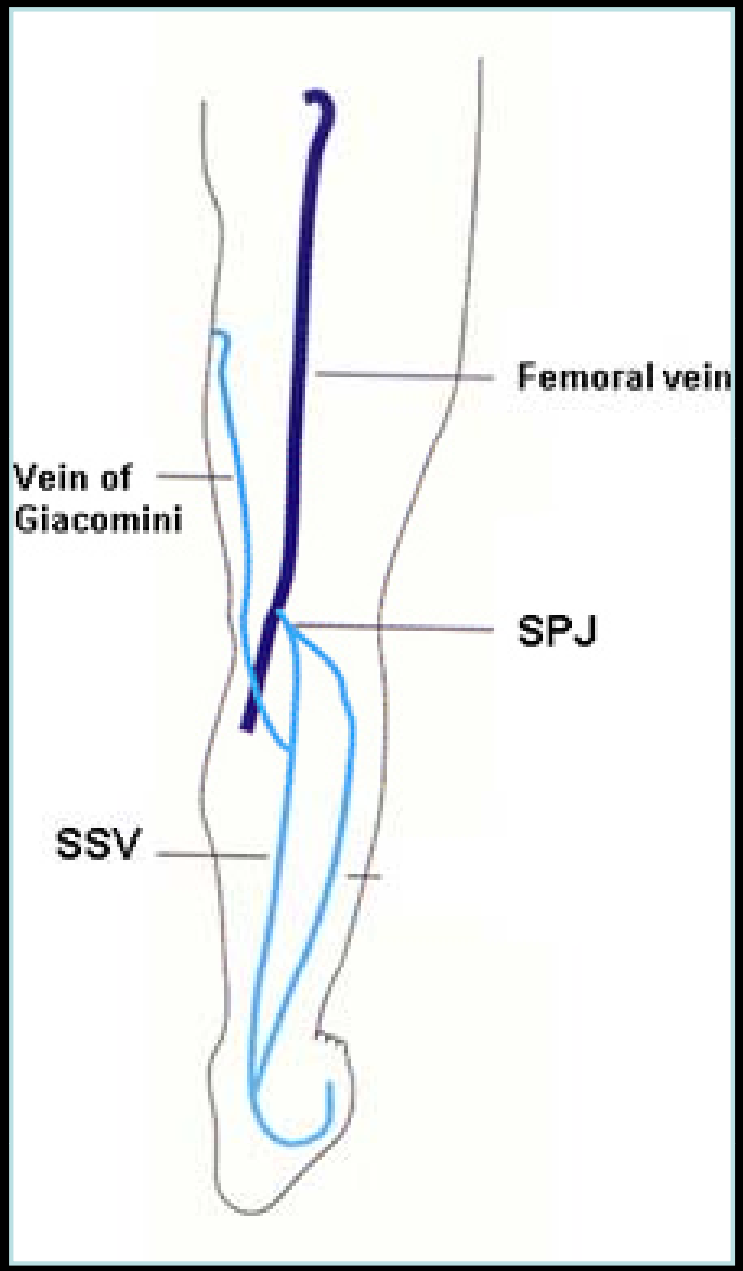

TÓPICOS

1. Anatomia
2. Características normais
3. Trombose venosa profunda
4. Insuficiência venosa crónica

CARACTERÍSTICAS NORMAIS

Modo B

Optimização dos parâmetros – ausência de ecos internos artefactuais

CARACTERÍSTICAS NORMAIS

Modo B

Válvulas:

- variáveis em número e posição;
- mais numerosas nas veias abaixo do joelho;

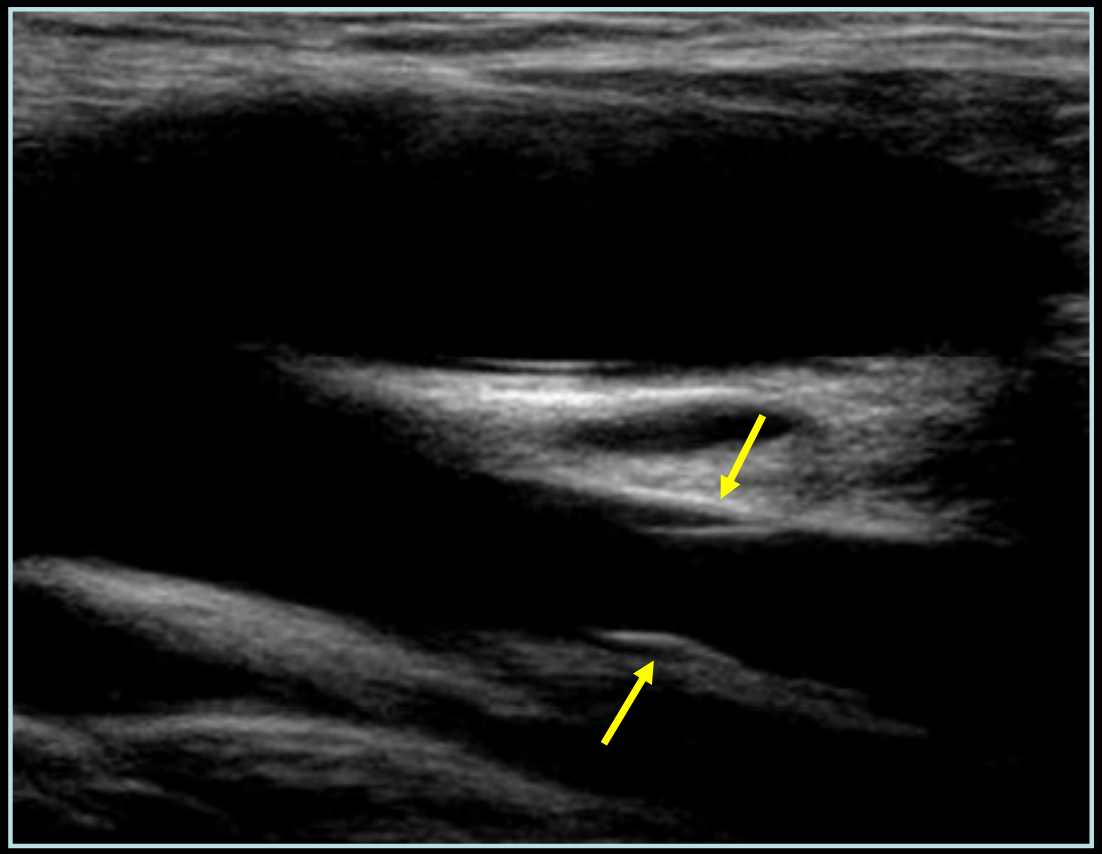

CARACTERÍSTICAS NORMAIS

Modo B

Colapsa com compressão

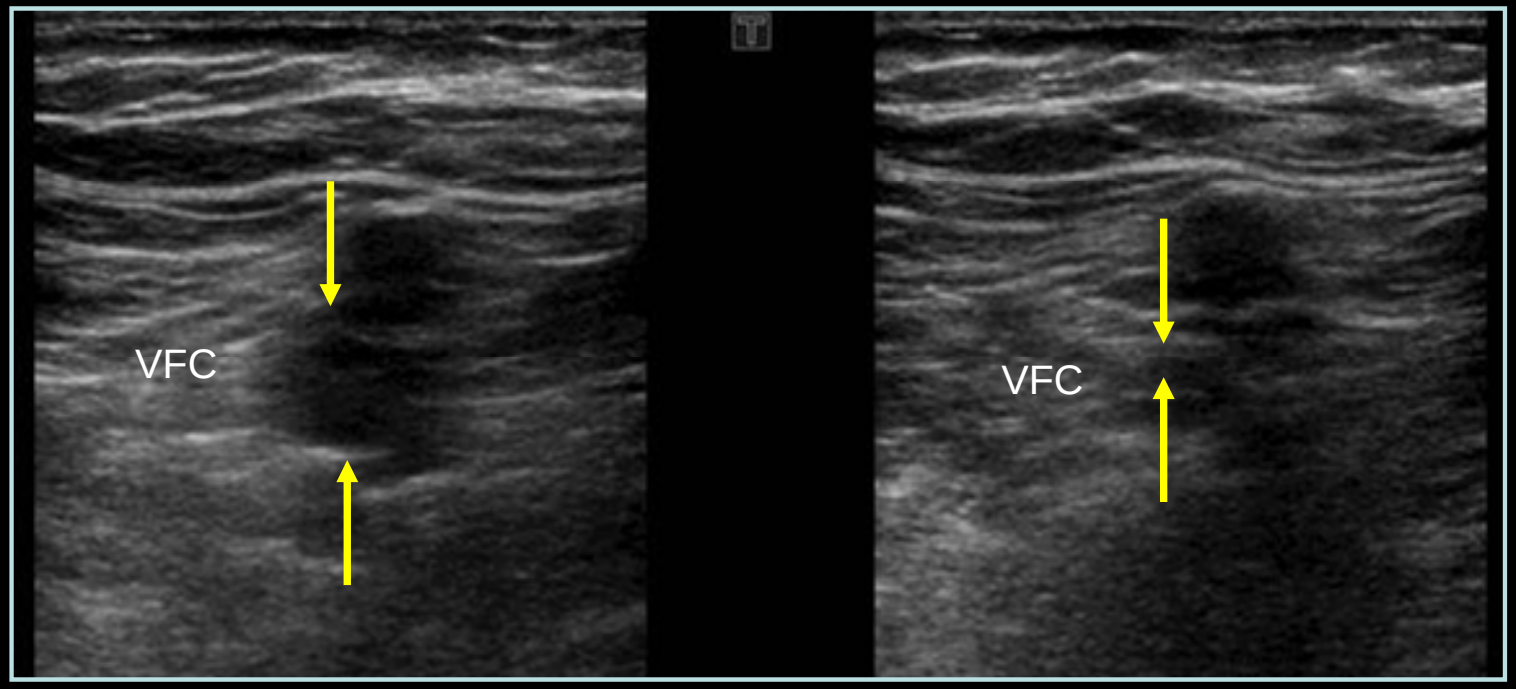

CARACTERÍSTICAS NORMAIS

Doppler cor

Optimização dos parâmetros – fluxos lentos e de baixo volume

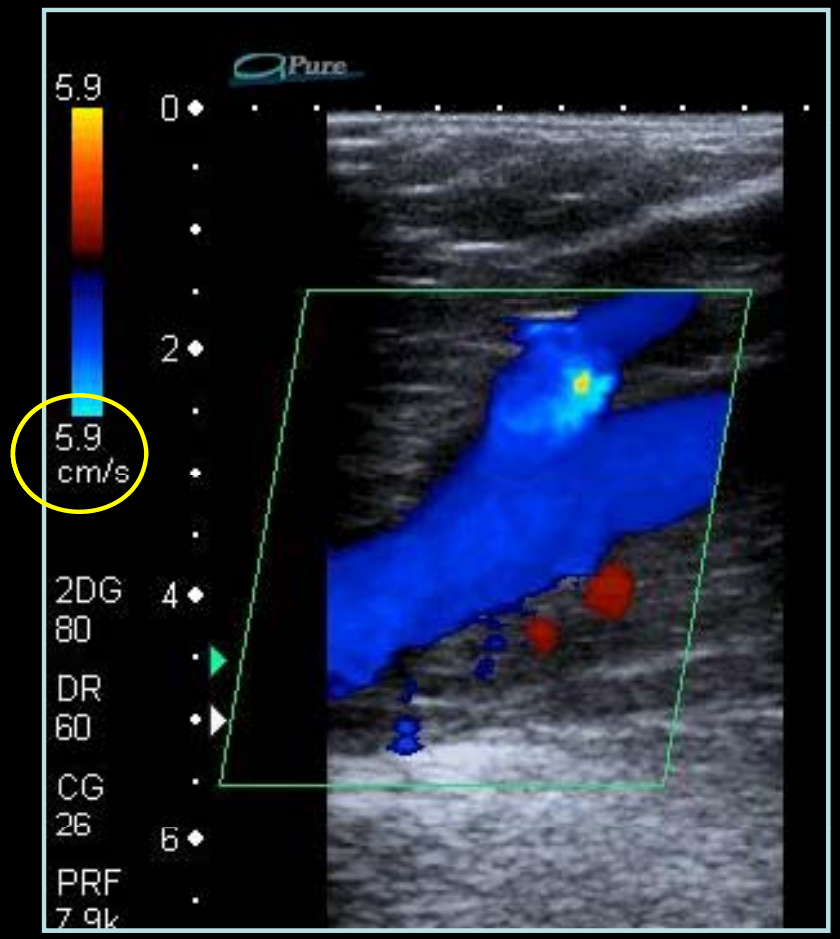

Power doppler

CARACTERÍSTICAS NORMAIS

Doppler pulsado

Fluxo unifásico com variações respiratórias

CARACTERÍSTICAS NORMAIS

Doppler pulsado

Manobra de Valsalva

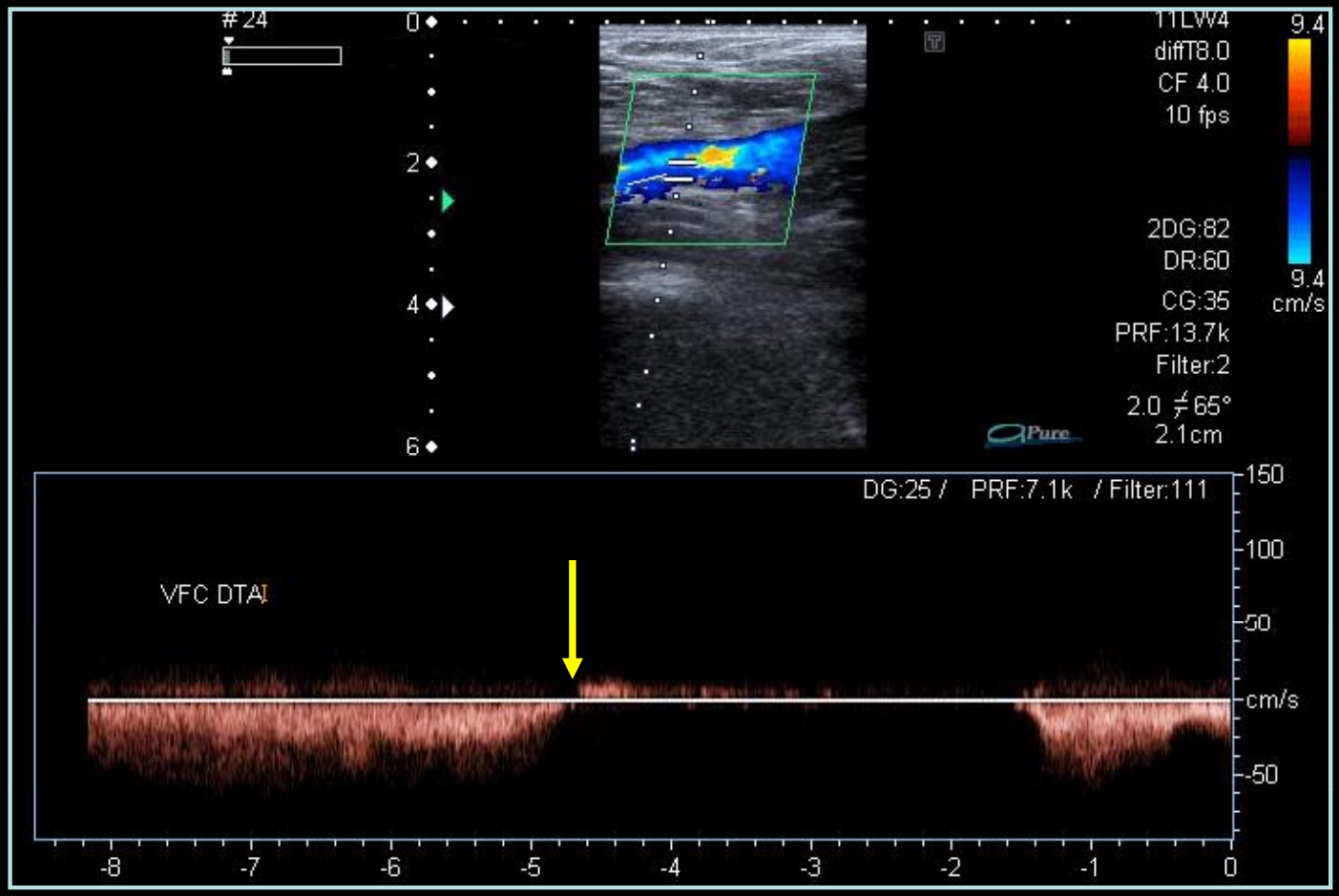

CARACTERÍSTICAS NORMAIS

Doppler pulsado

Manobras de aumento do retorno venoso

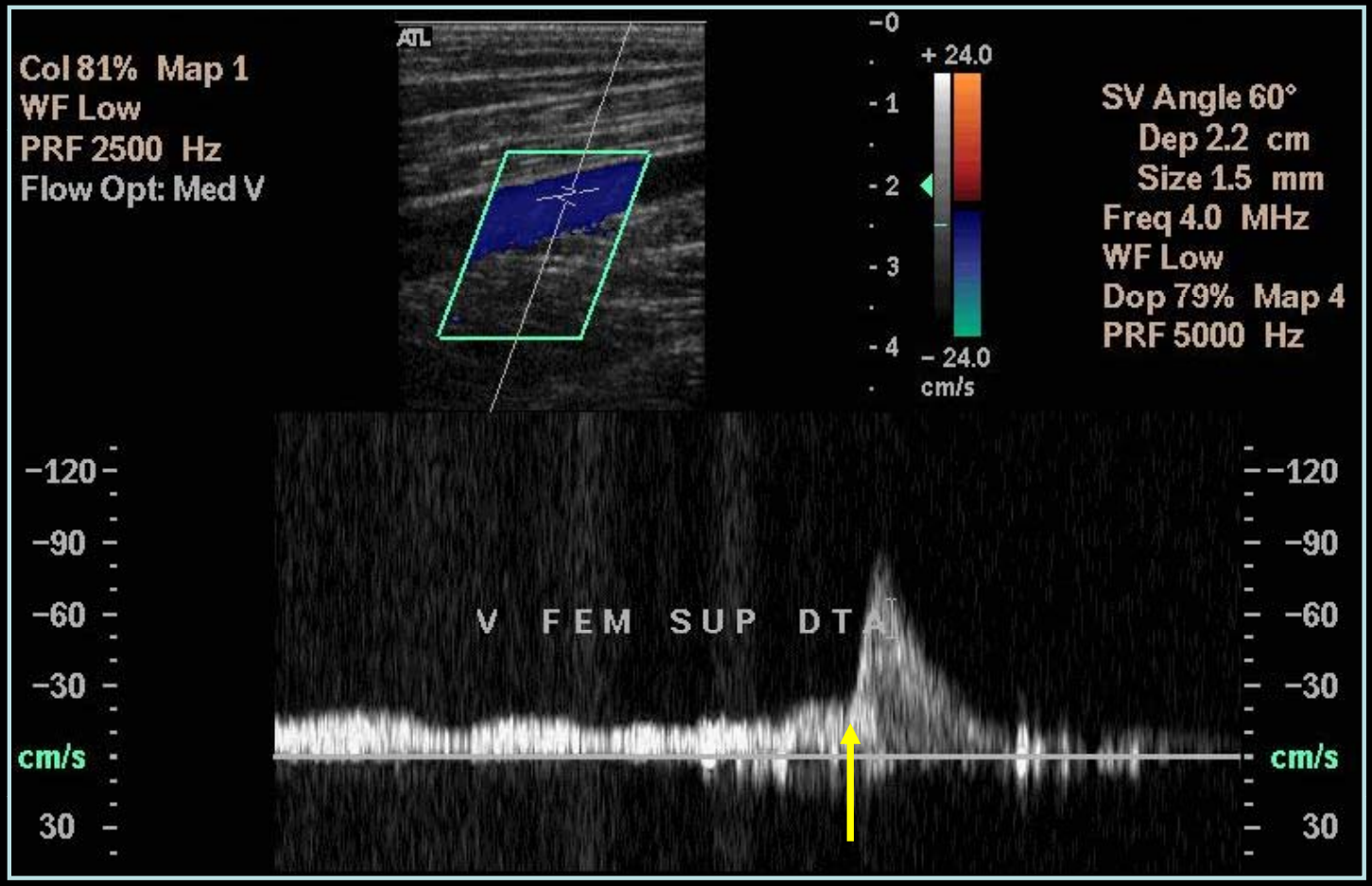

CARACTERÍSTICAS NORMAIS

Doppler pulsado

Variações cardíacas

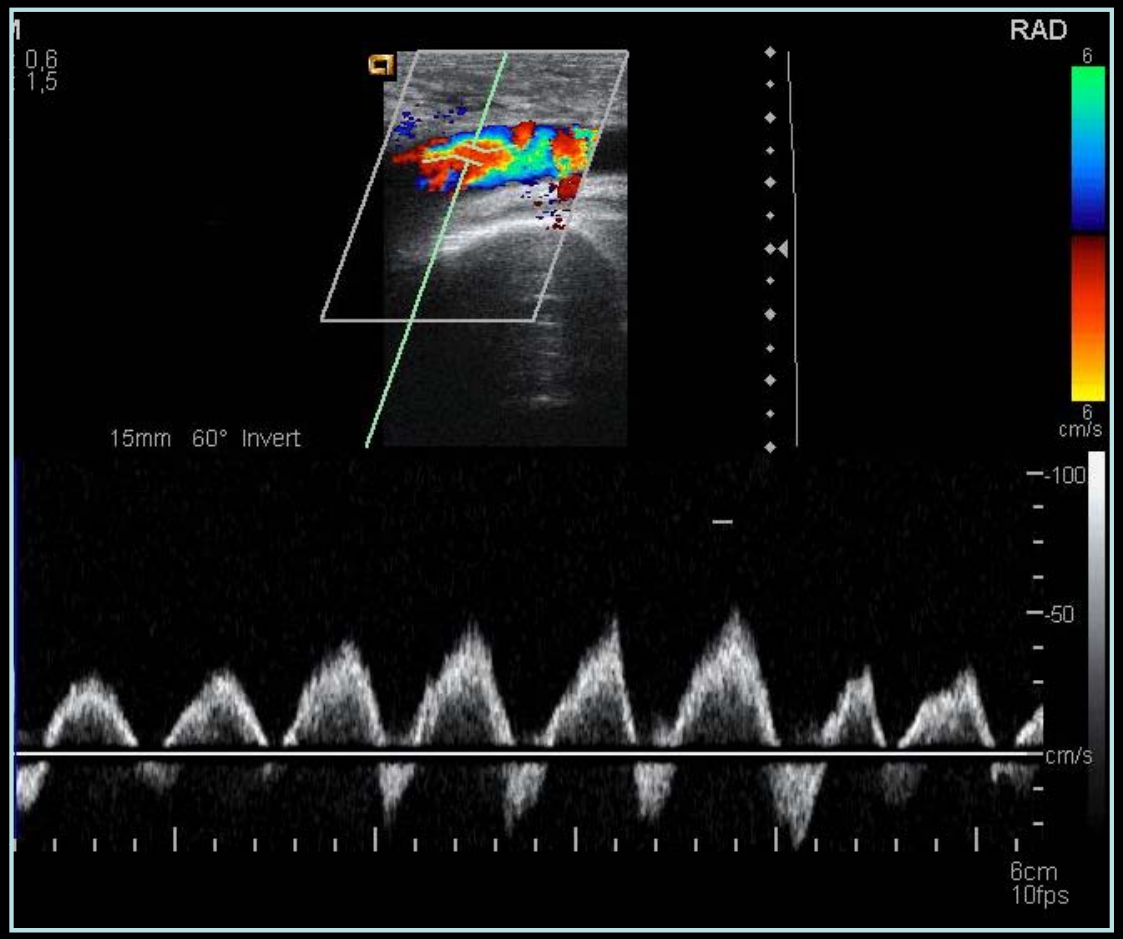

Doente com ICC

TÓPICOS

1. Anatomia
2. Características normais
3. Trombose venosa profunda
4. Insuficiência venosa crónica

TROMBOSE VENOSA PROFUNDA

Incidência anual – 1.6/1000

TEP - 50 a 60% das TVP não tratadas

- mortalidade 25 a 30%

Factores predisponentes:

- Episódio prévio de TVP;
- Imobilização;
- Traumatismo;
- Neoplasia;
- Catéteres venosos centrais;
- Abuso de drogas endovenosas;
- Coagulopatias;
- Gravidez;
- Uso de contraceptivos orais;
- Obesidade;
- Doença inflamatória intestinal;
- Desidratação;
- Doenças sistémicas (Lúpus eritematoso sistémico, doença de Behçet, Policitemia vera, síndromes de hiperviscosidade, etc..).

TROMBOSE VENOSA PROFUNDA

Diagnóstico clínico:

- sinais e sintomas não específicos
  - tumefacção, dor e edema do membro;
  - palpação de um cordão (tromboflebite) não implica TVP
- sinal de Homan
  - 8 a 30% com TVP;
  - 50% sem TVP.
- D-dímeros

O exame ecográfico é altamente sensível e específico no diagnóstico de TVP.

TROMBOSE VENOSA PROFUNDA

Guidelines do Colégio Americano de Radiologia (revisão 2006):

Estruturas venosas a avaliar:

- veia femoral comum (toda a extensão);
- junção safeno-femoral;
- veia femoral profunda (porção proximal);
- veia femoral;
- veia poplítea.

Ajustes de protocolo:
- sistema venoso superficial;
- veias da perna

TROMBOSE VENOSA PROFUNDA

Controvérsias:

Avaliação por rotina das veias da perna?

- "A trombose isolada das veias da perna raramente causa TEP." *Gottlieb*[1]
- Na prática clínica, os doentes com TVP isolada das veias da perna raramente recebem tratamento anti-coagulante.
- Conn[2] defende que o risco potencial de hemorragia (4 – 10%) é mais seguro que o risco de propagação (20-30%) e o risco de TEP (5%).
- Hamper et al.[3] avaliam as veias da perna apenas quando os doentes têm sintomas focais, persistentes ou que pioram com o tempo.

1 - Radiology 1999;211:25-29

2 - Am J Surg 1985;150:45-49

3 - Rad Clinics North America 2007;45;3:525-547

TROMBOSE VENOSA PROFUNDA

Controvérsias:

Avaliação por rotina das veias ilíacas?

- pode possibilitar o diagnóstico da causa da TVP

TROMBOSE VENOSA PROFUNDA

Controvérsias:

A avaliação deve ser sempre bilateral?

• A realização do estudo venoso de ambos os membros inferiores é necessária[1] porque 23% dos doentes com sintomas bilaterais têm trombo apenas num membro.

•Alguns estudos[2] sugerem que um exame do membro assintomático é desnecessário porque, apesar da trombose poder ocorrer neste membro em 14% dos doentes, estes tipicamente têm associada TVP no membro sintomático.

1 - Radiology 1995;194:171-173

2 – Radiology 1996;200:429-431

TROMBOSE VENOSA PROFUNDA

Controvérsias:

Devem realizar-se as manobras de aumento do retorno venoso em todos os doentes?

• Lockhart e colaboradores[1] recomendam utilizar estas manobras apenas como um adjunto em casos de dúvida e não como parte do exame diagnóstico de rotina na pesquisa de TVP dos membros inferiores.

1 - AJR 2005;184:419-22

TROMBOSE VENOSA PROFUNDA

Guidelines do Colégio Americano de Radiologia (revisão 2006):

Exame ecográfico deve incluir:

- compressão;
- estudo doppler cor e espectral;
- avaliação da modulação respiratória;
- manobras de aumento do retorno venoso.

TROMBOSE VENOSA PROFUNDA

Compressão

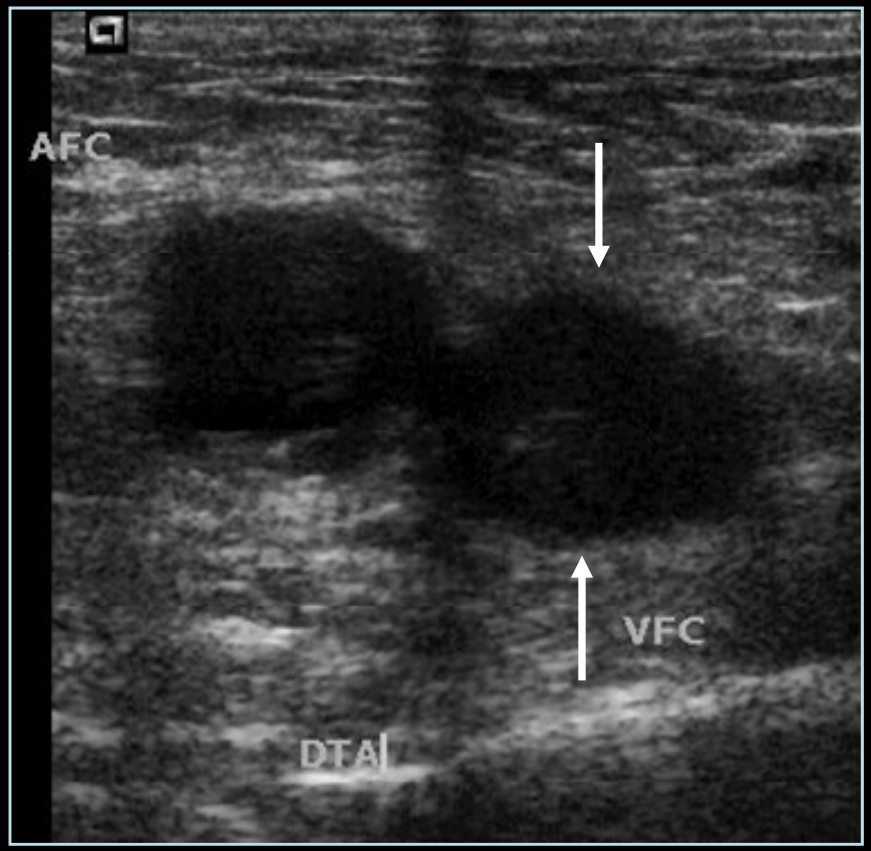

Sem compressão

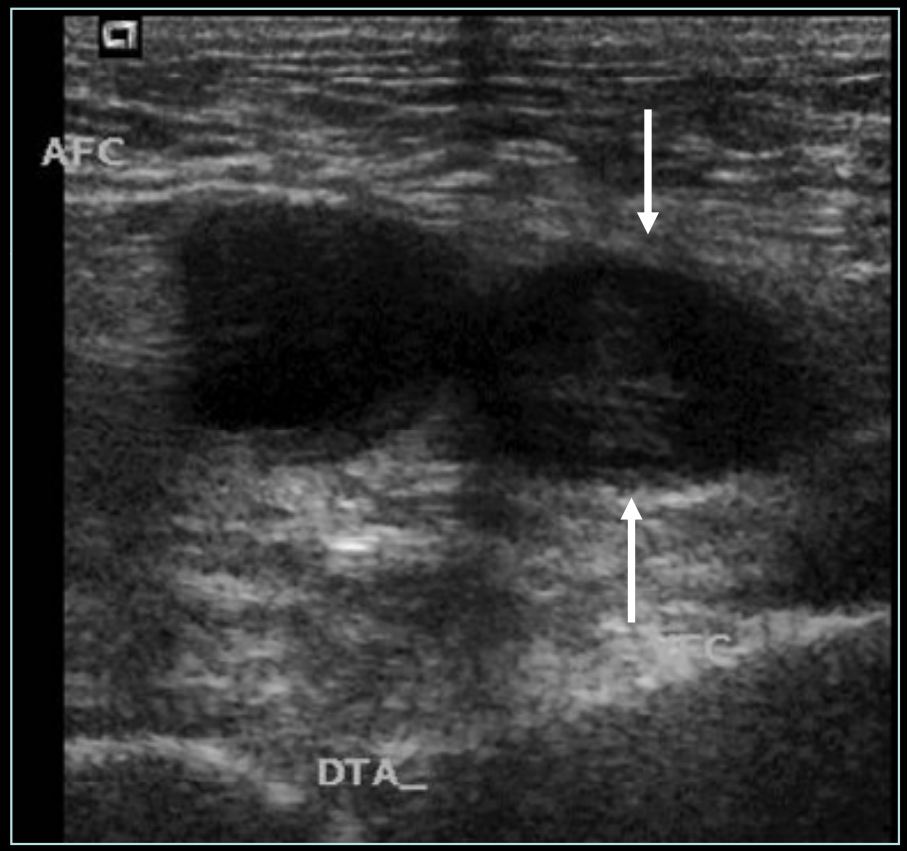

Com compressão

TROMBOSE VENOSA PROFUNDA

Estudo Doppler cor

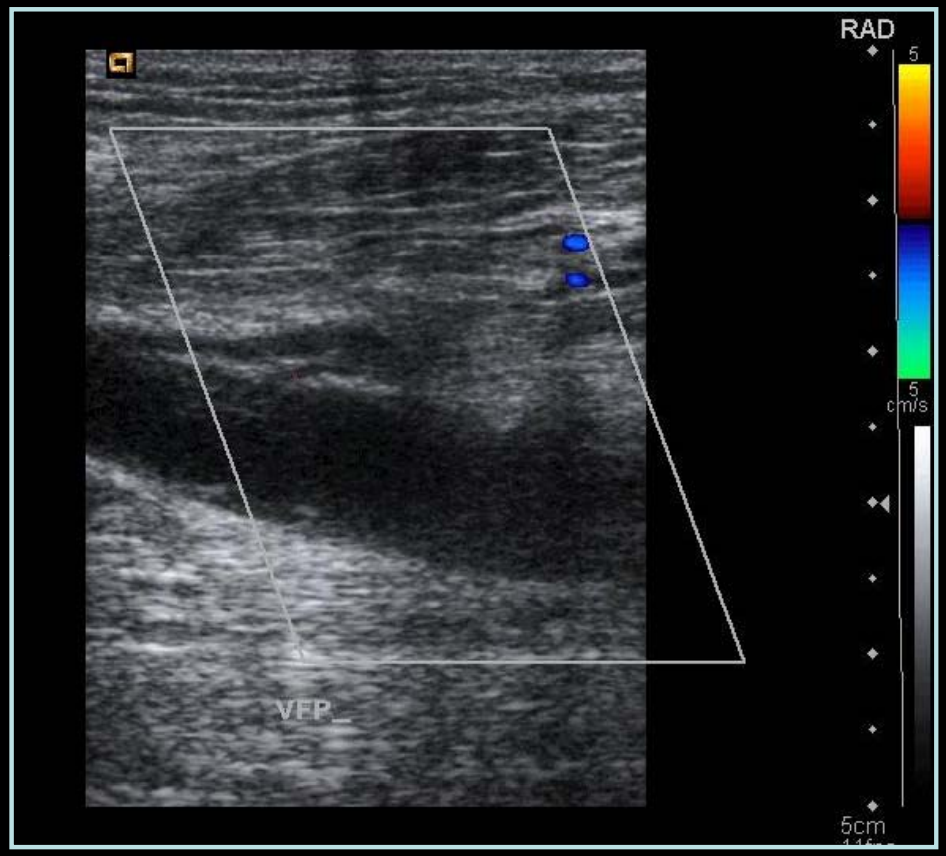

Oclusão completa da V. femoral

TROMBOSE VENOSA PROFUNDA

Estudo Doppler cor

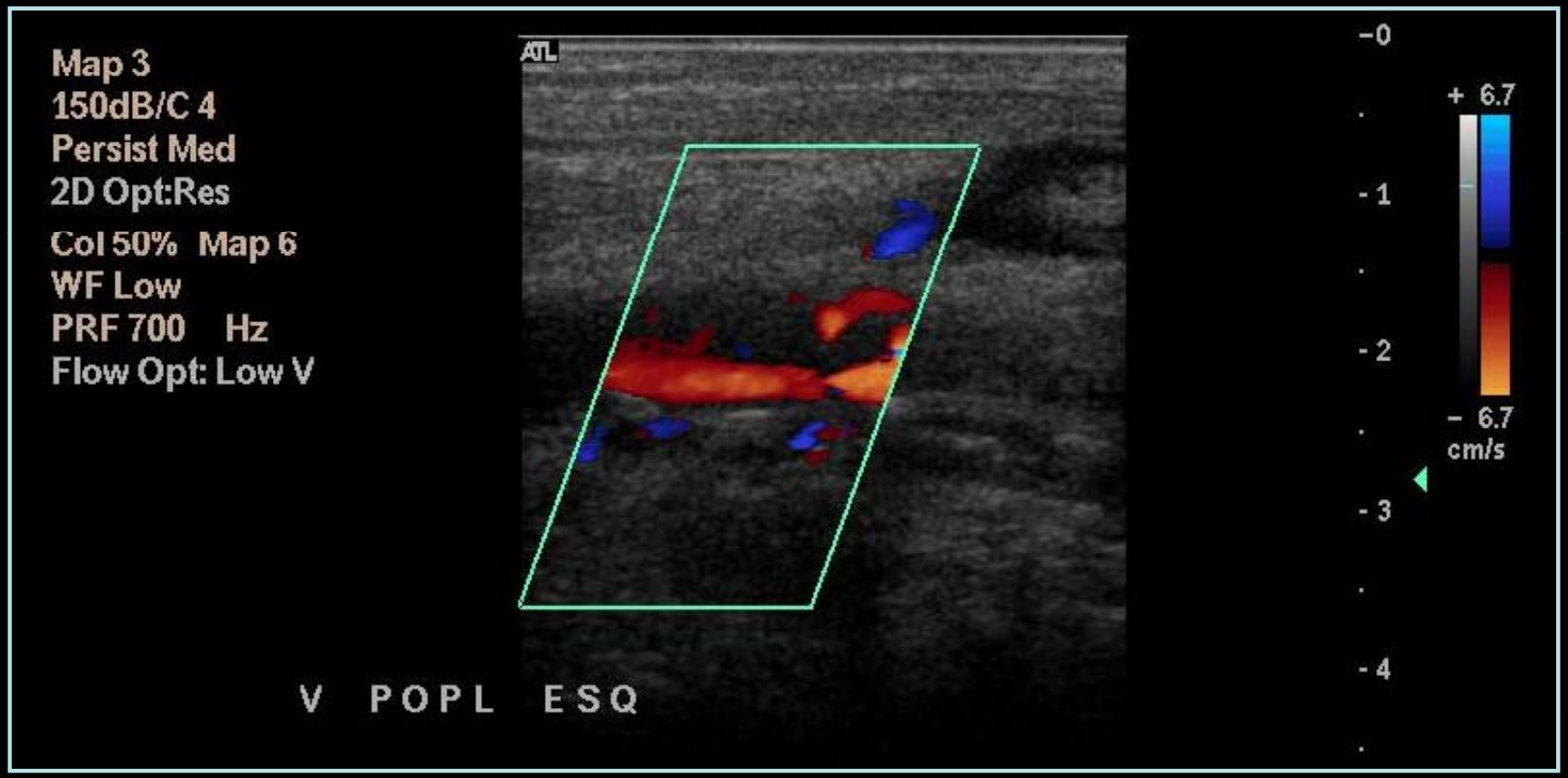

Trombose parcial da V. poplítea

TROMBOSE VENOSA PROFUNDA

Estudo Doppler cor

Power doppler – maior sensibilidade a baixos fluxos

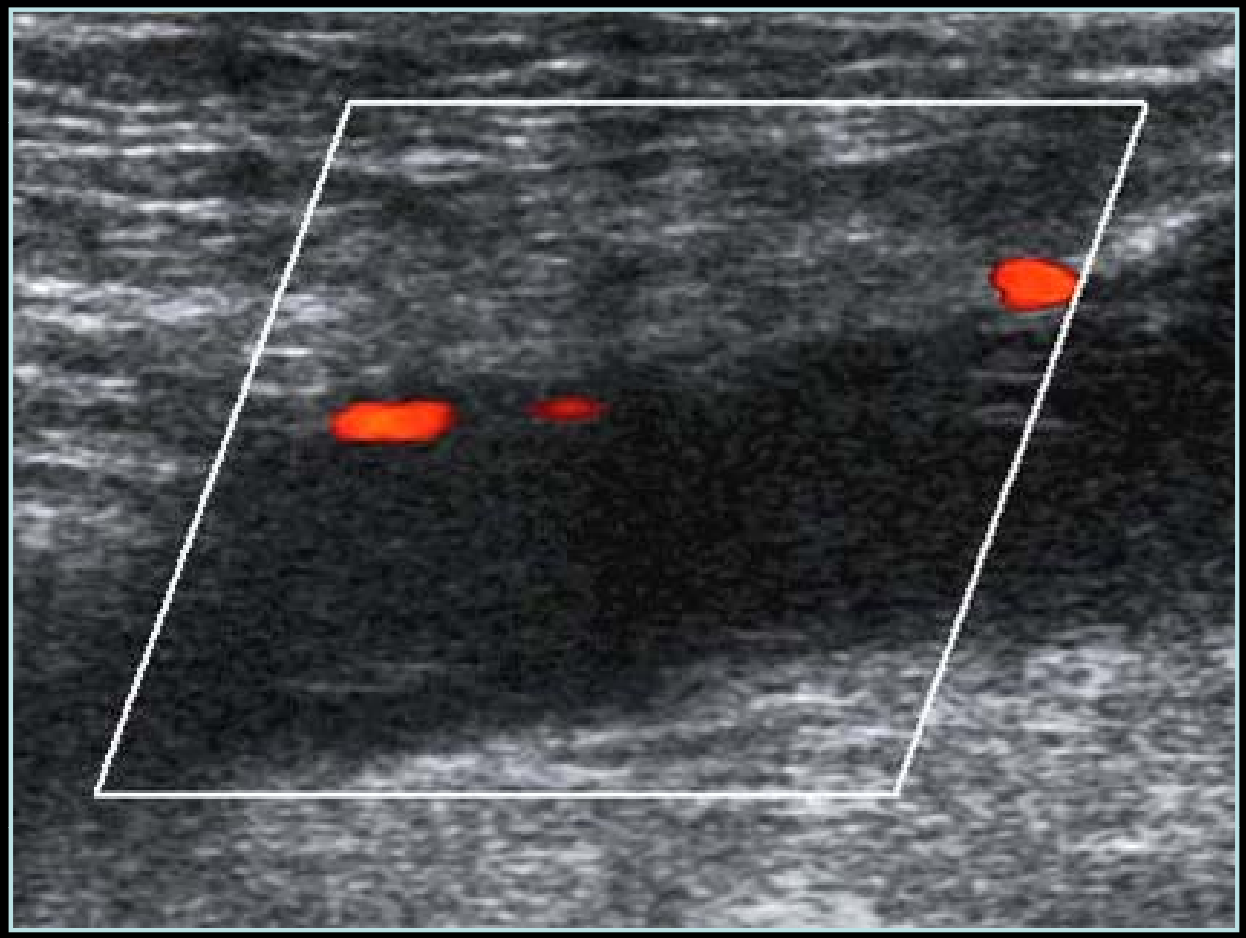

TROMBOSE VENOSA PROFUNDA

Estudo Doppler pulsado

Trombose oclusiva da V. poplítea

TROMBOSE VENOSA PROFUNDA

Avaliação da modulação respiratória

Permite uma avaliação indirecta dos segmentos venosos proximais adjacentes.

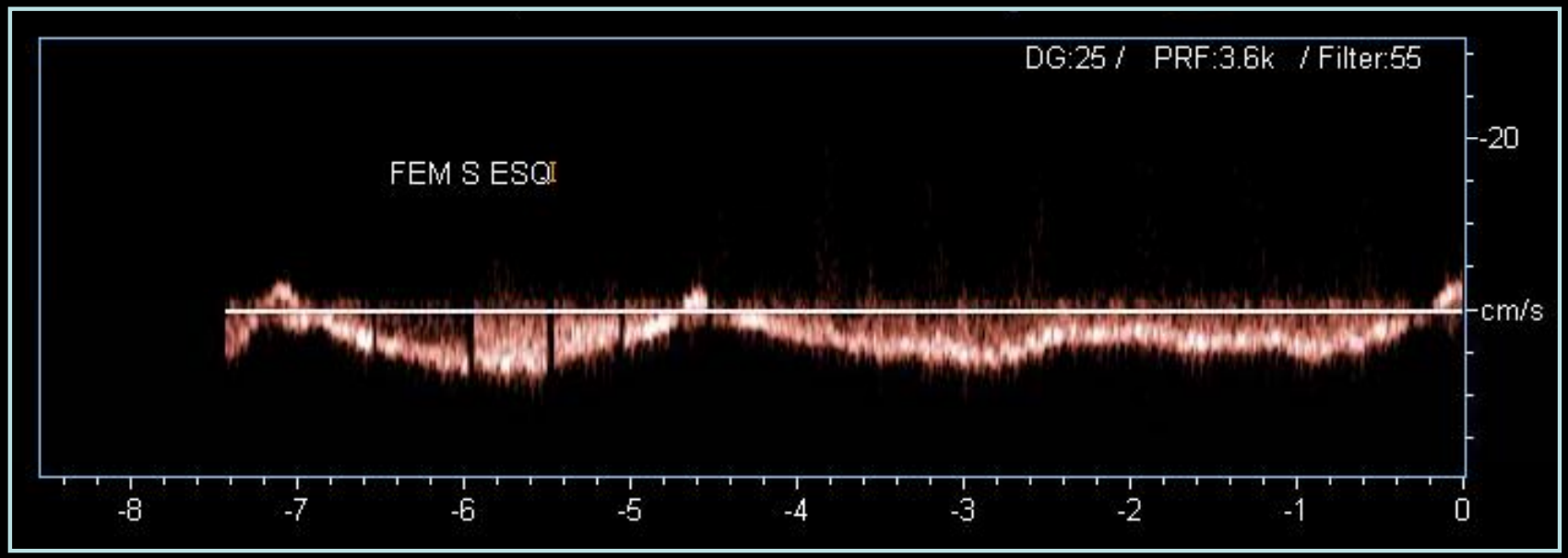

Normal

TROMBOSE VENOSA PROFUNDA

Avaliação da modulação respiratória

Permite uma avaliação indirecta dos segmentos venosos proximais adjacentes.

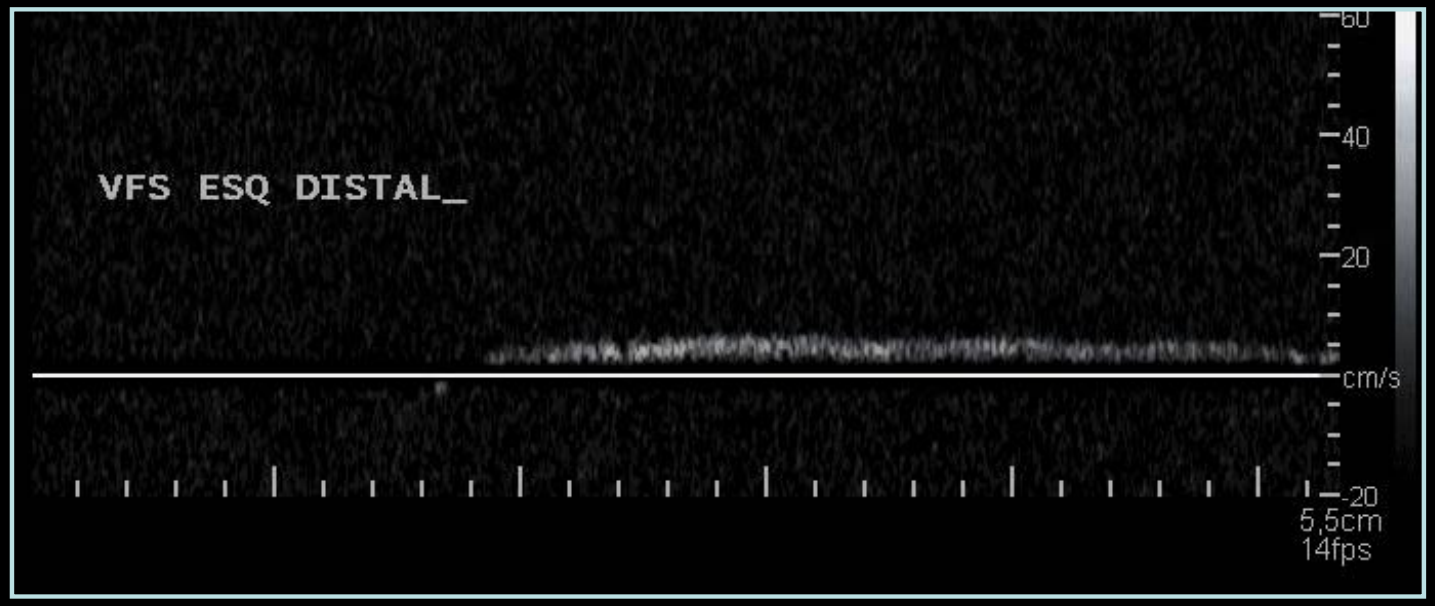

Ausência de modulação respiratória

TROMBOSE VENOSA PROFUNDA

Avaliação do aumento do retorno venoso

Permite uma avaliação indirecta dos segmentos venosos distais adjacentes.

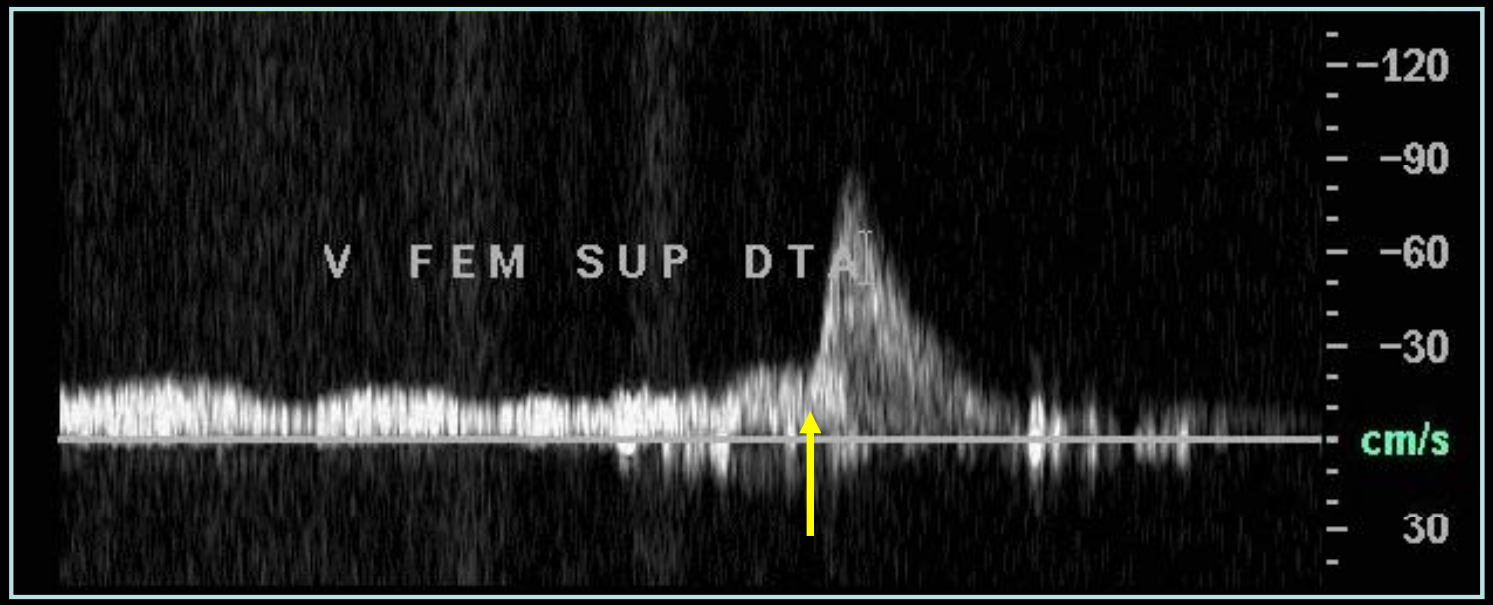

Normal

TROMBOSE VENOSA PROFUNDA

Avaliação do aumento do retorno venoso

Permite uma avaliação indirecta dos segmentos venosos distais adjacentes.



Segmento venoso trombosado

TROMBOSE VENOSA PROFUNDA

Avaliação do aumento do retorno venoso

Quando se identifica um trombo NÃO devem ser realizadas manobras de aumento do retorno venoso

TROMBOSE VENOSA PROFUNDA

É essencial documentar a extremidade proximal do trombo

TROMBOSE VENOSA PROFUNDA

Diferenciação entre TVP aguda e crónica

Em 25% dos doentes a TVP resolve completamente após regimes terapêuticos adequados.

Alguns estudos[1] mostraram uma persistência de achados anormais na ecografia com compressão em 54% dos doentes 6 a 24 meses após TVP.

1 - Radiology 1993;186:619-650

TROMBOSE VENOSA PROFUNDA

Diferenciação entre TVP aguda e crónica

Ecogenicidade do trombo

– Pensa-se que os trombos anecogénicos e hipoecogénicos serão mais recentes

Trombo fresco – “idade” inferior a 10 dias

– O trombo crónico geralmente é mais ecogénico e pode calcificar;

TROMBOSE VENOSA PROFUNDA

Diferenciação entre TVP aguda e crónica

Diâmetro das veias:

- TVP aguda - a veia geralmente está dilatada
- TVP crónica - a veia é normal, pequena ou mínima (por vez podem mesmo existir segmentos atrésicos)

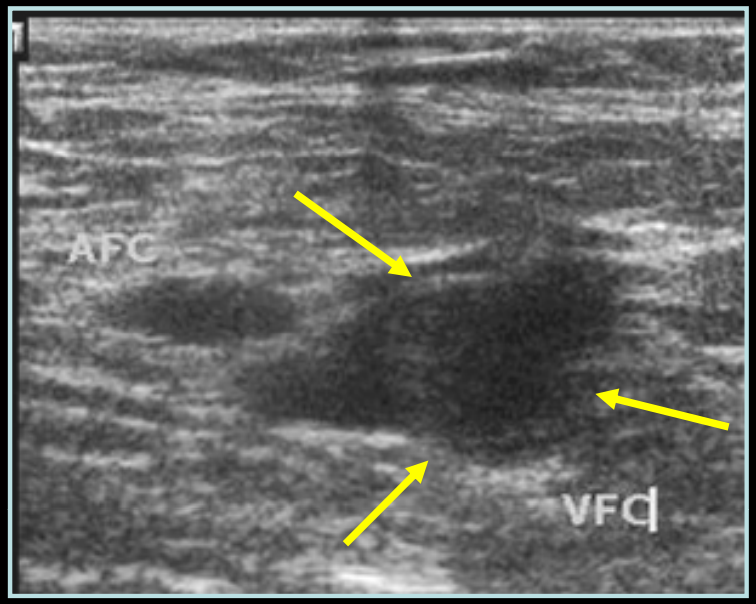

TROMBOSE VENOSA PROFUNDA

Diferenciação entre TVP aguda e crónica

O trombo fresco não está aderente à parede do vaso.

Pode observar-se uma fina cauda de trombo no lúmen da veia

TROMBOSE VENOSA PROFUNDA

Diferenciação entre TVP aguda e crónica

Trombos não recentes tornam-se aderentes às paredes.

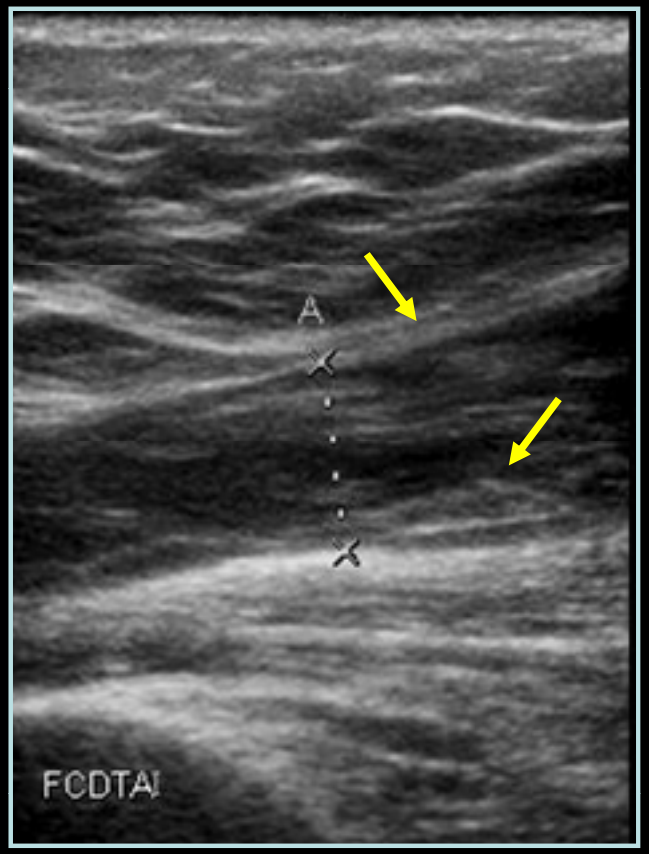

TROMBOSE VENOSA PROFUNDA

Diferenciação entre TVP aguda e crónica

Vasos colaterais

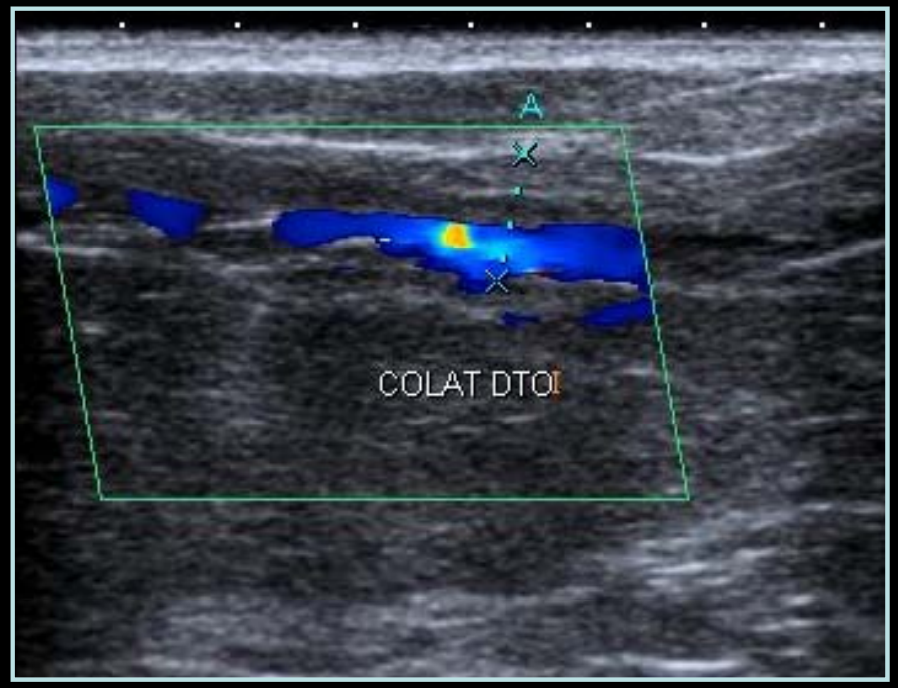

TROMBOSE VENOSA PROFUNDA

Potenciais factores de erro no diagnóstico:

- doentes obesos com edema dos membros inferiores;
- duplicação venosa;
- TVP focal ou segmentar, não oclusiva;
- trombo infra-poplíteo;
- trombo na veia ilíaca;
- doentes grávidas.

TÓPICOS

1. Anatomia
2. Características normais
3. Trombose venosa profunda
4. Insuficiência venosa crónica

INSUFICIÊNCIA VENOSA CRÓNICA

Patologia frequente mas subdiagnosticada

- 25% sexo feminino
- 15% sexo masculino

INSUFICIÊNCIA VENOSA CRÓNICA

Clínica:

- dor e edema dos membros inferiores;
- outros sintomas:
  - pernas pesadas;
  - ardência;
  - cãibras;
  - fadiga muscular.
- sintomas exacerbados pela posição em pé e calor;
- alterações crónicas da pele e tecidos moles:
  - edema e descoloração;
  - dermatite inflamatória;
  - úlceras venosas de estase.

INSUFICIÊNCIA VENOSA CRÓNICA

Falência valvular:

- principal causa de insuficiência venosa

Válvula incompetente

↓

Fluxo venoso retrógrado

↓

Acumulação de sangue

↓

Dilatação das veias distais

↓

Falência adicional de válvulas

INSUFICIÊNCIA VENOSA CRÓNICA

Outras causas:

- Falência da bomba muscular dos músculos da perna
- Obstrução venosa por TVP
- Obstrução por compressão venosa extrínseca

INSUFICIÊNCIA VENOSA CRÓNICA

Factores de risco:

- Predisposição genética;
- TVP prévia;
- Gravidez;
- Idade;
- Obesidade;
- Actividades que necessitem de muito tempo em pé.

INSUFICIÊNCIA VENOSA CRÓNICA

Anatomia:

Veias profundas:

- rodeadas por músculos
- camada fascial profunda;
- acompanham sempre a artéria.

Veias superficiais

- tecido celular subcutâneo;
- fáscia superficial fina apenas no tronco das veias safenas;

INSUFICIÊNCIA VENOSA CRÓNICA

Método de exame:

1. Exame do sistema venoso profundo;
2. Inspecção das veias varicosas;
3. Avaliação do refluxo

INSUFICIÊNCIA VENOSA CRÓNICA

Exame de rotina:

Sistema venoso profundo

- V. femoral comum (acima e abaixo da junção safeno-femoral);
- V. femoral (terços proximal, médio e distal);
- V. poplítea.

Sistema venoso superficial

- V. safena interna (desde a junção safeno-femoral até aos joelho, incluindo as maiores tributárias);
- Junção da veia safena externa com a veia poplítea.

INSUFICIÊNCIA VENOSA CRÓNICA

Exame de rotina:

- Todas as varicosidades devem ser seguidas proximalmente até ao ponto de refluxo

Assim, o refluxo nas principais tributárias da veia safena interna ou veia safena externa ou o refluxo com origem em perfurantes incompetentes pode ser identificado mesmo na ausência de refluxo troncular nas veias safenas interna e externa.

INSUFICIÊNCIA VENOSA CRÓNICA

Método de exame:

A válvula venosa incompetente mais proximal marca o ponto proximal de insuficiência venosa;

A primeira válvula venosa competente marca o ponto distal de insuficiência venosa.

Varicosidade da veia safena interna:

- Completa
- Incompleta

INSUFICIÊNCIA VENOSA CRÓNICA

Método de exame:

O nível do ponto de refluxo distal determina a extensão anatómica das varicosidades;

Varicosidades completas da veia safena interna

Classificação de Hach:

- Grau I – coxa proximal;
- Grau II – coxa distal;
- Grau III – perna proximal;
- Grau IV – perna distal

INSUFICIÊNCIA VENOSA CRÓNICA

Técnicas para avaliar a competência valvular:

1. Aumento do retorno venoso
   - Avaliação do fluxo retrógrado após ter cessado o fluxo anterógrado.
2. Compressão proximal
   - Indução de fluxo retrógrado
3. Manobra de Valsalva
   - Apenas mostra fluxo retrógrado até à primeira válvula competente
   - É difícil explicar a manobra aos doentes

Diapositivo 60

FRC29 Filipa Reis Costa; 06-02-2009

INSUFICIÊNCIA VENOSA CRÓNICA

Modo B

- Alterações valvulares venosas
  - Folhetos espessados ou retraídos que não se unem.
- Diâmetro da veia safena interna superior a 6mm

INSUFICIÊNCIA VENOSA CRÓNICA

Válvula competente:

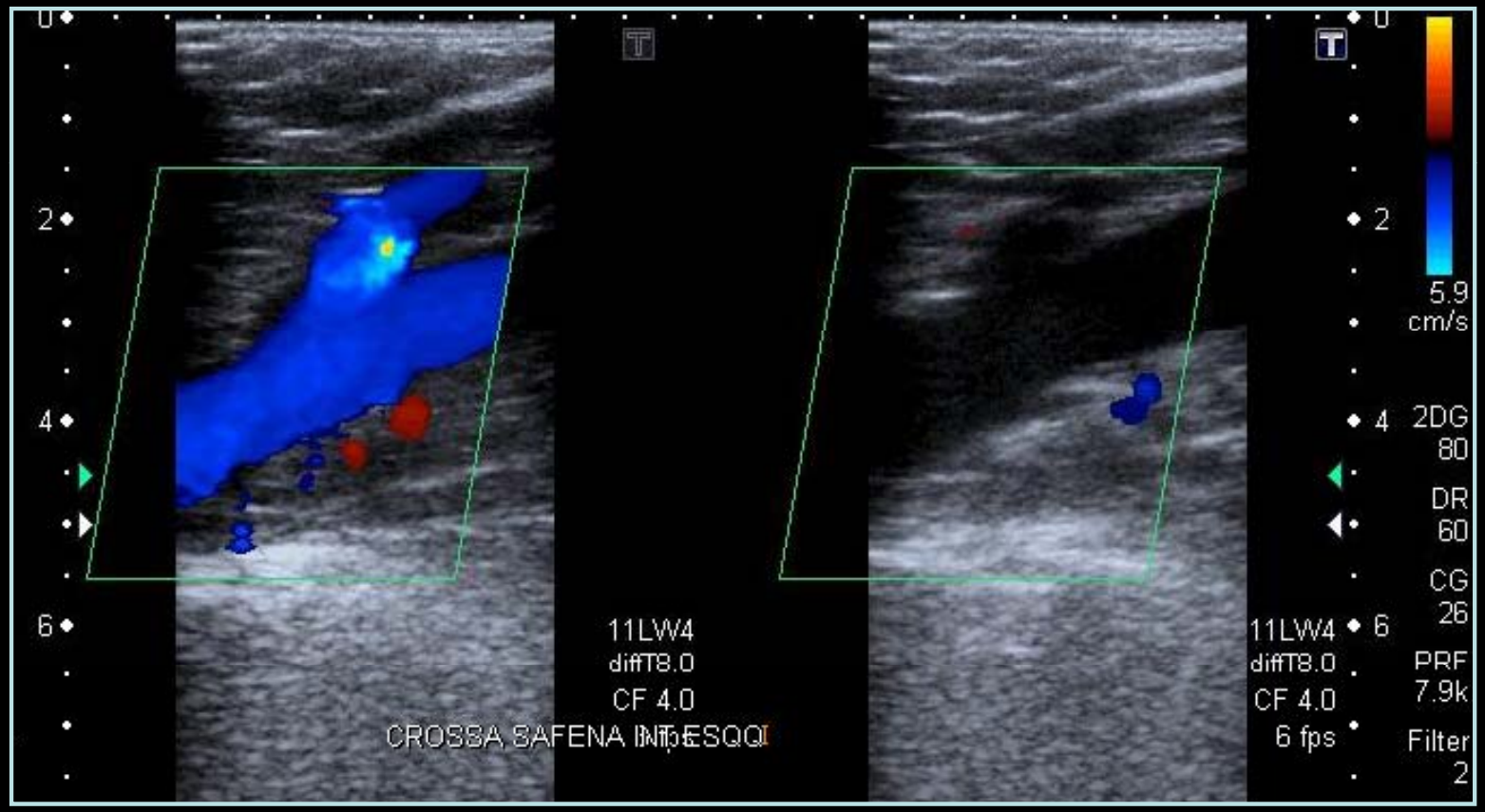

INSUFICIÊNCIA VENOSA CRÓNICA

Válvula competente:

INSUFICIÊNCIA VENOSA CRÓNICA

Refluxo:

- Fluxo retrógrado ocorrendo após a cessação do fluxo anterógrado.
- Significante se duração superior a 0.5 seg.;
- Pequenos períodos de refluxo podem ser normais.

INSUFICIÊNCIA VENOSA CRÓNICA

Refluxo:

INSUFICIÊNCIA VENOSA CRÓNICA

Refluxo:

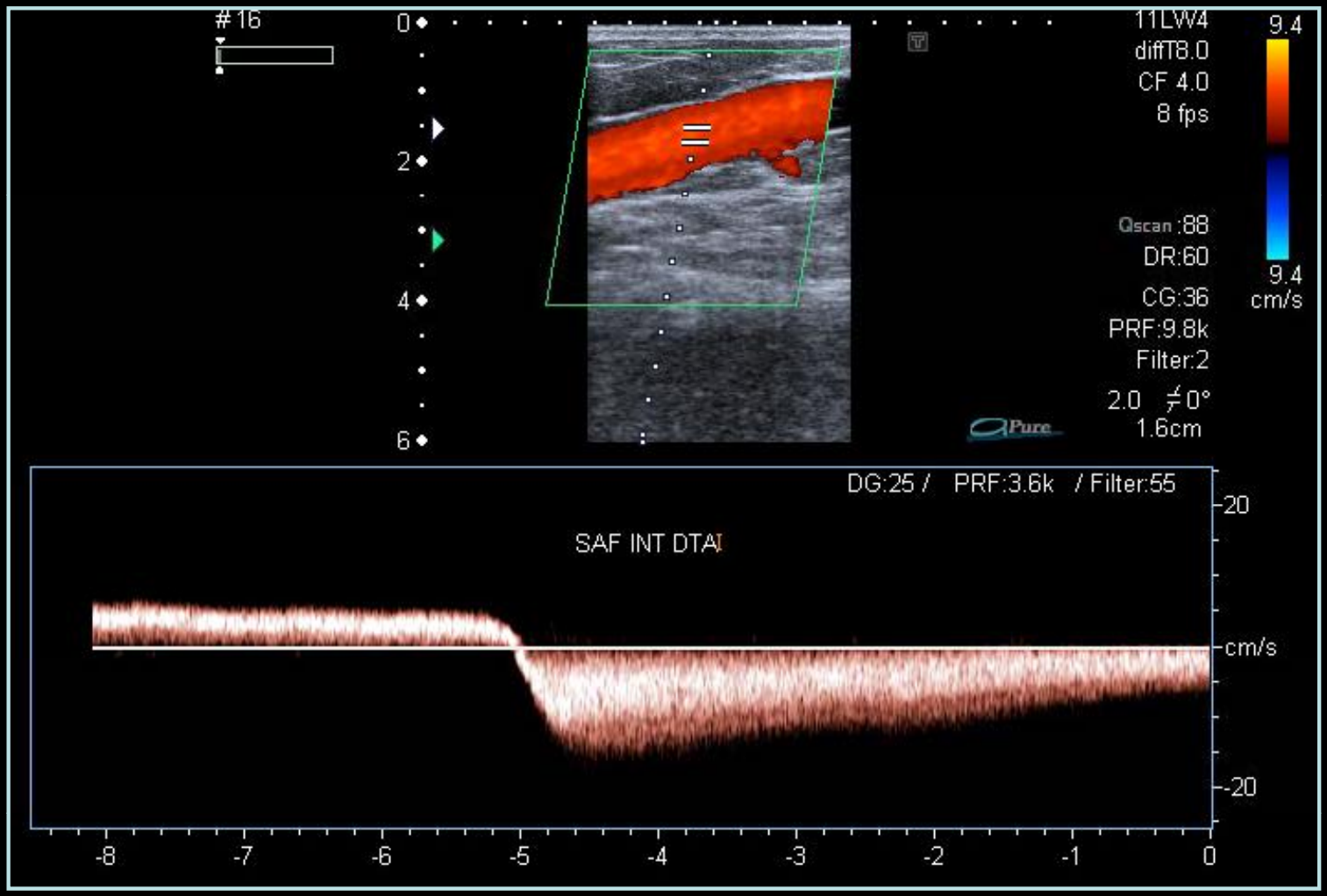

INSUFICIÊNCIA VENOSA CRÓNICA

Refluxo:

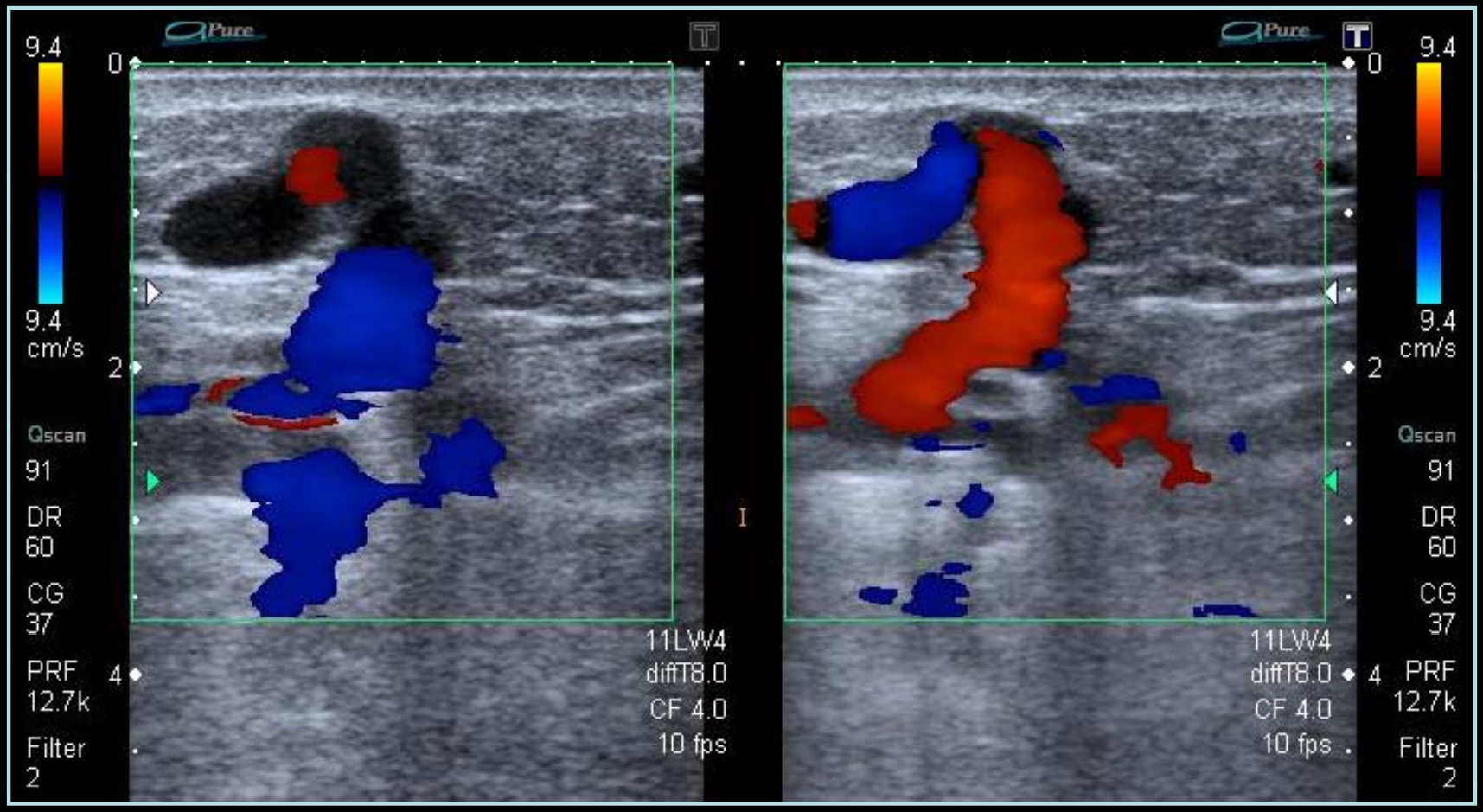

Doppler venoso dos membros inferiores

Estágio de Doppler
Clínica Universitária de Imagiologia
Hospitais da Universidade de Coimbra

Filipa Reis Costa
Interna complementar de Radiologia
Hospital de S. Teotónio, Viseu

Dra. Elisabete Pinto
Moderadora