CLÍNICA UNIVERSITÁRIA DE IMAGIOLOGIA
HOSPITAIS DA UNIVERSIDADE DE COIMBRA
Director: Prof. Doutor Filipe Caseiro Alves

Reunião Temática

Ecografia ginecológica: avaliação uterina e tubar

Bruno Miguel Graça

02 de Maio de 2007

Introdução

1. Anatomia do aparelho genital feminino
2. Aspectos técnicos
3. Avaliação uterina
   - Anatomia ecográfica normal
   - Patologia congénita
   - Patologia do miométrio
   - Patologia do endométrio
   - Patologia do colo uterino
4. Avaliação tubar
   - Doença inflamatória pélvica
   - Gravidez ectópica

Anatomia

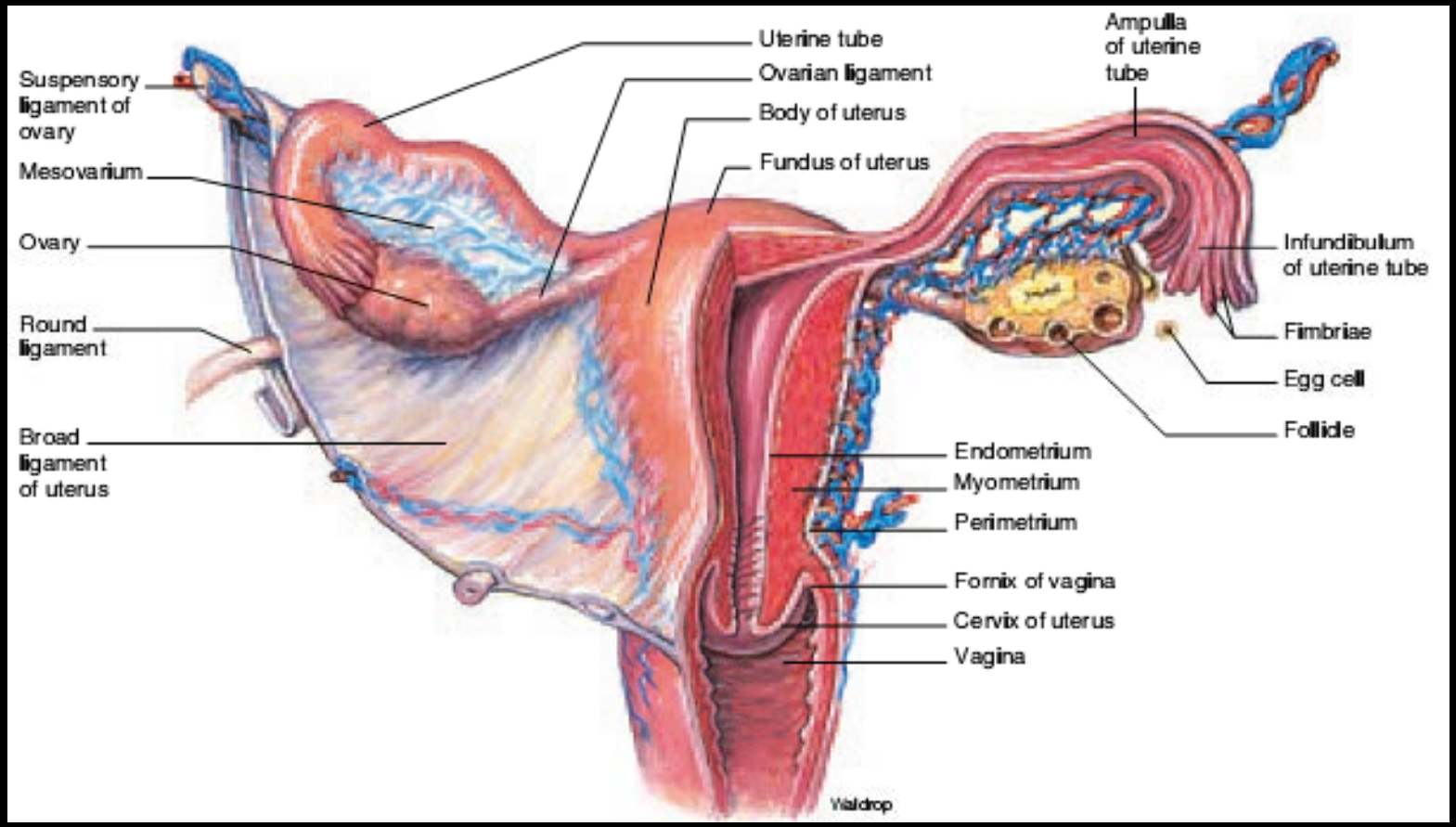
Suspensory ligament of ovary
Mesovarium
Ovary
Round ligament
Broad ligament of uterus
Uterine tube
Ovarian ligament
Body of uterus
Fundus of uterus
Ampulla of uterine tube
Infundibulum of uterine tube
Fimbriae
Egg cell
Follicle
Endometrium
Myometrium
Perimetrium
Fornix of vagina
Cervix of uterus
Vagina
Waldrop

Técnica

Abordagem transabdominal

- 3,5 a 5 MHz
- Bexiga cheia quando cobre inteiramente o fundo uterino
- Permite visão global

Abordagem transvaginal

- Bexiga vazia
- Melhor resolução

Técnica

Vantagens da abordagem transvaginal

- Melhor resolução devido à utilização de sondas de alta frequência
- Avaliação de pacientes que são incapazes de encher a bexiga
- Avaliação de pacientes obesas
- Melhor caracterização das características internas de uma lesão pélvica
- Melhor detalhe do endométrio

Desvantagens

- Campo de visão é limitado

Protocolo

- Via transabdominal
  - Procura de lesões expansivas ou outras anomalias evidentes
- Via transvaginal
  - Avaliação detalhada das estruturas pélvicas

Orientação da imagem

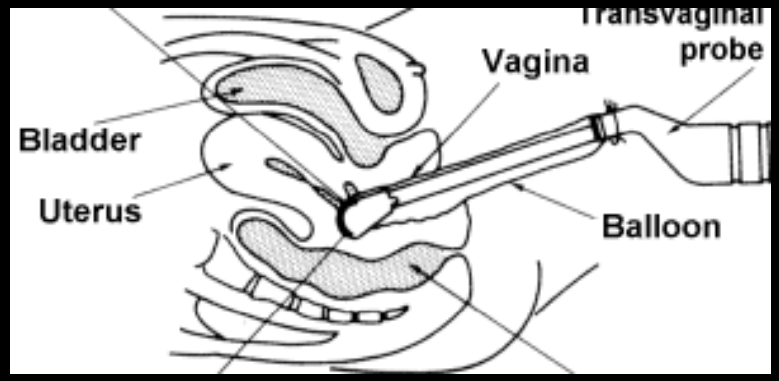

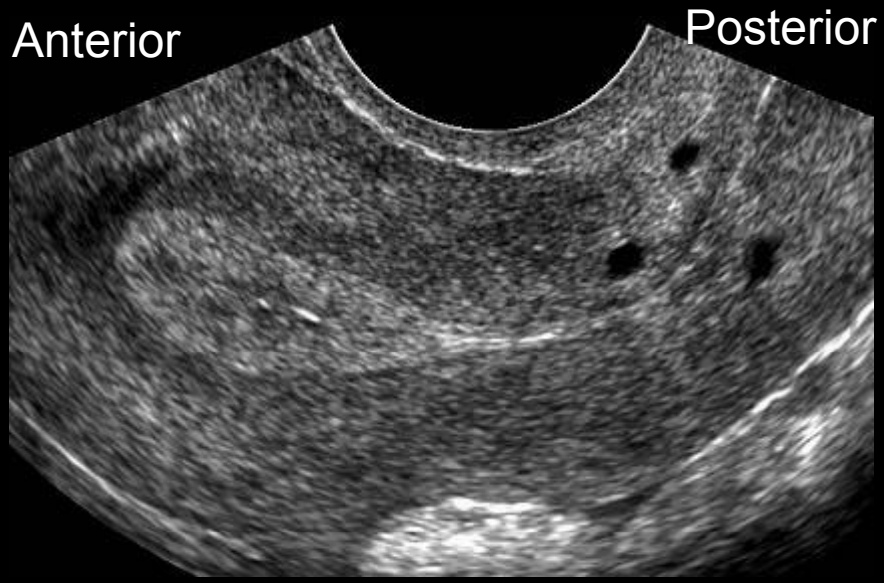

Útero - Anatomia ecográfica

- Colo uterino encontra-se fixo na linha média
- **Versão – refere-se à orientação do eixo uterino relativamente à vagina**
- **Flexão – refere-se à orientação do eixo do corpo uterino relativamente ao colo uterino**

Útero - Anatomia ecográfica

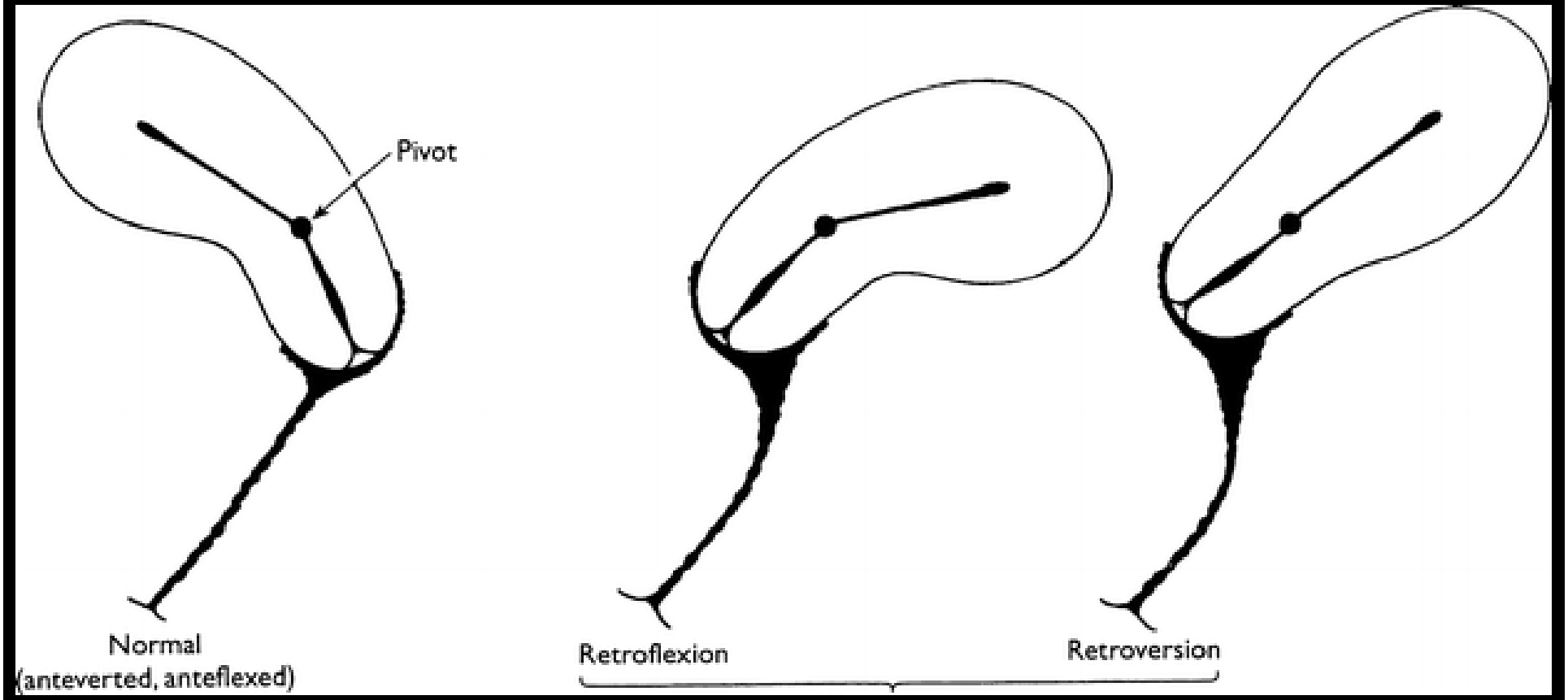

Bernard T. Haylen International Urogynecology Journal 2006

Útero - Anatomia ecográfica

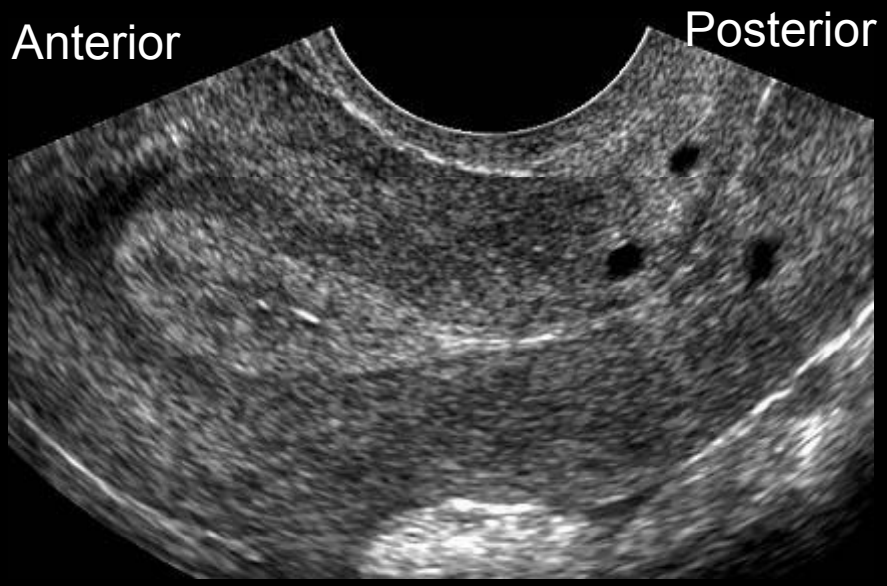

Útero – Dimensões normais

- Nulípara:
  - 8cm de extensão, 5cm de largura, 4cm diâmetro AP (dimen max)
- Paridade: aumenta 1cm cada dimensão
- Menopausa:
  - 3,5 e 6,5cm de extensão;
  - 1,2 a 1,8cm de diâmetro AP

Endométrio

Aspecto ecográfico varia durante o ciclo menstrual

- Camada superficial funcional
  - Aumenta de espessura durante o ciclo
  - Desagrega-se no período menstrual (cataménios)
- Camada basal profunda
  - Permanece intacta durante o ciclo
  - Contem as artérias espirais, que se tornam tortuosas e alongadas para suprimir o endométrio proliferativo

Endométrio

Fase menstrual: fina linha ecogénica

Fase proliferativa: hipoecogénico, 4 a 8mm

Fase periovulatória: camada tripla com 6 a 10mm

Fase secretora: hiperecogénico, 7 a 14mm

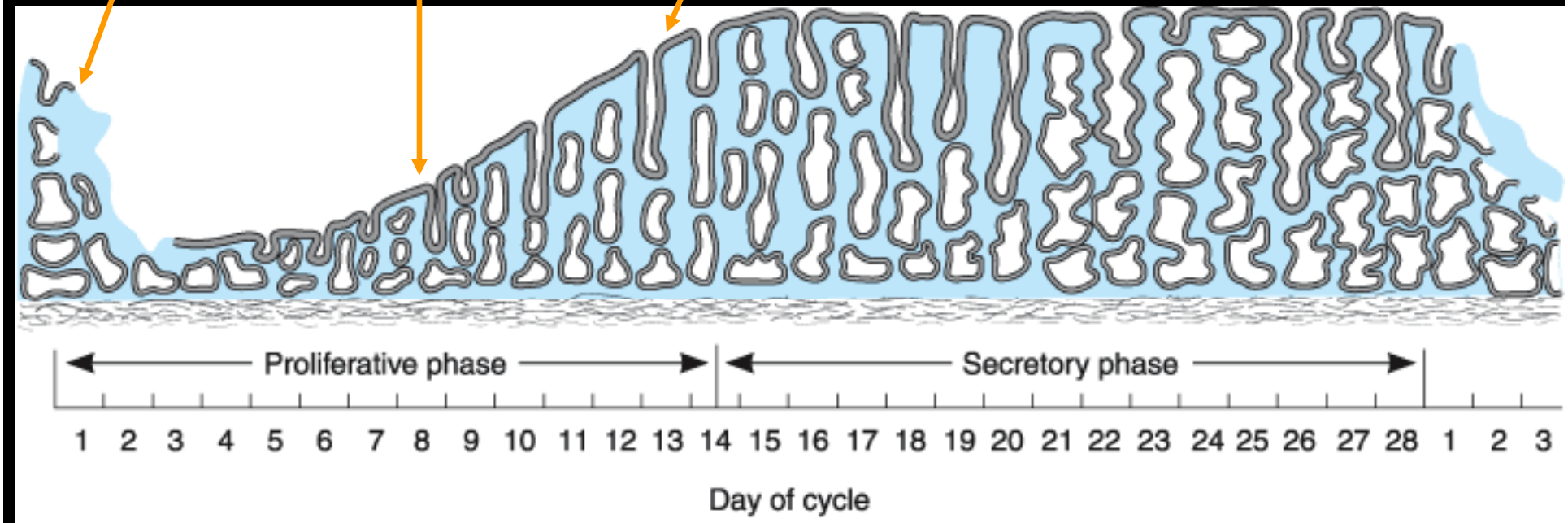

Copyright ©2006 by The McGraw-Hill Companies, Inc.
All rights reserved.

Endométrio

Ciclo endometrial em idade reprodutiva

Fase proliferativa tardia

Fase secretora

Endométrio

Endométrio pós-menopausa

- Lina ecogénica regular
- Espessura máxima de 5mm

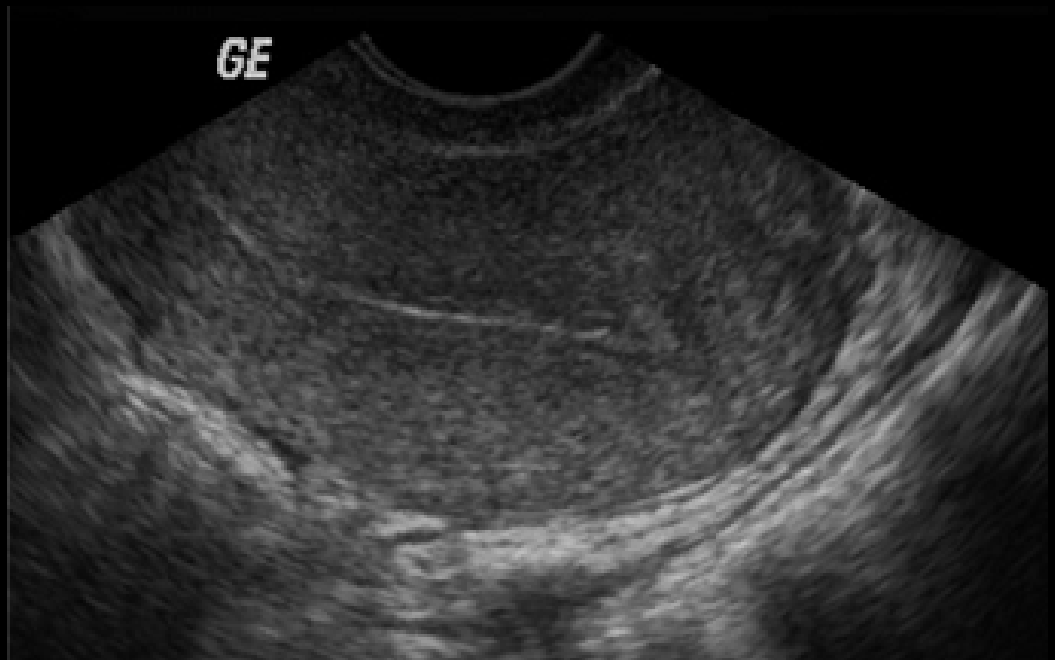

Anomalias congénitas

Anomalias congénitas

As extremidades caudais dos 2 canais de Muller fundem-se formando

- Útero
- Colo
- Porção superior da vagina

- **As extremidades cefálicas não se fundem e formam**
  - Trompas uterinas
- **A fusão ocorre em direcção cefálica e o septo mediano formado pelas paredes internas dos ductos de Muller são reabsorvidas, resultando numa única cavidade uterina.**

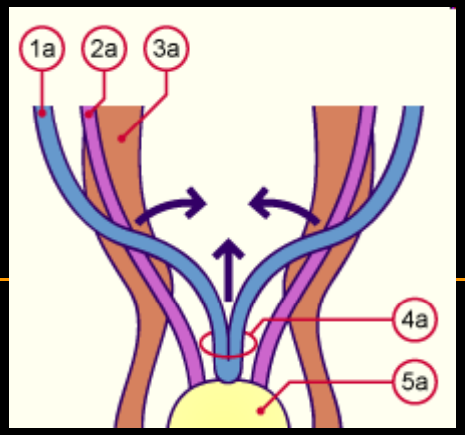

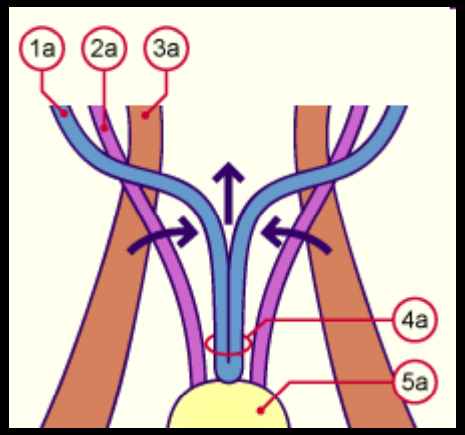

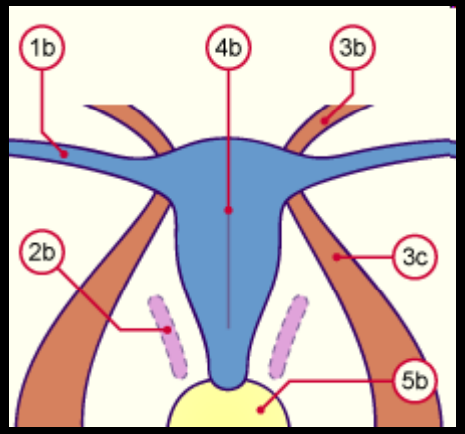

Anomalias congénitas

Malformações uterinas podem dever-se:

- Ausência de desenvolvimento dos canais de Muller
- Insuficiente fusão dos canais de Muller
- Insuficiente reabsorção do septo mediano

Ausência de desenvolvimento dos canais de Muller

- Bilateral: aplasia uterina
- Unilateral: uterus unicornis unicollis (1 corno uterino e 1 colo)

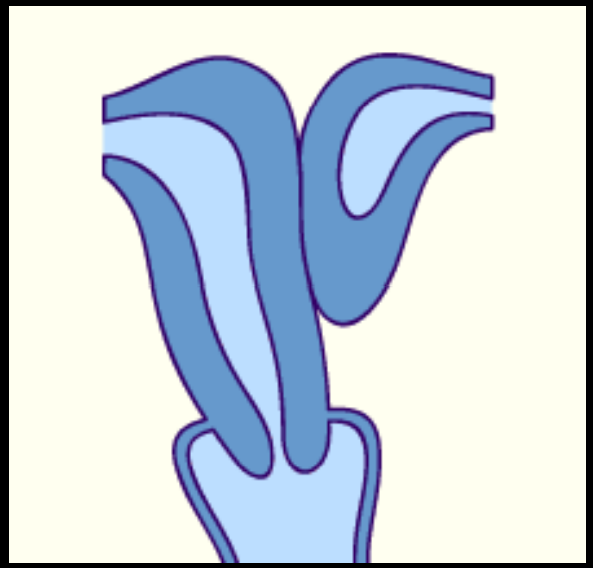

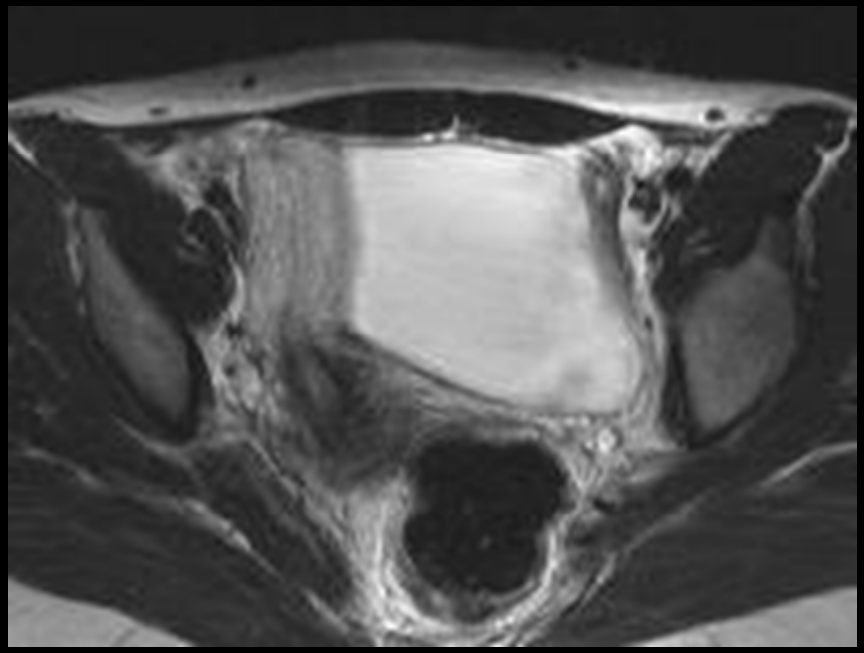

Insuficiente fusão dos canais de Muller

- Completa: uterus didelphys (2 vaginas, 2 colos e 2 úteros)
- Parcial
  - Uterus bicornis bicolis (1 vagina, 2 colos, 2 úteros)
  - Uterus bicornis unicolis (1 vagina, 1 colo, 2 úteros)
  - Útero arqueado: identação parcial do fundo uterino

Insuficiente fusão dos canais de Muller

- Bicornis bicolis

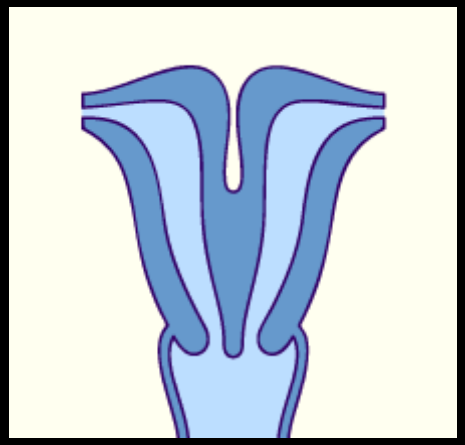

Insuficiente fusão dos canais de Muller

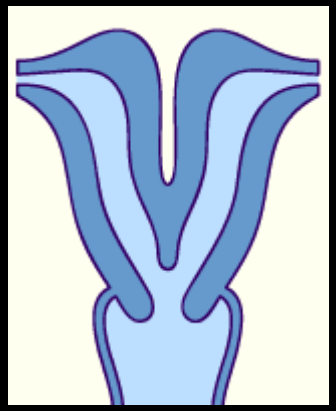

- Bicornis unicolis

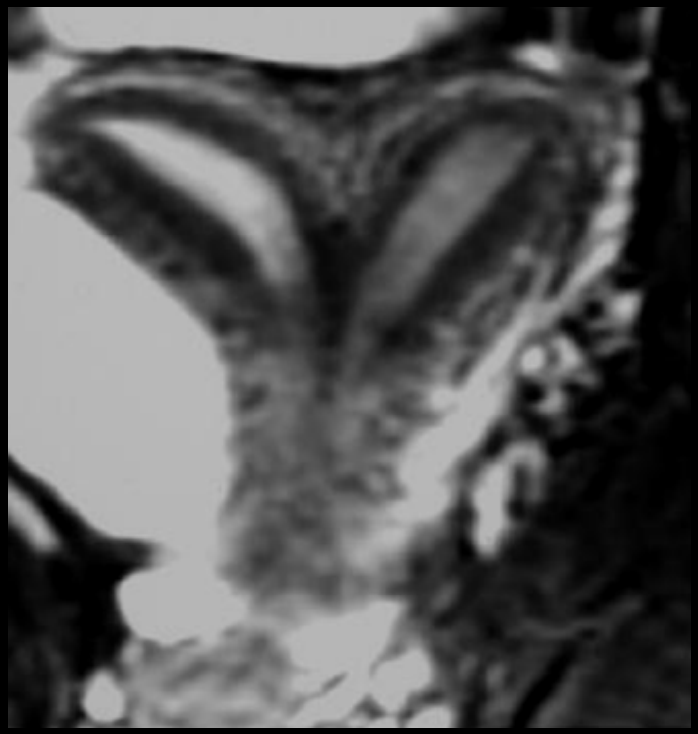

Insuficiente fusão dos canais de Muller

- Útero arqueado

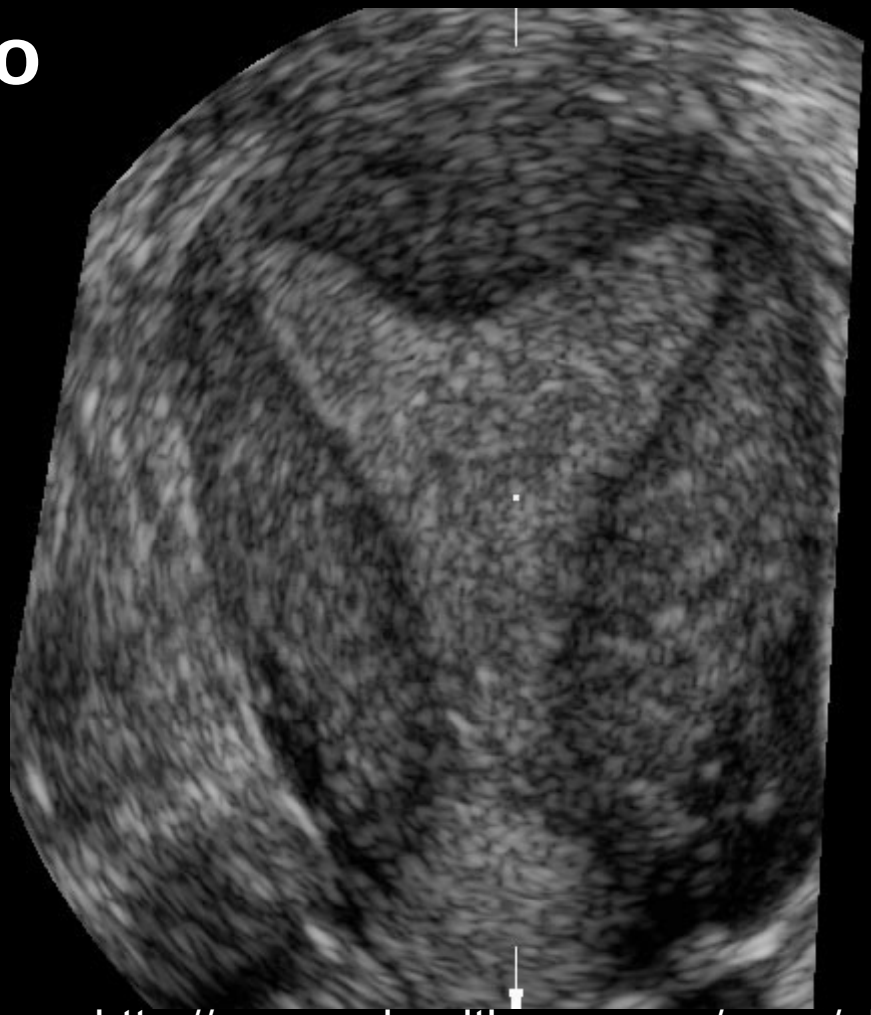

http://www.gehealthcare.com/usen/ultrasound/

Insuficiente reabsorção do septo mediano

- Completa: útero septado
  - duplicação completa da cavidade uterina, sem duplicação dos cornos uterinos
- Parcial: útero sub-septado

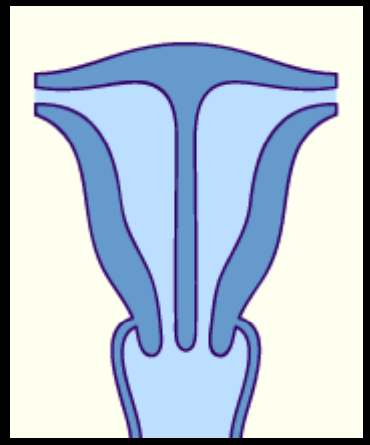

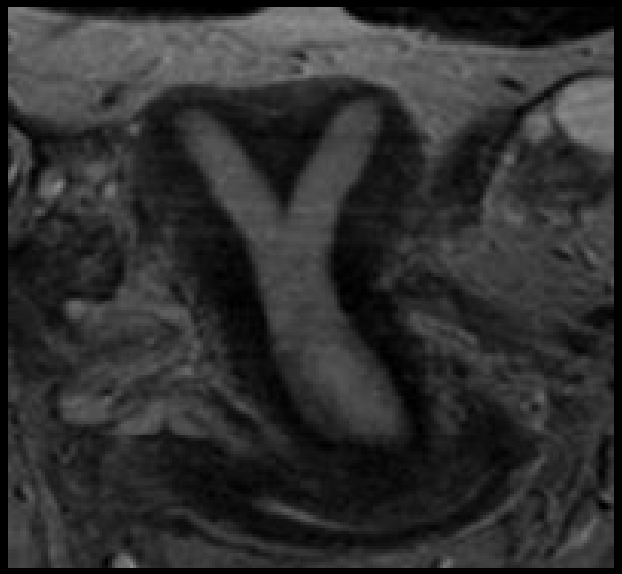

Anomalias uterinas congénitas

Técnicas

- Ecografia
- Histerossalpingografia
- Histerossonografia
- RM

Anomalias uterinas congénitas - Ecografia

2 ecos endometrias podem ser observados na presença de útero bicórneo ou no útero septado.

Útero bicórneo

- cavidades endometriais estão separadas
- identação no contorno do fundo uterino

Útero septado

- contorno externo relativamente normal
- 2 cavidades endometriais encontram-se juntas, apenas separadas por um fino septo fibroso

Útero unicórneo vs Útero normal

- útero aparece pequeno e posicionado lateralmente

Anomalias uterinas congénitas - Ecografia

Útero bicórneo vs Útero septado

Anomalias uterinas congénitas

- Existe uma associação entre malformações uterinas e anomalias renais congénitas, especialmente agenesia renal e ectopia renal
- Avaliar rins em todos as pacientes com malformações uterinas

Alterações do miométrio

Leiomioma

Classificação

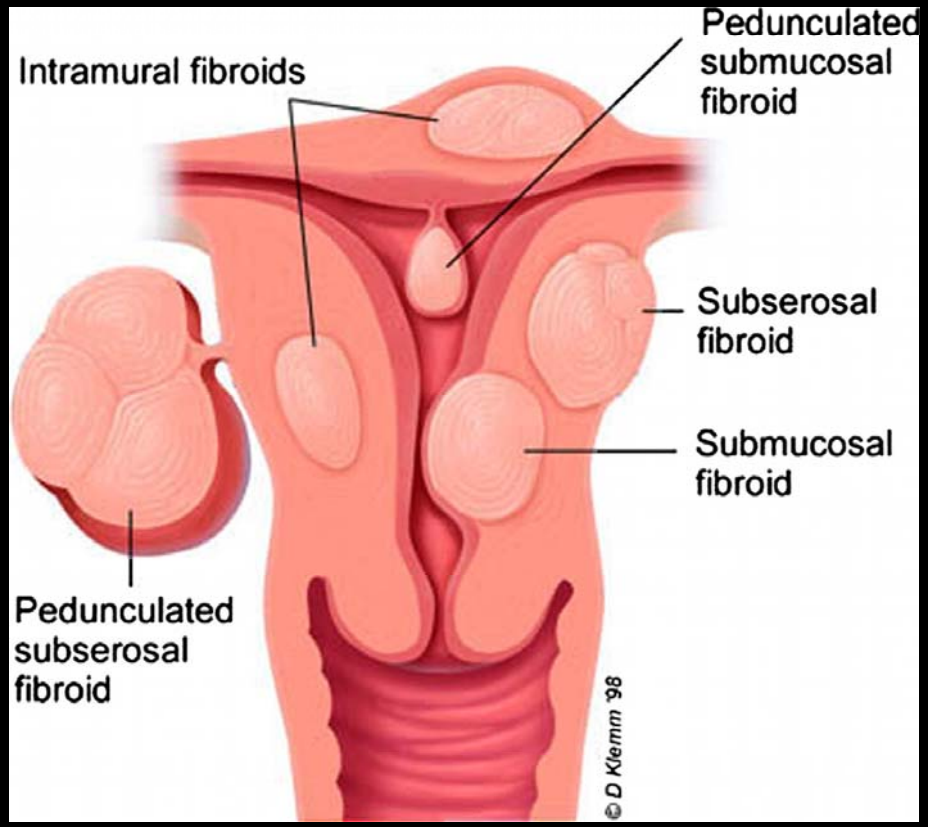

Leiomioma

20 a 30% das mulheres > 30 anos

- Assintomáticos, dor, hemorragia uterina

Classificação

- Intramural: confinado ao miométrio
  - + comuns
- Submucoso: projecta-se para a cavidade uterina, desvia ou distorce o endométrio
  - + sintomas
- Subseroso: projecta-se para a superfície peritoneal
  - Pediculados e apresentar-se como massa anexial
  - Ligamento largo – intraligamentares

Leiomioma – estrogéneo

- Estrogéneo dependentes: aumentam de tamanho nos ciclos anovulatórios e durante a gravidez
- Raramente se desenvolvem na pós-menopausa e tendem a estabilizar ou a diminuir
- Aumentam com THS e tamoxifeno

Leiomioma – ecografia

- Hipoecogénico ou heterogéneo (pequenos leiomiomas difusamente espalhados)
- Distorção do contorno externo uterino
- Atenuação acústica ou cone de sombra sem lesão visível (fibrose densa)
- Calcificação (aumenta com a idade)
- Degeneração ou necrose, com áreas quísticas (gravidez, leiomiomas grandes)
- Mioma submucoso
  - Lesão sólida hipoecogénica
  - Coberta por camada de endométrio

Leiomioma – ecografia

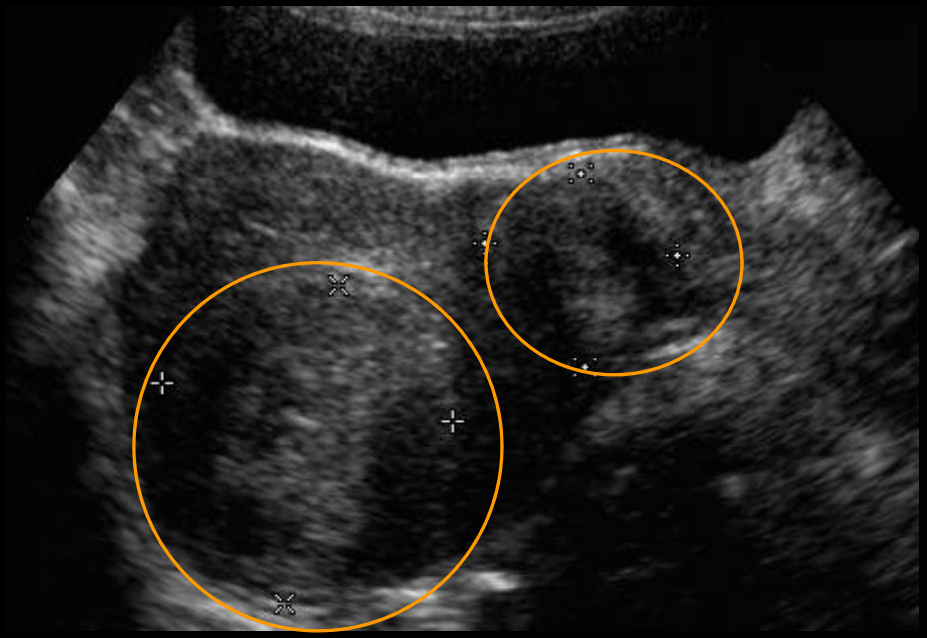

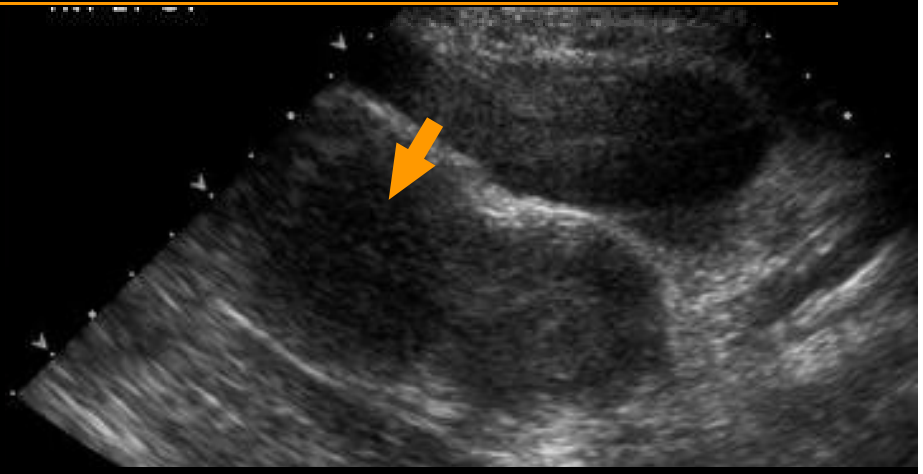

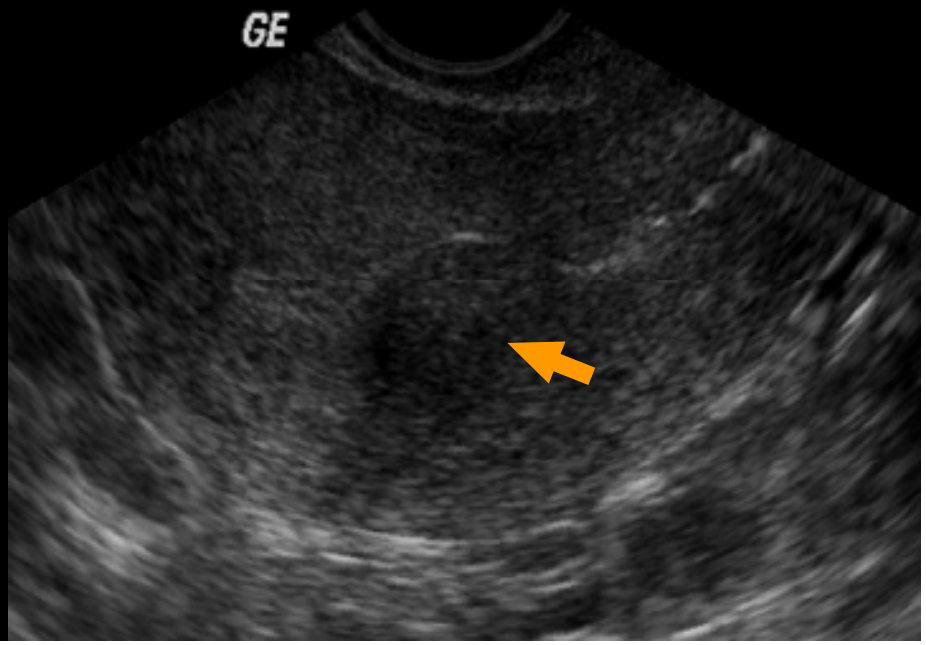

Leiomiossarcoma

- 1,3% das neoplasias uterinas
- Assintomático, hemorragia uterina
- Pode originar-se apartir de um leiomioma pré-existente
- Eco: leiomioma heterogéneo que cresce rapidamente

Adenomiose

- Presença de estroma e glândulas endometriais no miométrio
- Associado a hipertrofia do miométrio adjacente
- Clínica
  - Aumento uterino
  - Dor pélvica
  - Dismenorreia
  - Menorragia

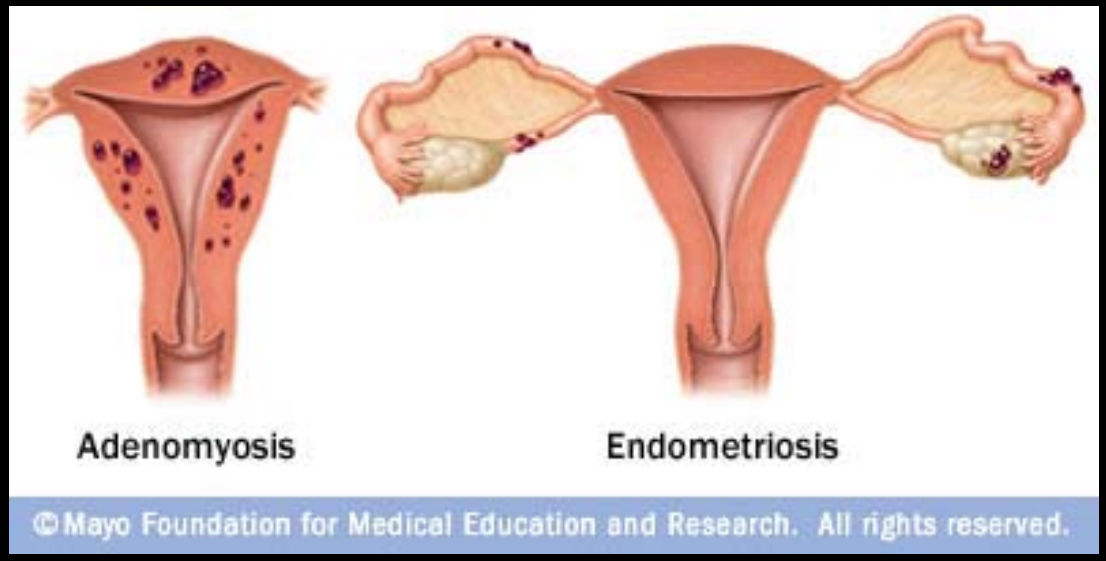

Adenomiose - ecografia

- Alargamento uterino difuso
- Miométrio heterogéneo
- Espessamento assimétrico do miométrio, maior na parede posterior, com área envolvida hipoecogénica
- Áreas hipoecogénicas não homogéneas e mal definidas
- Quistos miometriais (correspondem glândulas dilatadas)
- Mal-definição da transição miométrio-endometrial
- Dor focal despertada pela compressão instrumental
- Estriações lineares ecogénicas subendometriais
- Nódulos ecogénicos subendometriais

Adenomiose - ecografia

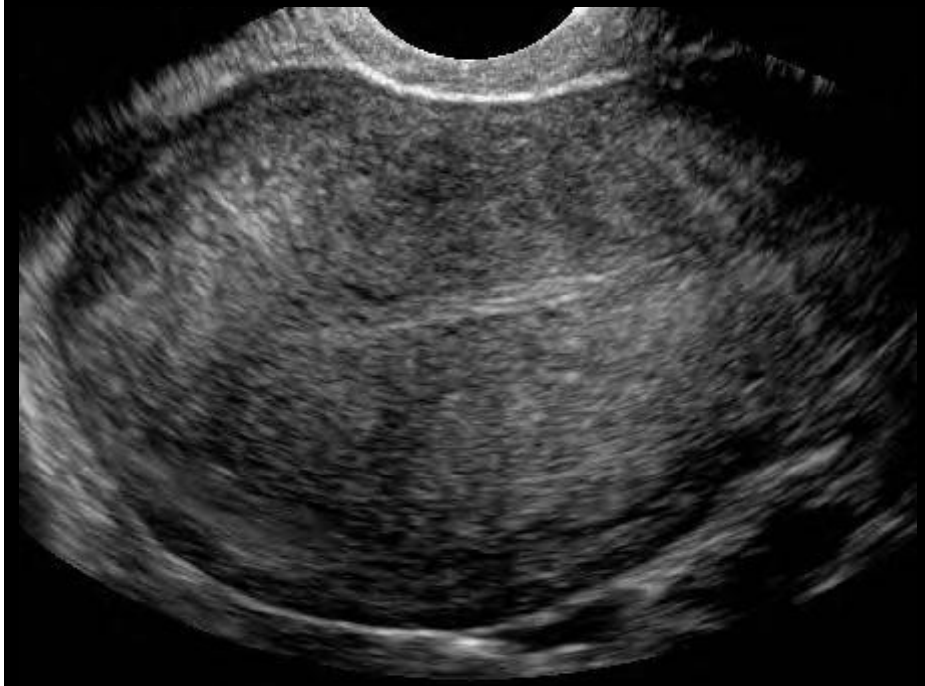

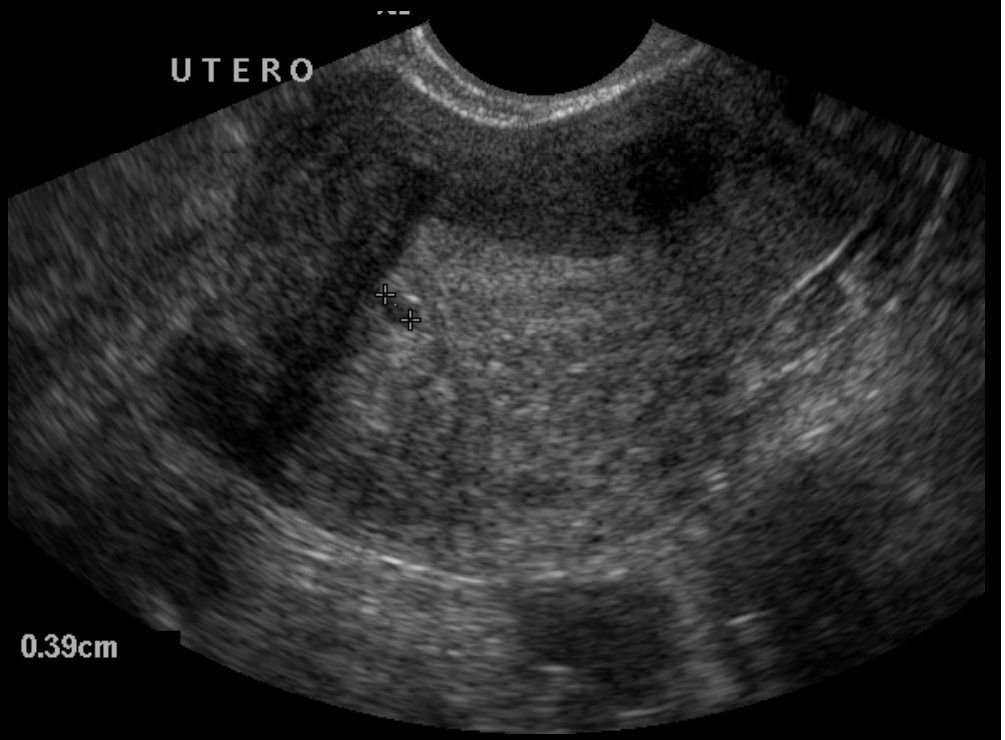

Adenomiose - RM

- Confirma o diagnóstico
- T2
  - áreas mal definidas de diminuição da intensidade de sinal no interior do miométrio
  - espessamento difuso ou focal da zona juncional

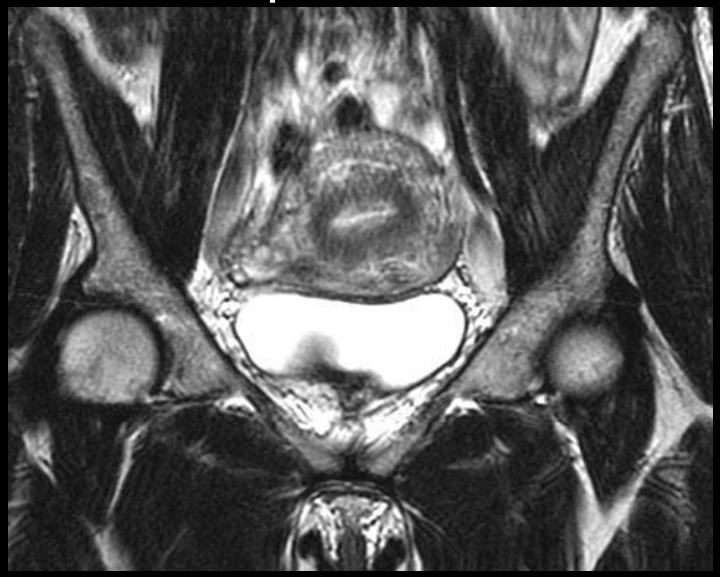

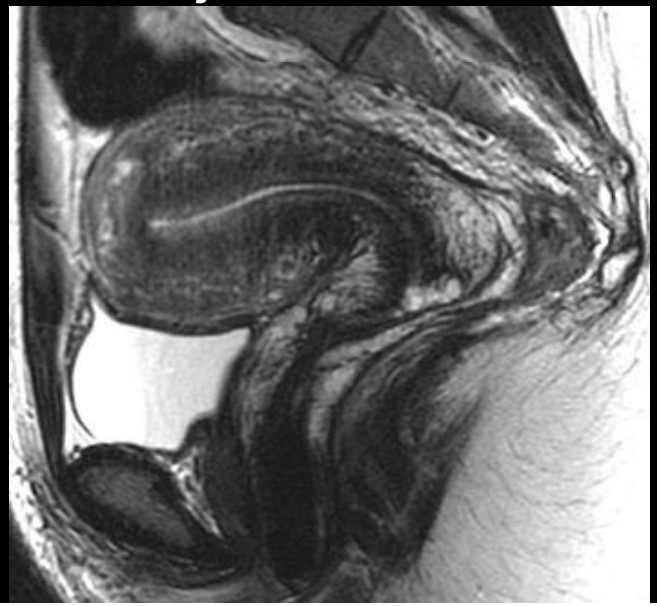

Malformações arterio-venosas

- Plexo vascular de artérias e veias sem rede capilar interveniente
- Raro
- Miométrio (++) e endométrio

Etiologia

- Congénita
- Adquirida: traumatismo, cirurgia, neoplasia trofoblástica gestacional

Clínica

- Mulher em idade fértil
- Metrorragias

Malformações arterio-venosas

Ecografia

- !!Curetagem pode resultar em hemorragia catastrófica!!
- Múltiplas estruturas serpiginosas anecogénicas intra-pélvicas

Doppler

- Faz o diagnóstico mostrando mosaico de fluxo nas estruturas anecogénicas
- Fluxo de alta velocidade e baixa resistência

Tratamento

- Embolização

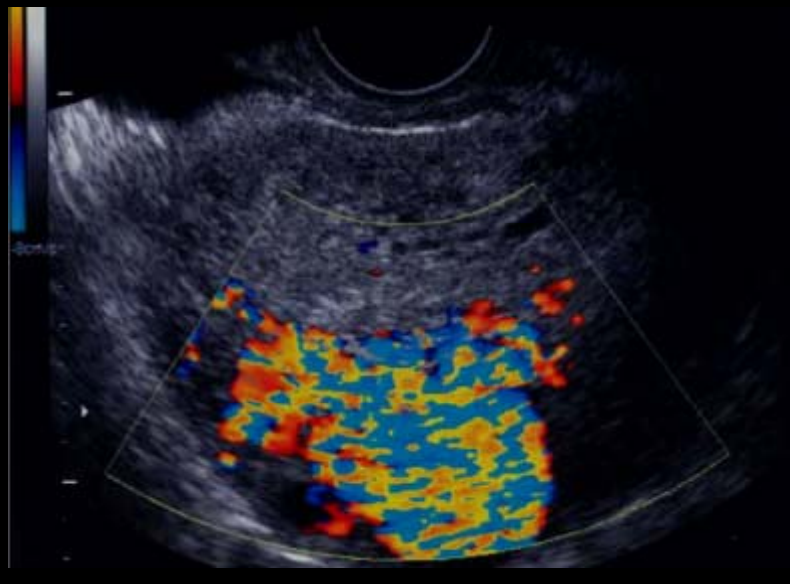

Alterações do endométrio

Endométrio pós-menopausa

- ≤ 5mm é considerado normal e exclui a presença de carcinoma do endométrio
- THS – avaliar 4 a 5 dias após hemorragia de privação, quando o endométrio está mais fino
- Líquido endometrial:
  - Pequena quantidade é normal
  - Maior quantidade: estenose cervical benigna; lesão maligna

Hiperplasia endometrial

Anatomia patológica

- Proliferação de tecido glandular endometrial de tamanho e forma irregulares.
- Com ou sem atipia celular
- 25% das situações de hiperplasia atípica progridem para carcinoma

- Simples (quísticas) ou complexas (adenomatosas)

Hiperplasia endometrial

Etiologia

- THS
- Ciclos anovulatórios
- Doença ovárica poliquística
- Obesidade
- Tumores produtores de estrogéneo: tumores de células da granulosa, tecomas

Clínica

- Hemorragia uterina

Hiperplasia endometrial

Ecografia

- Espessamento difuso e ecogénico do endométrio
- Espessamento focal ou assimétrico
- Pequenos quistos

- Biopsia é necessária para fazer o diagnóstico

Hiperplasia endometrial - Tamoxifeno

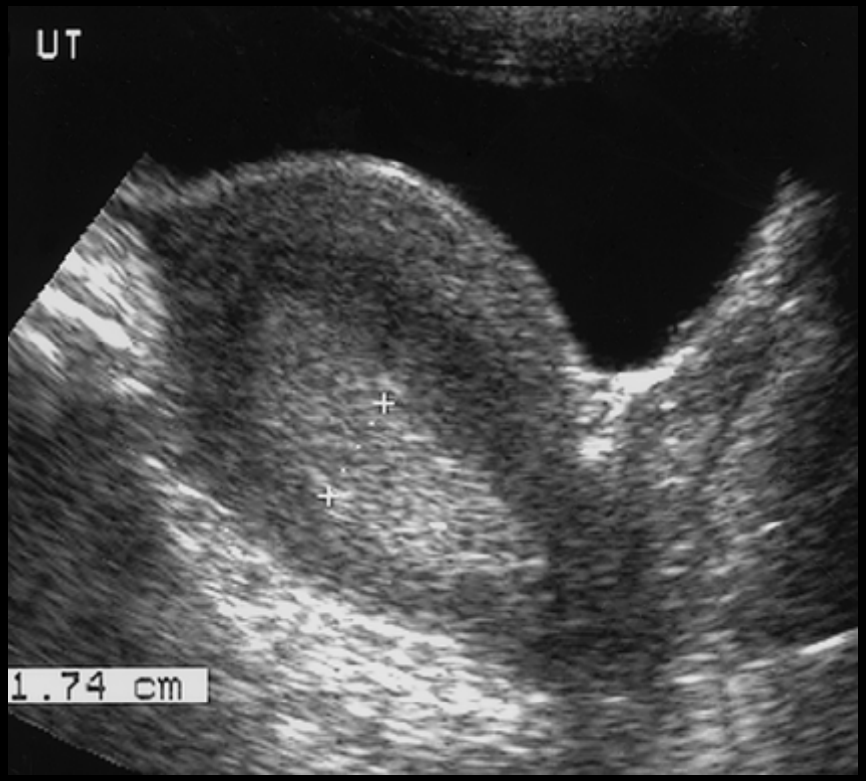

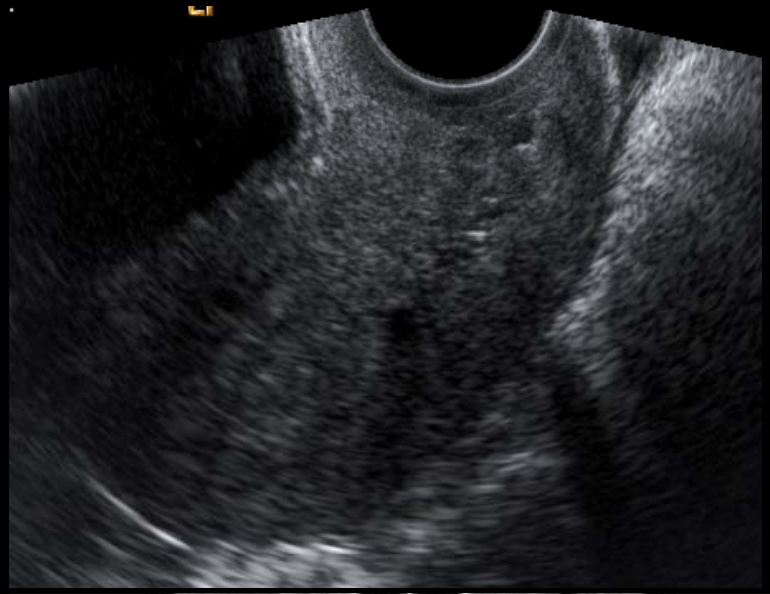

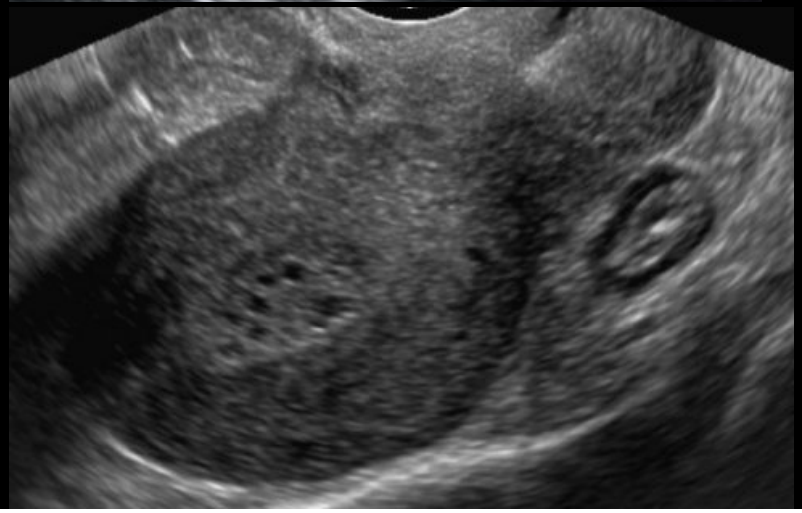

Pólipos endometriais

- Perimenopausa e pós-menopausa
- Assintomáticos, hemorragia uterina, infertilidade
- Malignização é incomum

Ecografia

  - Sésseis ou pediculados
  - Nódulo ecogénico na cavidade endometrial
  - Espessamento endometrial focal ou difuso
  - Doppler pode detectar artéria nutritiva
- Histerosonografia é a técnica ideal

Tratamento

  - Sintomas – curetagem

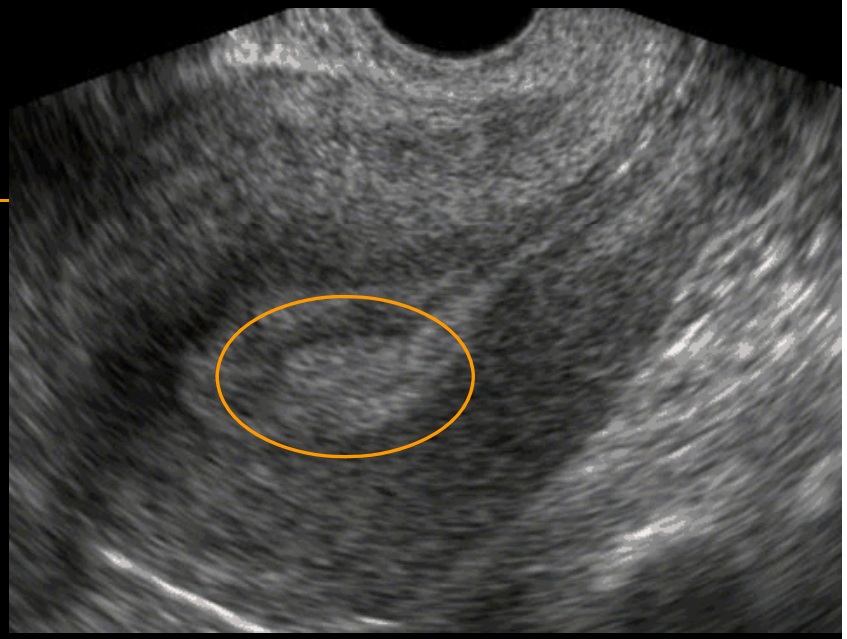

Carcinoma do endométrio

- Neoplasia maligna do foro ginecológico mais comum
- 80% em idade pós-menopausa
- Factores de risco
  - THS
  - Ciclos anovulatórios
  - Obesidade
  - Hiperplasia endometrial
  - Tamoxifeno (efeito estrogénico na mulher pós-menopausa)

Carcinoma do endométrio

Clínica

- Hemorragia uterina
- 10% das mulheres pós-menopáusicas com metrorragias têm carcinoma do endométrio

Ecografia

- Endométrio espessado, indistinguível de hiperplasia e pólipos
- Textura heterogénea, com margens irregulares e mal definidas
- Hidrometra ou hematometra por obstrução do canal endometrial

Estadiamento

- Ecografia: invasão do miométrio
- RM: invasão do miométrio, extensão para o colo, linfadenopatias, metastização
- TC: linfadenopatias, metastização

Carcinoma do endométrio

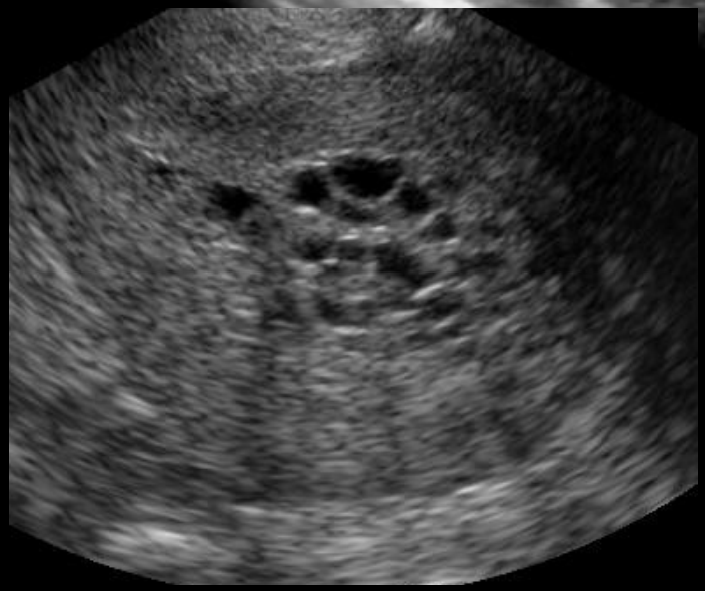

Hidro, hemato e pio-metrocolpos

Etiologia

- Hímen imperforado
- Septo vaginal
- Atrésia vaginal
- Corno uterino rudimentar
- Estenose cervical secundária
  - Tumor cervical ou endometrial
  - Fibrose pós-irradiação

Ecografia

- Distensão da vagina ou cavidade uterina, com conteúdo líquido de ecogenicidade variável

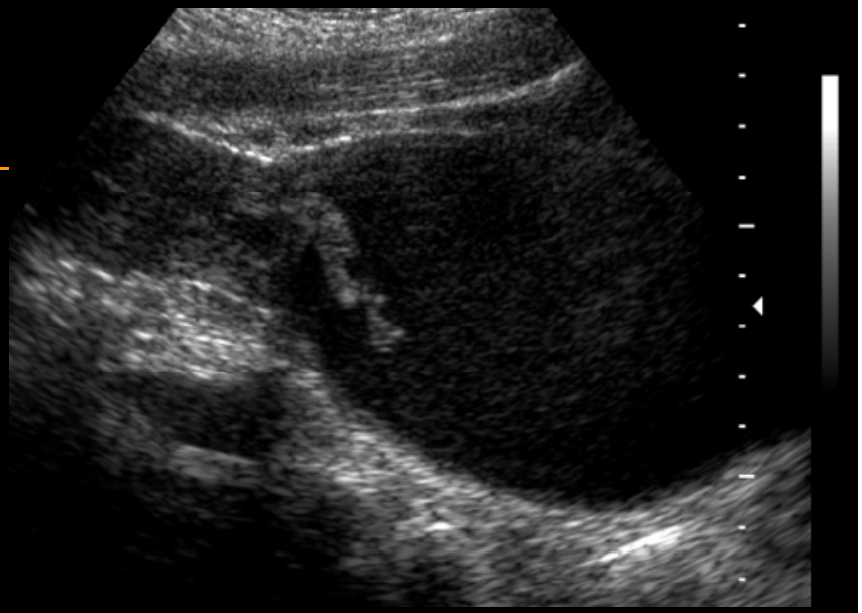

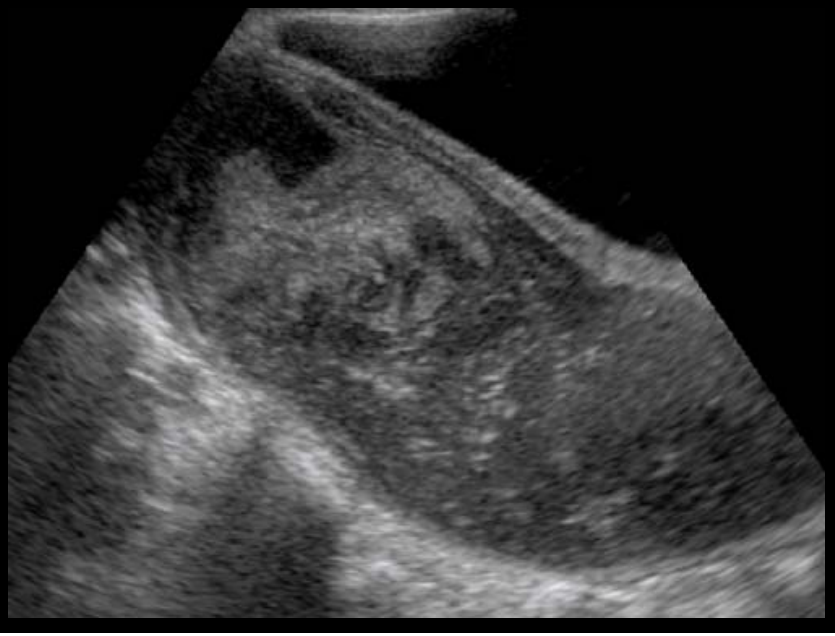

Endometrite

Etiologia

- Pós-parto
- Curetagem
- Doença inflamatória pélvica

Ecografia

- Endométrio espessado e irregular
- Derrame endometrial
- Gás na cavidade endometrial (pode ser normal no pós-parto)

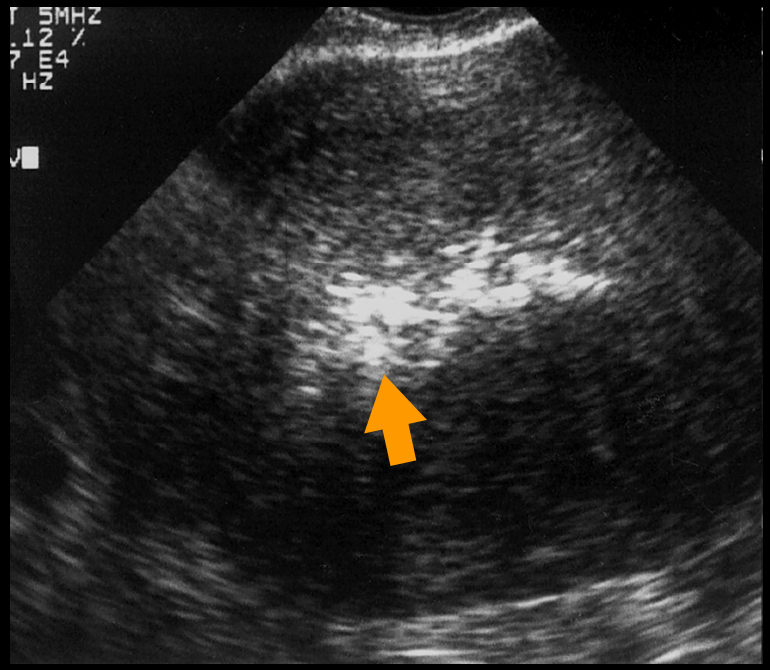

Sinéquias uterinas ou síndrome de Asherman

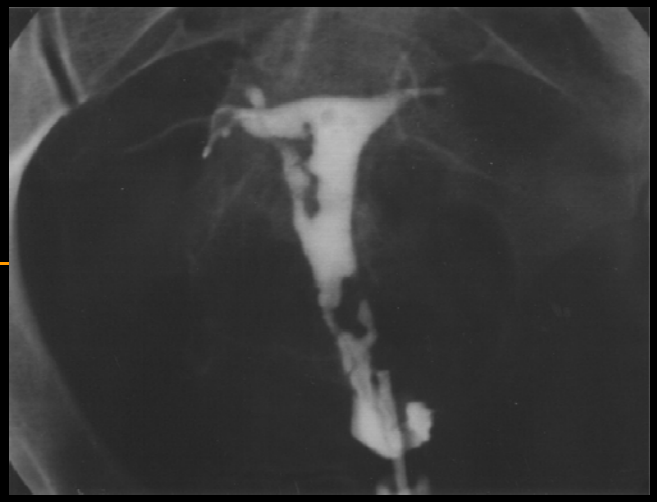

Responsáveis por infertilidade e aborto espontâneo

- Etiologia
  - Pós-traumáticas ou pós-cirúrgicas
- Ecografia
  - Diagnóstico difícil, facilitado se há líquido a distender a cavidade endometrial
- Histerosonografia, histerosalpingografia
- Tratamento
  - Histeroscopia

Anomalias do colo uterino

- Quistos de Naboth: ecogenicidade interna quando hemorragia ou infecção
- Pólipos: diagnóstico clínico
- Leiomiomas
- Estenose cervical
- Cancro do colo: diagnóstico clínico

Patologia tubar

Doença inflamatória pélvica

- Etiologia
  - Doença sexualmente transmissível – cervicite ascendente
  - Extensão directa apartir de abcesso apendicular, diverticular ou pos-cirúrgico
  - Complicação puerperal ou pós-aborto
  - DIU é factor de risco
- Clínica
  - Dor, febre, corrimento

Doença inflamatória pélvica - Ecografia

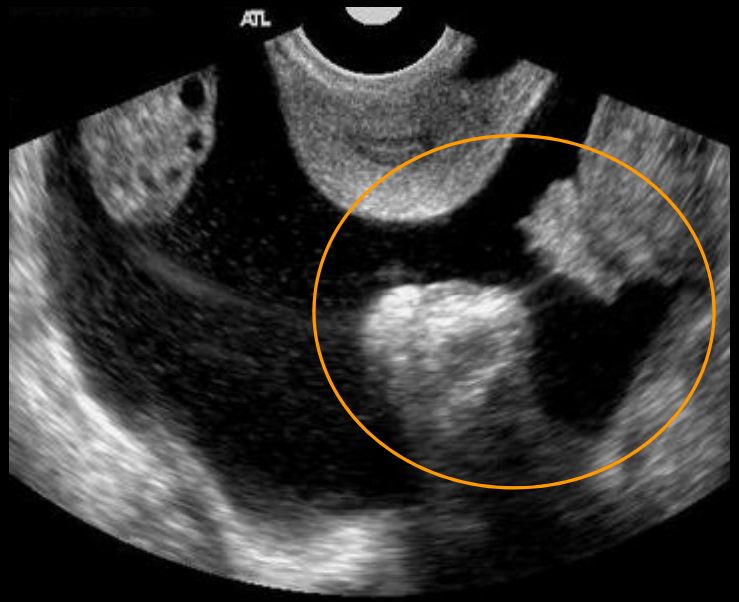

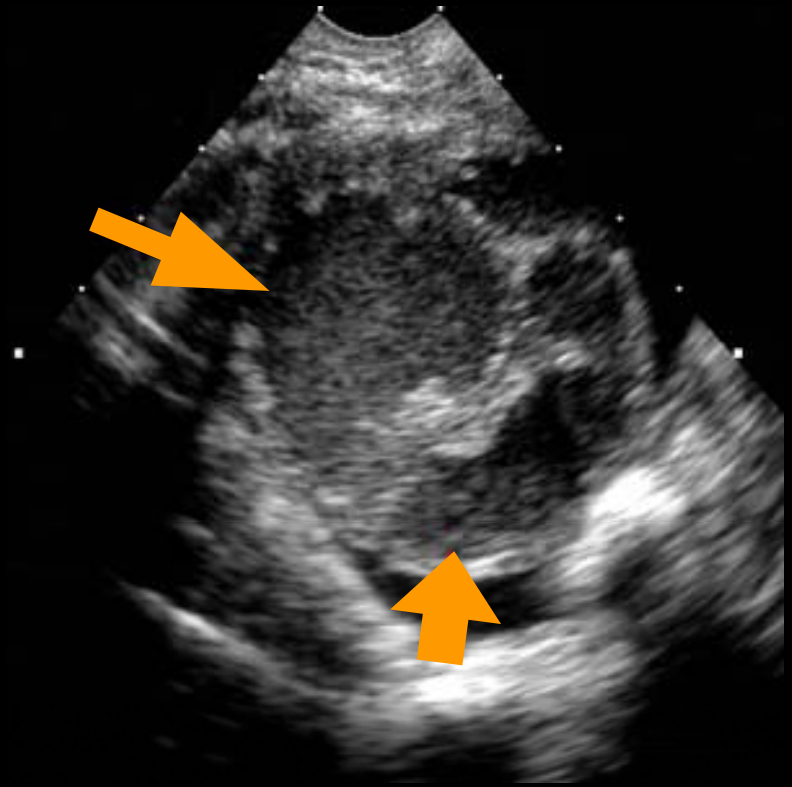

Doença inflamatória pélvica - Ecografia

- Endometrite: espessamento endometrial, líquido endometrial
- Pus no fundo-de-saco: derrame com focos ecogénicos
- Inflamação peri-ovárica: ovários aumentados de volume com múltiplos quistos e margens indefinidas
- Piosalpinge ou hidrosalpinge: trompas preenchidas por líquido, com ou sem ecos internos, sem movimentos peristálticos
- Complexo tubo-ovárico: aderências peri-ováricas e fusão da trompa inflamada com o ovário
- Abcesso tubo-ovárico: massa complexa multiloculada com septações, margens irregulares e ecogenicidade interna dispersa, gás

Gravidez ectópica

- Clínica
  - Dor, hemorragia, massa palpável
  - ↑ β-HCG
- Ecografia

Útero

- Normal
- Espessamento decidual sem saco gestacional
- Líquido na cavidade endometrial

Estruturas extra-uterinas

-Derrame no Douglas

-Quisto anexial simples

-Massa anexial complexa

-Anel ecogénico tubar

-Embrião vivo fora do útero

Gravidez ectópica

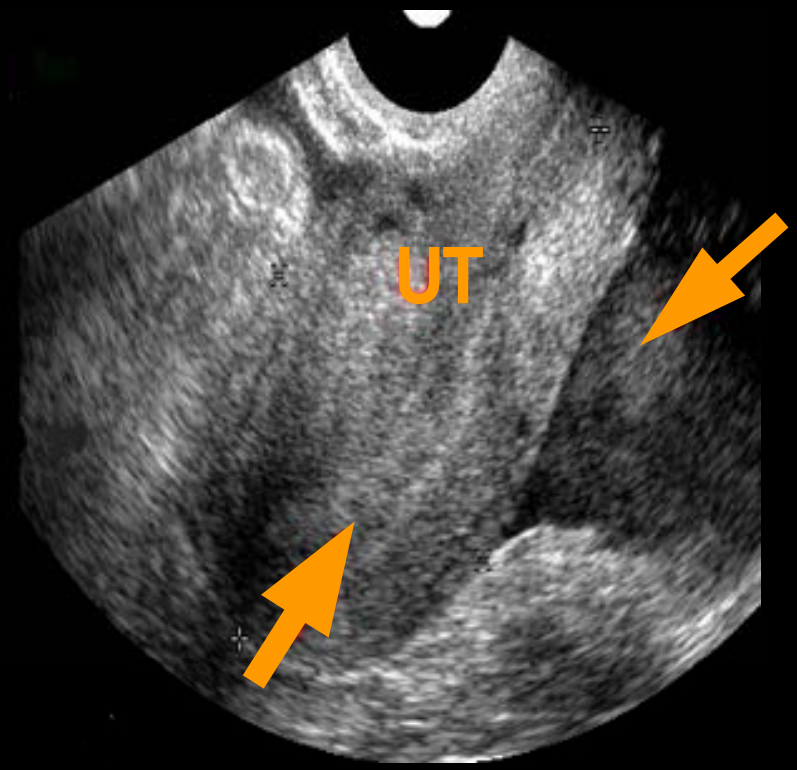

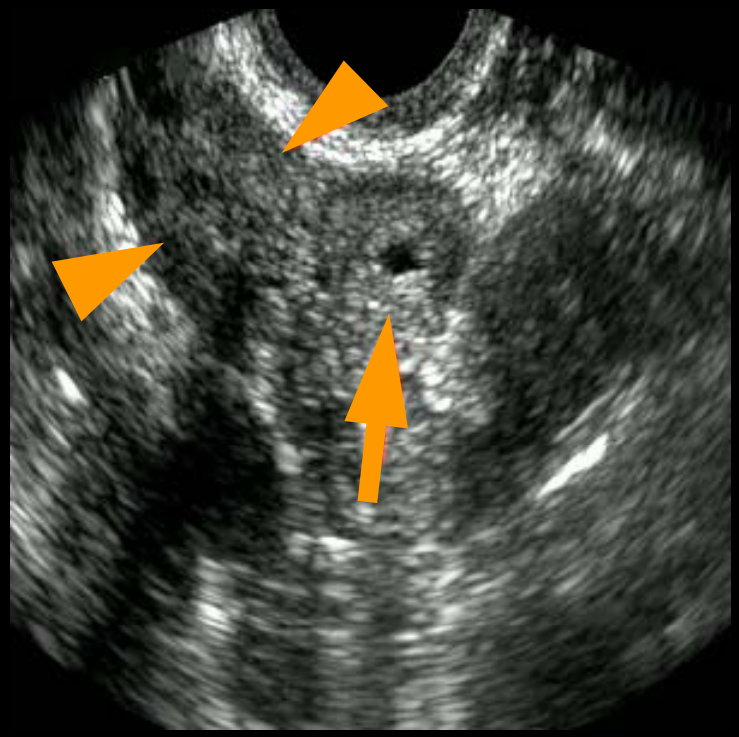

4 A 11 DE MAIO NOITES DO PARQUE
QUEIMA DAS FITAS
COIMBRA 07
108 ANOS DE PRAXE, CULTURA E DESPORTO