Caso Clínico

20 de Abril de 2005

Olga Vaz

Serviço de Imagiologia dos H.U.C.

História Clínica

- A.D.S.V.R.
- Sexo: Masculino
- Idade: 57 anos
- Raça: Caucasiana
- Data de internamento: Abril de 2004

História Clínica

- <u>História da Doença Actual:</u>

  - Dor referida ao terço proximal da perna esquerda, com cerca de um ano e meio de evolução

História Clínica

- AP:

  - Cirurgia pulmonar anterior (Janeiro 2003):

  nódulo pulmonar no lobo superior direito - Hamartoma

- AF:

  - Irrelevantes

História Clínica

- Exame objectivo:

  - Sem alterações

- Exames laboratoriais:

  - Hemograma - Normal

  - Bioquímica - Normal

Radiologia Convencional

Tomografia Computorizada

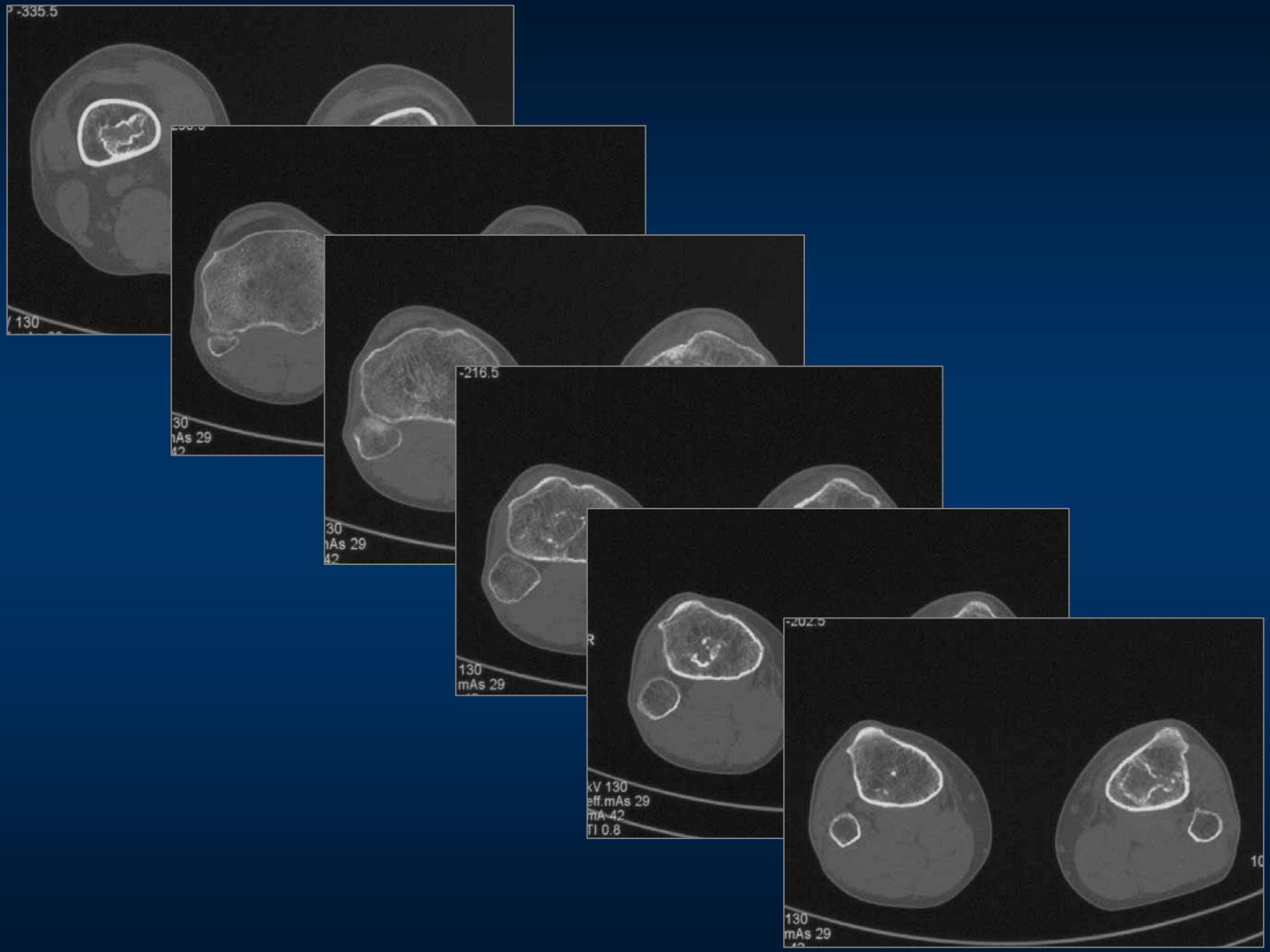
-335.5
-216.5
130
mAs 29
kV 130
eff.mAs 29
mA 42
TI 0.8

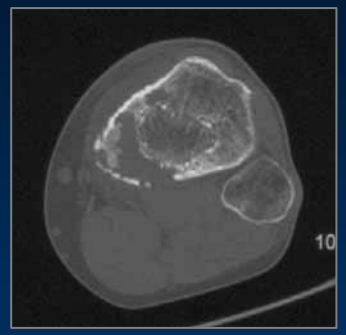
10

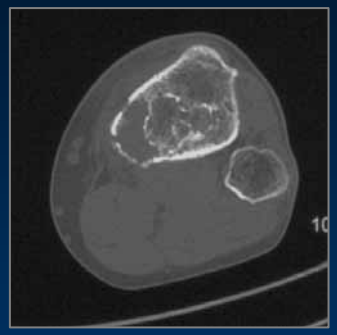
10

10

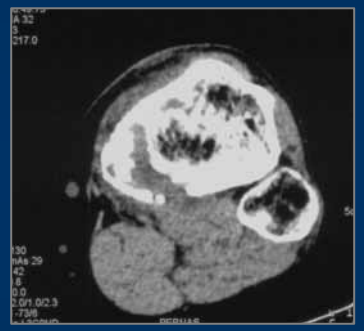

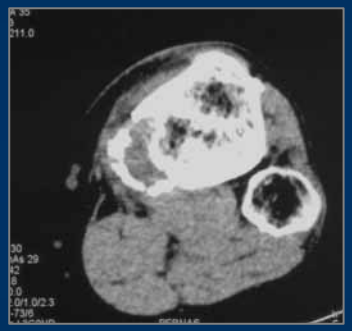

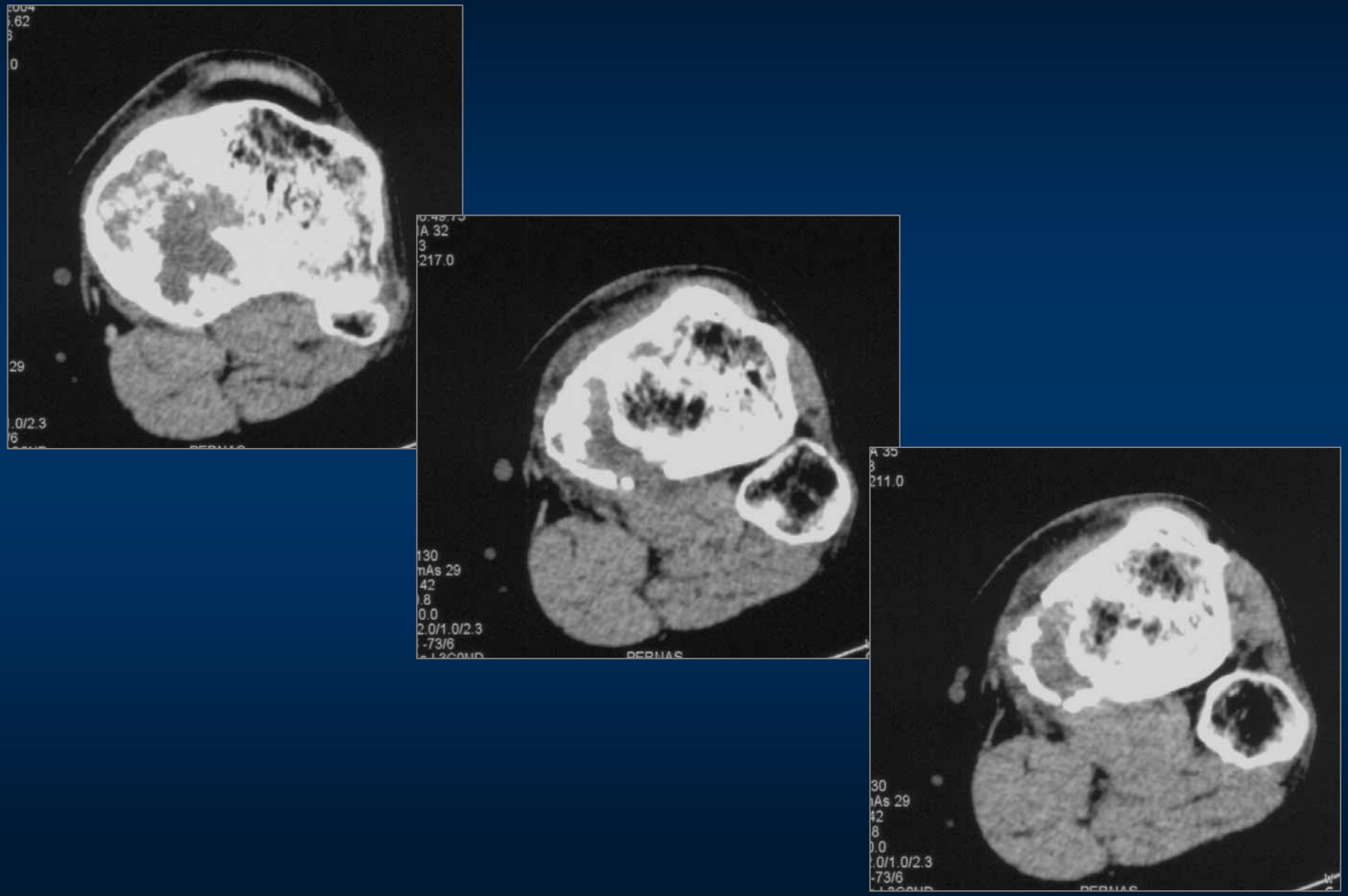
217.0
mAs 29
211.0
mAs 29

Cintigrama

drt
esq
ANTERIOR

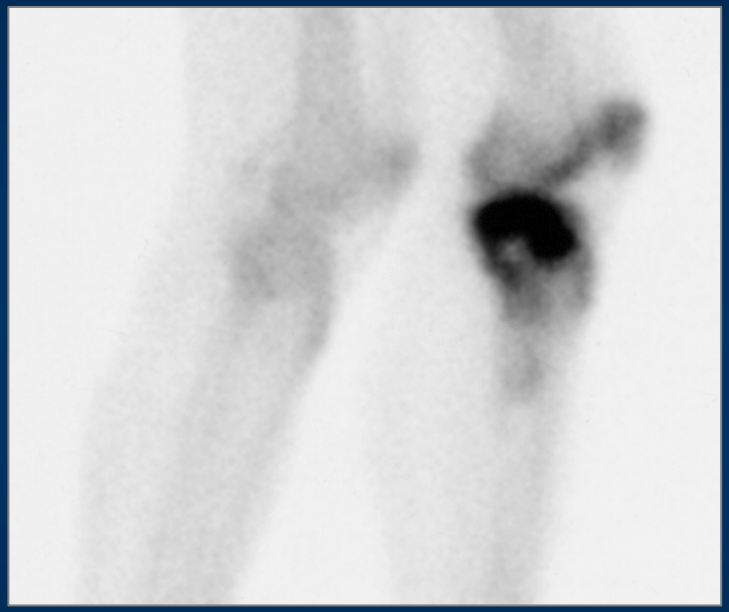

Ressonância Magnética

LO, ANTONIO DINIS
HAL
Hosp. Univ. Coim
Sympl
MR 20
ar-47;57Y
Y 1
r-04
03 PM
6 / 2
SP P
FoV 300
Cor>Tra(-5.0)>Sag
:SP1,2,3

A 8 / 2
HAL

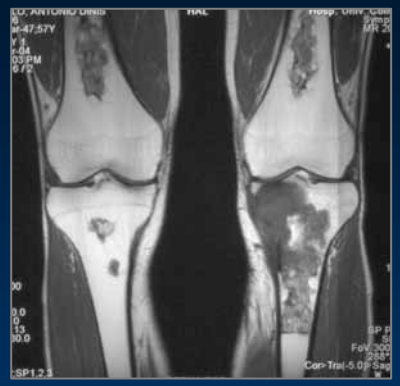

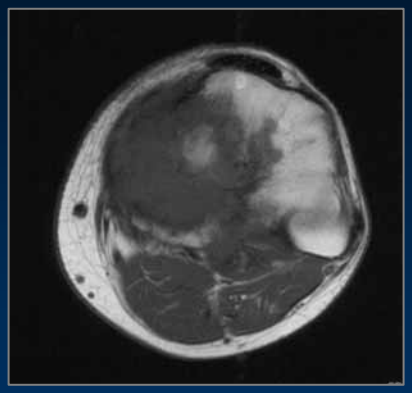

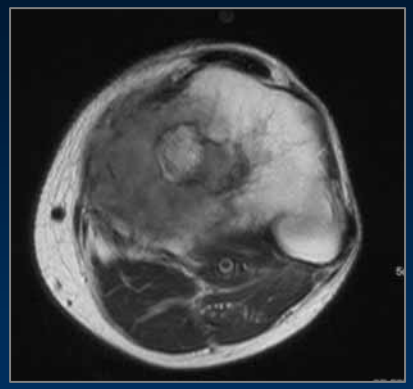

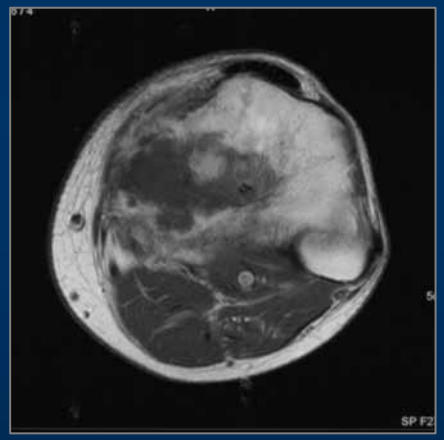

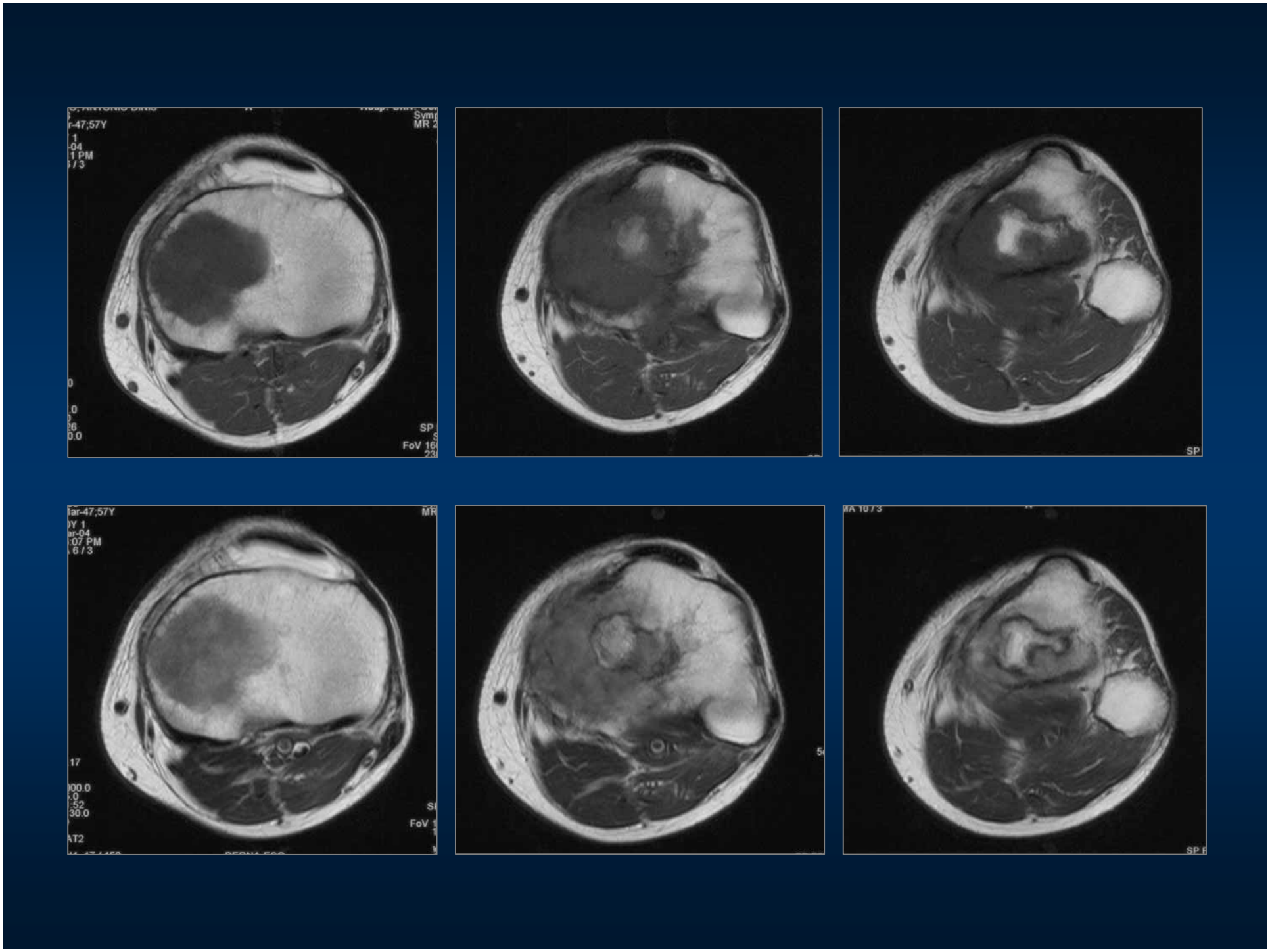

IMA 8 / 4
H

IA 9 / 4
H

10 / 4
H

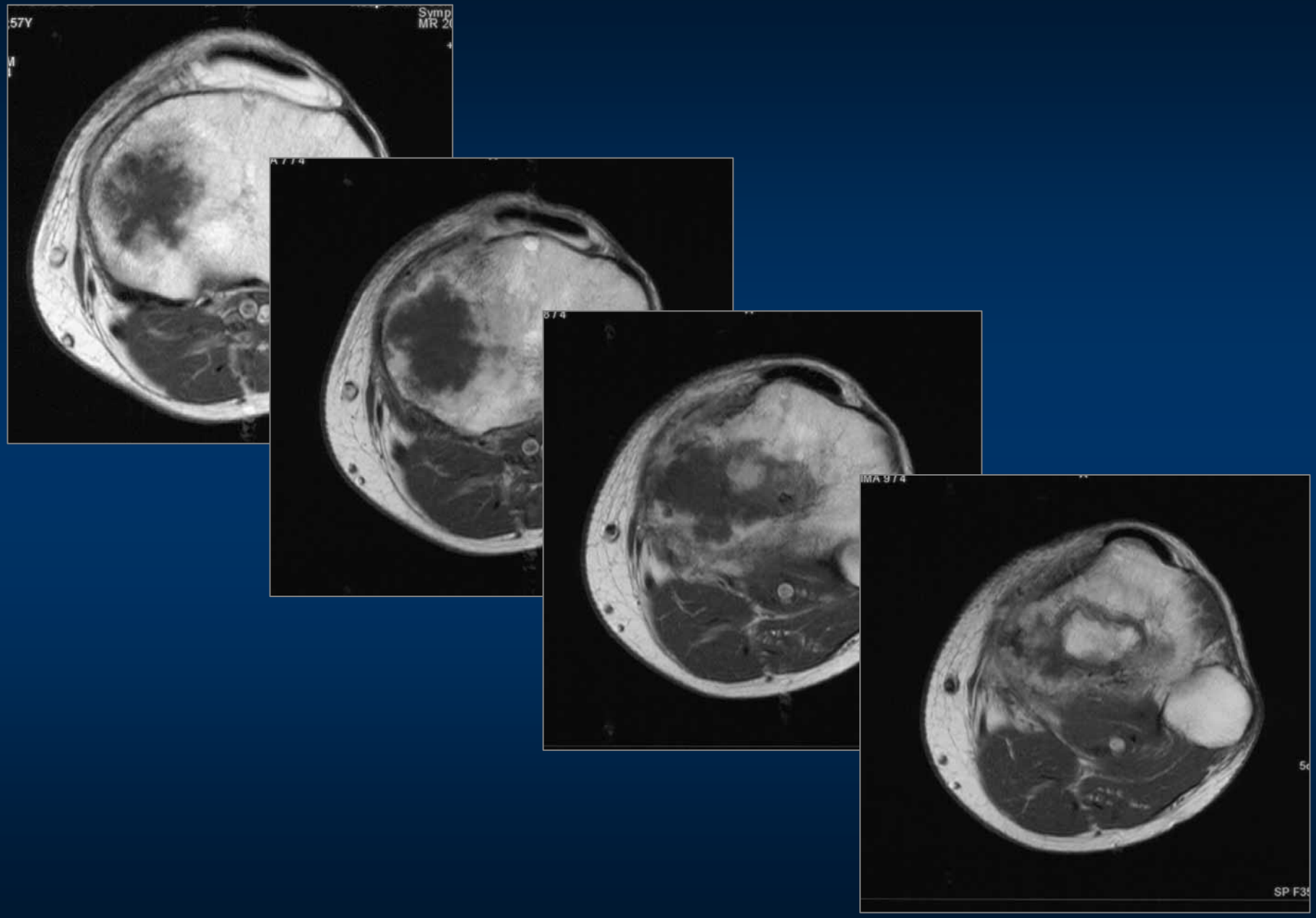
57Y
Symp
MR 2
IMA 974
SP F3

Hipóteses de Diagnóstico

2 tipos de lesões

Enfartes ósseos
Encondromas múltiplos

Degenerescência maligna

- Histiocitoma fibroso maligno
- Fibrossarcoma
- Osteossarcoma
- Condrossarcoma

Hipóteses de Diagnóstico

- Enfartes ósseos
- Encondromas múltiplos

- Lesão lítica com área esclerótica periférica ✓
- Podem ser múltiplos ✓
- Contornos irregulares; aspecto “serpiginoso” ✓
- Localização medular na região metadiafisária de osso longos ✓
- Halo de hipossinal em T1 e T2 e área central com intensidade de sinal variável (hipossinal em T1 e T2 ou isossinal com a medular do osso são) ✓
- Associados a corticoterapia, hemoglobinopatias, alcoolismo, D. Gaugher ✗

Hipóteses de Diagnóstico

- Enfartes ósseos
- Encondromas múltiplos

- Tumor benigno cartilaginoso
- Podem ser múltiplos (D. Ollier), sendo nestes casos mais frequentes nos ossos longos ✓
- Localização medular, metadiafisária ✓
- Geralmente unilaterais e assimétricas ✗
- Ossos afectados deformados ✗
- Lesão lítica com calcificações centrais: punctiformes, em flocos, arcos e aneis, podendo haver erosão endóstica ✗
- Hipossinal T1 e hipersinal T2, com áreas de hipossinal (calcificações) ✗

Hipóteses de Diagnóstico

- Histiocitoma fibroso maligno/ Fibrossarcoma
- Osteossarcoma
- Condrossarcoma

- Todas as idades (pico incidência 40-50 anos) ✓
- Predomínio sexo masculino M (HFM) ✓
- Localização nas extremidades dos ossos longos, particularmente à volta do joelho ✓
- Lesão lítica destrutiva, sem mineralização central; com ou sem massa de tecidos moles ✓
- Hipossinal T1, aumento da intensidade de sinal T2; heterogénea ✓
- Secundários a D. Paget, enfarte ósseo, RT ✓

Hipóteses de Diagnóstico

- Histiocotoma fibroso maligno/ Fibrosarcoma
- Osteossarcoma
- Condrossarcoma

- Idade < 30A (80%) ✗
- Em idades mais avançadas (> 40 A) são geralmente secundários a lesões pré-existentes: D. Paget, enfartes ósseos e RT ✓
- Predomínio no sexo maculino ✓
- Metáfise dos ossos longos (fémur distal e tíbia proximal) ✓
- Padrão de destruição óssea permeativo ou carcomido, com calcificações em “nuvem” ✗
- Reacção perióstica e massa de tecidos moles ✗
- Formas líticas, com padrão de destruição geográfico com bordo mal definido ✗

Hipóteses de Diagnóstico

- Histiocitoma fibroso maligno/ Fibrossarcoma
- Osteossarcoma
- Condrossarcoma

- Adultos > 40 anos ✓
- Podem ser secundários a encondromas e osteocondromas múltiplos (> risco de malignização que as lesões solitárias) ✓
- Bacia, costelas e ossos longos ✓
- Lesão lítica expansiva, com rotura da cortical e massa de tecidos moles ✓
- Calcificação da matriz condroide ✗

Seguimento e Conduta

Biópsia cirúrgica da extremidade proximal tíbia esquerda
(27/4/2004)

Diagnóstico histopatológico:

"As características histomorfológicas e imunofenotípicas da lesão são consistentes com área de esclerose/ fibrose pós enfarte ósseo englobando área com células atípicas, sugerindo a presença de uma lesão maligna mesenquimatosa (sarcoma) provavelmente de alto grau do tipo do histiocitoma fibroso maligno."

Seguimento e Conduta

- Iniciou QT pré-operatória
- Ressecção alargada dos 16 cm proximais da tíbia esquerda e reconstrução com prótese de substituição (28/9/04)
- Ressecção de metástase pulmonar no LIE (10/3/05)

Enfartes Ósseos – Degenerescência Maligna

- A degeneresgência sarcomatosa é uma complicação rara dos enfartes ósseos
- Em 1960 Furey e colaboradores descreveram a transformação maligna de enfarte ósseo em fibrossarcoma em 2 doentes com múltiplos enfartes ósseos, ambos os casos na tíbia

  (Furey et al. Fibrossarcoma arising at the site of bone infarts: a report of two cases, J.Bone Joint Surg. Am. 1960; 42:802-810)
- Enfarte ósseo traduz sequela de necrose óssea, evoluindo em várias fases
- Podem ser idiopáticos ou secundários a várias condições:
  - Corticoterapia
  - Anemia de células falciformes
  - Alcoolismo
  - D. Gaucher
  - D. mergulhadores
  - LES, vasculites

Enfartes Ósseos – Degenerescência Maligna

- A incidência de sarcomas associados a enfartes ósseos é baixa:
  - Mirra et al. encontraram 3 casos numa revisão de 525 sarcomas ósseos primários (incidência 0,6%) (Cancer 1977; 39: 186-194)
  - Panna Desai et al. encontraram 4 casos numa revisão de 384 sarcomas ósseos primários (incidência 1,04%) (Arch Pathol Lab Med 1996; 120: 482-489)

- Abdelwahab et al. (Skeletal Radiol. 1998) faz referência a apenas 43 casos referidos na literatura:

28 HFM; 7 osteossarcoma; 3 fibrossarcoma; descrevendo 5 casos de angiossarcoma associados a enfartes ósseos

- Predomínio no sexo masculino (30:13)
- Idade: 50 anos
- Clínica: dor e tumefacção local; fractura patológica

Enfartes Ósseos – Degenerescência Maligna

- Locais mais afectados: fémur distal e tíbia proximal; também descrita a localização no úmero e rádio

- A fisiopatologia é desconhecida: a transformação maligna ocorre nas áreas do enfarte onde há actividade reparadora celular, particularmente à periferia

- A maioria dos sarcomas desenvolve-se a partir de enfartes ósseos com longa evolução (vários anos), de dimensões consideráveis e localizados na região metadiafisária dos ossos longos

Enfartes Ósseos – Degenerescência Maligna

- Radiologia convencional:
  - Localização metafisária, diafisária ou metadiafisária, com sede medular, num osso longo
  - Lesão mista com osteólise e esclerose periférica, de contornos irregulares (morfologia “serpiginosa”)
  - Àrea lítica, destrutiva, mal definida, frequentemente com rotura da cortical
  - Reacção perióstica e massa de tecidos moles

Enfartes Ósseos – Degenerescência Maligna

- TC:
  - Permite avaliar melhor os limites da lesão, mostrando melhor a relação entre o tumor osteolítico e as calcificações centrais do enfarte medular ósseo
  - Integridade da cortical óssea e reacção perióstica
  - Massa de tecidos moles

Enfartes Ósseos – Degenerescência Maligna

- RM:
  - Halo de hipossinal periférico em T1 e T2 (ossificação periférica)
  - Intensidade de sinal variável no centro da lesão (nalguns casos isointensa com a medular do osso são – áreas de gordura)

  - Área de degenerescência maligna: hipossinal em T1 e hipersinal em T2
  - Heterogénea; sofrendo efeito de realce após gadolínio
  - Extensão e grau de envolvimento ósseo e dos tecidos moles adjacentes

Diagnóstico – Correlação anatomo-clínico-radiológica

Enfartes Ósseos – Degenerescência Maligna

- Tratamento:

  - Excisão cirúrgica alargada

  - RT e/ou QT

  - Mau prognóstico: taxas de sobrevida de 14% aos 5 anos no caso dos osteossarcomas e de 22% no caso do histiocitoma fibroso maligno