Fat in the liver: diagnosis and characterization

Carlos Valls et al

Eur Radiol (on line – 14 February 2006)

João Filipe Costa
Clínica Universitária de Imagiologia
Hospitais da Universidade de Coimbra
Director: Prof. Doutor Filipe Caseiro Alves
5 de Abril de 2006

Objectivos

- Revisão das técnicas imagiológicas úteis para detecção e caracterização de gordura no fígado

- Esteatose hepática difusa e focal
- Lesões hepáticas focais com metamorfose adiposa

Introdução

- O diagnóstico e caracterização de gordura no fígado é um desafio diagnóstico na prática diária do radiologista
- Achados atípicos de esteatose hepática e tumores contendo gordura são uma causa frequente de erros de diagnóstico
- Presença de gordura vai comprometer significativamente a qualidade do exame, nomeadamente, US e TC
- Com RM, técnicas supressoras de gordura podem ser usadas para ultrapassar essa limitação

Ecografia

- Por rotina utilizada como estudo inicial do fígado

- Aparência altamente variável
  - gordura macroscópica: massas hiperecogénicas com atenuação posterior

- Fígado “hiperreflectivo”: também fibrose hepática
- Na maioria apenas um diagnóstico de alteração fibro-adiposa pode ser sugerido

Ecografia

- Apesar de avanços recentes (harmónica, contrastes), ecografia mantém várias limitações diagnósticas, tanto na esteatose difusa como focal

TC

- Técnica eficaz na detecção e caracterização de gordura macroscópica desde que seja efectuada uma aquisição sem CIV

- Medições da densidade no fígado e baço é muito útil

TC

- Tipicamente: baço <8-10UH que fígado
- Se fígado (UH) < baço (UH) → esteatose

- *Piekarsky*
  - (fígado-baço) > 10 UH: altamente preditivo

- Contudo, TC habitualmente realizada após CIV → acuidade comprometida

RM

- Pode detectar gordura com eficácia
- T1: tempo de relaxamento muito curto, conduz a hipersinal
- T2: tempo de relaxamento relativamente mais curto, com sinal baixo a intermédio
- Duas técnicas para detectar gordura no fígado:

  - desvio químico

  - saturação de gordura

Desvio químico

- Protões de gordura e água no corpo humano sujeitos a diferentes forças magnéticas

  - ambientes químicos ligeiramente diferentes

  - electrões circundantes produzem heterogeneidades no campo magnético
- Protões em água (O-H) têm menor densidade electrónica do que protões em moléculas lipídicas (C-H)

  - na água: campo magnético mais forte, conduz a maior frequência de ressonância

Desvio químico

- Diferença na frequência é usada para criar imagens em fase e em oposição de fase
- Os vectores de magnetização da água e gordura estão alternadamente em fase e em oposição de fase, dependendo do tempo de eco e da força do campo
- A 1,5 T

  - 2,2ms: imagens em oposição de fase

  - 4,2ms: imagens em fase

Desvio químico

- Em fase

  - sinais de água e gordura são aditivos e contribuem para o hipersinal

- Oposição de fase

  - sinais de água e lípidos interferem, destruindo-se (vectores são opostos) → perda significativa de sinal

Desvio químico

- Útil para lesões com mistura de água e gordura, tal como esteatose
- Lesões compostas exclusivamente por água ou gordura mantêm os sinais

Desvio químico

- Fígado com sobrecarga de ferro

  - pode não ser possível detectar presença de gordura

  - alta concentração de ferro distorce o campo magnético, levando a marcada perda de sinal do parênquima

  - espectroscopia RM: útil na avaliação do grau de acumulação lipídica em doentes com sobrecarga de ferro

Saturação de gordura

- Utilizam as diferenças na frequência de ressonância entre gordura e água
- Um pulso de saturação é aplicado antes dos pulsos standard → vector de magnetização da gordura = 0
- Imagens obtidas apenas vão mostrar sinal dos núcleos de água (sem contribuição da gordura)

Saturação de gordura

- Vantagem: apenas modificam o sinal da gordura
- Principal limitação: maior tempo requerido para sequência
- Especialmente úteis para estudos dinâmicos com Gd e para lesões exclusivamente constituídas por gordura
- Para lesões com 50% ou menos de gordura, a técnica em oposição de fase é mais útil

Saturação de gordura

- Excitação selectiva de água

  - técnica nova que excita selectivamente a água utilizando um pulso de RF complexo que suprime o sinal da gordura

  - menor artefacto da gordura subcutânea e intra-abdominal

  - menor tempo de aquisição

Esteatose hepática

- Comum: 6 a 11% (autópsias)
- Acumulação anormal de vacúolos lipídicos no citoplasma, resultando de acumulação excessiva de triglicerídeos nos hepatócitos

Esteatose hepática

- Acumulação de lípidos ocorre quando o transporte de lipoproteínas está comprometido e/ou quando ácidos gordos acumulam

- Álcool (causa mais comum)

  - hepatotoxina que interfere com função mitocondrial e microssómica, levando a acumulação de lípidos

Esteatose hepática

- Histologicamente
  - Vacúolos lipídicos dentro dos hepatócitos
  - Avaliação quantitativa (percentagem de hepatócitos)
    - ligeira: <30%
    - moderada: 30 – 60%
    - severa: > 60%

Esteatose hepática

- Macrovesicular
  - um vacúolo grande, com desvio do núcleo
  - obesidade, diabetes e álcool

- Microvesicular
  - várias inclusões pequenas e núcleo no centro da célula
  - distúrbios do ciclo da ureia, gravidez e síndrome de Reye

Esteatose hepática

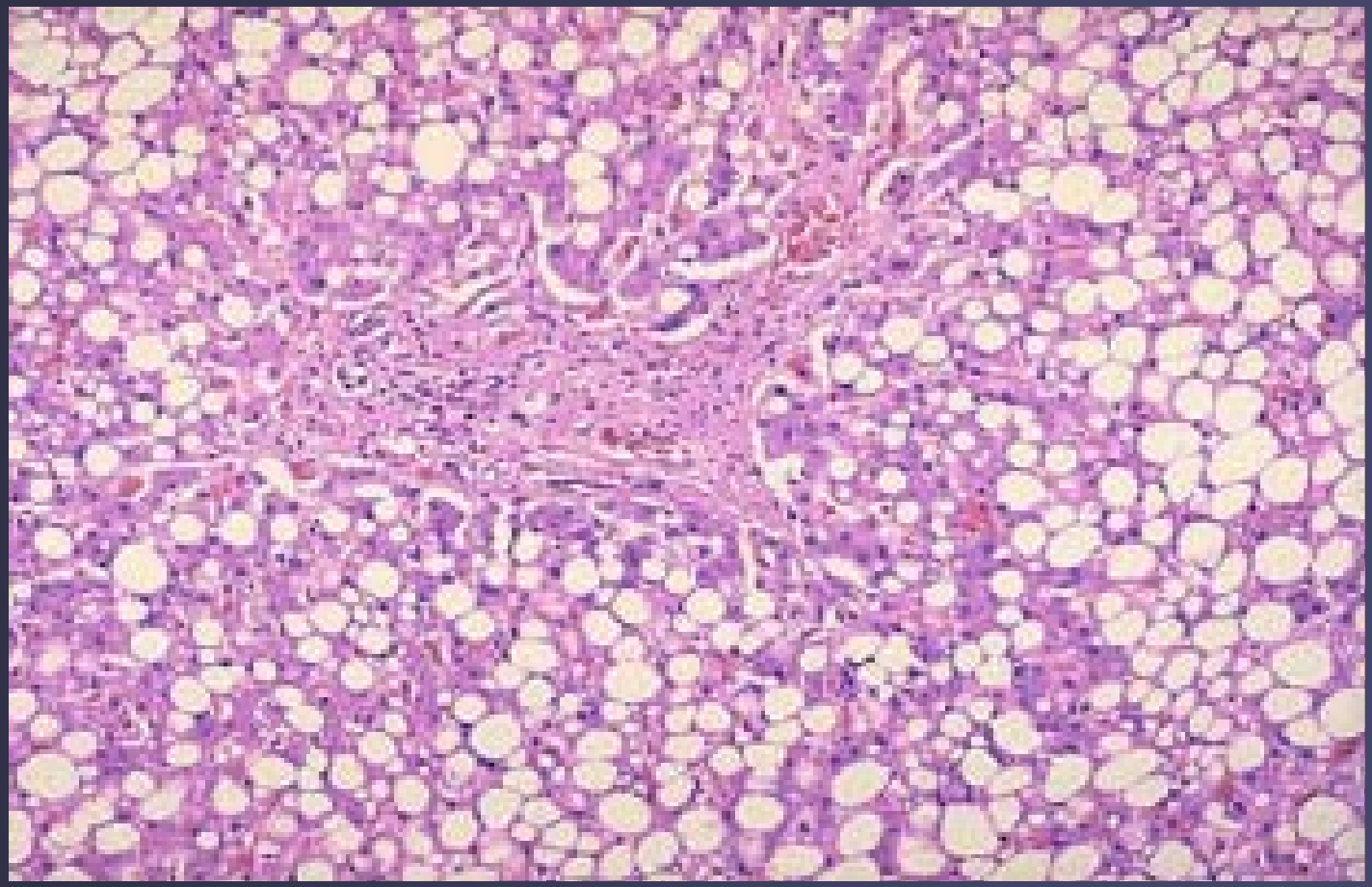

Esteatose hepática

- TC

  - parênquima hepático hipodenso

Esteatose hepática

- RM (T1 - oposição de fase)
  - parênquima hipointenso

Esteatose hepática

- Esteatohepatite

  - esteatose macrovesicular marcada pode ser indutor de necroinflamação e fibrose
- Esteatohepatite não-alcoólica

  - causa não alcoólica
  - cirrose numa minoria
  - sem dados imagiológicos
  - biópsia e correlação clínica

Parênquima poupado

- Pode ser interpretado como lesão tumoral focal
- Geralmente fáceis de reconhecer quando em localizações típicas (segmentos IV e V)

- Patogénese não clara

  - distúrbio do fluxo portal?

  - fluxo portal reduzido, hepatócitos nesse segmento recebem menos triglicerídeos e outros nutrientes

Parênquima poupado

- Localizações típicas

  - segmento IV, localização subcapsular (adjacente veia porta esquerda e leito vesicular): fluxo venoso aberrante

  - face posterior do segmento IV: drenagem gástrica aberrante

  - em torno do leito vesicular, ligamento falciforme, hilo hepático e áreas subcapsulares

Parênquima poupado

Parênquima poupado

Parênquima poupado

«Área de parênquima poupado e mtx carc. colo-rectal»

Parênquima poupado

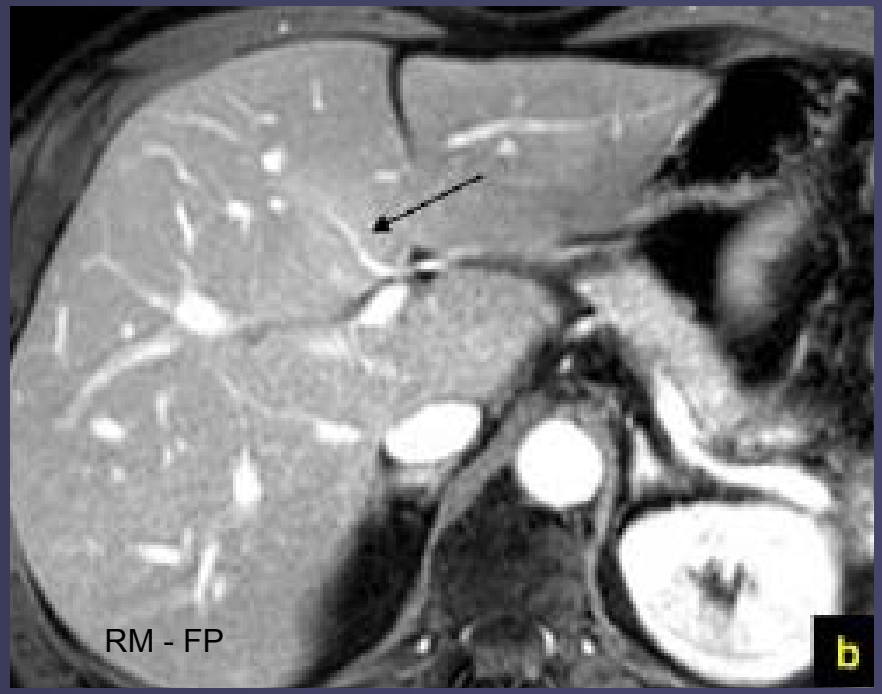

«Drenagem venosa aberrante»

Parênquima poupado

- Áreas nodulares em localizações atípicas:
  - ~ lesões tumorais (adenoma)
  - RM (oposição de fase); biópsia

- Em torno ou distal a tumor
  - por compressão vascular e fluxo portal reduzido
  - pode ser periférico, segmentar ou lobar, dependendo da relação entre o tumor e o vaso porta

Parênquima poupado

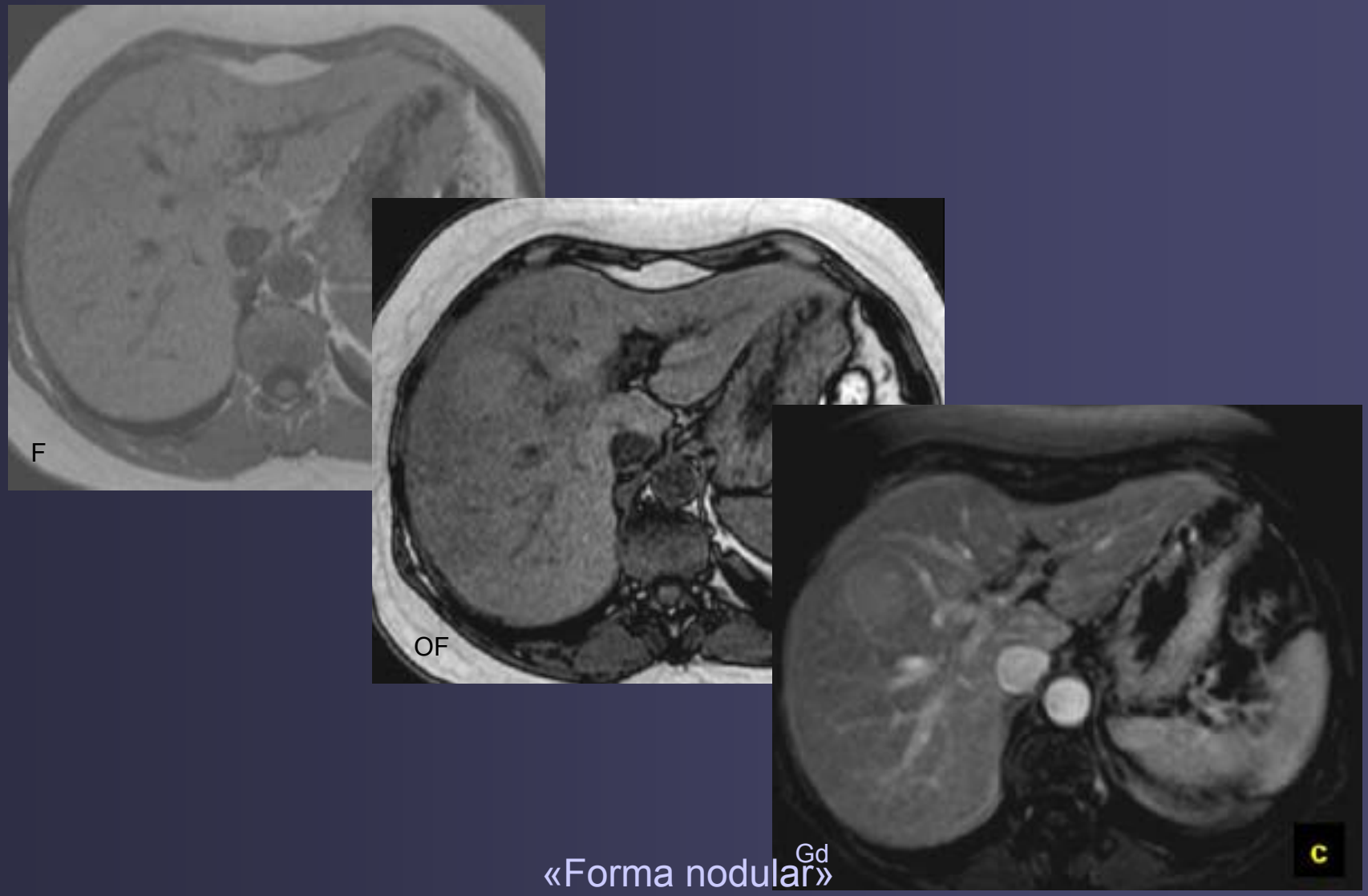

«Forma nodular»

Parênquima poupado

«Parênquima poupado peritumoral (mtx carcinoma colo-rectal)»

Esteatose focal

- Menos comum

- Distúrbio no fluxo portal?

  - acumulação de gordura por relativa isquémia (redução do fluxo portal)

  - redução aporte de determinadas substâncias desconhecidas

  - aumento de insulina no sangue portal

Esteatose focal

- Insulina

  - inibe oxidação de ácidos gordos livres e aumenta a esterificação em triglicerídeos

  - padrões inusuais de esteatose focal na periferia hepática, relacionada com injecção sc de insulina ou administração intraperitoneal

  - veia pancreatoduodenal aberrante drenando no segmento IV

  - padrão de esteatose circundando metástases hepáticas de insulinoma

Esteatose focal

- Características típicas

  - localização subcapsular, adjacente ao leito vesicular, ao ligamento falciforme, ao hilo hepático

  - margens geográficas

  - sem efeito de massa

  - vasos normais não distorcidos no interior

Esteatose focal

Esteatose focal

Esteatose focal

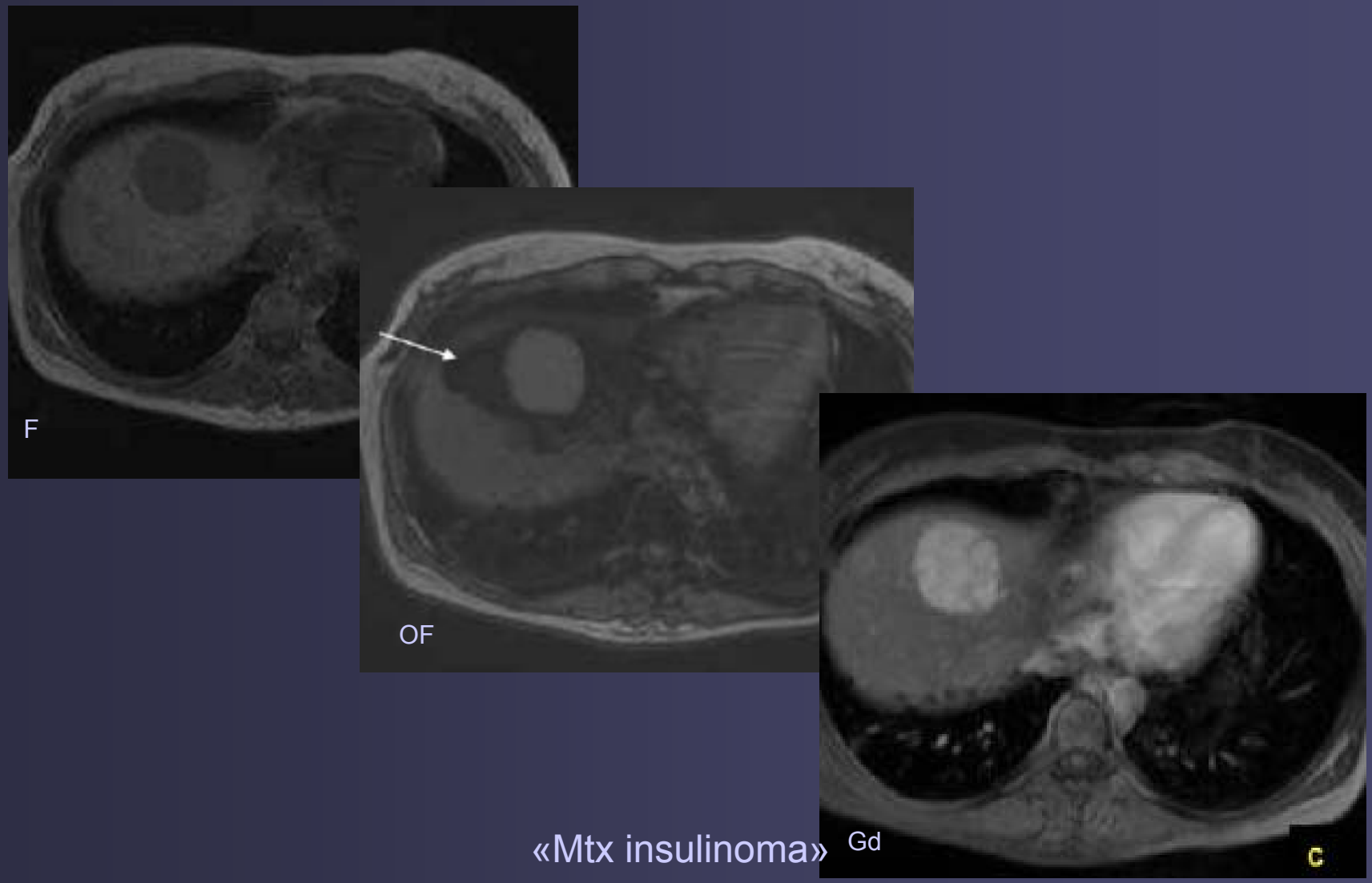

«Mtx insulinoma»

Esteatose focal

- Manifestações atípicas
  - distribuição
  - configuração nodular (~ tumor hepático)

- Infiltração nodular multifocal
  - incomum
  - TC: múltiplos nódulos hipodensos (simulando doença metastática)
  - dx: RM com desvio químico
  - alguns casos, biópsia percutânea

Esteatose focal

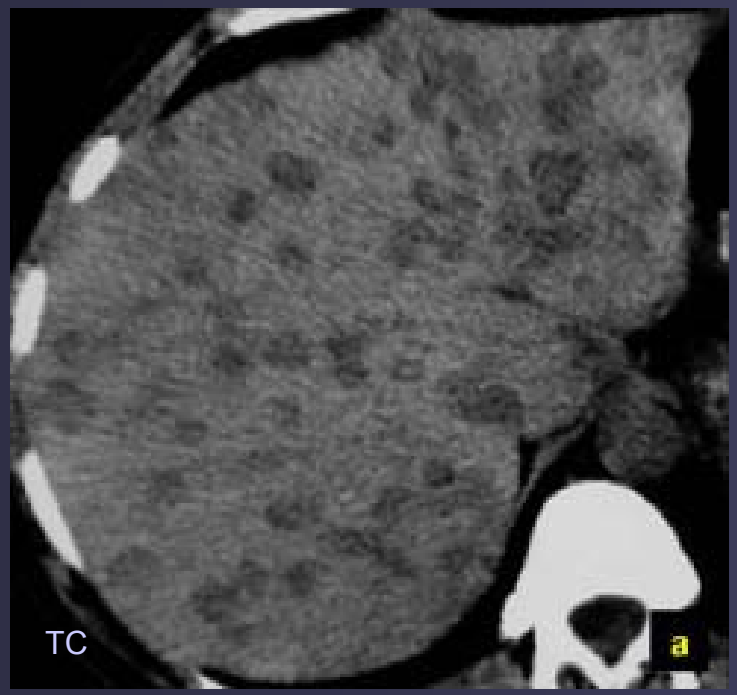

«Forma nodular multifocal»

Esteatose focal

- Infiltração perivascular
  - variante atípica de esteatose focal
  - configuração em “carril” ou “anel”
  - em torno de veias porta e hepáticas
  - geralmente, achados imagiológicos permitem diagnóstico adequado

Lesões focais com metamorfose adiposa

- Carcinoma Hepatocelular → Doença Hepática Crónica
- Adenoma Hepatocelular
- Angiomiolipoma
- Lipoma Hepático
- Mielolipoma
- Hiperplasia Nodular Focal
- Metástases

Carcinoma Hepatocelular

- Histologicamente, mostra vários graus de metamorfose adiposa
- Contudo, detecção em TC é infrequente
  - Yoshikawa et al: 1,6%
- Patogénese mal conhecida

Carcinoma Hepatocelular

- Kutami et al (estudo patológico)

  - alteração adiposa em 51 de 260 CHC

  - mais em frequente em nódulos pequenos (entre 1 e 1,5cm)

  - correlação com vascularidade tumoral

    - número de artérias intratumorais significativamente reduzido quando alteração adiposa presente

Carcinoma Hepatocelular

- Alteração importante pois modifica aspectos imagiológicos
- Grande quantidade de gordura reduz a típica hipervascularidade tumoral
- Pequenos CHC

  - metamorfose adiposa difusa
- Tumores grandes

  - áreas localizadas

  - ocasionalmente associados a hemorragia e necrose → padrão “em mosaico”

Carcinoma Hepatocelular

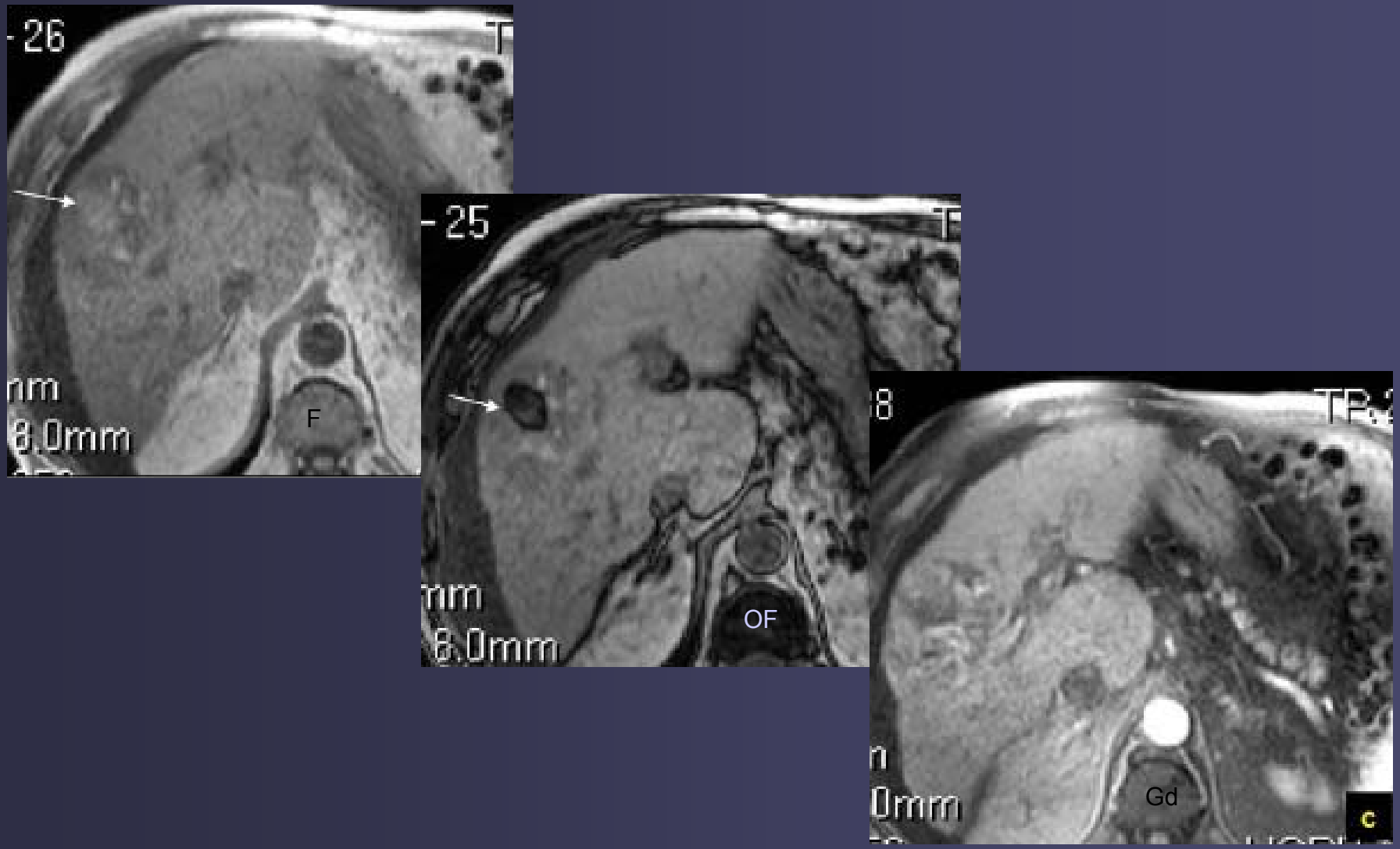

Carcinoma Hepatocelular

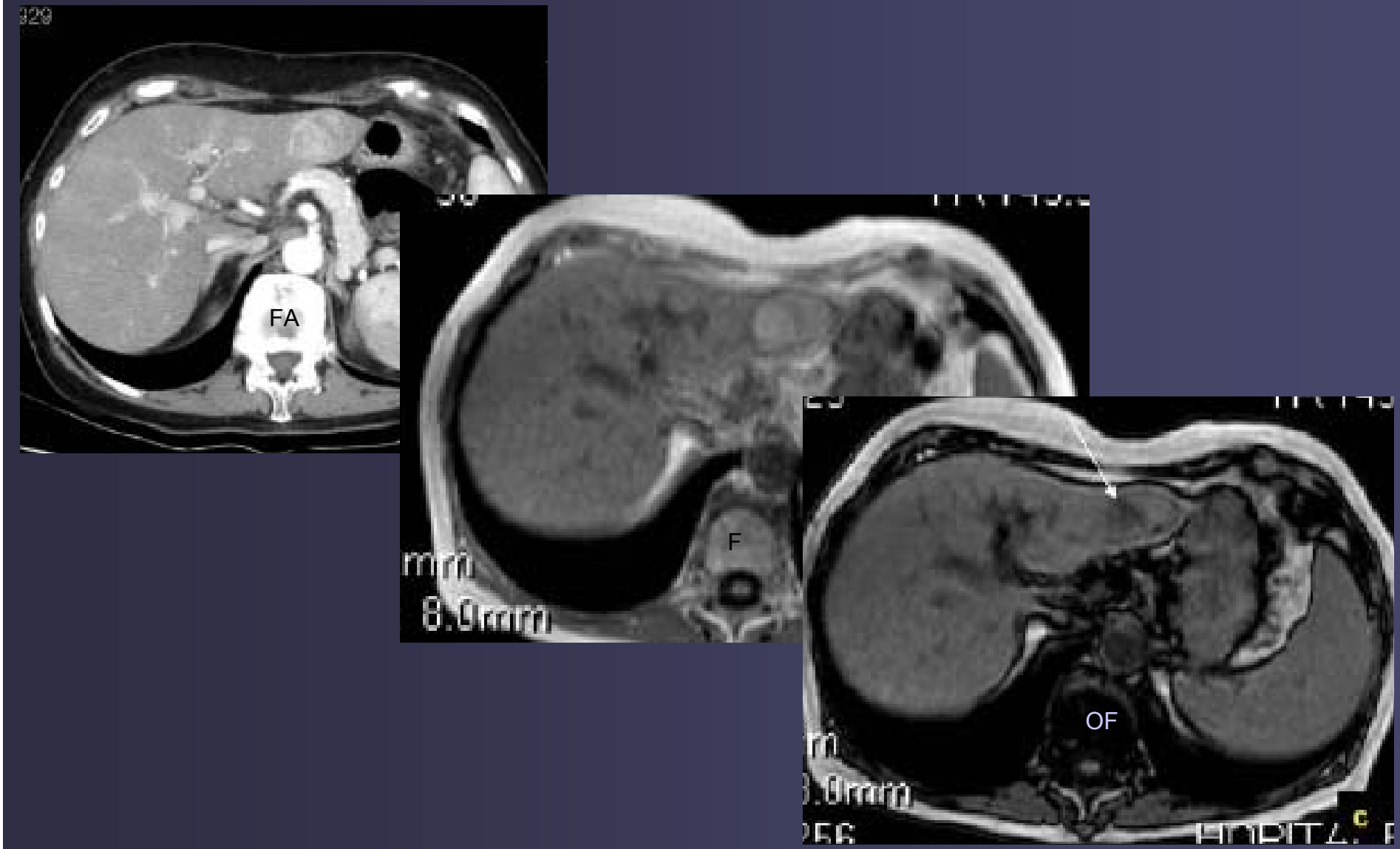

Adenoma Hepatocelular

- Hepatócitos normais, sem estrutura acinar normal
- ♀ jovens, associados ao uso de contraceptivos hormonais
- Geralmente solitários, encapsulados

  - forma multinodular (> 10)
- Tendência para hemorragia espontânea (25%)

Adenoma Hepatocelular

- TC e RM

  - bem definidas

  - hipervasculares (realce heterogéneo em fase arterial)

  - cápsula em 25%

  - calcificações são raras

Adenoma Hepatocelular

- Com componente adiposo
  - TC (em 7-10%)
    - densidade de gordura focal ou difusa
  - RM (35-77%)
    - hipersinal em T1
    - perda de sinal em oposição de fase
- Diagnóstico diferencial
  - carcinoma hepatocelular
  - HNF atípica

Adenoma Hepatocelular

Adenoma Hepatocelular

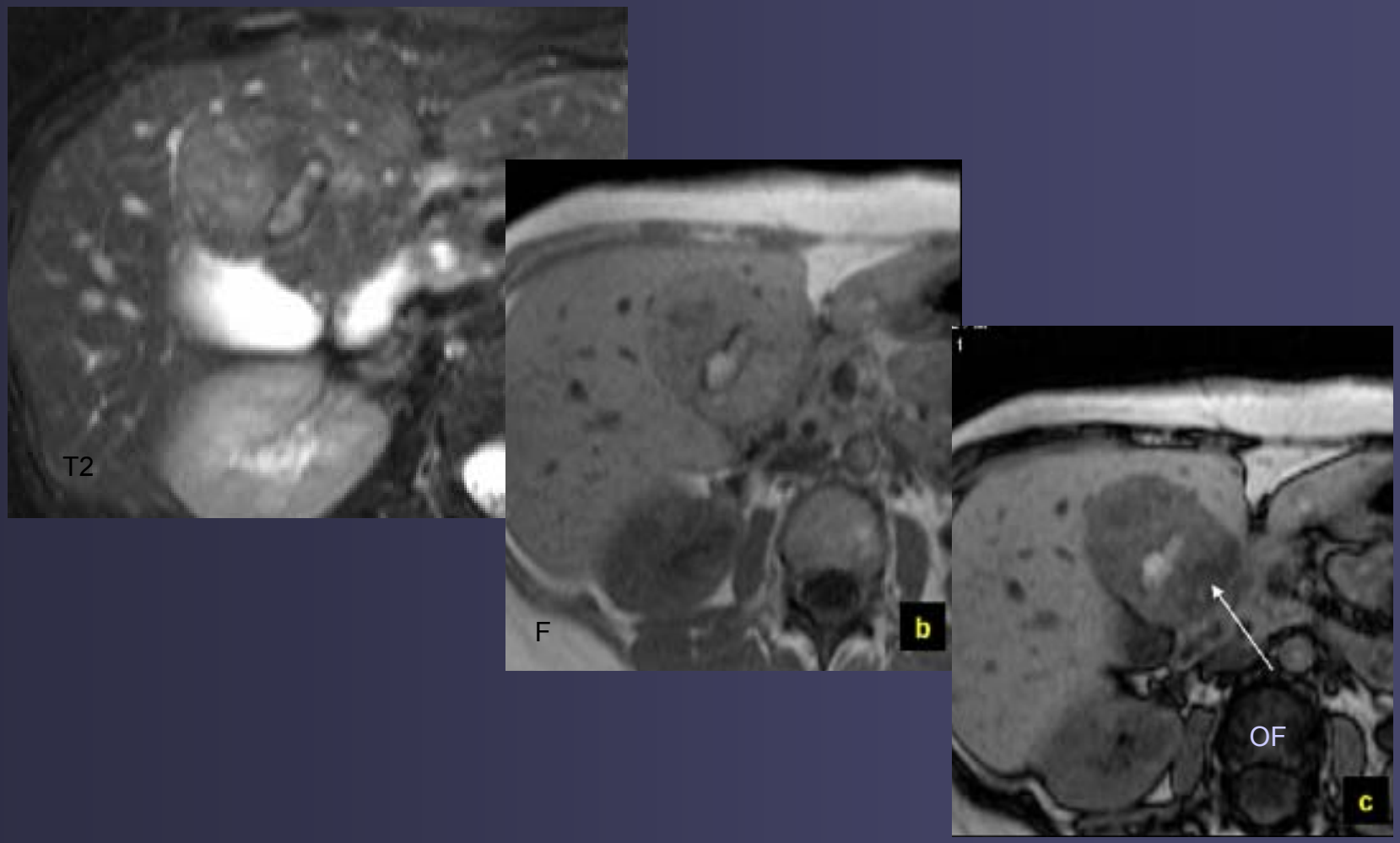

«Componente de gordura e hemorragia»

Adenoma Hepatocelular

- Adenomatose hepática

  - alteração adiposa mais frequente

  - TC (50%); RM (80%)

  - aspectos imagiológicos semelhantes à forma solitária

  - diferenciação difícil da esteatose nodular multifocal

  - biópsia percutânea pode ser necessária

Adenoma Hepatocelular

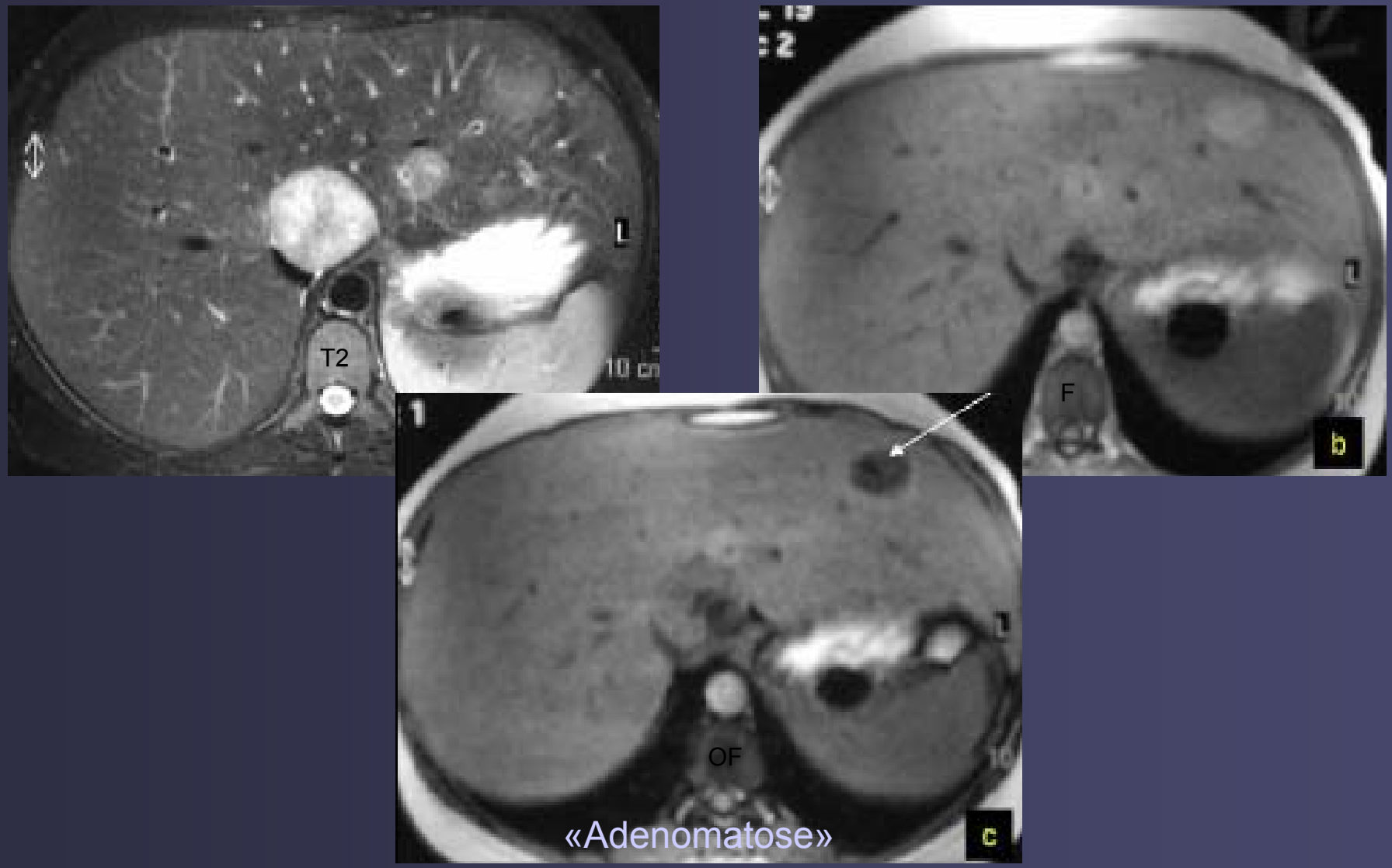

Lipoma Hepático

- Tumores benignos extremamente raros
- Geralmente assintomáticos
- Sem transformação maligna
- TC

  - massas homogéneas hipodensas (<-20UH)

  - bordos regulares

  - sem realce após CIV (angiomiolipoma?)
- RM

  - mesma intensidade de sinal da gordura retroperitoneal e subcutânea

Angiomiolipoma

- Tumor hepático benigno raro
- Componente adiposo variável (entre 5 a 90%)
- Geralmente solitárias
  - múltiplos também descritos
- Predominam no sexo ♀
- Associados a
  - esclerose tuberosa (5,8-10%)
  - angiomiolipomas renais

Angiomiolipoma

- Compostos por músculo liso, gordura e vasos
- Aparência variável de acordo com a proporção dos componentes histológicos

Angiomiolipoma

- Três padrões imagiológicos

  - proporções similares de gordura, vasos e músculo liso

  - abundante componente adiposo (>70%)

  - pouco componente adiposo

Angiomiolipoma

- Três padrões imagiológicos

  - proporções similares de gordura, vasos e músculo liso

  - abundante componente adiposo

  - pouco componente adiposo

Aspectos imagiológicos típicos → Fáceis de reconhecer

Presença de áreas adiposas e de tecidos moles

Angiomiolipoma

- Três padrões imagiológicos

  - proporções similares de gordura, vasos e músculo liso

  - abundante componente adiposo

  - pouco componente adiposo

TC: hipodensos, com realce mínimo a ausente

RM: hiperintensos em T1 e T2

Diagnóstico diferencial: lipomas e mielolipomas

Angiomiolipoma

Angiomiolipoma

- Três padrões imagiológicos

  - proporções similares de gordura, vasos e músculo liso

  - abundante componente adiposo

  - pouco componente adiposo

Geralmente difíceis de reconhecer

RM: hipointensos em T1, sem contraste;

tendem a realçar após gadolínio

Angiomiolipoma

- Transformação maligna descrita em dois casos
- Resultados imagiológicos e patológicos inconclusivos

  - estudos laboratoriais: HMB-45 +

Hiperplasia Nodular Focal

- Lesão hepática benigna consistindo numa cicatriz central circundada por hepatócitos hiperplásicos e pequenos canais biliares
- Bem definida e solitária (80%)
- Características típicas

  - realce homogéneo transitório na fase arterial

  - isodensidade com restante parênquima na fase portal

  - presença de cicatriz central (realce em fase tardia em 40%)

Hiperplasia Nodular Focal

- Metamorfose adiposa
  - extremamente infrequente
  - em 85% de HNF atípicas
    - pode resultar de extensão de esteatose subjacente
  - aspectos imagiológicos
    - achados típicos + gordura
    - manifestações atípicas
      - ~ adenoma e HCC com gordura
      - biópsia percutânea

Hiperplasia Nodular Focal

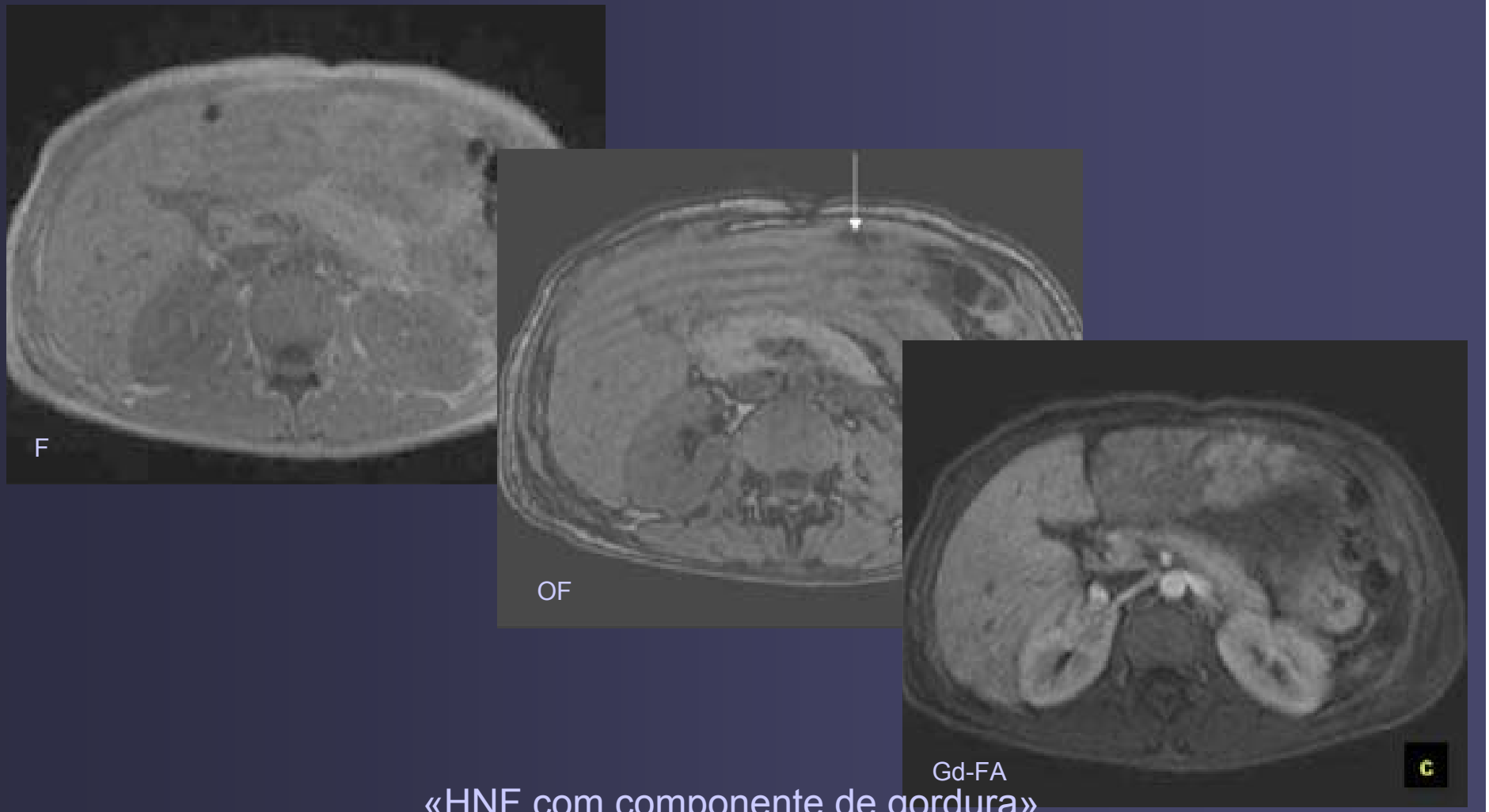

«HNF com componente de gordura»

Metástases

- Presença de gordura em metástases é extremamente rara
- Foram descritas
  - tumor dermoide do ovário ⟹ Todas com calcificações
  - teratoma
  - liposarcoma
  - tumor Wilms
  - carcinoma de células renais

Conclusões

- Gordura no fígado pode ser encontrada em várias lesões, tanto de forma focal como difusa
- Análise cuidadosa dos aspectos imagiológicos e, especialmente, realização de RM com oposição de fase pode permitir um diagnóstico específico ou estreitar diagnóstico diferencial.

Conclusões

- Tumor solitário
  - CHC → Doença Hepática Crónica
  - adenoma hepatocelular → Achado acidental em mulher jovem
- Múltiplas lesões
  - adenomatose
  - esteatose nodular multifocal