CLÍNICA UNIVERSITÁRIA DE IMAGIOLOGIA
HOSPITAIS DA UNIVERSIDADE DE COIMBRA

Hysterosalpingography: A Reemerging Study

William L. Simpson, Laura G. Beitia, Jolinda Mester
RadioGraphics 2006

Andrea Canelas
31-05-2006

HSG - Introdução

- HSG – avaliação radiológica do útero e trompas
- Indicações:
  - Infertilidade (++)
  - Abortos espontâneos recorrentes
  - Avaliação pós-operatória de laqueação tubar ou reversão de laqueação prévia
  - Avaliação pré-operatória de eventual miomectomia

HSG - Introdução

- Papel principal HSG: avaliação da trompas
- Ecografia: avaliação do endométrio (hemorragia uterina anormal e pólipos)
- RM: avaliação do endométrio, miométrio (contorno uterino e miomas) e ovários
- Nos últimos anos, o nº de HSG tem aumentado:
  - Avanços na medicina reprodutiva
  - Maternidade em idades mais tardias

HSG - Técnica

- Sem preparação específica (AINE 1h antes)
- Contra-indicações:
  - Gravidez
  - Infecção pélvica activa
- 7-12ª dia ciclo menstrual (endométrio fino facilita interpretação imagens e inexistência de gravidez)

HSG - Técnica

- Evitar relações sexuais
- Doseamento de β-HCG:
  - Ciclos menstruais irregulares
  - Possibilidade de gravidez
- VS para exclusão de doença pélvica activa
- Profilaxia AB não é de rotina em DIP prévia

HSG - Técnica

- Decúbito dorsal na mesa de fluoroscopia:
  - Litotomia / litotomia modificada
- Desinfecção do períneo
- Inserção de espéculo na vagina
- Colo útero identificado e desinfectado
- Catéter posicionado no canal cervical
- Filme 0 antes da instilação do contraste
- Contraste hidrossolúvel instilado lentamente
- Feitas 4 imagens após filme 0

HSG - Técnica

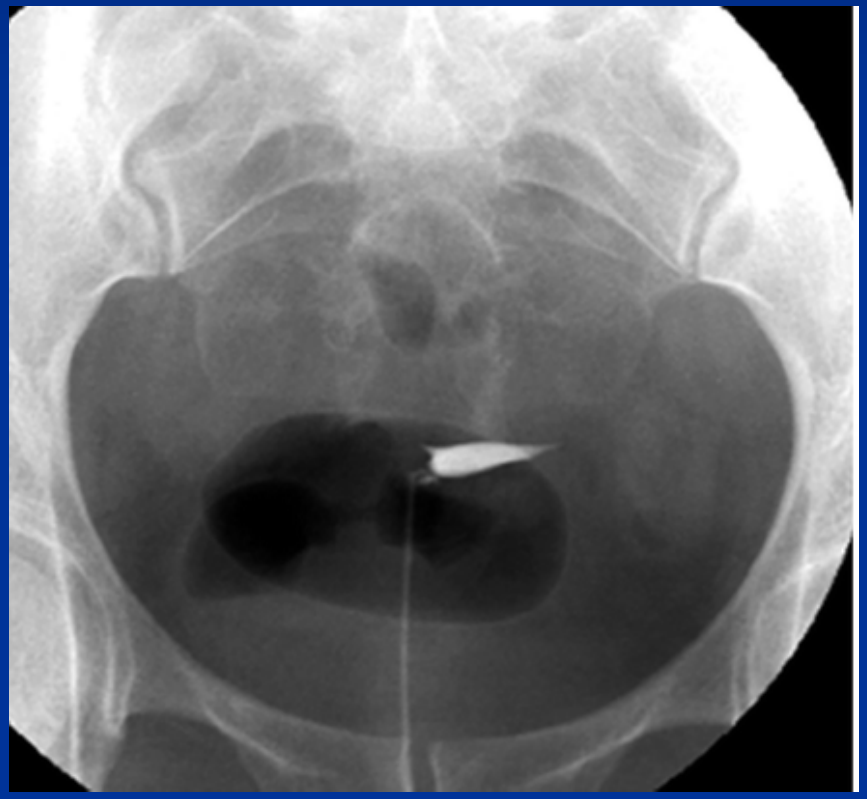

- 1º imagem:
  - Preenchimento precoce útero
  - Avaliação de imagens de subtracção ou anomalias do contorno
  - Pequenas imagens de subtracção são melhor visualizadas

HSG - Técnica

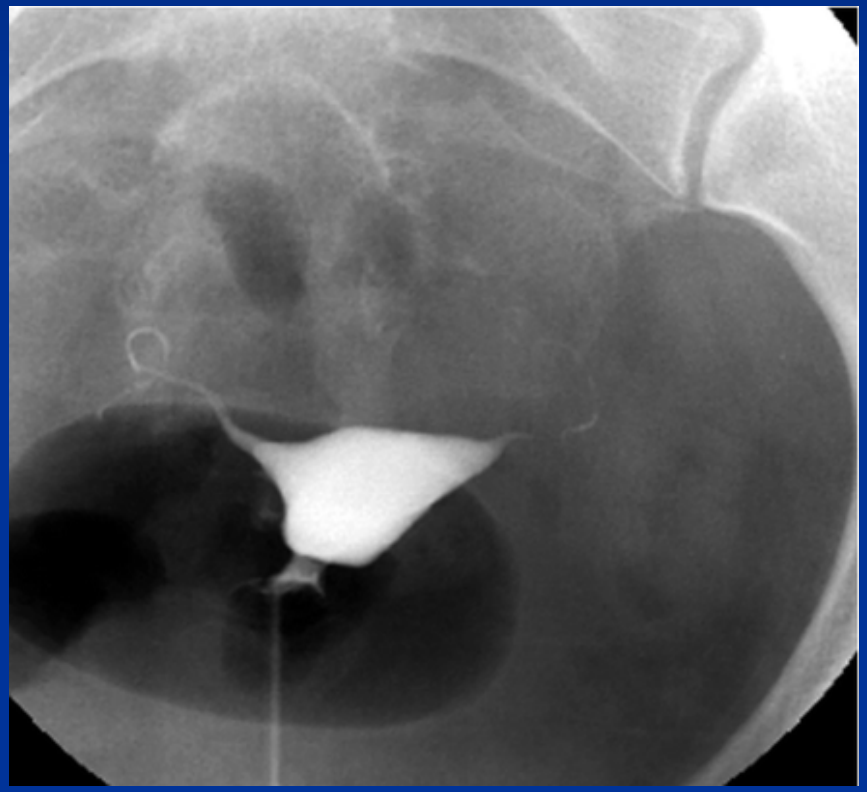

- 2º imagem:
  - Útero totalmente distendido
  - Boa visualização forma uterina
  - Pequenas imagens de subtracção podem não ser observadas

HSG - Técnica

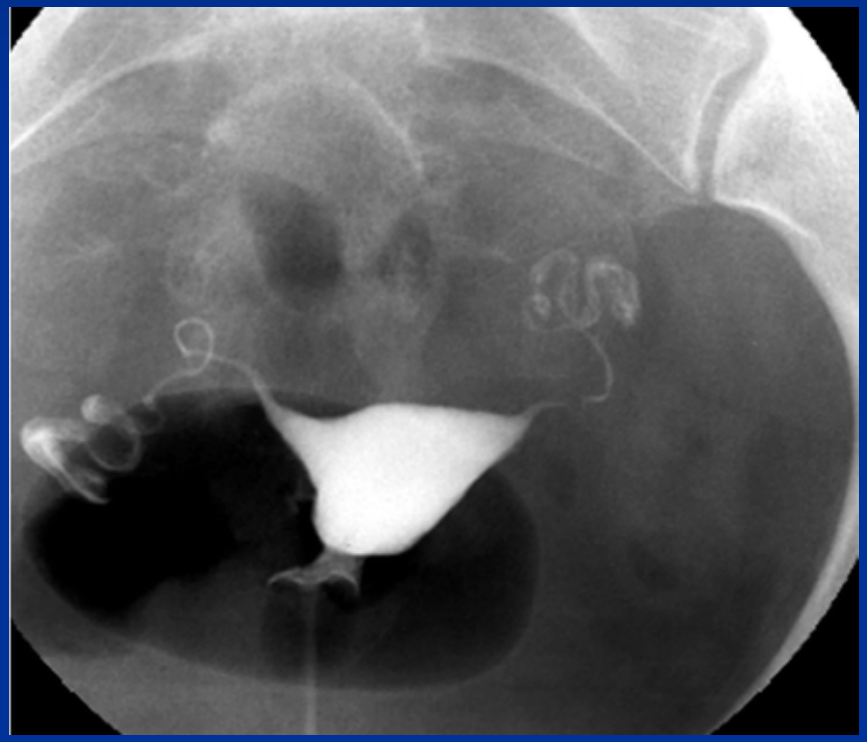

- 3º imagem:
  - Demonstrar e avaliar as trompas:
    - Intersticial
    - Ístmica
    - Ampular

HSG - Técnica

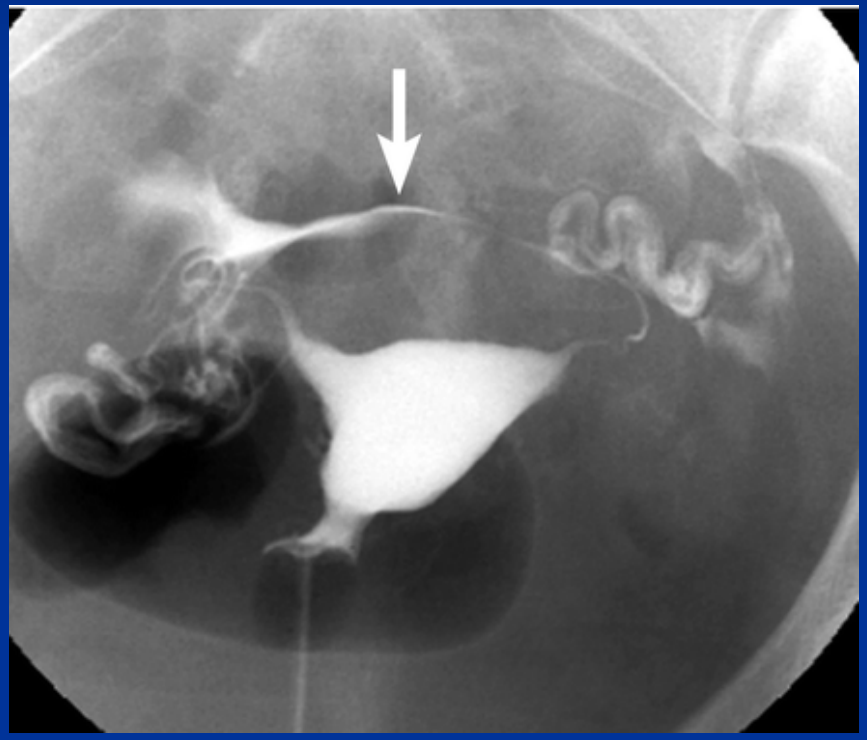

- 4º imagem:
  - Extravasamento peritoneal de contraste

HSG - Técnica

- Imagens adicionais:
  - Documentar qualquer anomalia visualizada
- Incidências oblíquas:
  - “alongar” ou desprojectar as trompas

Complicações - HSG

- 2 + comuns: hemorragia e infecção:
  - Pequena hemorragia nas 1º 24h
  - Instrumentos esterilizados tem ↓ risco infecção
- Frequente dor tipo cólica (obstrução tubar)
- Muito raras:
  - Reacção produto de contraste
  - Perfuração
  - Irradiação de gravidez não suspeitada

Útero

- Tamanho varia com idade e paridade
- HSG informação indirecta na avaliação da cavidade uterina
- Útero:
  - Forma triangular, com a base dirigida cranealmente e o ápex caudalmente
  - Colo é porção + inferior e continua-se para a vagina
  - Istmo é a porção imediatamente acima do colo
  - Corpo corresponde à maior parte útero
  - Fundo é a porção superior, podendo ser concavo, recto ou ligeiramente convexo
  - Trompas conectam-se ao fundo nos extremos laterais do corpo – cornos uterinos

Útero

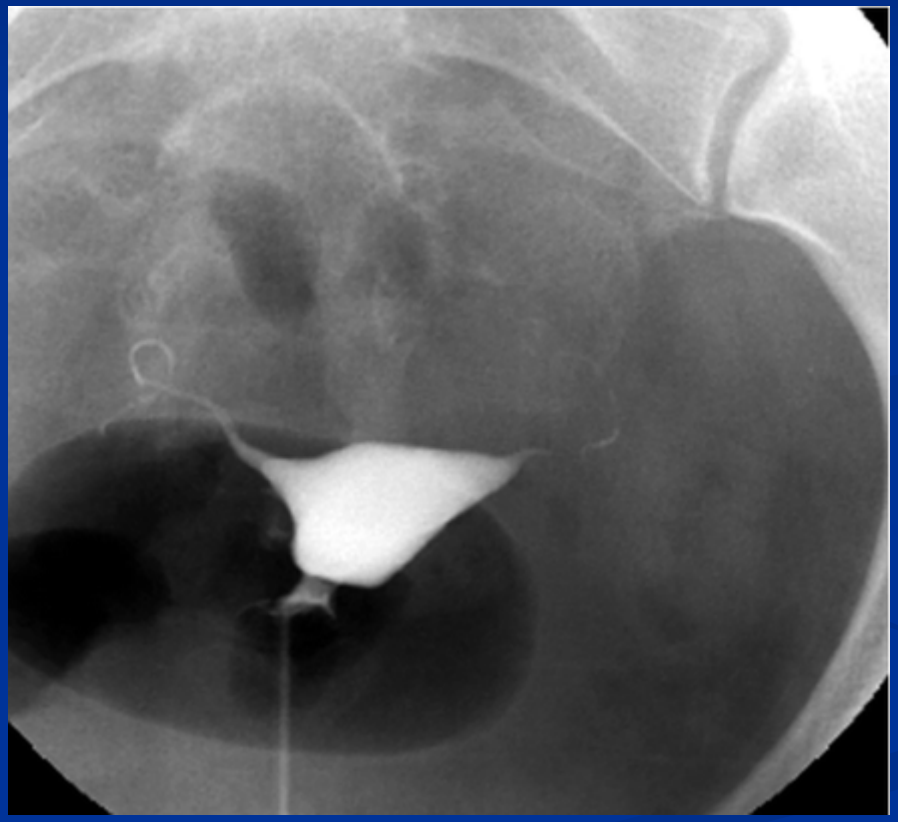

Útero

- Anomalias uterinas:
  - Anomalias congénitas da forma uterina
  - Imagens de subtracção luminais
  - Anomalias do contorno uterino

Anomalias congénitas da forma uterina

- Devidas a anomalias da fusão dos canais de Müller durante a fase precoce de gestação (6-12 semanas):
  - Útero unicórneo
  - Útero bicórneo
  - Útero septado e arqueado

Anomalias congénitas da forma uterina

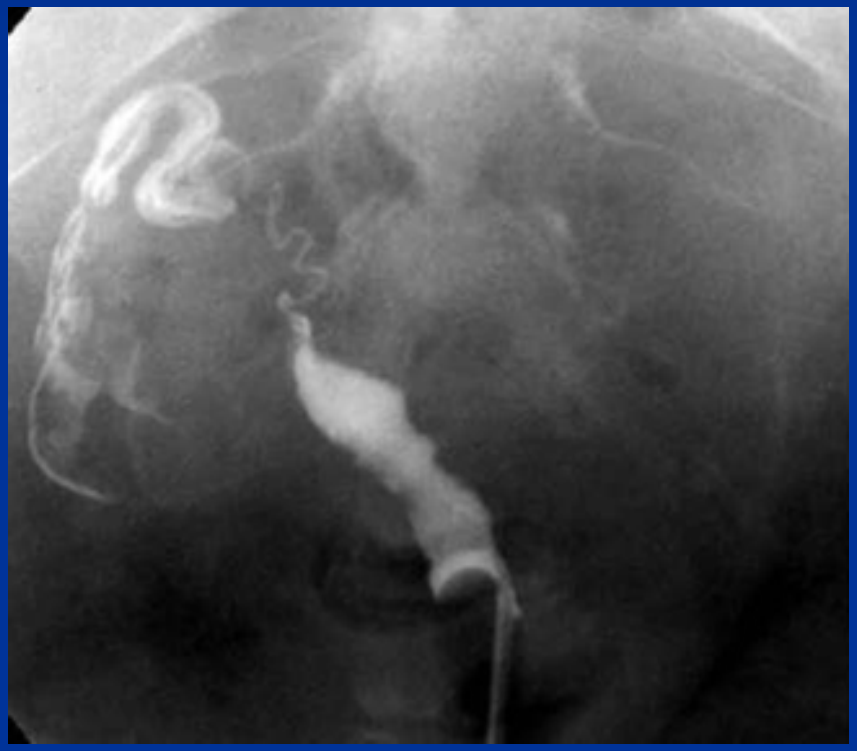

- Útero unicórneo:
  - Quando 1 dos canais de Müller não se forma correctamente
  - Hemiútero apenas com 1 corno uterino e bordo medial irregular

Anomalias congénitas da forma uterina

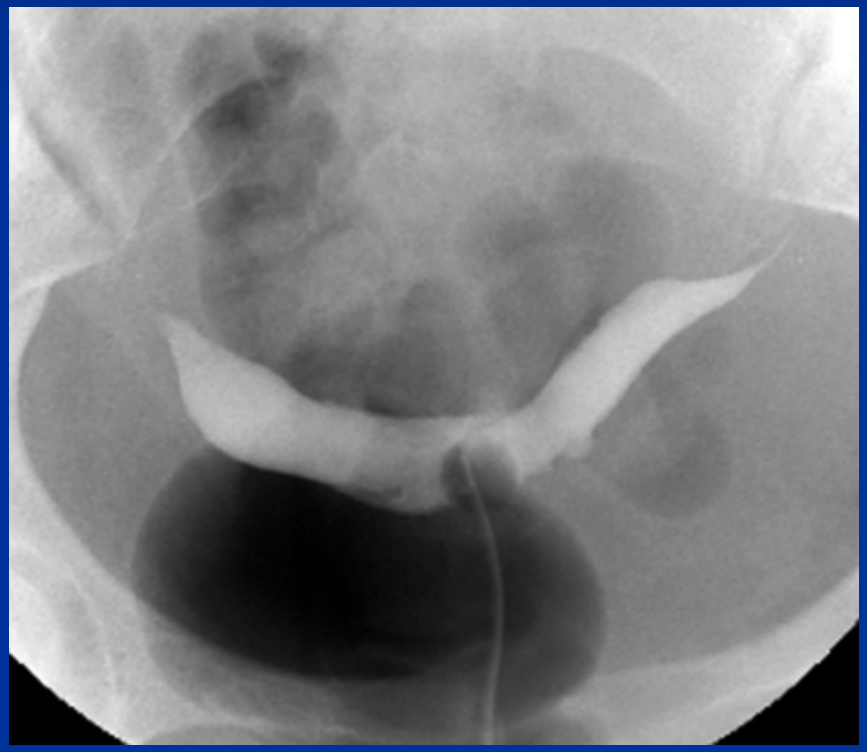

- Útero bicórneo:
  - Quando os 2 canais de Müller não se fundem completamente
  - Todos mostram entalhe no contorno externo do fundo
  - Pode variar de união mínima a fusão quase completa

Anomalias congénitas da forma uterina

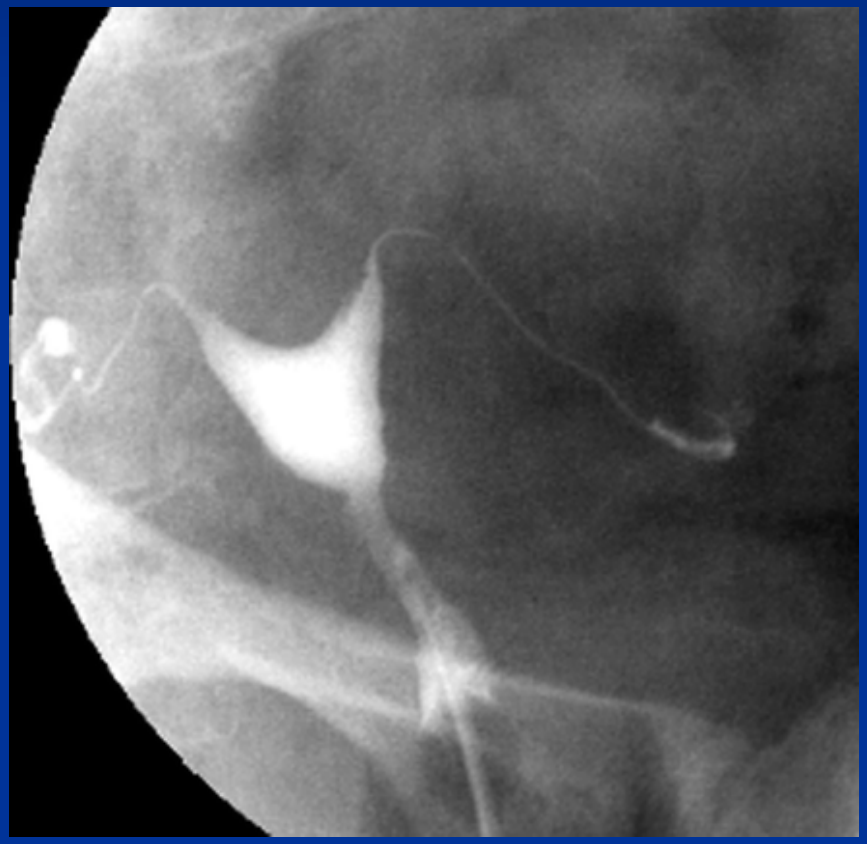

- Útero septado:
  - Quando há fusão completa dos canais, mas reabsorção incompleta do septo intermédio
  - A extensão do septo pode variar segundo o grau de reabsorção (septo completo ou parcial)
- Útero arqueado:
  - Forma leve útero septado, que apresenta ligeira concavidade do fundo
- Ambos apresentam contorno uterino externo normal

Anomalias congénitas da forma uterina

- RM é a modalidade preferida na avaliação do contorno uterino externo
- Ecografia tridimensional também permite adequada avaliação

Anomalias congénitas da forma uterina

- Sistema genital e urinário tem origem comum na mesoderme, as anomalias congénitas do útero são frequentemente acompanhadas de anomalias renais

Defeitos de subtracção luminais

- Achados muito comuns na HSG:
  - Bolhas de ar
  - Pregas uterinas
  - Sinéquias
  - Pólipos endometriais

Defeitos de subtracção luminais

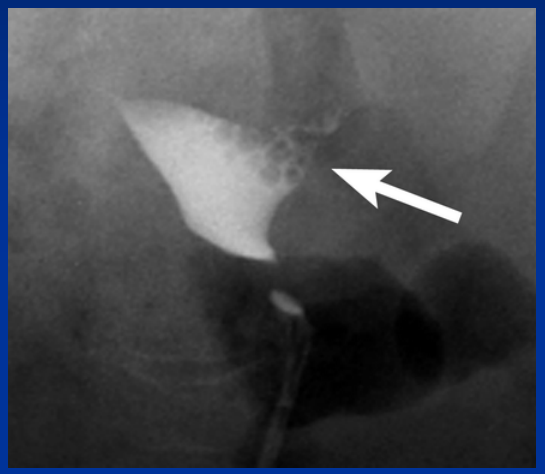

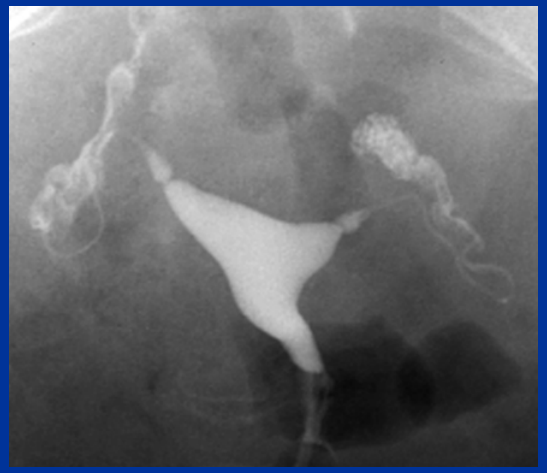

- Bolhas de ar:
  - Introdução cuidadosa do catéter com contraste para evitar introdução de bolhas de ar
  - Radiotransparências bem circunscritas que se acumulam na porção não dependente do útero
  - Frequentemente móveis e transitórias, quando são expelidas para as trompas

Defeitos de subtracção luminais

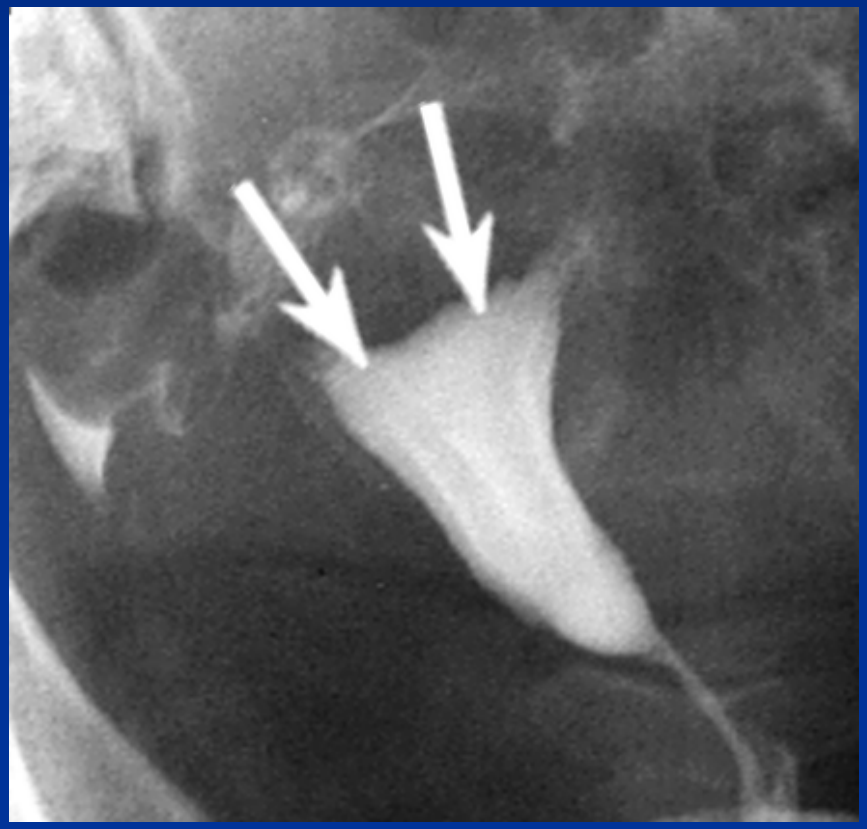

- Pregas uterinas:
  - Variante do normal
  - Pregueamento do miométrio do útero não distendido
  - Imagens lineares de subtracção, paralelas ao grande eixo uterino, podendo estender-se aos cornos uterinos

Defeitos de subtracção luminais

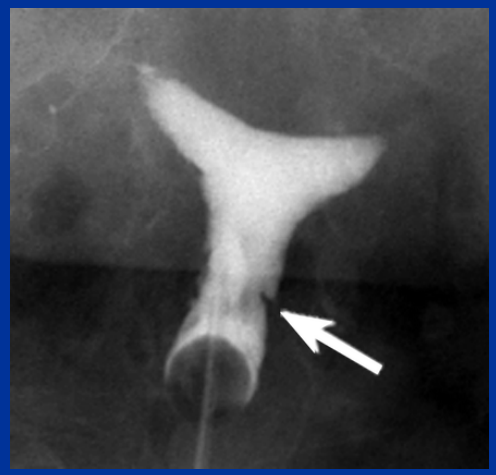

- Sinéquias:
  - Aderências intrauterinas, que resultam de cicatrização por:
    - Curetagem endometrial (++)
    - Infecções endometriais
  - Imagens de subtracção irregulares, habitualmente lineares, tendo origem numa das paredes uterinas
- Síndrome de Asherman
  - Múltiplas sinéquias e infertilidade

Defeitos de subtracção luminais

- Pólipos uterinos:
  - Crescimentos focais do endométrio
  - Imagens de subtracção bem definidas, bem visualizados na fase de enchimento precoce
  - Pequenos pólipos podem ficar obscurecidos quando o contraste preenche completamente a cavidade uterina
  - Podem ser indistinguíveis de pequenos miomas submucosos

Defeitos de subtracção luminais

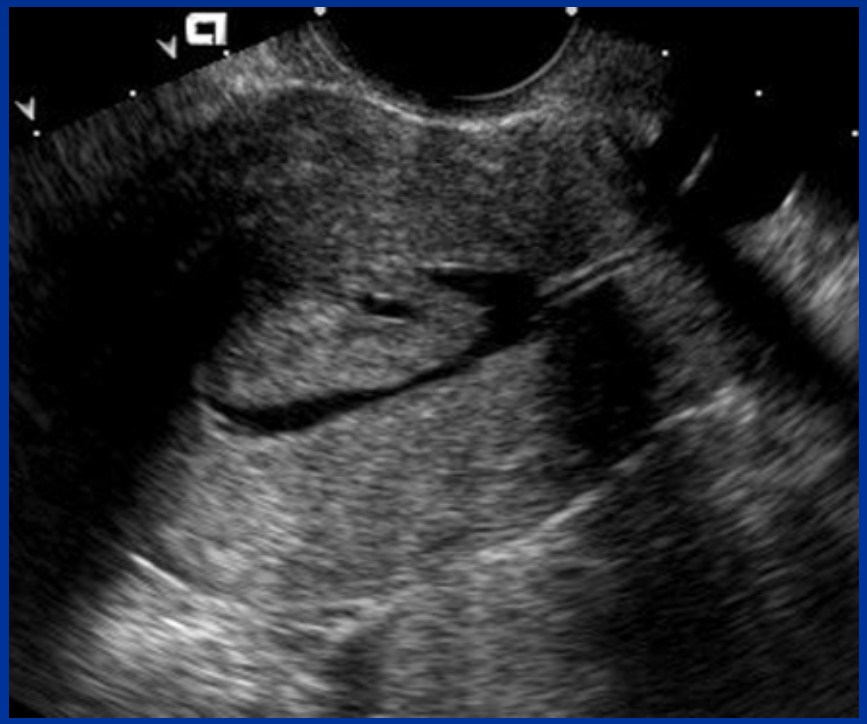

- Sonohisterografia:
  - Método preferido de imagem
  - Similar à HSG
  - Instilada na cavidade endometrial 1 solução salina estéril, enquanto se realiza eco endovaginal; as massas rodeadas de líquido, são mais facilmente identificadas

Anomalias do contorno uterino

- Leiomiomas
- Adenomiose
- Sequelas de cirurgia prévia

Anomalias do contorno uterino

- Leiomiomas:
  - Tumores benignos de músculo liso
  - Localização:
    - Subserosa
    - Intramural
    - Submucosa
  - Defeitos de subtracção bem definidos, podendo variar de aparência dependendo do tamanho e localização

Anomalias do contorno uterino

- Leiomiomas:
  - Apenas os submucosos podem ser identificados na HSG
  - Os pequenos são apenas identificáveis na fase precoce de enchimento
  - Os de grande dimensão podem distorcer o tamanho e forma do útero

Anomalias do contorno uterino

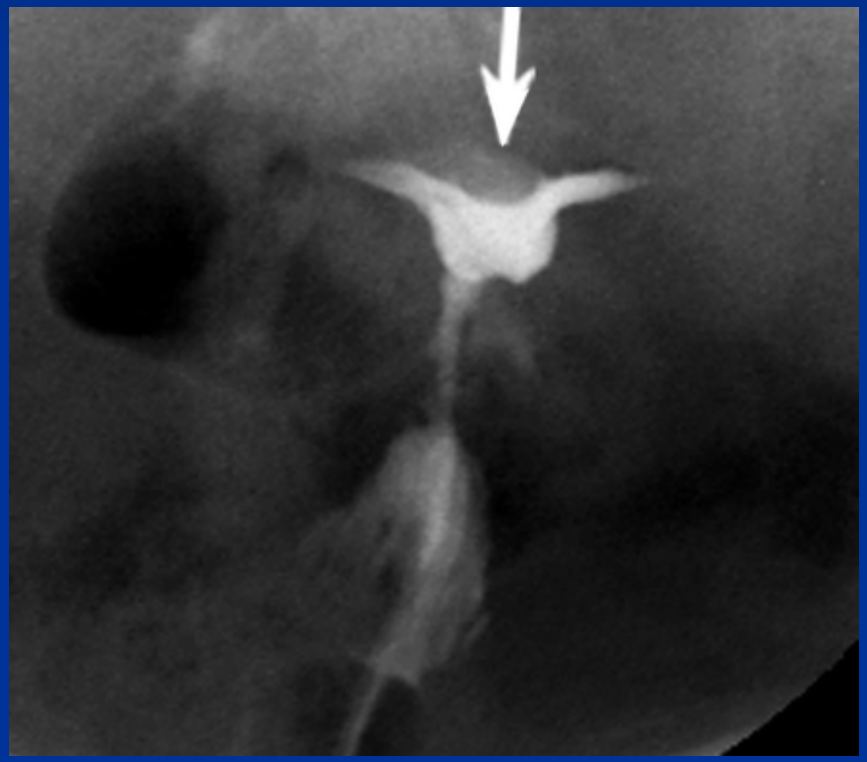

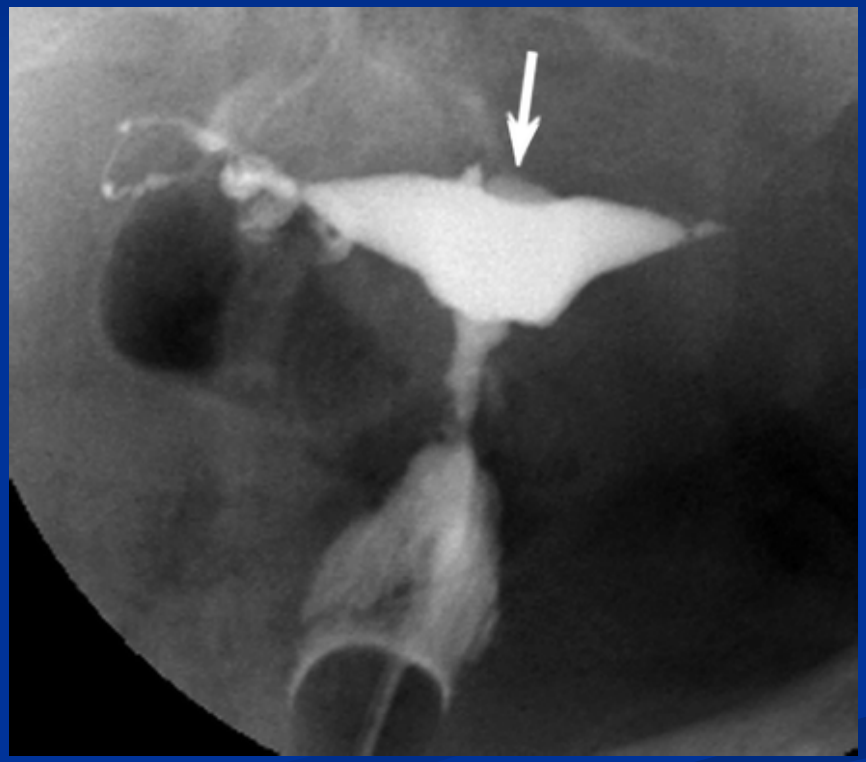

Anomalias do contorno uterino

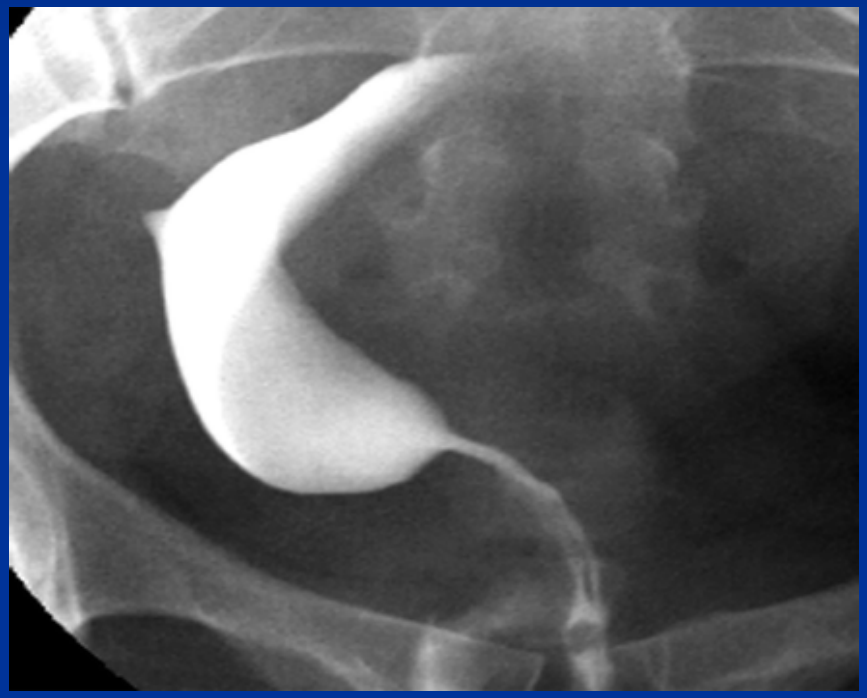

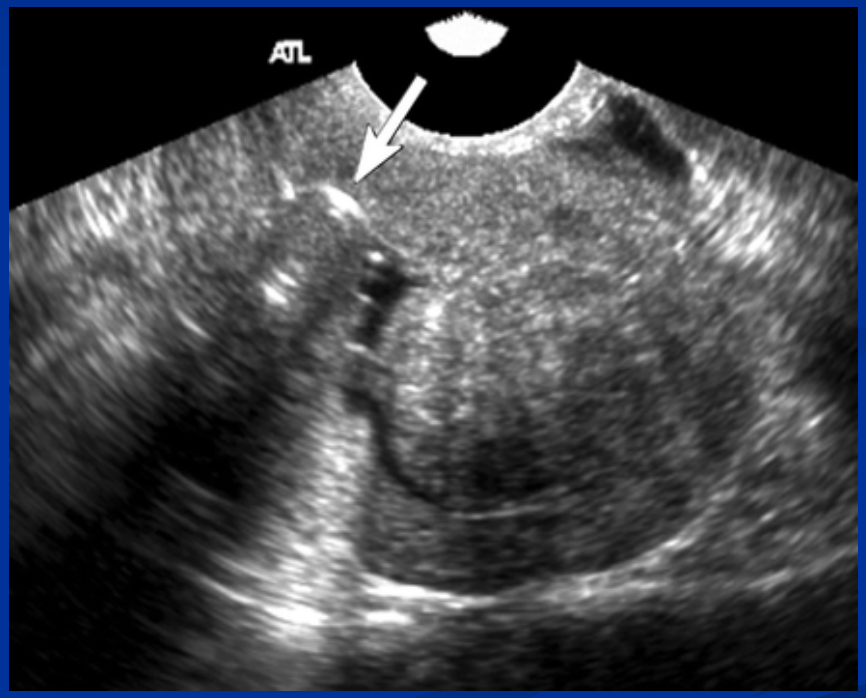

Anomalias do contorno uterino

- Adenomiose:
  - Extensão do endométrio para o miométrio
  - Focal ou difusa
  - Adenomioma: área focal, com configuração semelhante a uma massa
  - HSG: pequenos divertículos que se estendem para o miométrio
  - Detectados mais facilmente na RM ou ecografia

Anomalias do contorno uterino

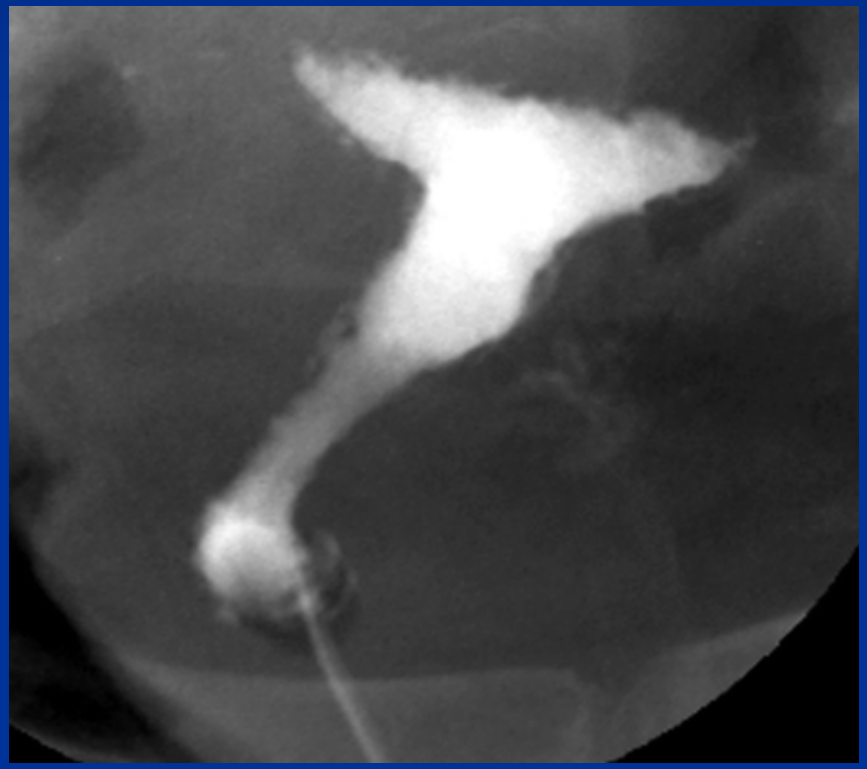

Anomalias do contorno uterino

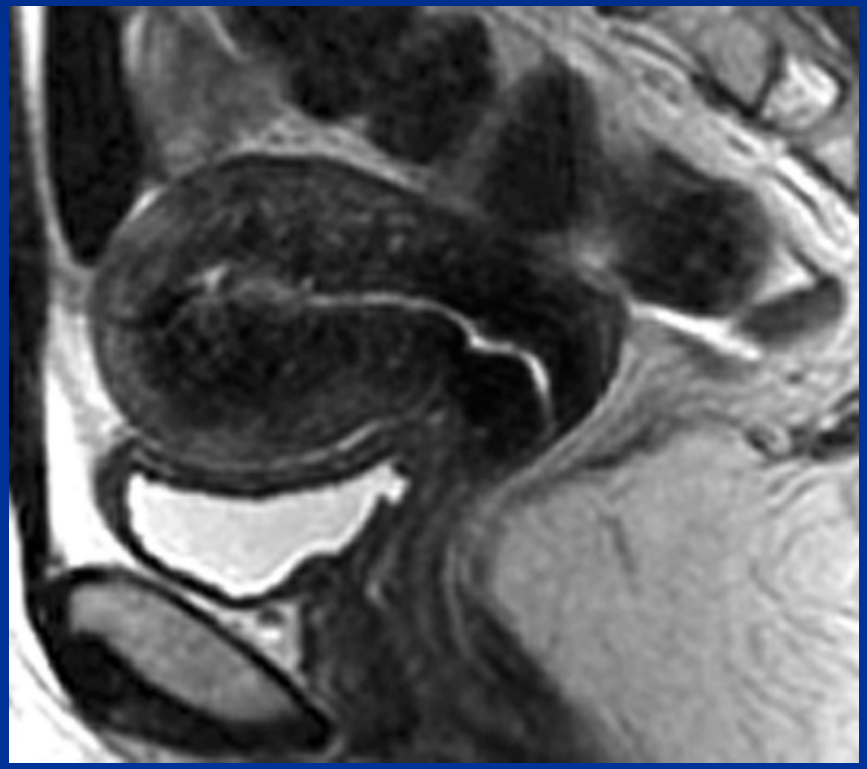

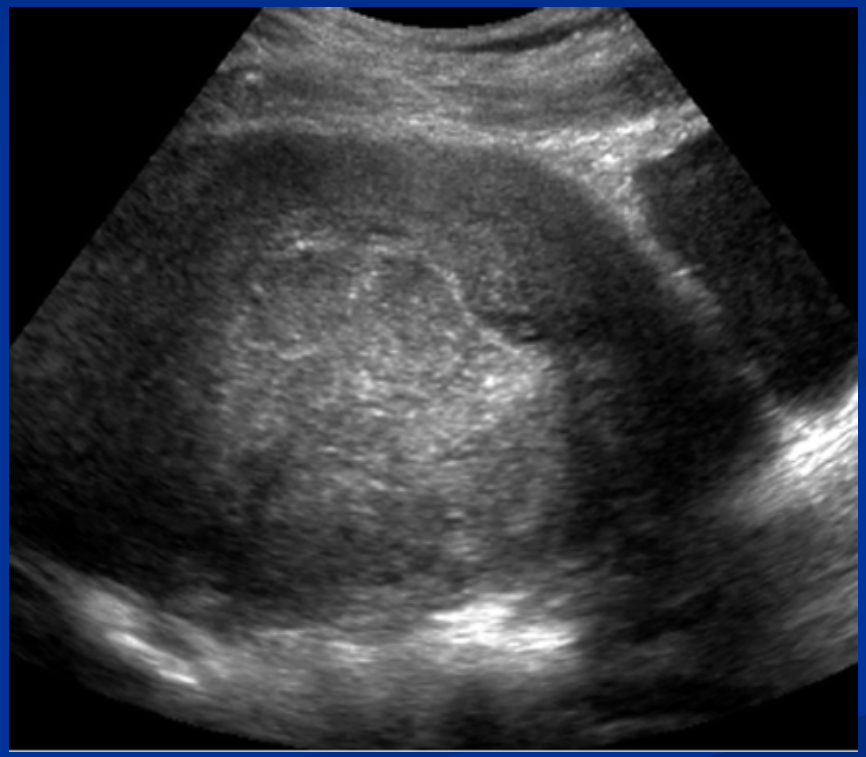

Anomalias do contorno uterino

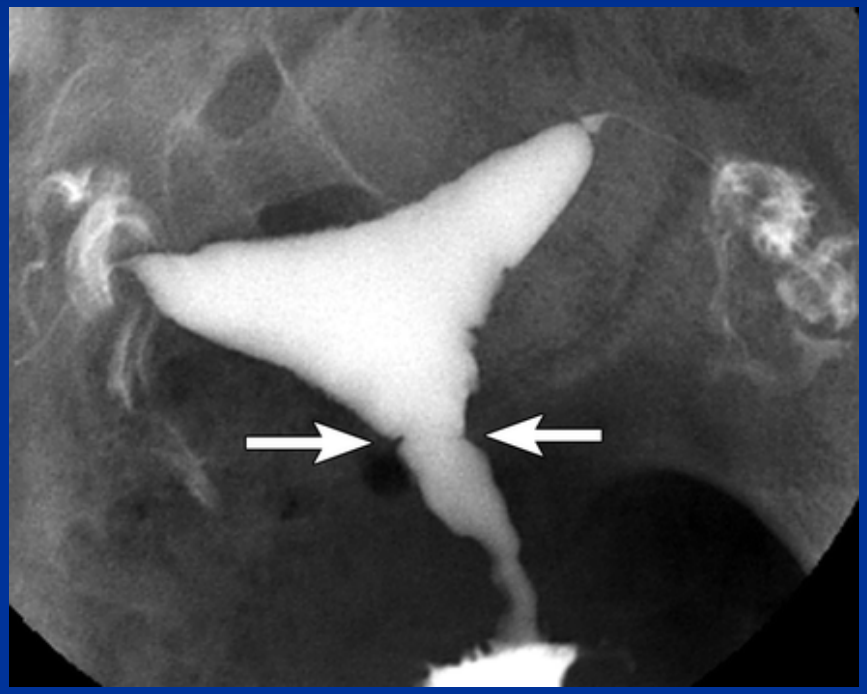

- Cesariana prévia:
  - Incisão uterina, com aparência linear e orientação transversa na região do istmo

Trompas de Falópio

- 10 a 12 cm de comprimento
- 3 porções:
  - Intersticial: a + curta, atravessa a parede muscular do útero
  - Ístmica: a + longa e estreita entre a intersticial e ampular
  - Ampular: porção + ampla, próxima do ovário
- HSG melhor método para visualização e avaliação das trompas

Trompas de Falópio

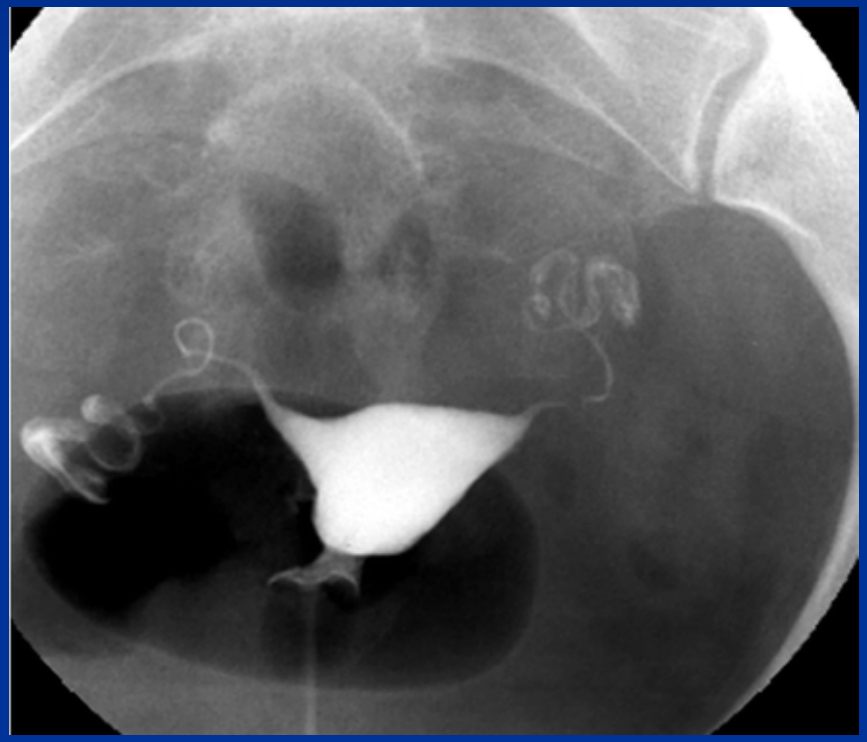

- Variam em localização e grau de tortuosidade
- Aparecem como linhas finas e lisas, amplas na porção ampular
- Porção ístmica semelhante a “esparguete”
- Deve haver extravasamento peritoneal de contraste
- Anomalias tubares:
  - Congénitas ou devido a espasmo
  - Oclusão
  - Infecção

Trompas de Falópio

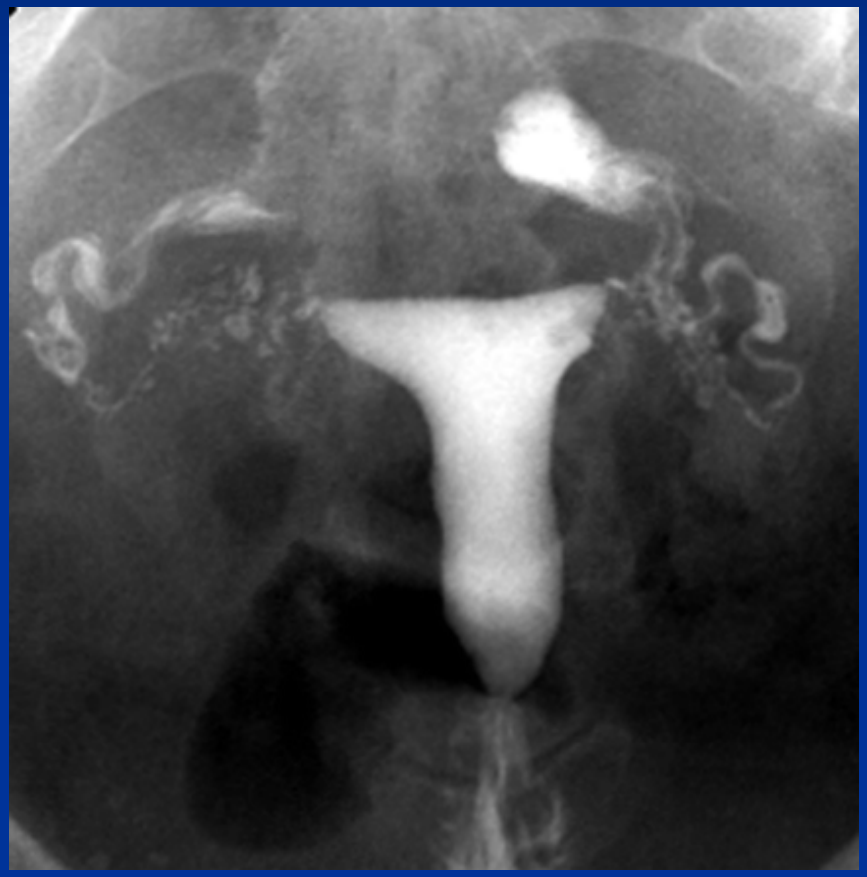

- Salpingite nodosa ístmica:
  - Etiologia desconhecida
  - Associada a:
    - Infertilidade
    - DIP
    - Gravidez ectópica
  - Semelhante a pequenas bolsas ou divertículos, que afectam a porção ístmica de 1 ou ambas as trompas

Trompas de Falópio

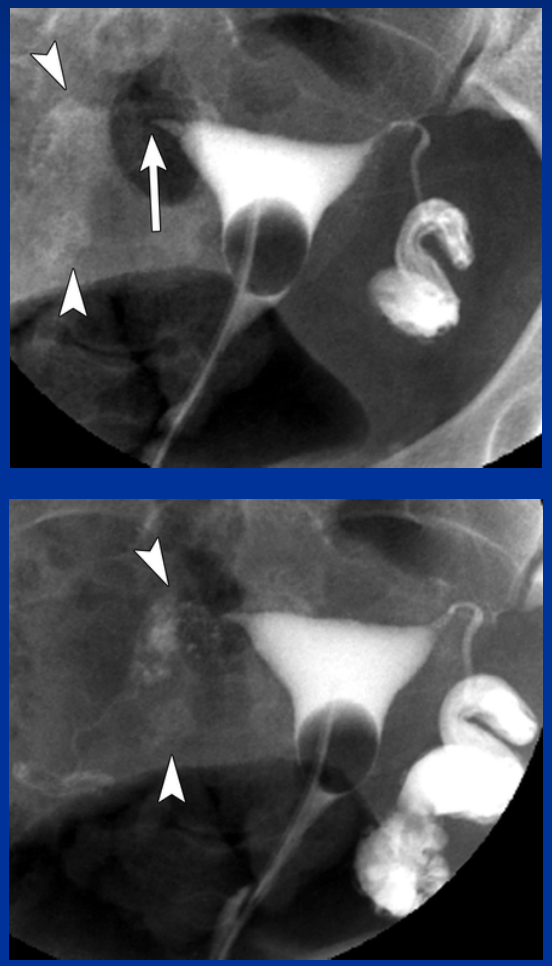

- Espasmo tubar:
  - Porção intersticial é rodeado por músculo liso uterino
  - Se ocorre durante a HSG, 1 ou ambas as trompas podem não ser opacificadas para além porção intersticial
  - Administração espasmolítico pode ocasionalmente reverter o espasmo e permitir a opacificação
  - Impossível de distinguir de oclusão tubar

Trompas de Falópio

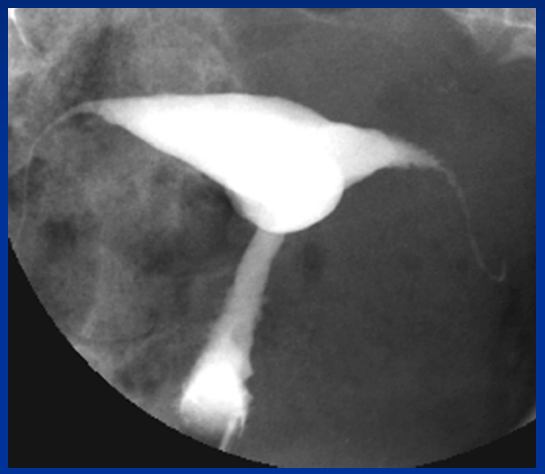

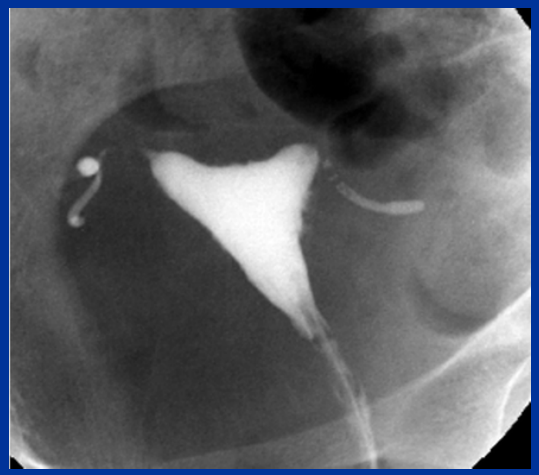

- DIP:
  - Causa + comum oclusão tubar que conduz a infertilidade
  - Apesar DIP activa ser CI para HSG, as sequelas de episódios prévios podem ser vistos na HSG
- Oclusão tubar: interrupção abrupta na progressão de contraste, sem opacificação das porções + distais, uni ou bilateralmente

Trompas de Falópio

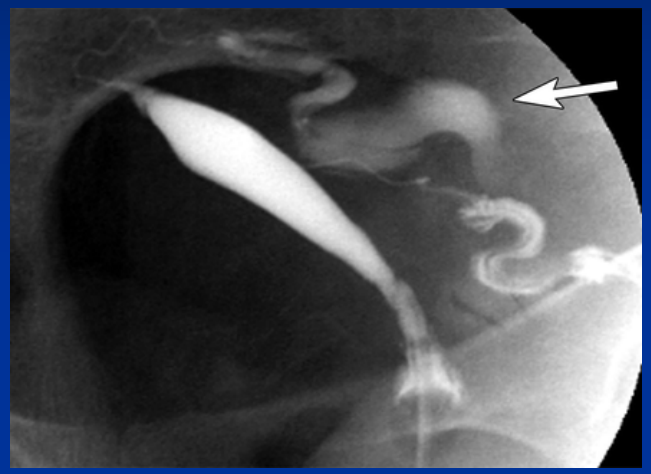

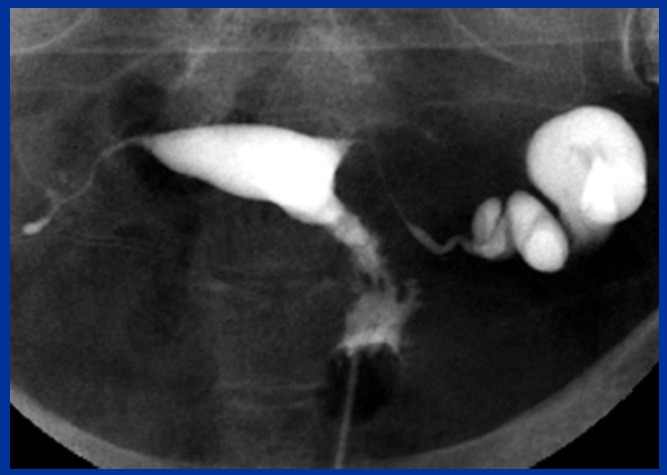

- Hidrossalpinge:
  - Se a oclusão ocorrer na porção ampular, a trompa pode dilatar, formando hidrossalpinge

Trompas de Falópio

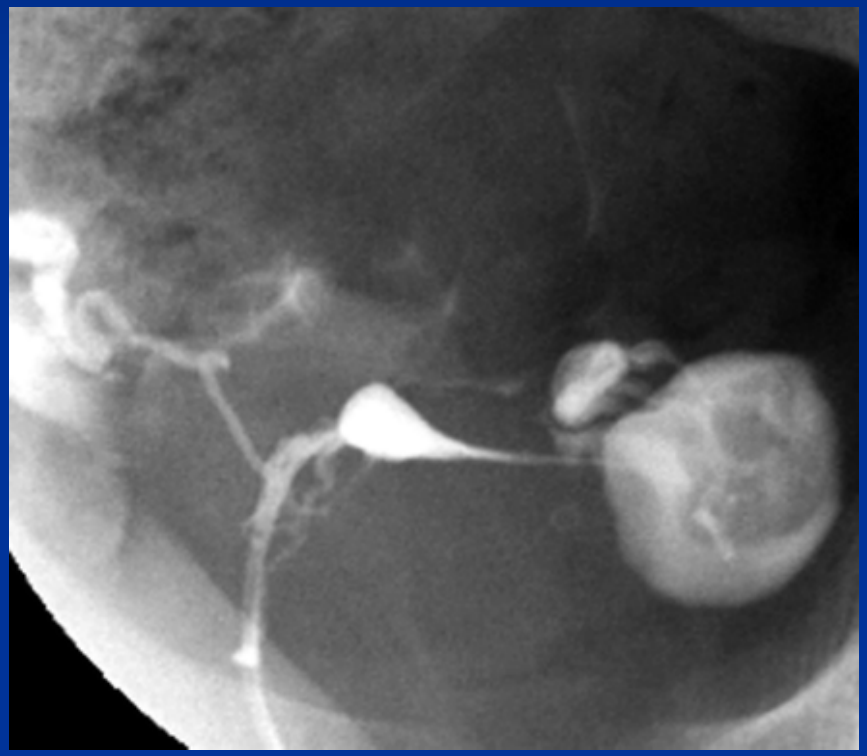

- Aderências peritubares
  - Outra sequela da DIP consiste em aderências na cavidade peritoneal rodeando as trompas
  - Previnem o extravasamento livre de contraste
  - Manifestam-se por locas de contraste à volta do segmento ampular

Trompas de Falópio

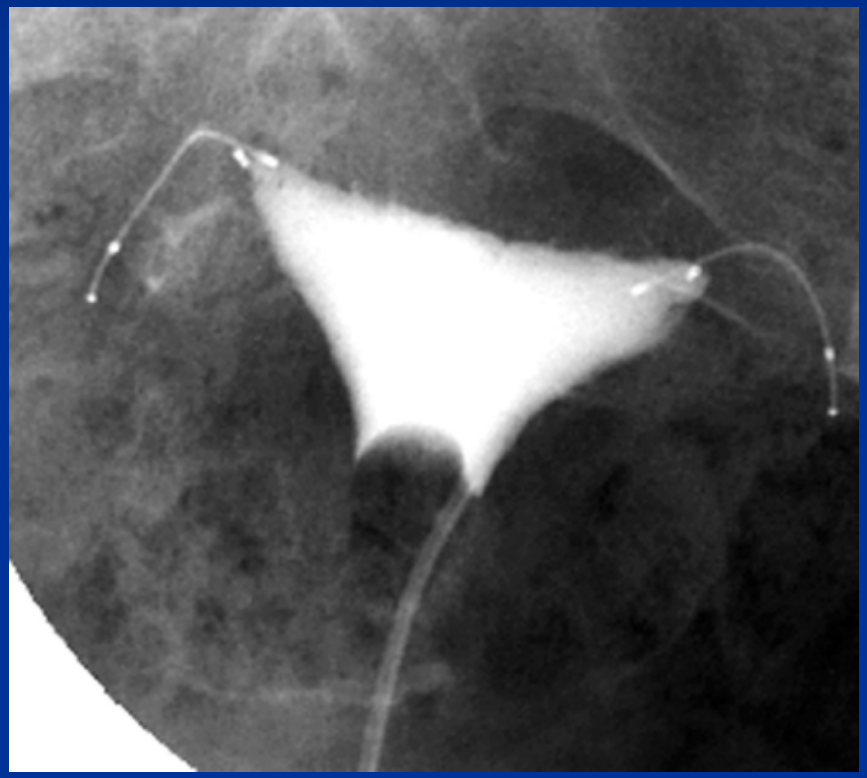

- HSG: ocasionalmente para avaliação pós-operatória das trompas após laqueação tubar
  - Aparece como terminação abrupta da trompa
- HSG: ocasionalmente para avaliação da permeabilidade tubar após reversão de procedimento de laqueação

Trompas de Falópio

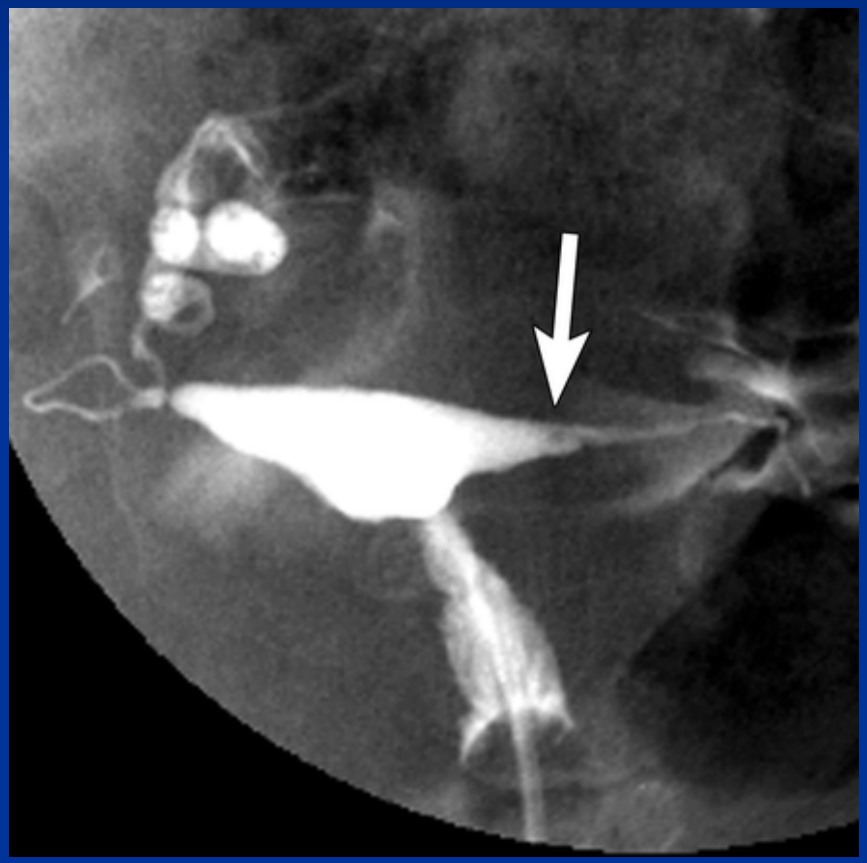

- Pólipos tubares:
  - Raros
  - Assintomáticos
  - Tecido endometrial ectópico localizado na porção intersticial
  - Defeitos de subtracção arredondados, lisos, < 1 cm, uni ou bilaterais, sem dilatação ou oclusão tubar concomitante

Conclusão

- HSG é um valioso método para avaliação do útero e trompas
- Radiologistas devem familiarizar-se com a técnica, com a interpretação das imagens e as possíveis complicações do procedimento