CLÍNICA UNIVERSITÁRIA DE IMAGIOLOGIA
HOSPITAIS DA UNIVERSIDADE DE COIMBRA

Lines and Stripes: Where did they go? – From Conventional Radiography to CT

RadioGraphics 2007

Andrea Canelas

21/03/2007

Moderadora: Dra Marta Ferreira

Introdução

- A interpretação das radiografias de tórax requer o reconhecimento de importantes linhas e faixas mediastínicas
- Linhas: - 1mm de espessura, são formadas pelo ar dentro do pulmão, delineando pelos dois lados finos tecidos intervenientes
- Faixas: linhas espessas formadas pelo ar delineando tecidos moles intervenientes mais espessos
- Interfaces: quando estruturas de diferentes densidades estão em contacto
- Discutir e ilustrar a aparência normal e anormal das linhas, faixas e interfaces mediastínicas na Radiografia do Tórax (RT) e correlacionar estes achados com os encontrados na TC torácica e TC-AR

Linha Juncional Anterior

- Formada pela aposição das pleuras visceral e parietal da face antero-medial de ambos pulmões
- Habitualmente está presente no seu interior uma pequena quantidade de gordura mediastínica (se muito abundante ou timo jovens → Faixa)
- Visível em 24,5 a 57% das RT PA
  - Não visualizada quando a reflexão pleural tem um trajecto oblíquo, não sendo tangencial ao feixe RX
    - Obscurecida pelo coração, grandes vasos, esterno e a coluna dorsal

Linha Juncional Anterior

- Linha oblíqua que cruza os 2/3 superiores do esterno de cima para baixo e da direita para a esquerda
- Corresponde ao componente médio da reflexão juncional anterior
  - Recesso superior (forma de V) – formado pelo contacto entre os pulmões e a gordura mediastínica retromanubrial
  - Recesso inferior (V invertido) – separação dos pulmões pelo coração e gordura mediastínica)

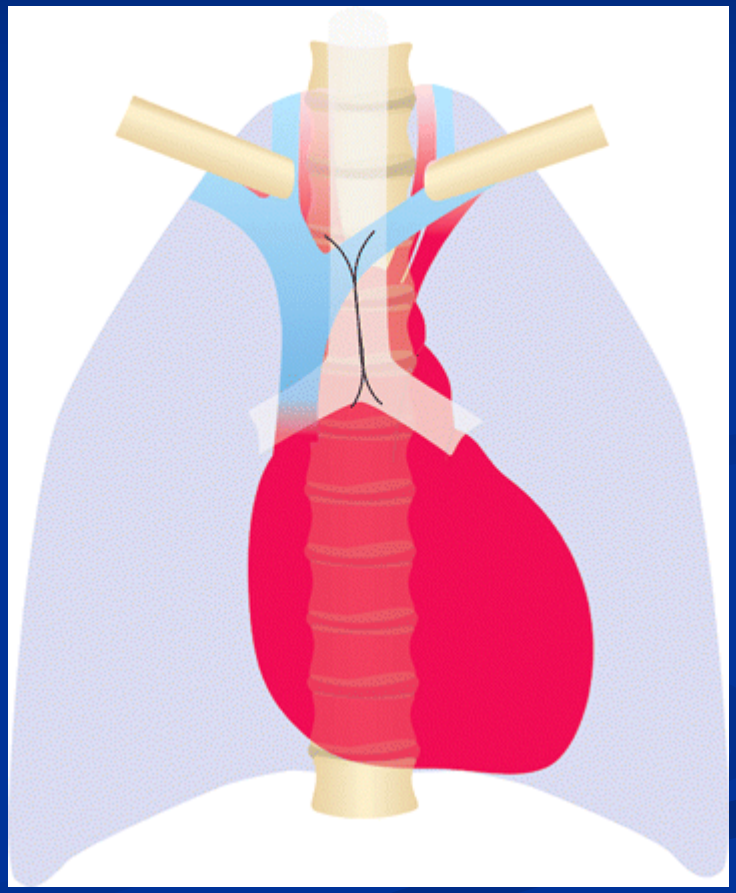

Linha Juncional Anterior

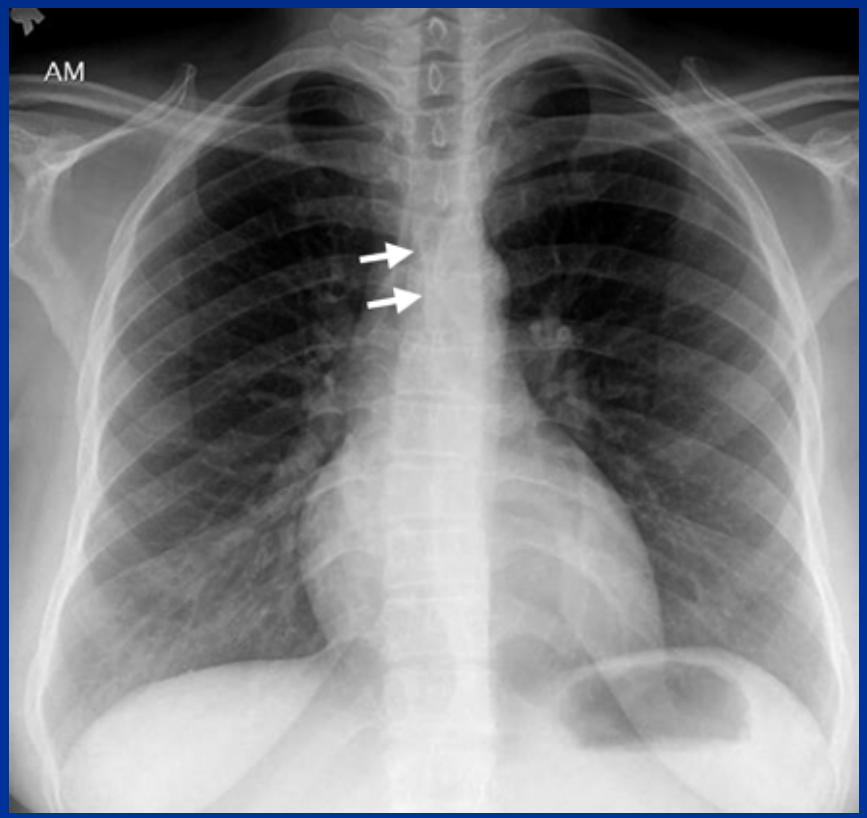

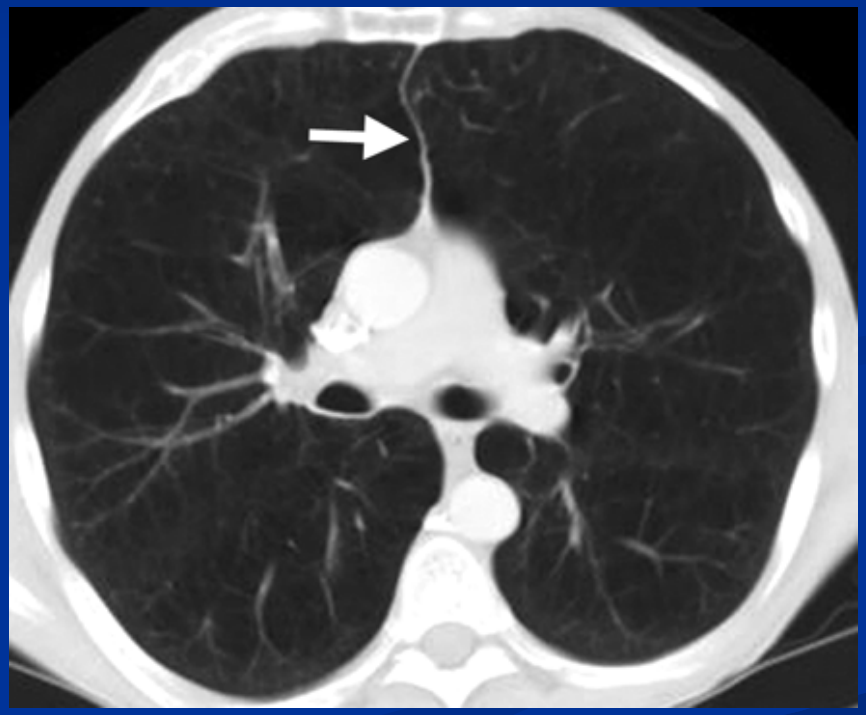

Linha Juncional Anterior

- Obliteração ou convexidade anormal → Patologia do mediastino anterior:
  - Massas tiroideias
  - Linfadenopatia
  - Neoplasias
  - Massas tímicas
  - Lipomatose
  - Perda de volume/hiperinsuflação pulmonar

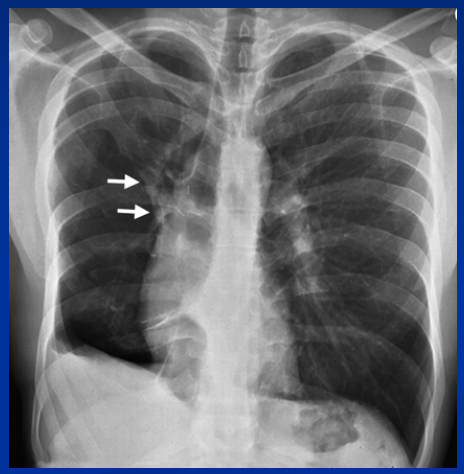

Linha Juncional Posterior

- Formada pela aposição das pleuras visceral e parietal da face postero-medial de ambos pulmões, posteriormente ao esófago e anteriormente a D3-D5
- É + superior que a juncional anterior → vista acima das clavículas
- Pode aparecer como faixa → gordura mediastínica posterior proeminente
- Visível em 32% das RT PA

Linha Juncional Posterior

- Linha recta ou discretamente convexa para a esquerda, que se projecta sobre a traqueia
- Corresponde ao componente médio da reflexão juncional posterior
  - Recesso superior (forma de V) – contacto entre a face posterior dos vértices pulmonares e o mediastino anterior a D1 e D2
  - Recesso inferior (V invertido) – contacto entre os pulmões e o mediastino que rodeia as veias intercostais superiores e porção posterior dos arcos da ázigos e da aorta

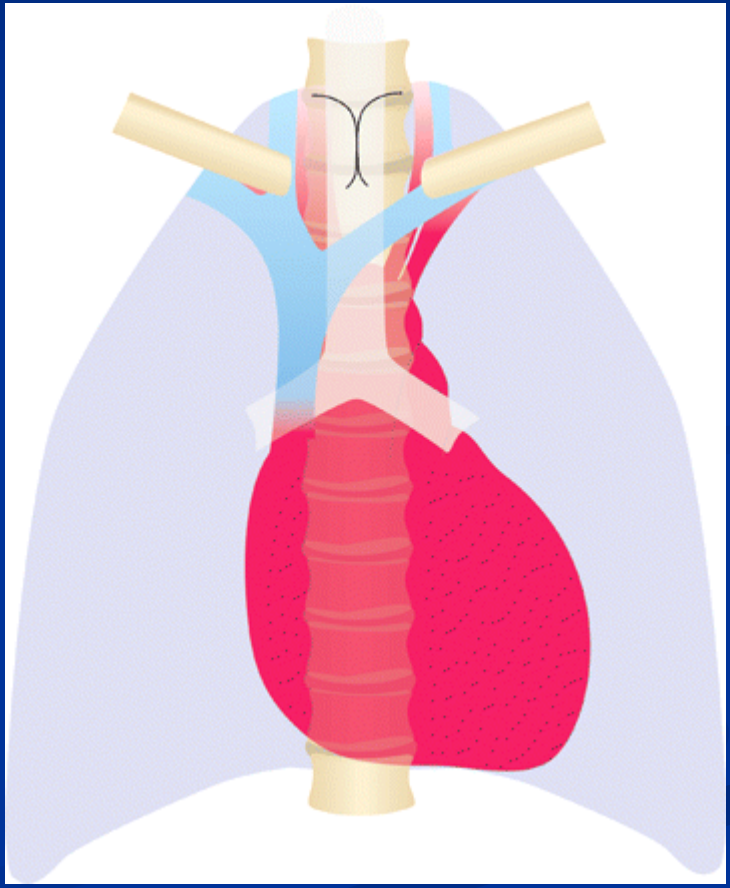

Linha Juncional Posterior

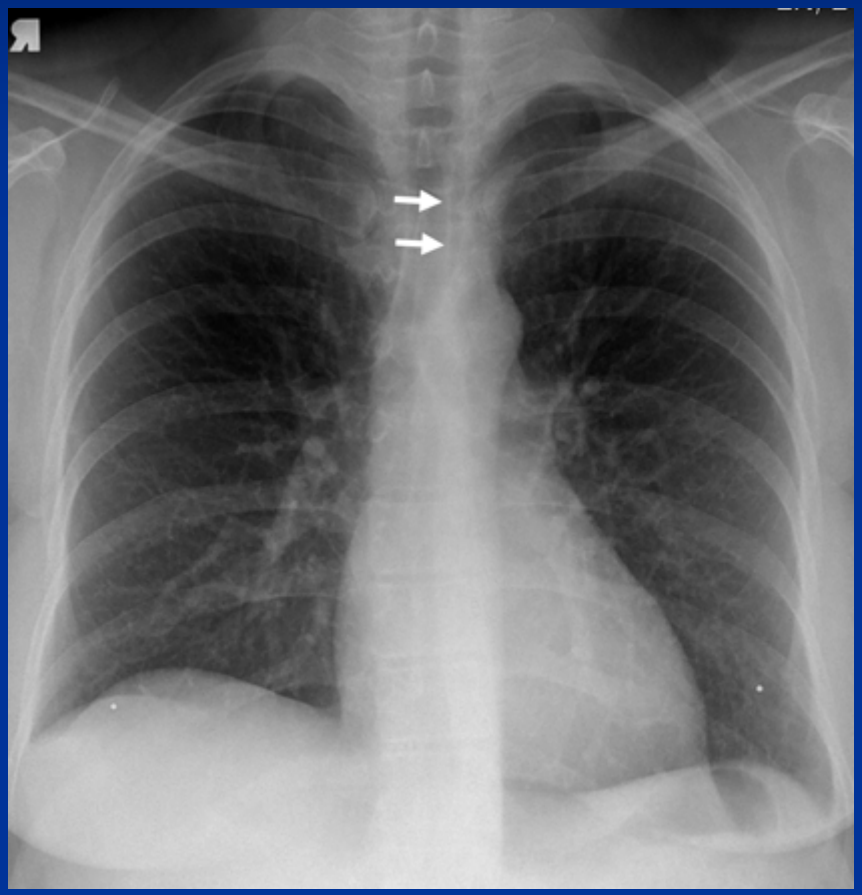

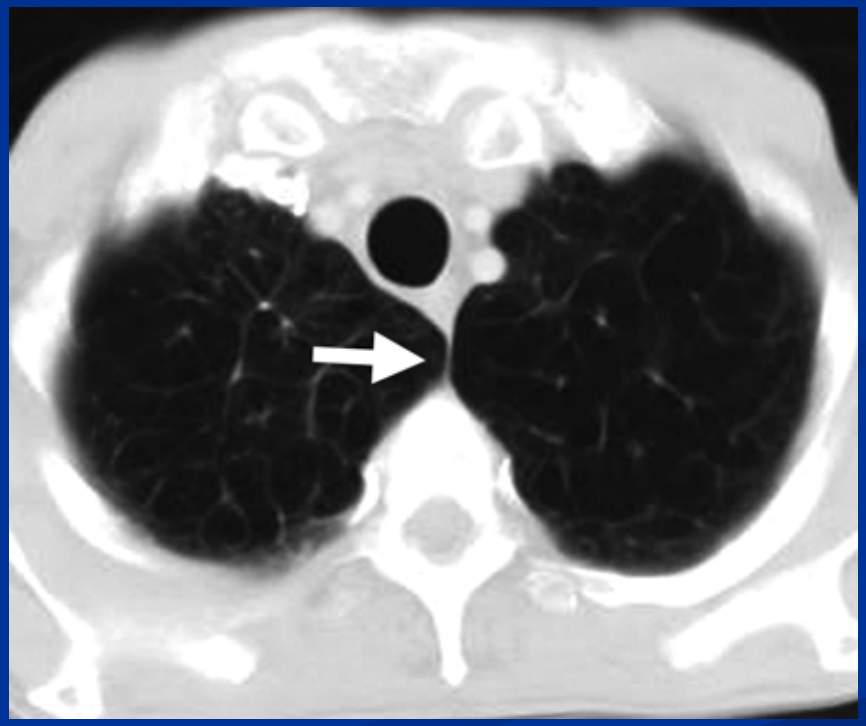

Linha Juncional Posterior

- Convexidade ou procidência anormal → Patologia do mediastino posterior:
  - Massas esofágicas
  - Linfadenopatia
  - Patologia aórtica
  - Tumores neurogénicos
  - Perda de volume/hiperinsuflação pulmonar

Faixa Para-traqueal Direita

- Formada pelo contacto das pleuras visceral e parietal do LSD com o bordo lateral direito da traqueia e a gordura mediastínica adjacente
  - O ar dentro do pulmão direito e da traqueia delineia essas estruturas
- Espessura máxima 4mm
- Visível em 97% RX PA (++)

Faixa Para-traqueal Direita

- Começa superiormente a nível das clavículas e estende-se inferiormente ao ângulo traqueo-brônquico direito a nível do arco da veia ázigos

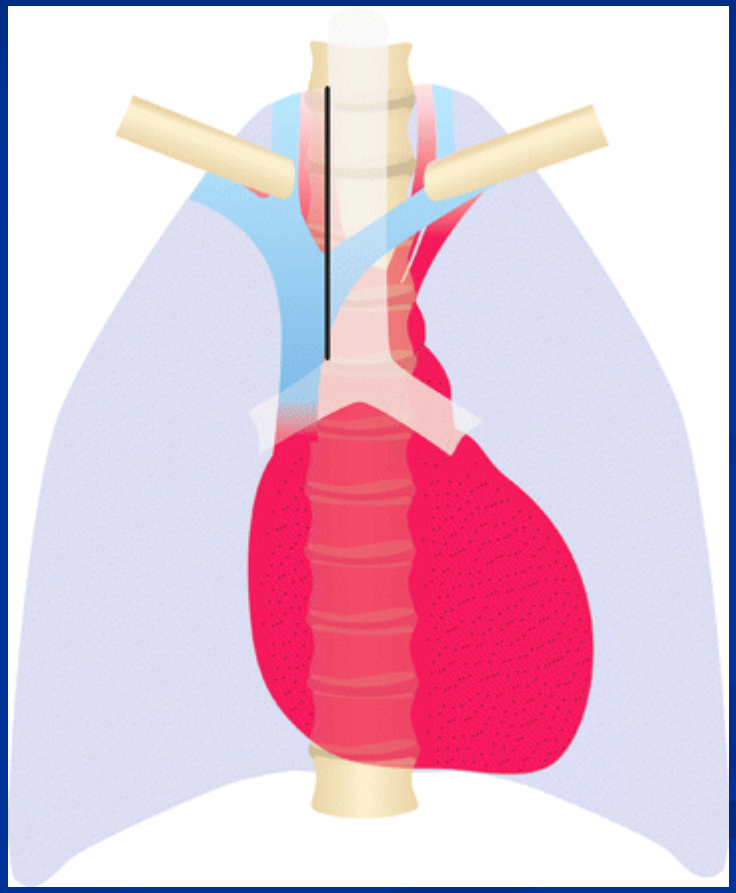

Faixa Para-traqueal Direita

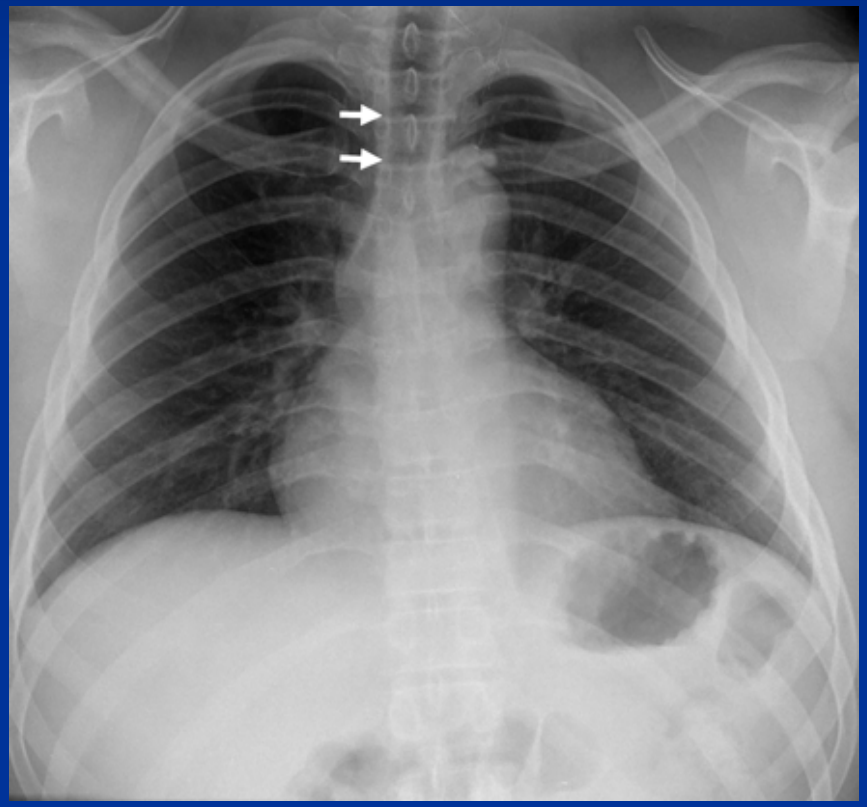

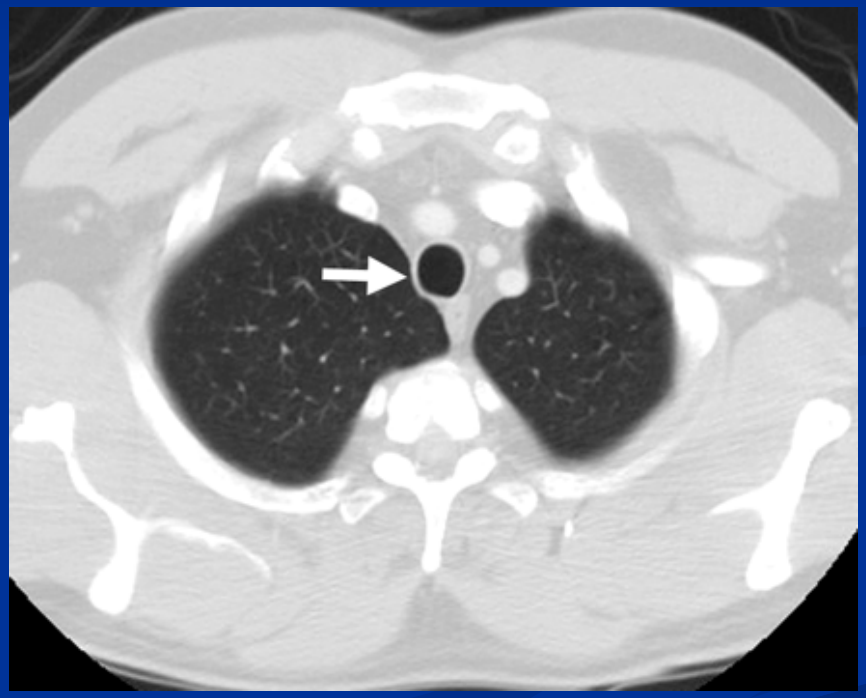

Faixa Para-traqueal Direita

- Alargamento ou contorno anormal:
  - Linfadenopatia para-traqueal
  - Neoplasias tiroide/paratiroide
  - Carcinoma/estenose traqueal
  - Patologia esofágica
  - Patologia pleural (derrame ou espessamento) ++

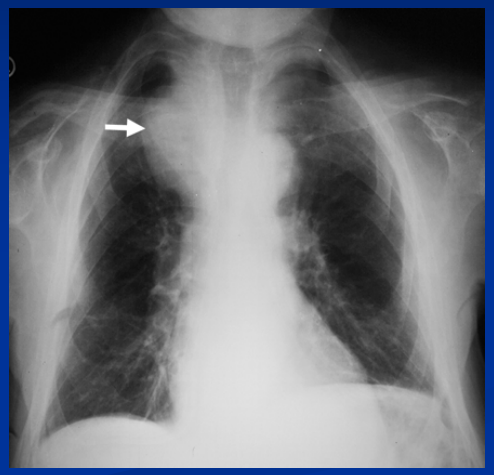

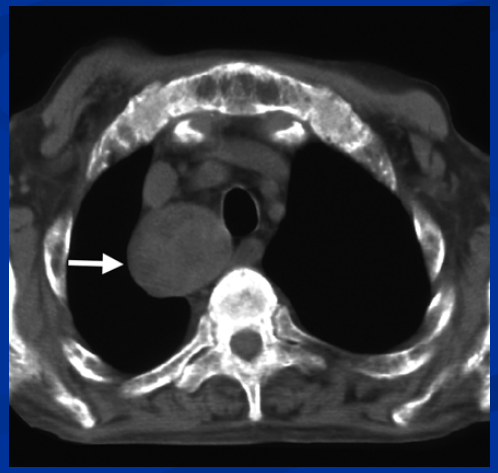

Faixa Para-traqueal Esquerda

- Formada pelo contacto entre LSE e a gordura mediastínica adjacente ao bordo lateral esquerdo da traqueia ou pelo contacto com a própria parede traqueal esquerda
  - O ar dentro da traqueia delineia os tecidos moles adjacentes
- Visível em 21 a 31% RX PA
  - – frequente que a faixa direita, visto que pode ser obscurecida pelo contacto do pulmão esquerdo com a artéria carótida comum esquerda, anteriormente, ou com a artéria subclávia esquerda posteriormente

Faixa Para-traqueal Esquerda

- Estende-se desde a artéria subclávia esquerda superiormente até ao arco aórtico

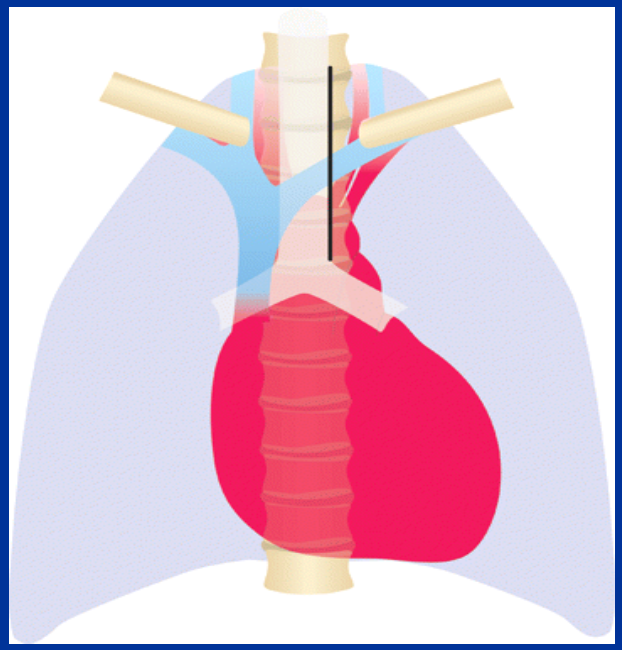

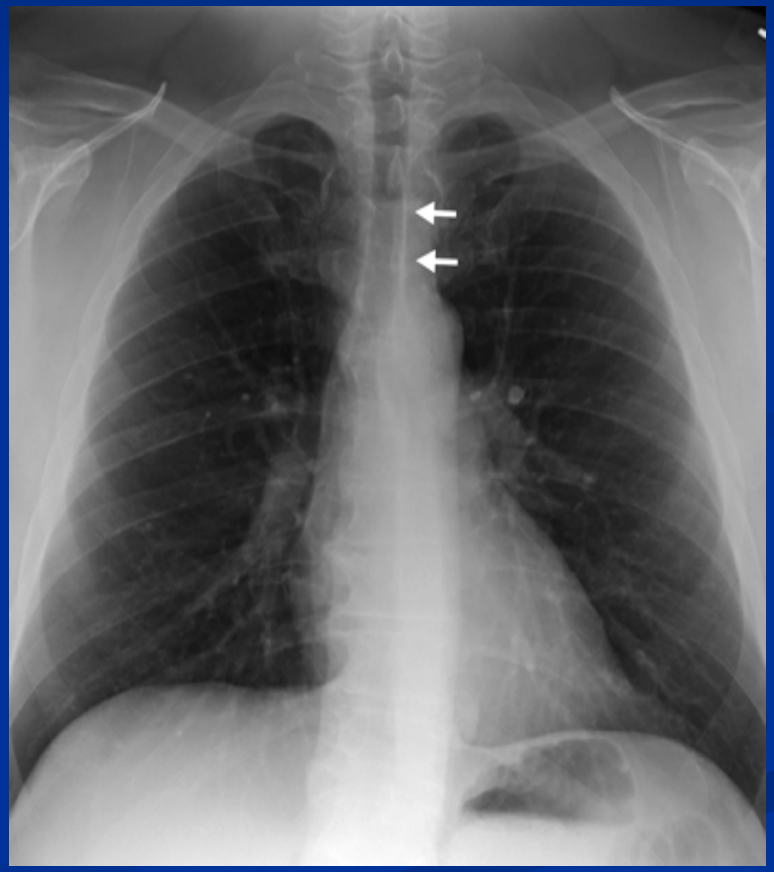

Faixa Para-traqueal Esquerda

- Alargamento ou contorno anormal :
  - Grande derrame pleural esquerdo ++
  - Linfadenopatia para-traqueal esquerda
  - Neoplasias
  - Hematoma mediastínico

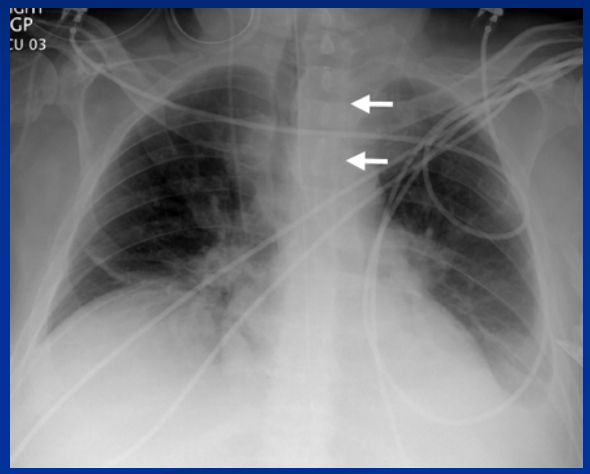

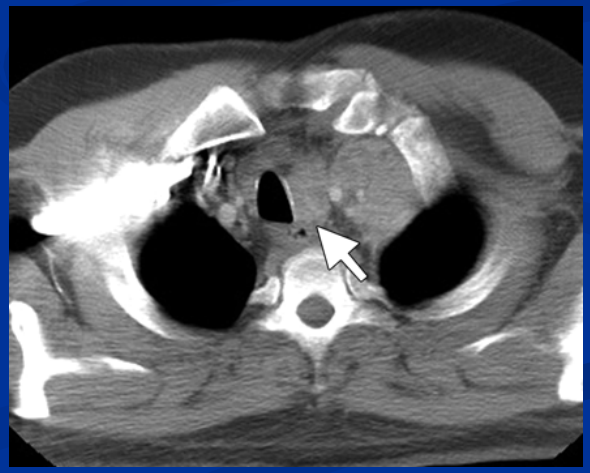

Faixa Aorto-pulmonar

- Representa uma interface ou reflexão mediastínica formada pela pleura da face anterior do pulmão esquerdo em contacto com o mediastino e reflectindo-se tangencialmente sobre a gordura mediastínica antero-lateral à artéria pulmonar esquerda e arco aórtico
- Faixa recta ou discretamente convexa, que cruza lateralmente o arco aórtico e o tronco da artéria pulmonar

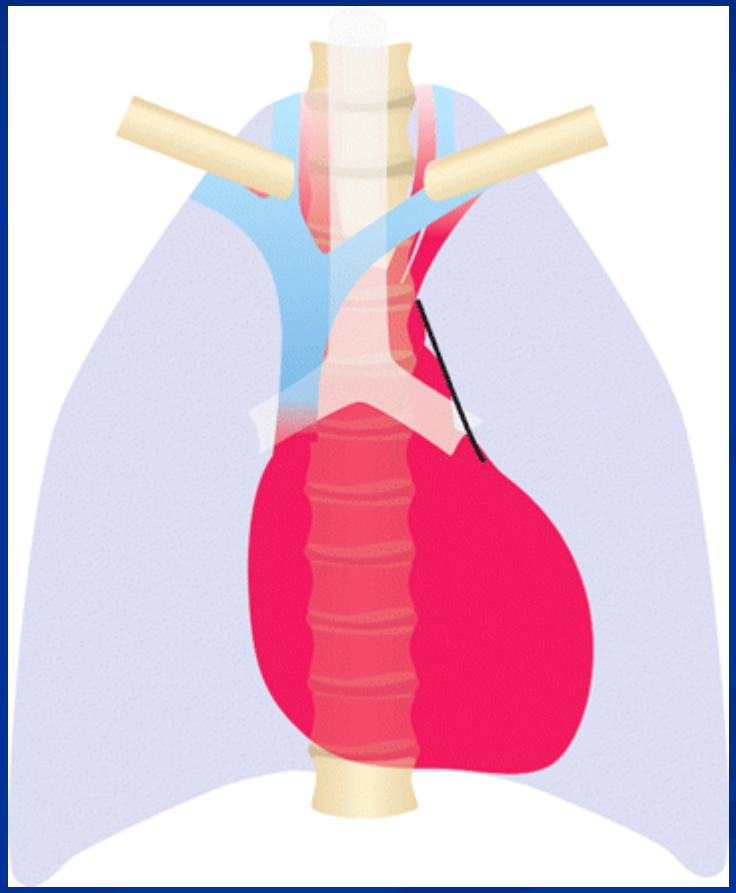

Faixa Aorto-pulmonar

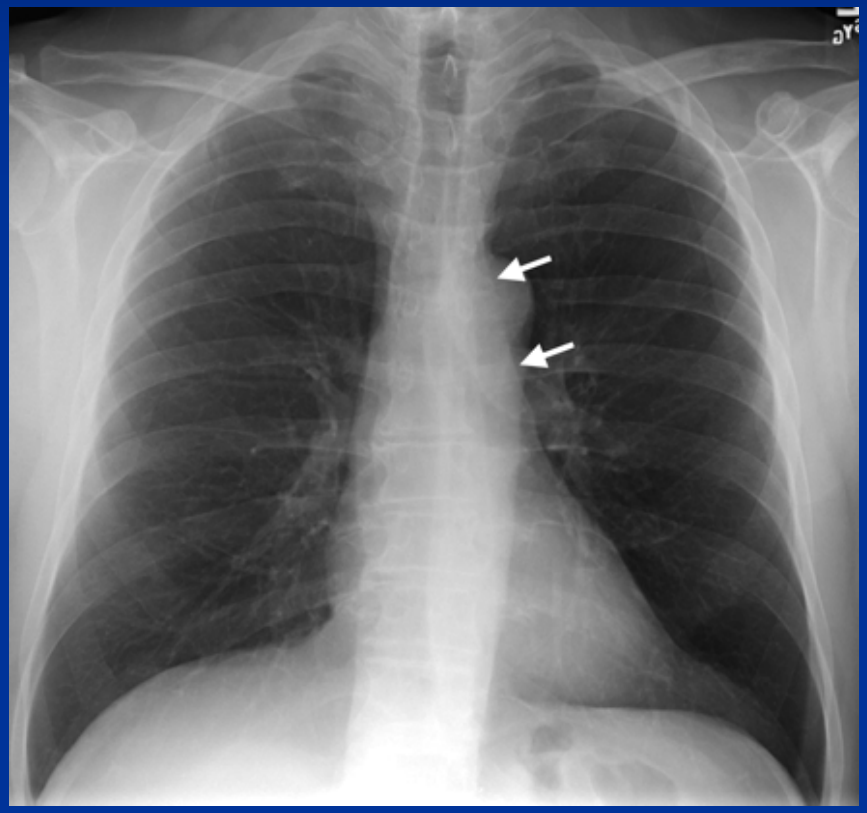

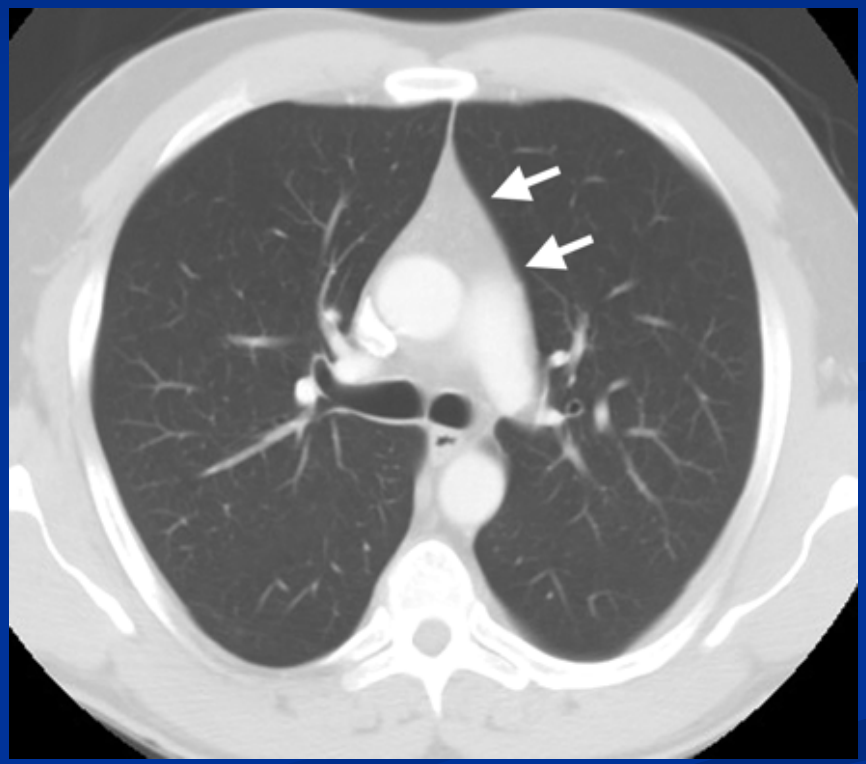

Faixa Aorto-pulmonar

- Aumento da convexidade → Patologia do mediastino anterior:
  - Massas tiroideias ou tímicas
  - Linfadenopatia pré-vascular
  - (Pneumomediastino)

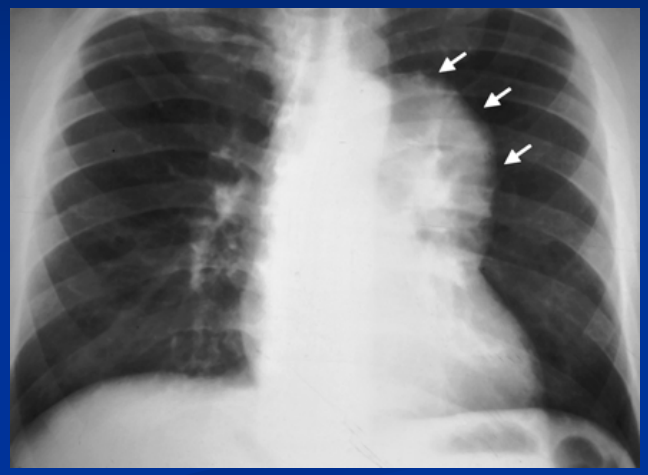

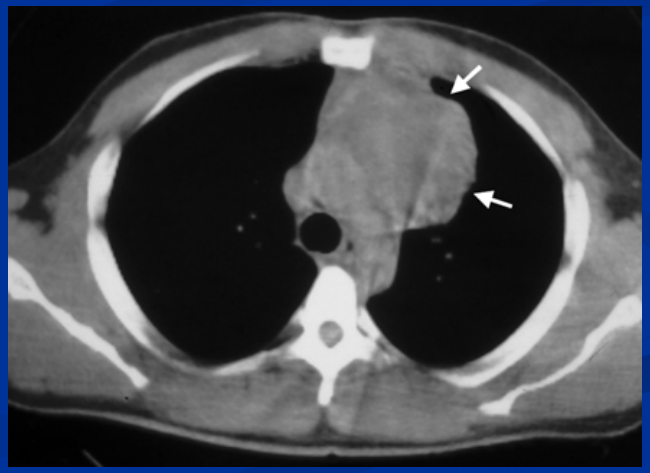

Janela Aorto-pulmonar

- Corresponde a um espaço mediastínico que é visto como uma interface no RX frente
  - Situa-se posteriormente à Faixa aorto-pulmonar
- Delimitado superiormente pela parede inferior do arco aórtico e inferiormente pela parede superior da artéria pulmonar esquerda
  - Parede posterior da aorta ascendente forma o limite anterior e a parede anterior da aorta descendente o limite posterior
  - Bordo medial é formado anteriormente pela traqueia e posteriormente pela parede lateral do brônquio principal esquerdo e o esófago
  - Bordo lateral forma a interface que representa a janela AP no RX frente
    - Formado pelo contacto do pulmão esquerdo e pleura com o arco aórtico, estendendo-se inferiormente até à artéria pulmonar esquerda

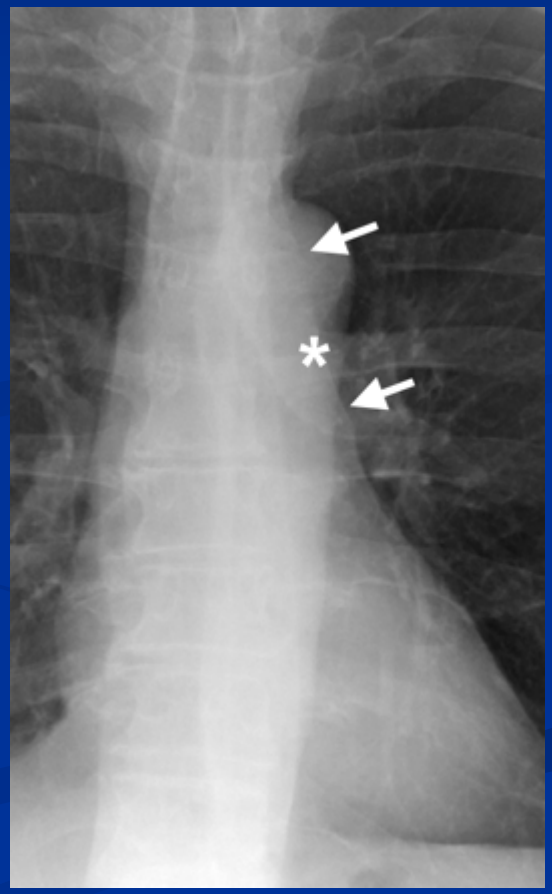

Janela Aorto-pulmonar

- Pulmão esquerdo insinua-se neste espaço, contactando com o arco aórtico e artéria pulmonar esquerda, formando a normal concavidade ao longo do bordo mediastínico
  - Contorno convexo é anormal
  - Contorno recto pode ser normal (mas anormal quando exames anteriores mostram normal concavidade)

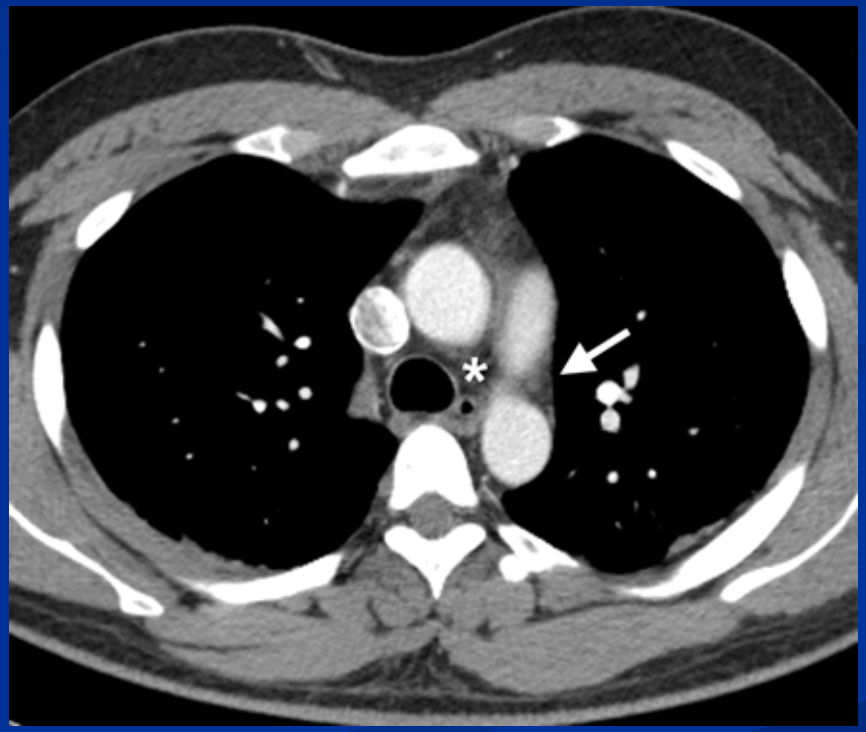

Janela Aorto-pulmonar

- Estruturas intervenientes:
  - Nervo laríngeo recorrente esquerdo
  - Nervo vago esquerdo
  - Artéria brônquica esquerda
  - Ligamento arterioso
  - Nódulos linfáticos
  - Gordura mediastínica
- Convexidade anormal:
  - Tumores da bainha nervosa
  - Aneurismas da artéria brônquica
  - Linfadenopatia
  - Gordura mediastínica proeminente
  - Patologia das estruturas que formam os contornos da janela AP (ex: aneurismas da aorta)
- Paralisia da corda vocal esquerda ou diafragma → Patologia da janela AP!

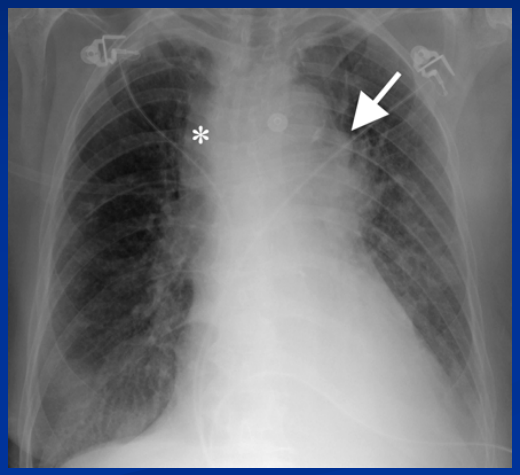

Linha Para-espinhal Direita

- Apesar do nome, representa uma interface pulmão-mediastino
  - É formada pelo contacto tangencial entre o pulmão e pleura direitos com os tecidos moles e gordura do mediastino posterior
- Linha recta que se estende desde D8 a D12
- Visível em 23% RX PA

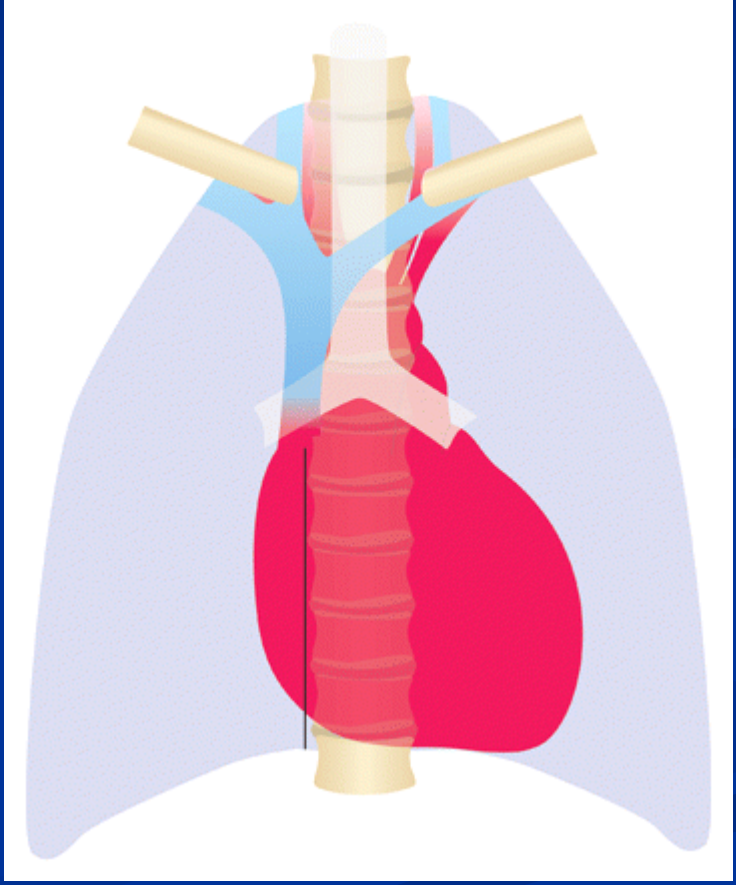

Linha Para-espinhal Direita

- No contorno da interface, identifica-se fina linha densa; na realidade não existe, mas é visualmente perceptível → Fenómeno Mach +

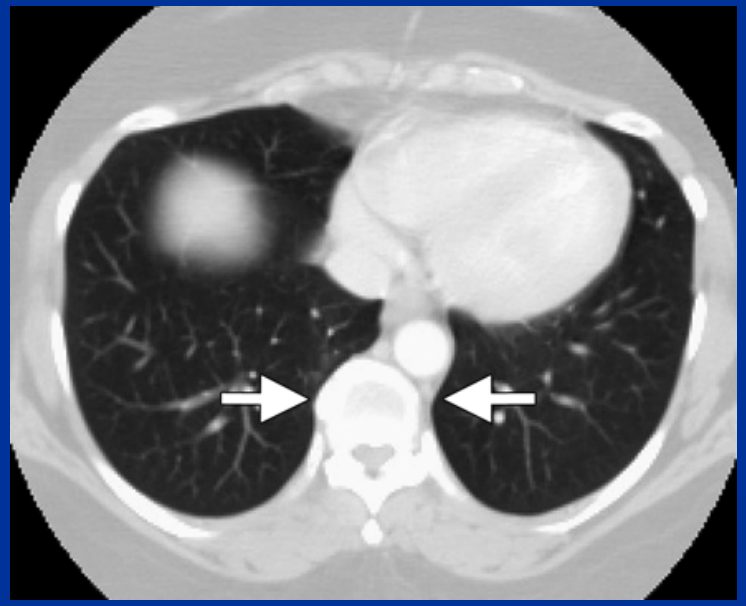

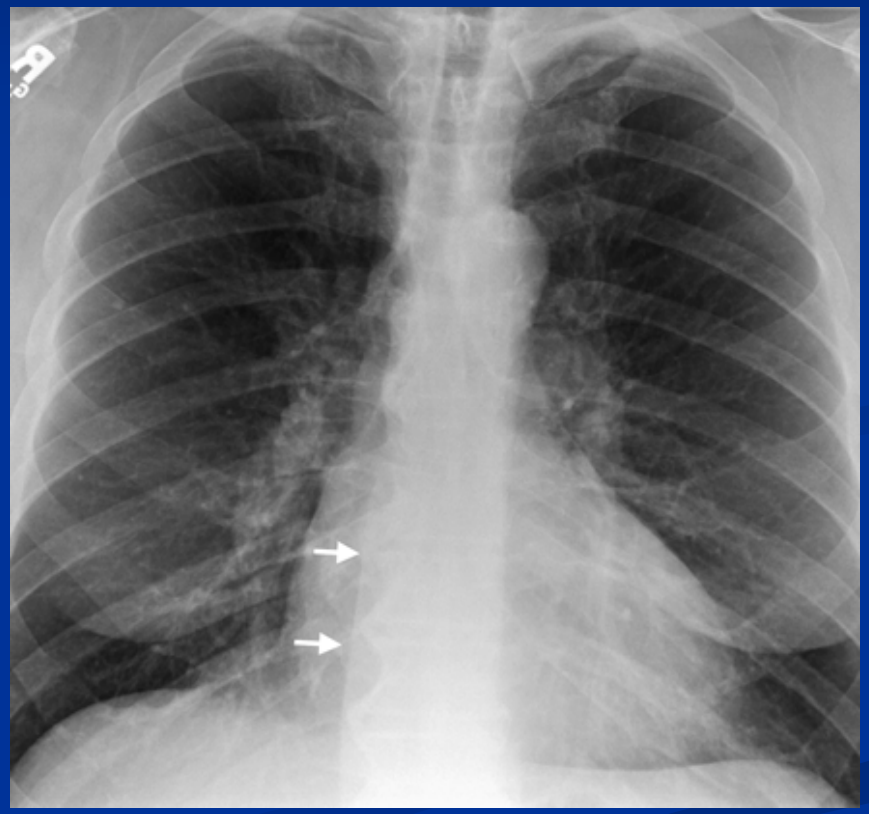

Linha Para-espinhal Direita

- Deslocada lateralmente:
  - Osteófitos
  - Gordura mediastínica proeminente
- Contorno anormal → Patologia do mediastino posterior:
  - Hematoma/massa mediastínica
  - Hematopoiese extra-medular
  - Massas para-vertebrais (ex: tuberculose)

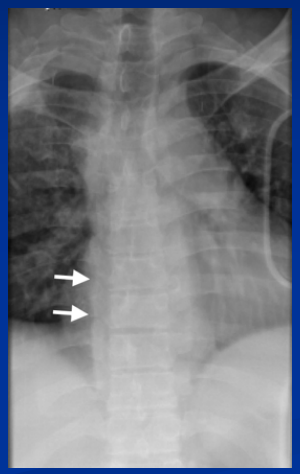

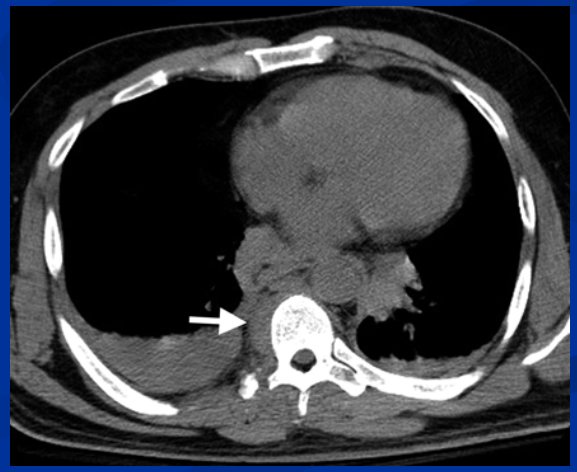

Linha Para-espinhal Esquerda

- Representa igualmente uma interface pulmão-mediastino
  - É formada pelo contacto tangencial do pulmão e pleura esquerdos com a gordura mediastínica posterior, os músculos para-espinhais esquerdos e os tecidos moles adjacentes
  - Está igualmente associada ao Fenómeno Mach +
- Visível em 41% RX PA
  - + frequente que à direita, pois a presença da aorta torácica descendente à esquerda, promove o contacto tangencial com o pulmão esquerdo, necessário à produção da interface

Linha Para-espinhal Esquerda

- Estende-se verticalmente desde a arco aórtico até ao diafragma, medialmente à parede lateral da aorta torácica descendente

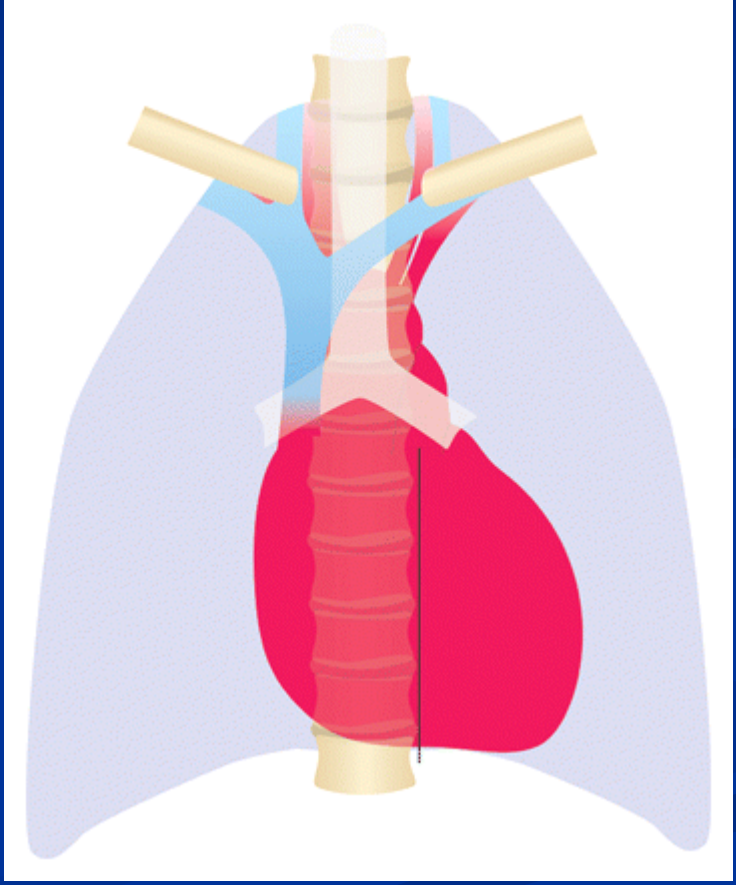

Linha Para-espinhal Esquerda

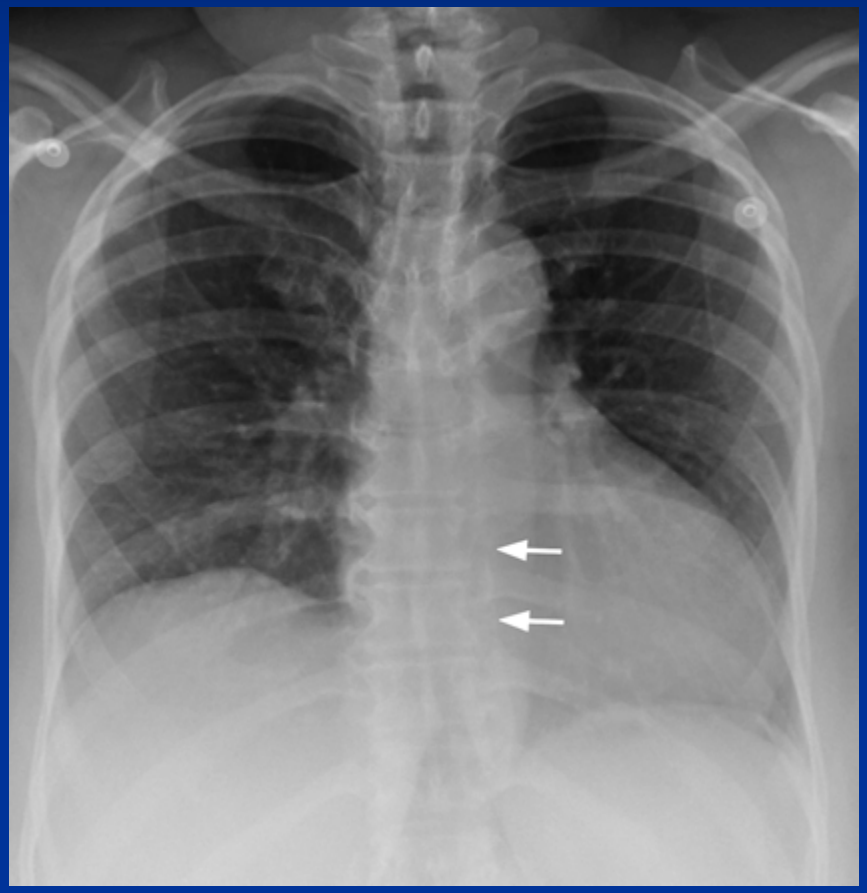

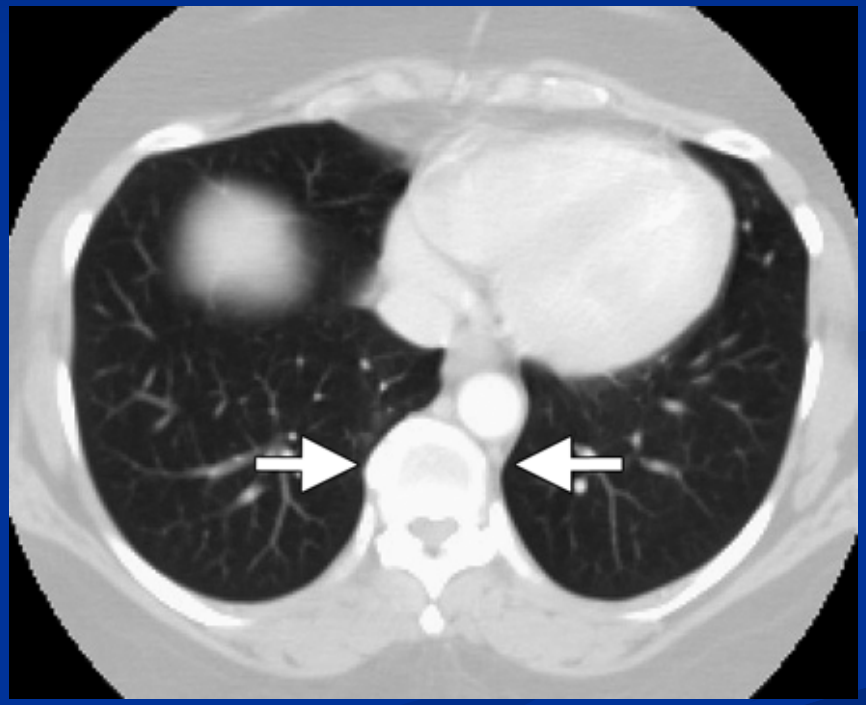

Linha Para-espinhal Esquerda

- Anomalia do contorno:
  - Osteófitos
  - Gordura mediastínica proeminente
  - Tortuosidade da aorta torácica descendente
- Deslocamento → Patologia do mediastino posterior:
  - Hematoma/massa mediastínica
  - Hematopoiese extra-medular
  - Varizes esofágicas

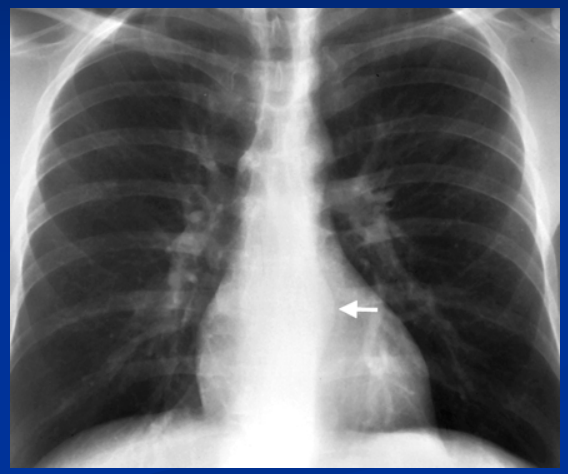

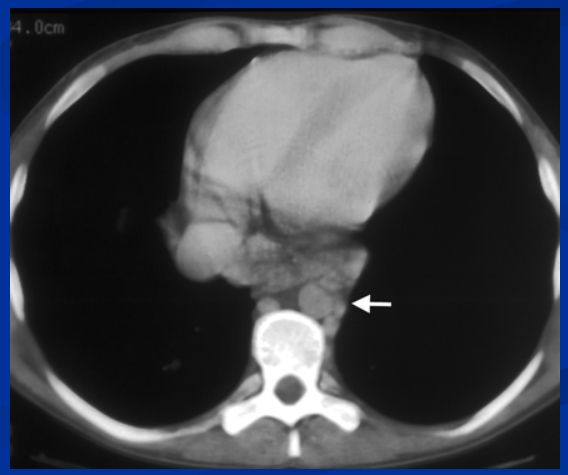

Faixa Traqueal Posterior

- Faixa vertical identificada no RX perfil, formada pelo ar dentro da traqueia e do pulmão direito delineando a parede traqueal posterior e os tecidos moles adjacentes
  - 2,5mm espessura
- Quando a face posterior da traqueia contacta com a parede anterior do esófago, a parede esofágica, a parede traqueal posterior e os tecidos moles adjacentes formam uma faixa mais larga → Faixa traqueo-esofágica
  - Até 5,5mm espessura

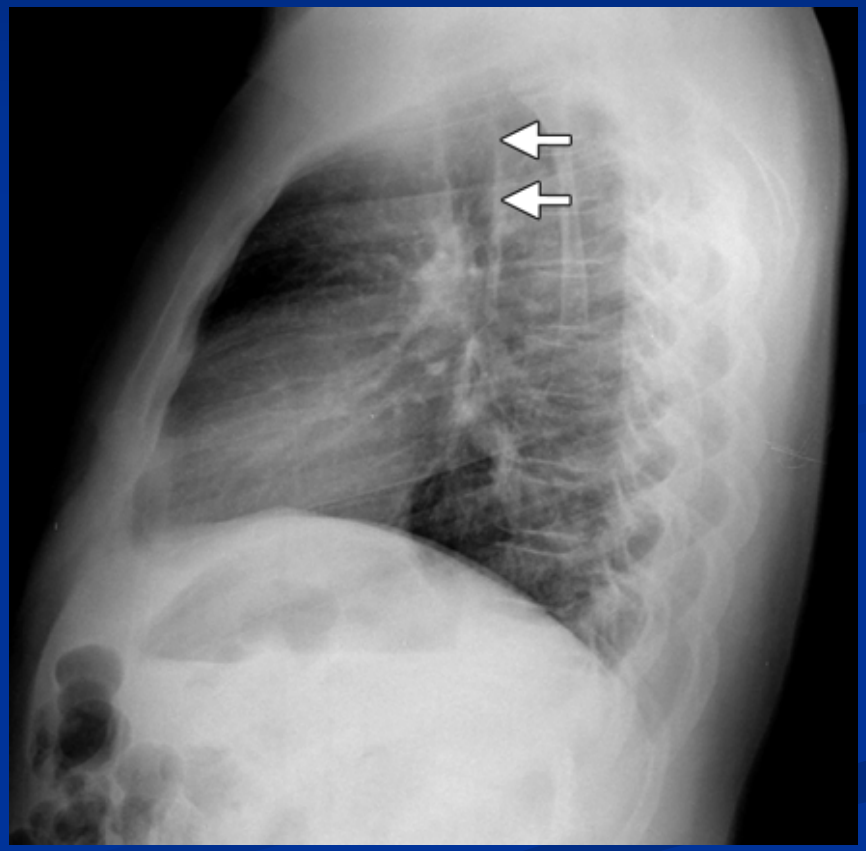

Faixa Traqueal Posterior

- Forma o bordo anterior do espaço retro-traqueal (Triângulo de Raider)
  - Restantes bordos: coluna posteriormente, arco aórtico inferiormente e abertura torácica superiormente

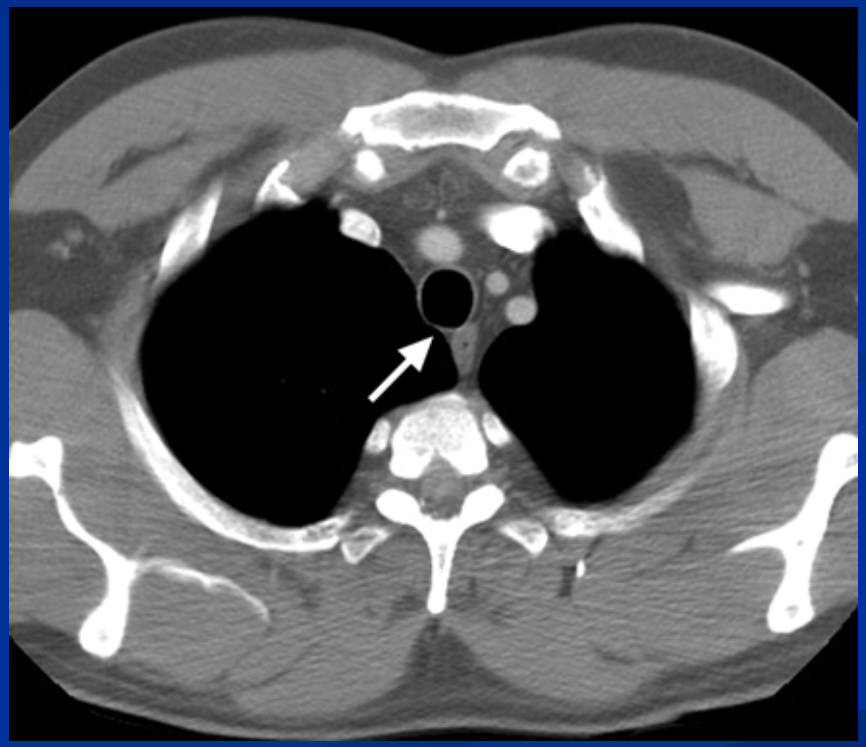

Faixa Traqueal Posterior

- A > das anomalias no espaço retro-traqueal são as anomalias congénitas do desenvolvimento do arco aórtico
- Alargamento da faixa:
  - Lesões vasculares adquiridas
  - Patologia esofágica
  - Malformações linfáticas
  - Mediastinite
  - Hematomas pós-traumáticos

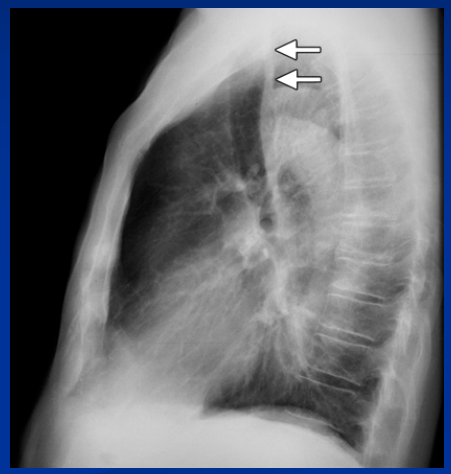

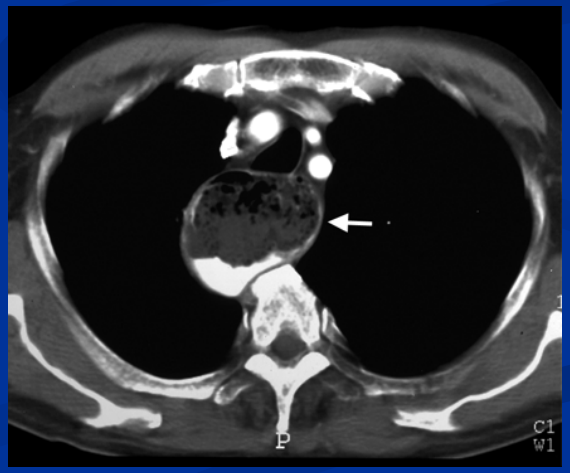

Recesso Azigo-esofágico

- Importante interface mediastínica devido à diferença de densidade entre o mediastino e a face postero-medial do LID
- Representa um espaço que se situa lateral ou posteriormente ao esófago, anteriormente à coluna e que se estende da veia ázigos ao hiato aórtico

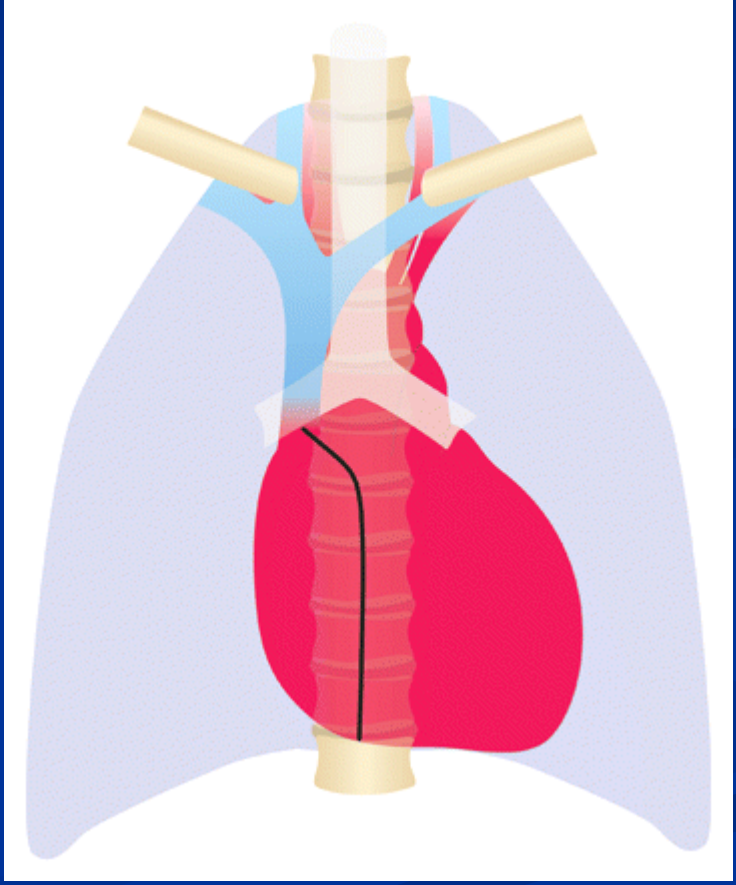

Recesso Azigo-esofágico

- Superiormente o recesso é contínuo com o espaço subcarinal e pode apresentar uma leve convexidade esquerda nessa localização
- 1/3 médio é tipicamente recto ou apresenta uma discreta convexidade para a esquerda (segmento com aparência + variável)
- 1/3 inferior é tipicamente recto
- Convexidade direita do segmento superior pode ser visível em crianças e adultos jovens
  - Anormal em idosos

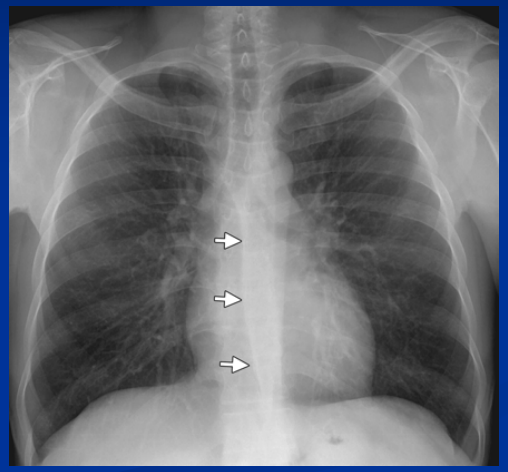

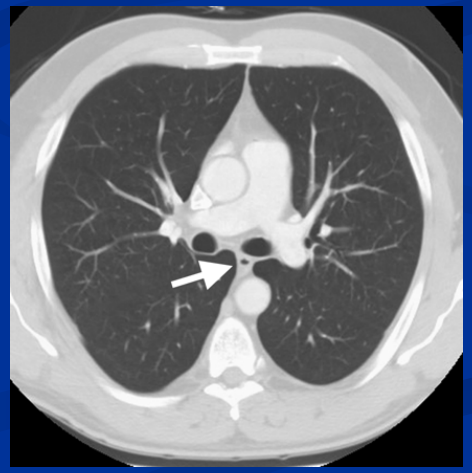

Recesso Azigo-esofágico

- Contorno ou convexidade anormal :
  - Linfadenopatia
  - Hérnia do hiato
  - Malformações bronco-pulmonares
  - Neoplasias esofágicas
  - Patologia pleural
  - Cardiomegália com alargamento da AE

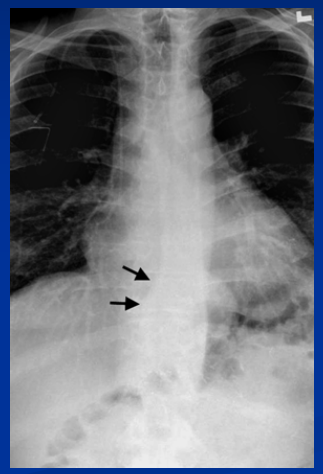

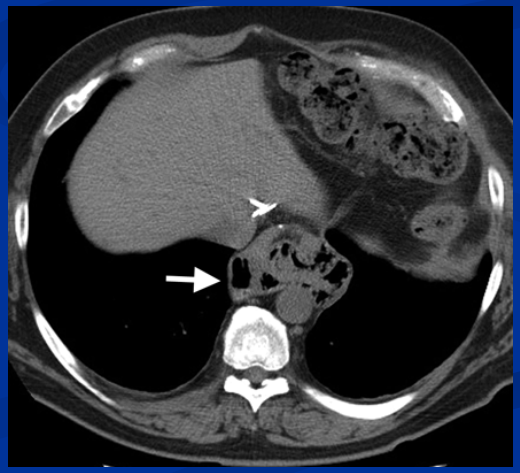

Conclusões

- Apesar da TC ser cada vez mais utilizada no estudo de patologia torácica, a Radiologia Convencional (frente e perfil) continua a ser uma valiosa técnica neste contexto
- Os Radiologistas devem conhecer as bases anatómicas das linhas e faixas mediastínicas e reconhecer a sua normal aparência na tentativa de obterem os DDs mais aproximados previamente à obtenção de informação adicional fornecida pela TC torácica