CLÍNICA UNIVERSITÁRIA DE IMAGIOLOGIA
HOSPITAIS DA UNIVERSIDADE DE COIMBRA

Massas Mediastínicas

Andrea Canelas

05-07-2006

Introdução

- Incidência massas mediastínicas é difícil de determinar
- Séries cirúrgicas adultos:
  - Tumores tímicos 20-25%
  - Tumores neurogénicos 17-23%
  - Distúrbios neoplásicos gânglios linfáticos 10-20%
  - Quistos de desenvolvimento 10%
  - Massas tiroideias 10%
  - Tumores células germinativas/teratomas 10%
  - Patologia variada 10-20%
- Crianças:
  - Neuroblastomas/ganglioneuromas, quistos intestino proximal primitivo e tumores células germinativas +/- 75%
  - Timomas e massas tiroideias - raras

Anatomia

- Situado entre pulmões, no centro da cavidade torácica
- Extende-se desde a abertura torácica em cima, até ao tendão central do diafragma em baixo, com o esterno à frente, a coluna dorsal atrás e a pleura parietal lateralmente
- Dividido em 3 compartimentos: mediastino anterior, médio e posterior:
  - Linha anterior passa à frente da traqueia e pericárdio:
    - Timo e gânglios linfáticos (coração)
  - M. médio contém a cavidade pericárdica:
    - Coração, grandes vasos, traqueia, brônquios, gânglios linfáticos e o nervo frénico
  - Linha posterior passa atrás da traqueia e pericárdio:
    - Aorta descendente, esófago, canal torácico, gânglios linfáticos, nervos e áreas paravertebrais

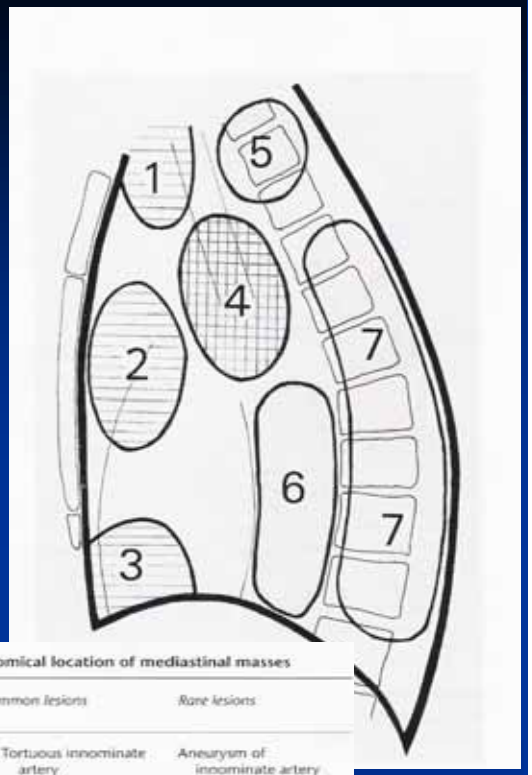

Table 2.1 The anatomical location of mediastinal masses

Position in mediastinum	*Common lesions*	*Rare lesions*
Anterior division	1. Tortuous innominate artery Lymph node enlargement Retrosternal goitre Fat deposition	Aneurysm of innominate artery Parathyroid adenoma Lymphangioma
	2. Lymph node enlargement Aneurysm of ascending aorta Thymoma Germ cell tumour	Sternal mass Lipoma Haemangioma
	3. Epicardial fat pad Diaphragmatic hump Pleuropericardial cyst	Morgagni's hernia
Middle division	4. Lymph node enlargement Aneurysm of aortic arch Enlarged pulmonary artery Dilatation of superior vena cava Bronchogenic cyst	Tracheal lesion Cardiac tumour
Posterior division	5. Neurogenic tumour Pharyngo-oesophageal pouch	
	6. Hiatus hernia Aneurysm of descending aorta Oesophageal dilatation Dilatation of azygos vein	Neurenteric cyst Pancreatic pseudocyst Sequestrated lung segment
	7. Neurogenic tumour Paravertebral mass	Bochdalek's hernia Extramedullary haemopoiesis

Métodos imagiológicos

- Radiologia convencional (RC):
  - Contorno mediastinal é melhor demonstrado usando ↑ kV (> 120-150 kVp)
- **TC**:
  - Localização, extensão e natureza das massas (++ civ)
  - Ressecabilidade, planos de tratamento e follow-up
  - Biópsias guiadas
- **RM**:
  - Avaliação dos grandes vasos intra-torácicos: aneurismas aórticos, síndrome da VCS
  - Extensão intra-espinhal das massas
  - Cortes sagitais e coronais permitem demonstrar adenopatias na janela aortopulmonar e subcarinal ou tumores do sulco superior
- RC contrastada:
  - Massas M. médio: hérnias e tumores esofágicos

Métodos imagiológicos

- Angio-RM:
  - Distúrbios intrínsecos dos grandes vasos intratorácicos
  - Estenoses, distorções e deslocamentos de vasos por massas
- Ecografia:
  - Linfadenopatia por linfoma
  - Massas tímicas e mediastinais em crianças e adultos
  - Distinguir massas cardíacs e paracardíacas
  - Biópsia ecoguiada
- Eco-endoscopica:
  - Nódulos linfáticos e outras massas adjacentes ao esófago
  - Arco e aorta descendente
- Medicina nuclear (++ PET):
  - Tecido tiroideu ectópico, tumores neuroendócrinos, feocromocitoma, sarcoidose e metástases de carcinoma broncogénico (++)
- Aortografia e venografia:
  - Permite determinar se 1 massa corresponde a aneurisma, vaso anómalo ou colaterais venosas dilatadas

Massas mediastínicas anteriores

- Comuns:
  - Massas tiroideias
  - Massas tímicas
  - Tumores de células germinativas/Teratomas
  - Linfadenopatia
  - Lipomatose mediastinal
  - Aneurismas e anomalias vasculares
  - Quisto pleuropericárdico
- Raras:
  - Hérnia de Morgagni
  - Adenoma paratiróide
  - Linfangioma/Higroma quístico
  - Lipoma/Lipossarcoma
  - Hemangioma/Hemangioendolelioma

Massas tiroideias

- Lesão + frequente na abertura torácica
- ↑ glândula tiróide:
  - Bócio (+++)
  - Adenoma
  - Carcinoma
  - Linfoma
- Bócio:
  - Localização:
    - 80% anteriores aos vasos braquiocefálicos
    - 20% posteriores aos vasos braquiocefálicos
  - Habitualmente assintomático, mas pode surgir disfagia, dispneia ou estridor
  - Dor local, paralisia das cordas vocais ou síndrome da VCS - malignidade

- só 5% das massas tiroideias produzem massas mediastínicas (++ bócio)

Bócio

- RC:
  - Massa de tecidos moles, arredondada ou ovalada, bem definida, na parte superior do M. anterior ou médio, contígua com a tiróide cervical
  - Desvio lateral e compressão da traqueia (+++)
  - Podem existir calcificações: nodulares centrais, lineares ou em crescente (arredondadas ou irregulares > benignas; em "nuvem" > carcinomas)
  - Bócios retrotraqueais deslocam o esófago posteriormente e a traqueia anteriormente
  - Carcinoma tiroideu: contornos irregulares
  - Rápido crescimento nas dimensões » hemorragia intra-quística

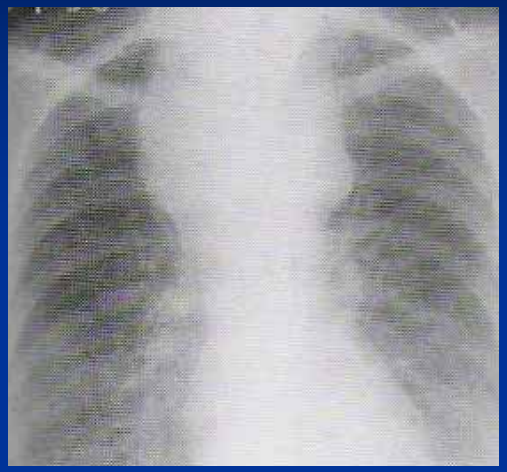

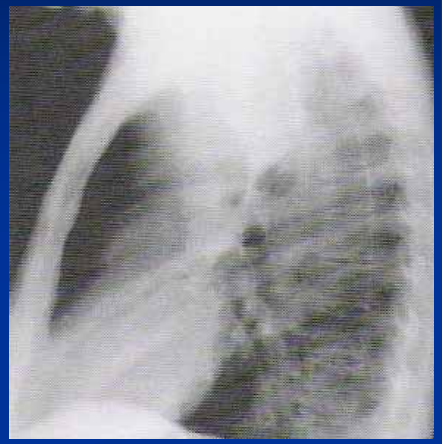

Carcinoma tiróide

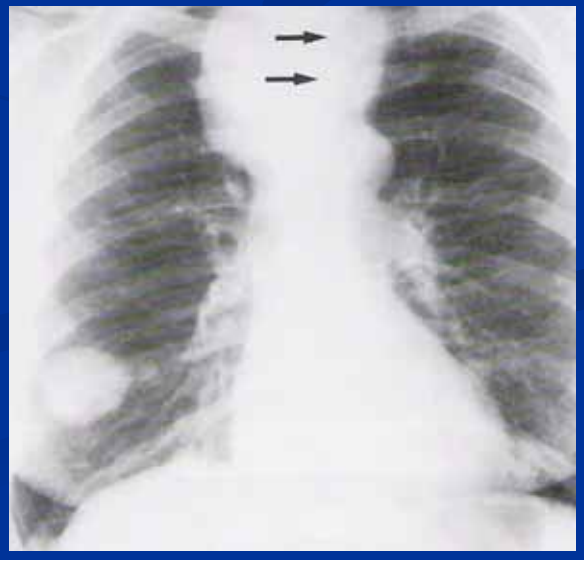

Bócio

- TC:
  - Confirma diagnóstico
  - Massa heterogénea de densidade de tecidos moles, bem definida, na região para ou retrotraqueal e que se extende no mediastino desde o polo inferior de 1 dos lobos da glândula
  - Realce marcado e prolongado após civ
  - > densidade que o músculo adjacente devido ao seu conteúdo em iodo
  - Pode conter focos de calcificação ou áreas hipodensas (degenerescência quística)
  - Linfoma tiroideu: pouco realce após civ
  - Apenas invasão pode afirmar malignidade (impossível distinguir massas benignas/malignas)

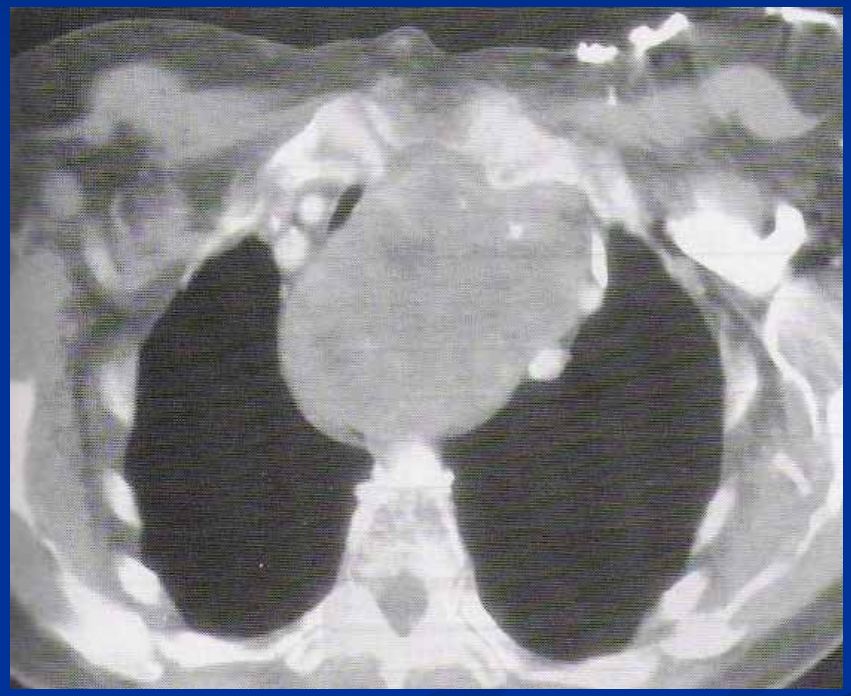

Bócio

- RM:
  - Confirma diagnóstico
  - T_1 intensidade sinal ligeiramente > que o músculo adjacente; hipersinal em T_2 (provavelmente devido às porções quísticas)
  - Pode identificar componentes sólidos, quísticos, hemorragia (não calcificações)
  - Cortes sagitais e transversais T_1 mostram extensão e relação com os grandes vasos adjacentes
  - Gadolíneo: estabelecer a arquitectura interna (alterações quísticas e necróticas)
- Medicina nuclear:
  - Pode confirmar diagnóstico
  - ^{123}I ou ^{99m}TC: mostram áreas de actividade aumentada, que se extendem da incisura esternal até ao mediastino

Timo

- Timo normal é a causa + comum de anomalia mediastínica nas crianças, manifestando-se como massa de tecidos moles triangular, que se projecta em ambos os lados do mediastino (++à direita)
- Sofre involução adiposa nos adultos
- ↑ tímico pode dever-se a:
  - Timoma
  - Hiperplasia tímica
  - Timolipoma
  - Carcinóide tímico
  - Linfoma tímico
  - Carcinoma tímico e tumor de células germinativas
  - Quistos tímicos

Timoma

- Tumor do M. anterior + comum em adultos (muito raro em crianças)
- 30% são malignos (timoma maligno)
- Frequentemente assintomáticos
- Síndromes paratímicos ocorrem em 40 %:
  - 25-50% timoma » miastenia; 10-25% miastenia » timoma
  - Timoma, 25-50% aplasia de células vermelhas
  - Timoma, 10% hipogamaglobulinémia
- 50 anos (+ cedo miastenia)
- Alguns podem conter componentes quísticos (poucos predominantemente quísticos)

Timoma

- RC:
  - Massa de tecidos moles, arredondada ou ovalada, bem definida, por vezes contornos lobulados, que se projecta num dos lados do M. anterior
  - Calcificações nodulares ou curvilíneas - 20% (benignos/malignos)

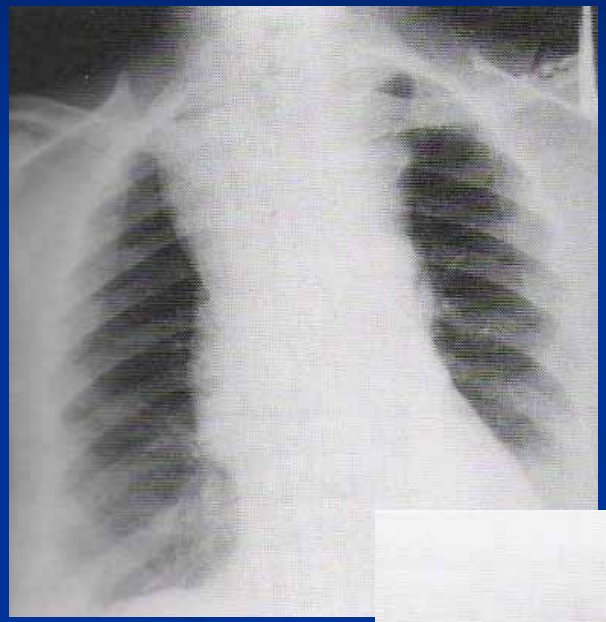

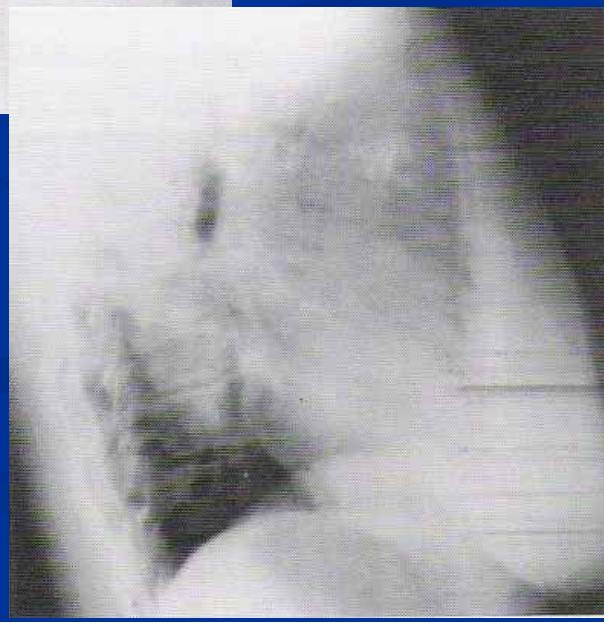

Timoma

- TC:
  - Confirma diagnóstico
  - > 40 anos, mesmo com apenas 1,5-2 cm são facilmente identificáveis porque o resto da glândula é atrófica
  - Massa de densidade de tecidos moles homogénea (pode conter áreas hipodensas devidas a degenerescência quística)
  - Realce uniforme após civ
  - Quisto tímico: massa quística com líquido no seu interior
  - Timoma maligno: invasão da gordura mediastinal e pleura adjacentes (só invasão pode afirmar malignidade)

Timoma

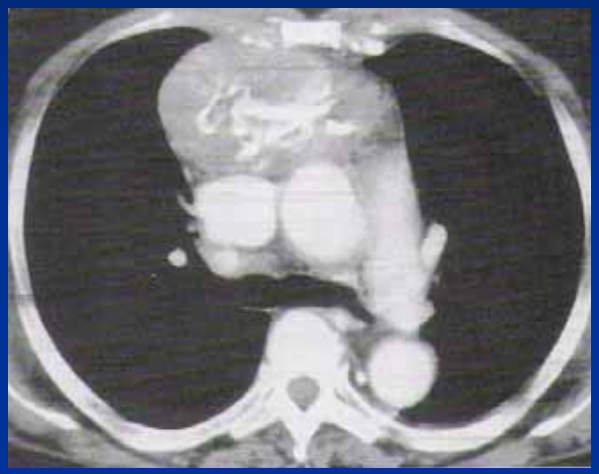

Timoma quístico

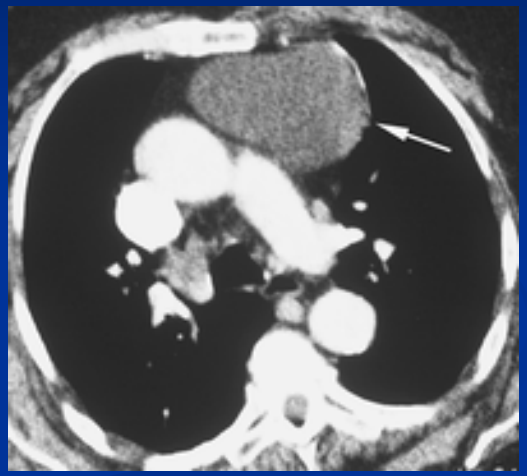

Timoma maligno

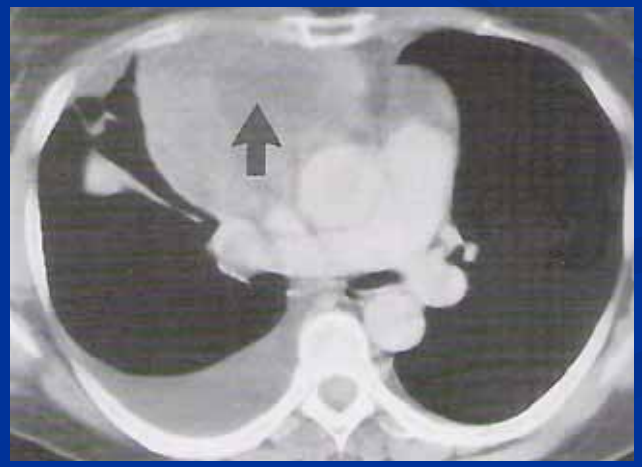

Timoma

- RM:
  - Confirma diagnóstico
  - T_1 sinal intermédio (≈ ao músculo e timo normal adjacente); hipersinal em T_2 (difícil distinção com gordura adjacente)
  - Heterogeneidade intra-tumoral pode ser devida: formações quísticas, necrose ou hemorragia; estas podem ser diferenciadas pela administração gadolíneo (desvantagem: T_1 há perda de contraste entre gordura e tumor – +++ sequências com supressão gordura)

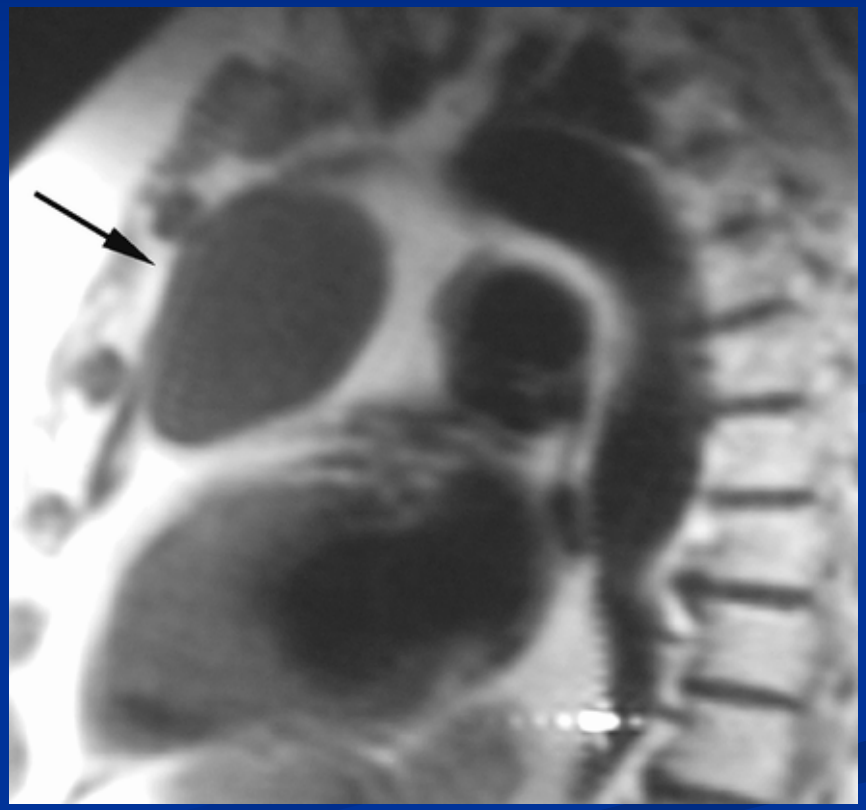

Hiperplasia tímica

- Causas:
  - Miastenia gravis (+++)
  - Tireotoxicose
  - DTC: LES, AR
  - Doença de Addison
  - Acromegália
  - Hiperplasia tímica de “rebound”: glândula atrofia inicialmente em doentes sob QT ou terapêutica com corticóides e posteriormente volta a ↑ no final do tratamento
- TC:
  - Glândula aumentada, com morfologia mantida, sem massas focais
  - Septos adiposos no parênquima

Timolipoma

- Tumor benigno raro, composto por tecido adiposo e tímico
- +++ crianças e adultos jovens
- Habitualmente de grandes dimensões (75% > 500g)
- Poucos ou nenhuns sintomas
- Associação:
  - Miastenia gravis
  - Anemia aplásica
  - Doença de Graves
  - Hipogamaglobulinémia
- RC:
  - Massa de grandes dimensões no M. anterior, com < densidade radiológica (em relação ao tamanho) e que altera a sua forma com os movimentos respiratórios
- TC/RM:
  - Massa com conteúdo adiposo, com ilhas de timo e septos fibrosos no seu interior

Carcinóide tímico

- Histologicamente distinto do timoma
- Pode secretar ACTH em quantidades suficientes para provocar Síndrome de Cushing
- RC e TC indistinguível do timoma

Linfoma tímico

- +++ contexto de doença generalizada, por xs envolvimento isolado
- Características imagiológicas semelhantes ao timoma

Tumores de células germinativas / Teratomas

- Origem em células aberrantes derivadas da crista urogenital:
  - Teratomas benignos (por xs chamados de quistos dermóides) - 70%
  - Tumores malignos:
    - Seminoma
    - Teratocarcinoma
    - Carcinoma de células embrionárias
    - Coriocarcinoma
    - Sinus endodérmico ou tumor saco vitelino
- >ria surge no M. anterior, no interior ou muito próximos do timo

- β-HGC e α-FP – marcadores de diagnóstico e monitorização tumoral

Teratomas benignos

- Teratomas malignos – 20%
- ++ adolescentes e adultos jovens, + sexo ♀
- Frequentemente assintomáticos; diagnosticados incidentalmente como massas mediastínicas anteriores na RC ou TC; podem produzir tosse, dispneia ou toracalgia
- Conteúdo variável:
  - Calcificações (30%)
  - Gordura, níveis hidro-adiposos
  - Áreas quísticas
  - Tecidos moles
- Habitualmente de grandes dimensões, podendo ocupar grande parte do hemitórax
- Lesões estáveis, no entanto hemorragia ou infecção (ou malignidade) podem levar a rápido ↑ dimensões

Teratomas benignos

- RC:
  - Massa de tecidos moles, arredondada ou ovalada, bem definida, que se projecta habitualmente apenas para 1 dos lados do mediastino anterior:
    - Pode conter 1 fina calcificação periférica ou nódulos centrais, nível HA ou mesmo dente rudimentar
      - Nível HA surge após ruptura de 1 quisto infectado na árvore brônquica com consolidação/atelectasia do pulmão adjacente

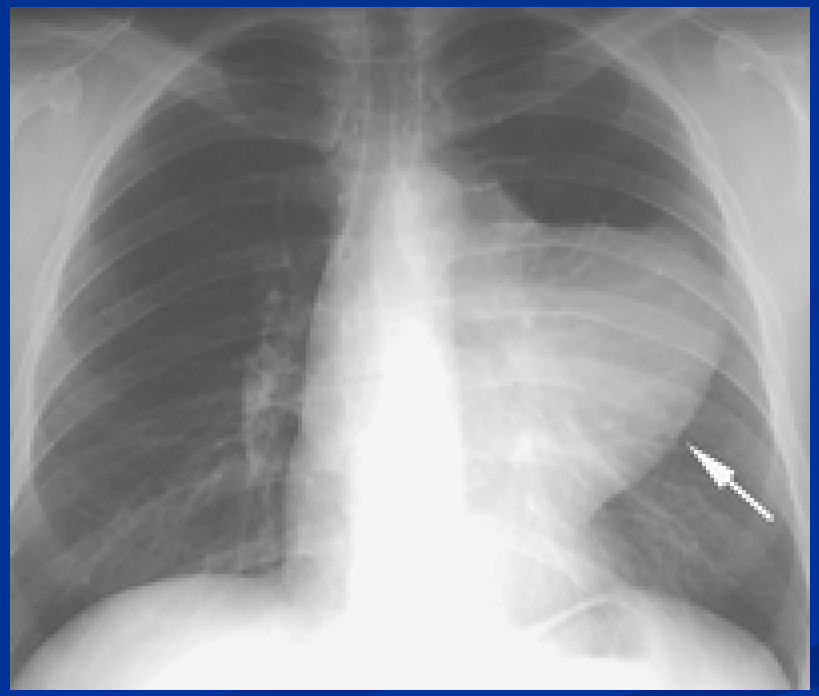

Teratomas benignos

- TC:
  - Confirma diagnóstico
  - Sensível na detecção de calcificação parietal e de massa quística contendo líquido, tecidos moles, gordura, calcificação e osso
  - A presença de gordura, seja na forma de colecções focais ou líquido adiposo é muito útil na distinção de teratoma quístico benigno de outras massas do M. anterior
- RM:
  - Confirma diagnóstico
  - Massa hiperintensa em T_1 se contiver gordura, proteínas e sangue

Teratomas benignos

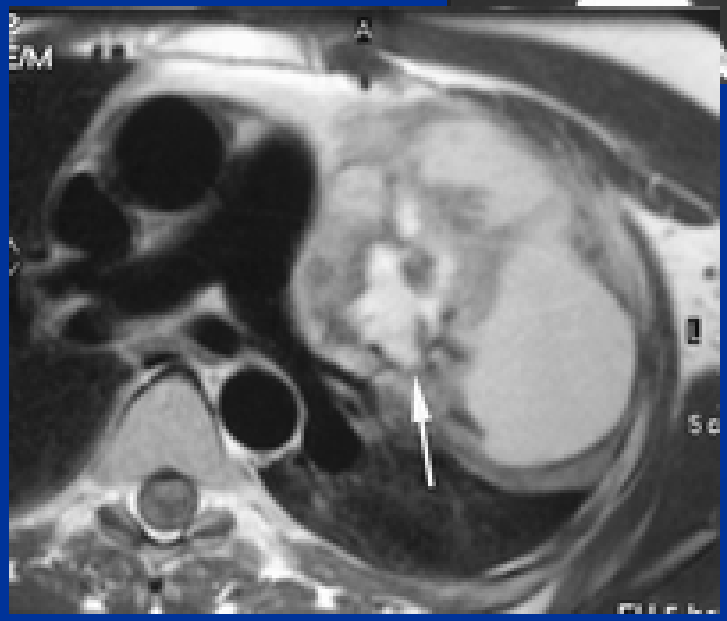

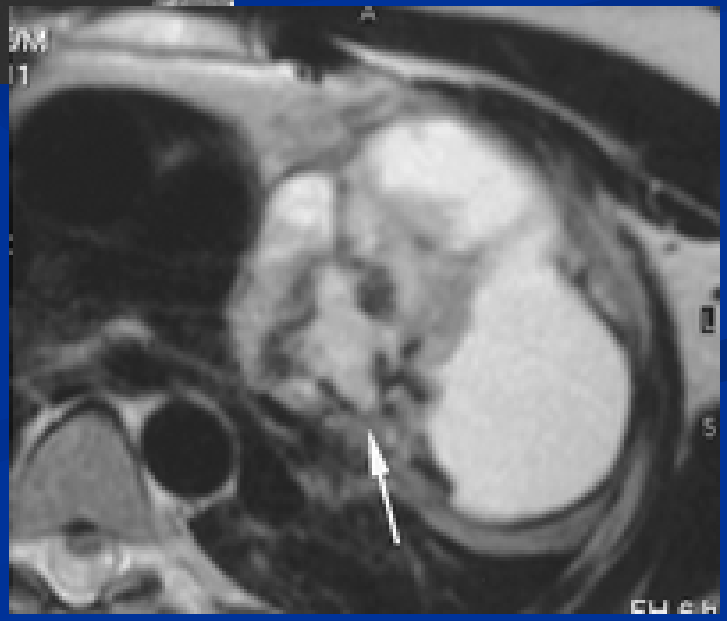

Tumores malignos de células germinativas

- +++ ♂
- Produzem sintomas locais e frequentemente sistémicos
- Apresentam crescimento rápido, com metastização precoce para pulmões, ossos e pleura
- RC:
  - Massa de tecidos moles lobulada, que se projecta em ambos os lados do M. anterior
  - Calcificações são raras (densidade adiposa não é observada)
- TC:
  - Massa lobulada, assimétrica
  - Densidade de tecidos moles homogénea ou múltiplas áreas de realce de contraste intercaladas com áreas de < densidade (necrose, hemorragia)
  - Planos adiposos mediastinais adjacentes podem estar obliteradas
- RM:
  - Informações ≈ à TC

Linfadenopatia

- Linfoma
  (++ Doença de Hodgkin)
  - Cadeias mediastinal anterior e paratraqueal são as + atingidas
    - +++ bilateral, mas assimétrico

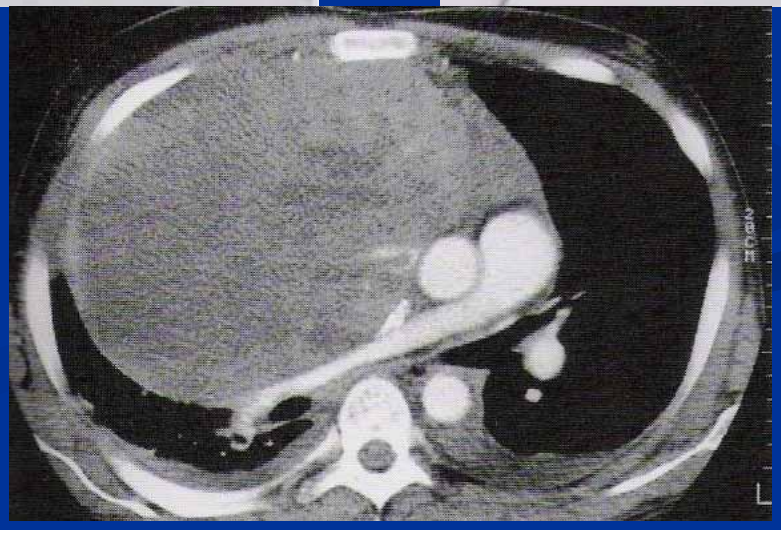

Lipomatose mediastinal

- Deposição excessiva de gordura no mediastino:
  - Adultos obesos
  - Síndrome de Cushing
  - Corticoterapia
- Localização:
  - Mediastino anterior
  - Ângulos cardiofrénicos
  - Regiões paravertebrais
- RC:
  - Alargamento bem definido do mediastino superior, sem desvio traqueal
  - Grandes bolas adiposas epicárdicas
  - Desvios laterais das linhas paraespinhais
- TC:
  - Facilmente demonstra a gordura mediastinal em excesso (densidade -70 a -130 UH)
- RM:
  - Hipersinal em T_1 e hipossinal nas sequências com supressão de gordura

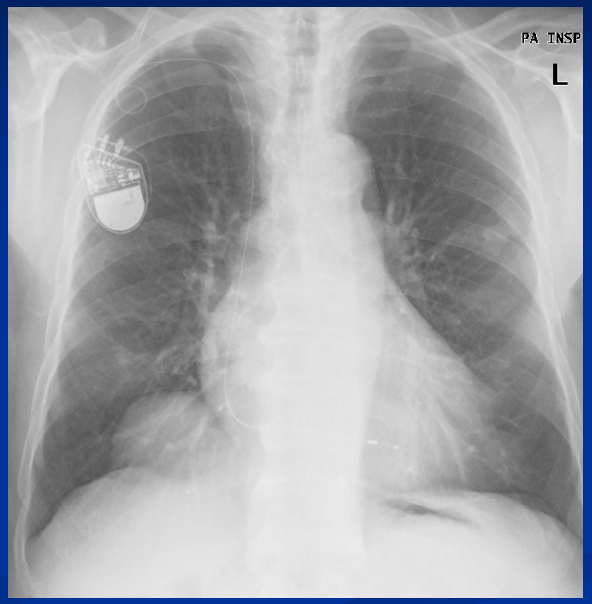

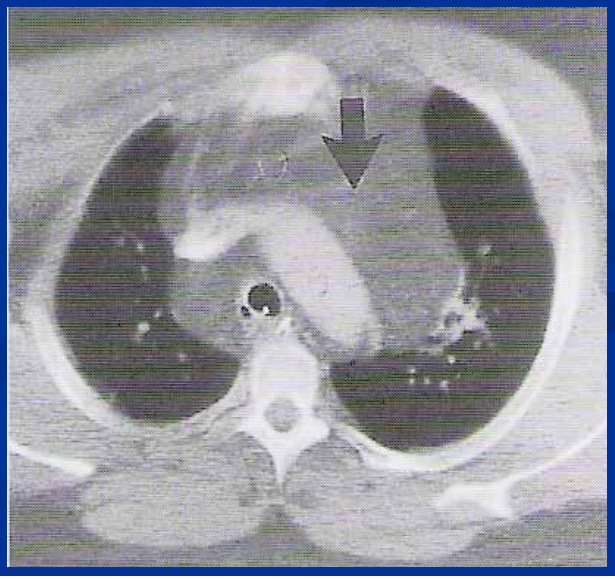

Quisto pleuro-pericárdico

- Quisto congénito do pericárdio parietal
- +++ assintomático; pode surgir toracalgia, tosse ou dispneia
- +++ ângulo cardiofrénico anterior direito; pode ocorrer à esquerda e mediastino médio
- RC:
  - Massa de tecidos moles, arredondada, ovalada ou triangular, bem definida, cuja forma pode variar com a respiração, próxima do pericárdio
- Ecografia, TC ou RM confirmam diagnóstico
- Ecografia: massa quística adjacente ao pericárdio
- TC: massa quística de paredes finas, com conteúdo líquido hipodenso (0-20UH)
- RM: hipossinal em T_1 e hipersinal em T_2

Quisto pleuro-pericárdico

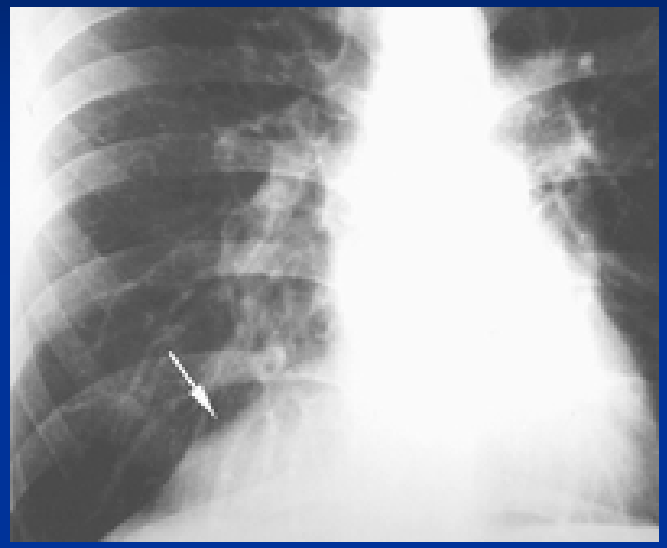

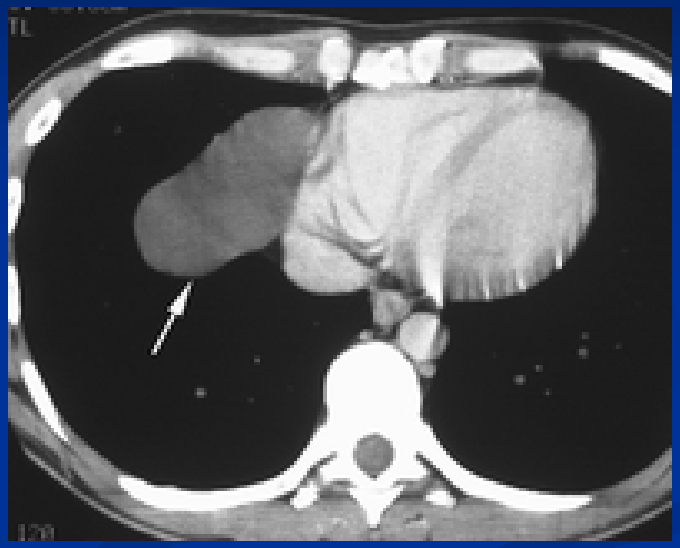

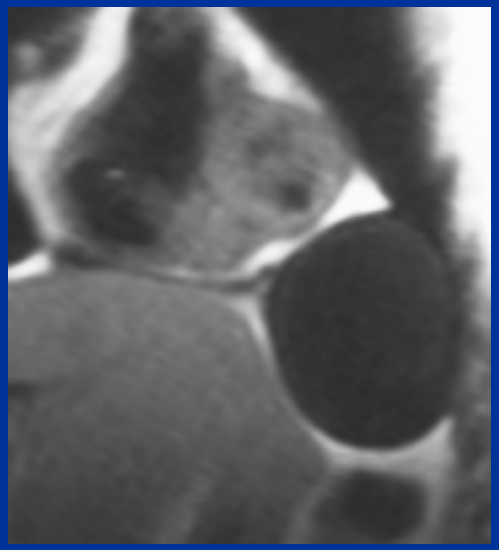

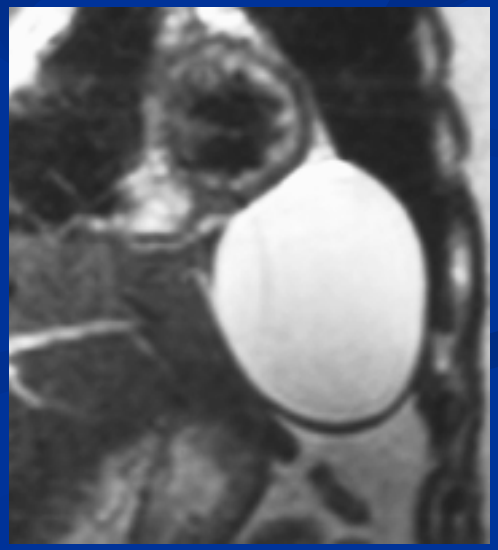

Hérnia de Morgagni

- Defeito congénito da fusão do septo transverso diafragmático aos arcos costais
- +++ assintomática; ocasionalmente dor retro-esternal, epigastralgia ou dispneia; estrangulamento herniário é raro
- + 90% situam-se à direita
- RC:
  - Pequenas dimensões, contendo somente epiplon: massas tecidos moles bem definidas, arredondadas ou ovaladas (<densidade radiológica do que seria de esperar para o tamanho)
  - Grandes dimensões podem contem cólon transverso (estômago, delgado, fígado): massas com interior hipertransparente (ansa digestiva)
- TC confirma diagnóstico, mostrando epiplon (-70 a -130 HU) ou cólon supradiafragmático
- Estudos contrastados: posição supradiafragmática ansa digestiva

Hérnia de Morgagni

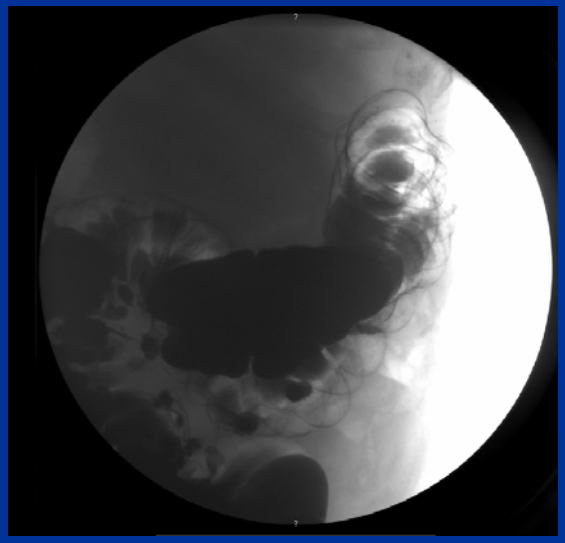

Adenoma da paratiróide

- Tumor raro, que pode surgir no mediastino superior, anterior ou posterior
- +++ pequenos e quase nunca identificáveis na RC
- Diagnóstico: ecografia, TC, RM, angiografia e ^{201}TL ^{99m}Tc
- TC: pequena massa que realça após civ, no interior da gordura mediastinal
- RM: confirma diagnóstico, hipersinal na sequência com supressão de gordura

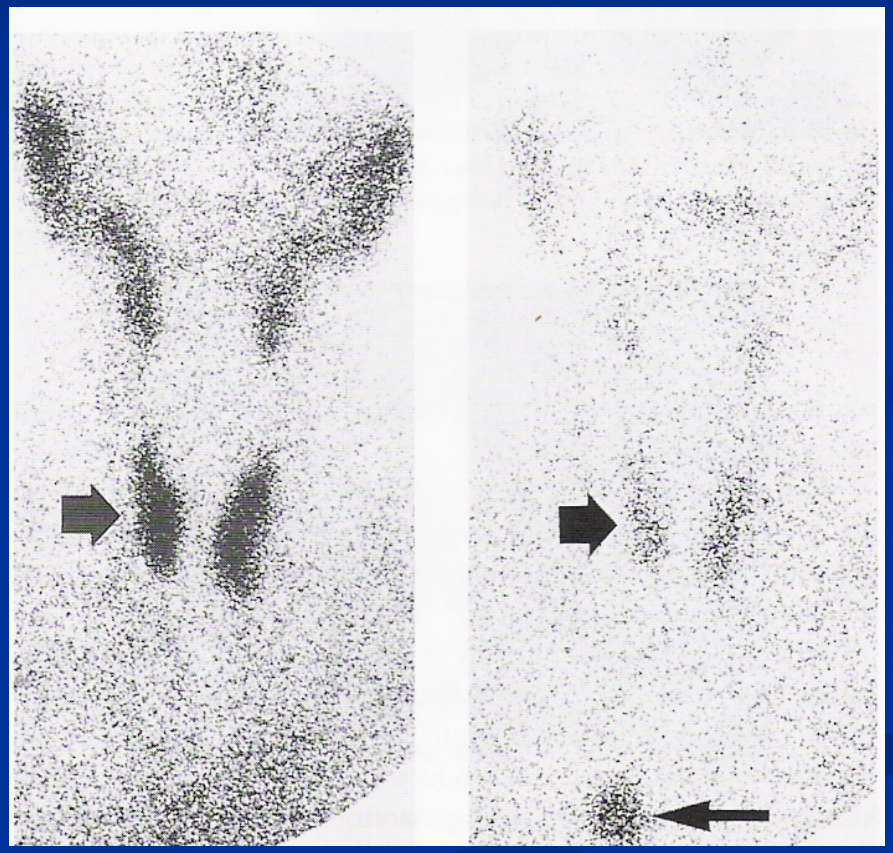

Linfangioma / Higroma quístico

- Malformação congénita do sistema linfático, que produz massa cervical que se extende ao mediastino
- Tumor raro do mediastino superior, anterior ou posterior, ++ achado incidental num radiografia em crianças
- RC: massa tecidos moles, arredondada ou ovalada, que pode alterar a sua forma com movimentos respiratórios; pode haver quilotórax
- Ecografia confirma diagnostico: massa quística multilocular na região cervical e mediastino
- TC (ou RM) que mostra quisto de paredes finas, contendo septos e líquido hipodensos (0-20UH)

Lipoma/Lipossarcoma

- Tumor raro que ocorre no M. anterior ou posterior
- +++ achado incidental numa radiografia de 1 adulto assintomático
- RC: massa de tecidos moles, bem definida, arredondada ou ovalada, com < densidade radiológica do que seria de esperar para o tamanho e que pode alterar a sua forma com os movimentos respiratórios
- TC: confirma diagnostico, massa sólida de densidade adiposa (-70 a -130 UH) contendo faixas de tecidos moles

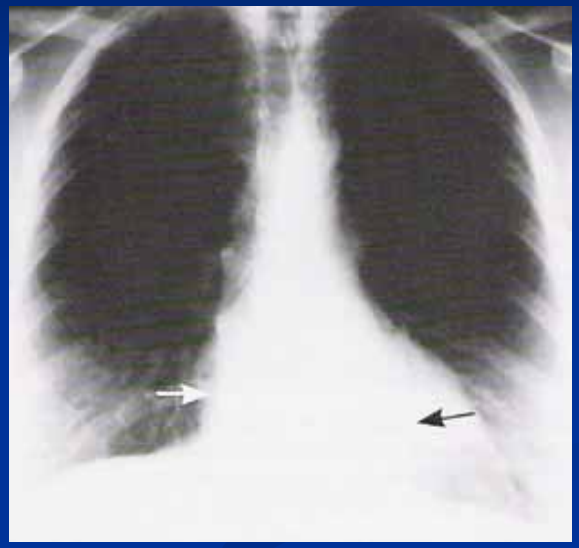

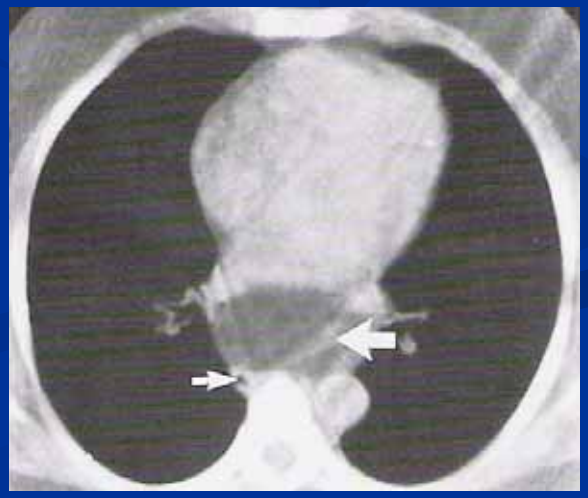

Hemangioma/ Hemangioendotelioma

- Tumor mesenquimatoso raro, +++ no M. anterior ou posterior
- Malformação vascular dos capilares ou veias, +++ achado incidental numa radiografia de 1 adulto assintomático
- RC: massa de tecidos moles, arredondada ou ovalada; podem observar-se flebólitos
- TC: confirma diagnostico, massa de densidade de tecidos moles que realça após civ; pode conter calcificações e flebólitos

Outras lesões mediastinais raras

- Tumores de origem mesenquimatosa:
  - Fibroma, fibrossarcoma
  - Osteossarcoma tecidos moles
  - Hemangiopericitoma
- Tumores que envolvem osso:
  - Plasmocitoma do esterno
  - Condrossarcoma costal
  - Cordoma da coluna dorsal

Mediastino anterior e posterior

Massas mediastínicas médias

- Comuns:
  - Linfadenopatia
  - Aneurisma aorta torácica
  - Dilatação da artéria pulmonar
  - Dilatação da VCS
  - Quistos broncogénicos
- Raras:
  - Lesões traqueais
  - Tumores cardíacos

Linfadenopatia

- Gânglios linfáticos estão dispersos por todo o mediastino, mas são + comuns no M. médio, onde se encontram as cadeias paratraqueais, traqueobrônquicas, subcarinais e broncopulmonares/hilares
- Linfadenopatia mediastinal é muito comum e pode ser devida a doença metastática, linfoma, leucemia, sarcoidose, tuberculose (TP), histoplasmose e outras situações infecciosas e inflamatórias
- Habitualmente surge como massa mediastinal média ou massas múltiplas na radiografia de uma criança ou adulto
- É frequentemente assintomática, mas pode surgir tosse, dispneia e emagrecimento

Linfadenopatia

- RC:
  - Alargamento da faixa paratraqueal direita, de contornos lisos ou lobulados (↑ cadeia paratraqueal direita)
  - Desvio lateral da linha ázigo-esofágica (↑ cadeia ázigos)
  - Massa na janela aorto-pulmonar (↑ subaórticos)
  - Abertura do ângulo da carina, com desvio do linha ázigo-esofágica, tornando-se convexo o segmento subcarinal (↑ cadeia subcarinal)
  - Desvios das linhas paraespinhais e paraesofágicas (↑ cadeias posteriores)
  - Massa de tecidos moles hilar, uni ou bilateral, de contornos lobulados (↑ cadeias hilares)
  - Calcificação ganglionar: TP, infecções fúngicas; sarcoidose, silicose, amiloidose; rara na linfadenopatia metastática

Linfadenopatia

- Diagnóstico é confirmado por TC ou RM
- TC:
  - Múltiplas massas mediastinais de densidade de tecidos moles
  - Muito sensível na detecção de calcificação ganglionar
  - Por xs, áreas hipodensas (necrose): TP, doenças fúngicas, infecções em imunodeprimidos, linfadenopatia metastática (+++ tumores testiculares) e linfoma
  - Realce após civ ocorre tanto na linfadenopatia inflamatória (TP, doenças fúngicas, sarcoidose) como neoplásica (+++ metástases carcinomas renais, da tiróide, carcinóides, melanoma e leiomiossarcoma; Doença de Castleman - raro)
  - ↑ gânglios mediastinais ou hilares > 2cm (< Ø): metastáses carcinoma, linfoma, sarcoidose, TP, infecções fúngicas
- RM:
  - > à TC na avaliação dos gânglios hilares, subcarinais e janela aorto-pulmonar
  - Múltiplas massas de intensidade de sinal intermédio em T_1

Sarcoidose

- Causa + comum ↑ ganglionar intratorácico
- +++ hilares (traqueobrônquicos, aortopulmonares e subcarinais- 50%)
- Ocasionalmente linfadenopatia anterior; raro M. posterior
- +++ simetria
- Pode haver envolvimento parenquimatoso e calcificação em casca de ovo

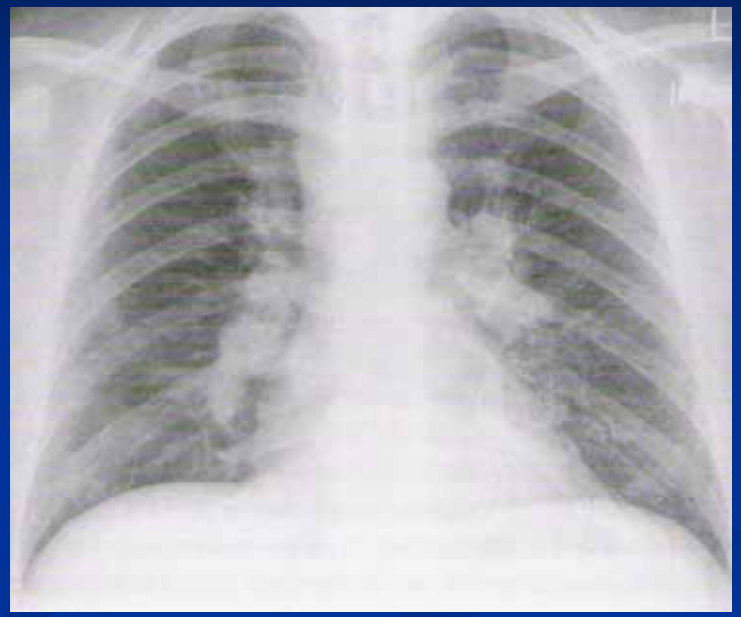

Linfoma

- ++ gânglios hilares e mediastinais (qualquer cadeia pode estar ↑)
- ↑ + linfomas Hodgkin que nos não-Hodgkin
- Cadeias mediastinal anterior e paratraqueal são as + atingidas (também traqueobrônquica e subcarinal)
  - +++ bilateral mas assimétrico
  - Doença de Hodgkin (++ forma nodular esclerosante) - ++ cadeias mediastinal anterior e paratraqueal
- ↑ cadeia hilar é raro sem ↑ cadeia mediastinal (++ Doença de Hodgkin)
- Gânglios mediastinais posteriores e paracardíacos raramente envolvidos (no entanto, estes últimos são locais importantes de recidiva)

Leucemia

- Linfadenopatia ocasional

Tuberculose e histoplasmose

- Pode atingir qualquer gânglio das cadeias hilar ou mediastinal
- Pode haver consolidação pulmonar associada
- Cura, os gânglios tornam-se <, frequentemente voltando ao normal
- Pode haver calcificação ganglionar
- ↑ ganglionar com fibrose adjacente pode comprimir/obstruir VCS ou veias pulmonares
- TC: realce com áreas hipodensas

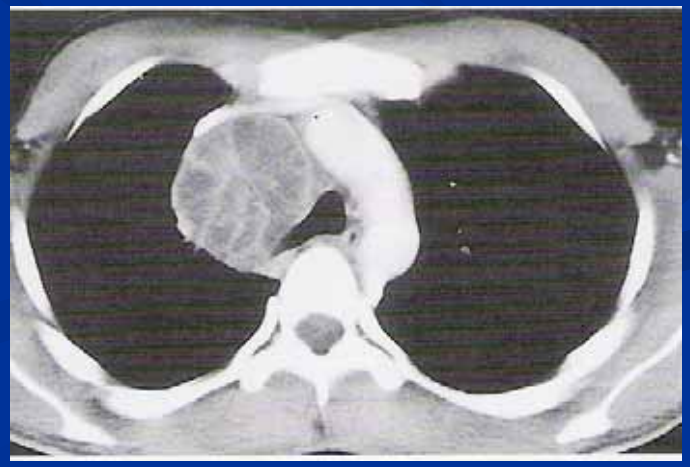

Metástases de carcinoma

- Doença metastática pode produzir aumento ganglionar em qualquer cadeia intra-mediastínica:
  - Tumores intratorácicos: carcinoma brônquico é o + comum a metastizar para as cadeias mediastinais (esofágico)
  - Tumores extratorácicos: > 50% rim e testículos; mas também tumores da cabeça e pescoço e mama
  - Habitualmente presente: metástases pulmonares, derrame pleural e linfangite

Doença de Castleman

- Forma rara de hiperplasia nodal benigna, de etiologia incerta
- Produz linfadenopatia em muitos locais do organismo:
  - No tórax, ↑ ganglionar nos M. médio e posterior
  - +++ localizados apenas a 1 área, podendo produzir massas de grandes dimensões
  - Sofrem realce após contraste na TC e RM
  - Hipervasculares na angiografia
  - Podem calcificar

Linfadenopatia

- Coccidioidomycose, blastomicose, actinomycose podem originar linfadenopatia hilar ou paratraqueal, com ou sem envolvimento pulmonar; pode surgir calcificação
- Múltiplas outras causas de linfadenopatia mediastinal: nononucleose infecciosa, adenovirus, micoplasma e abcesso pulmonar; silicose e amiloidose podem originar calcificações em casca de ovo
- SIDA pode haver linfadenopatia mediastinal devido a TP, *Mycobacterium avium intracellulare*, infecções fúngicas, infecção por *Pneumocystis carinii*, sarcoma de kaposi e linfoma

Aneurismas da aorta torácica

- Comuns, pode associar-se a:
  - Aterosclerose
  - Hipertensão
  - Trauma torácico fechado
  - Dissecção micótica
  - Necrose quística da média (Síndrome Marfan e Ehler-Danlos)
  - Aortite (sífilis 3ª e doença de Takayasu)
  - Anomalias congénitas (aneurisma do seio de Valsalva ou coarctação da aorta)
- +++ achado incidental numa radiografia num idoso
- Frequentemente assintomáticos, mas podem produzir dor torácica ou dorsal, IA, rouquidão, disfagia e infecções do LIE

Aneurismas da aorta torácica

- RC:
  - Alargamento do mediastino ou massa de tecidos moles bem definida, arredondado ou ovalada, em qualquer parte do mediastino, frequentemente com calcificações curvilíneas nas paredes
  - Calcificação aneurisma aorta ascendente:
    - Aneurismas ateroscleróticos (+++)
    - Aortite sifilítica
  - Deslocamento da calcificação periférica da parede da aorta, indica dissecção aórtica (derrame pleural esquerdo)
  - Podem ocorrer pequenas erosões no esterno e corpos vertebrais dorsais devida à pressão
  - Fluoroscopia: massas pulsáteis (não as diferencia de outras massas adjacentes à aorta)

Aneurismas da aorta torácica

- TC, RM e aortografia: confirmam diagnostico
- TC: dilatação aorta > 4 cm diâmetro, contendo sangue hiperdenso no lúmen, rodeado de trombos murais hipodensos e calcificação nas suas paredes
- RM: ausência de sinal nas projecções oblíquas em T_1; permite determinar dimensões e extensão, permeabilidade luminal e delinear os vasos da parede

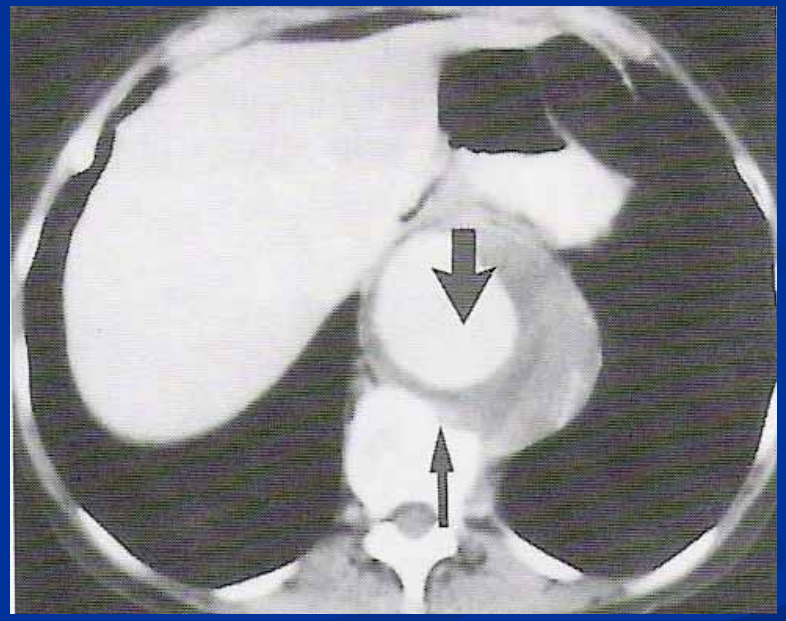

Dilatação artéria pulmonar

- Ocorre devido a:
  - Hipertensão pulmonar
  - Estenose válvula pulmonar com dilatação pós-estenótica
  - Aneurisma da artéria pulmonar
- Produz massa hilar esquerda

Dilatação da VCS

- Devida a ↑ PVC:
  - ICC
  - Valvulopatia tricúspide
  - Pericardite constritiva
  - Anomalia drenagem venosa pulmonar numa VCS direita
- RC: alargamento discreto do mediastino direito
- Na obstrução VCS devido a carcinoma brônquico, linfadenopatia metastática, linfoma ou tumor mediastinal, a anomalia mediastinal é causada pela massa tumoral
- Diagnostico é feito por TC, RM, angiografia ou flebografia

Quistos broncogénicos

- Quistos de paredes finas, revestido por células epiteliais ciliadas de origem respiratória com conteúdo mucoso viscoso
- +++ achado incidental como massa mediastínica solitária num adulto jovem
- +++ assintomáticos, mas pode condicionar tosse, toracalgia, dispneia em adultos e estridor em crianças
- >ria situam-se à volta da carina ou região subcarinal no M. médio, mas podem ocorrer na região paratraqueal direita ou M. posterior
- Rápido ↑ nas dimensões indica hemorragia intraquística; nível HA indica ruptura de 1 quisto infectado na árvore brônquica

Quistos broncogénicos

- RC: massa de tecidos moles, bem definida, arredondada ou ovalada, que pode modificar de forma com os movimentos respiratórios; >ria é unilocular
- Diagnostico é confirmado por TC ou RM
- TC: quisto de paredes finas com conteúdo líquido hipodenso (0-20UH) ou densidade de tecidos moles (20-50UH); calcificações parietais esporádicas
- RM: massa com conteúdo líquido com hipersinal em T_2 e sinal variável em T_1 (hipersinal se contem proteínas ou sangue)

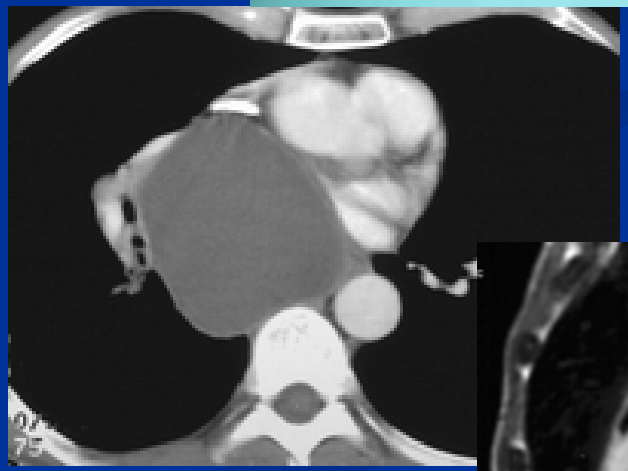

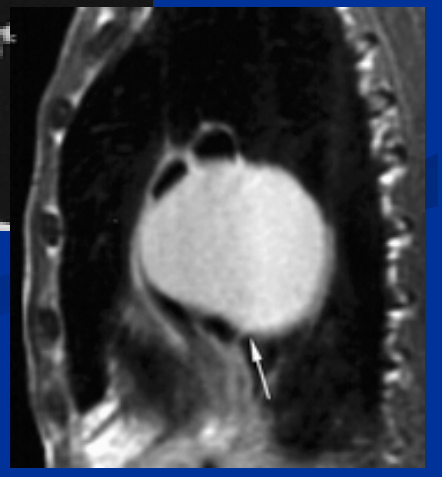

Lesões traqueais

- ++ tosse ou dispneia e manifestam-se como massas de tecidos moles na traqueia
- Tumores traqueais malignos:
  - Carcinoma espinho-celular
  - Carcinoma adenóide quístico ou cilindroma
- Tumores traqueais benignos:
  - Hamartoma
  - Condroma
  - Papilomatose traqueo-brônquica e amiloidose
- Podem causar:
  - Estenose traqueal:
    - Traqueia em cabo de sabre da DPOC
    - Granuloma de Wegener
    - Sarcoidose
    - Tubercolose
    - Trauma
    - Traqueomalácia
  - Alargamento traqueal:
    - Traqueobronquiomegália ou Síndrome de Mounier-Kuhn (associado ao Síndrome de Ehler-Danlos)
  - Massa intratraqueal
- Diagnostico de todas as lesões traqueais é confirmado por TC que mostra estenose ou alargamento traqueal, massa de tecidos moles intraluminal, traqueia de parede espessada ou doença mediastinal extrínseca

Massas mediastínicas posteriores

- Comuns:
  - Tumores neurogénicos
  - Hérnia do hiato
  - Lesões esofágicas
  - Lesões paravertebrais
- Raras:
  - Hérnia de Bochdalek
  - Quistos neuroentéricos
  - Pseudoquisto pancreático
  - Hematopoiese extra-medular

Tumores neurogénicos

- Desenvolvem-se a partir de:
  - Nervos periféricos – Tumores da bainha nervosa:
    - Neurofibromas
    - Schwannomas ou neurilemomas
    - Neurofibrossarcoma e schwannoma maligno (++ adultos)
  - Gânglios da cadeia do simpático torácico – Tumores das células ganglionares:
    - Ganglioneuroma
    - Ganglioneuroblastoma e neuroblastoma (++ crianças)
  - Tecido nervoso paraganglionar – são os + raros:
    - Quemodectomas
    - Feocromocitomas
- A >ria são benignos; 30% malignos
- +++ achados incidentais, como massas no M. posterior, numa criança ou adulto jovem
- +++ assintomático; podem surgir dor dorsal e compresão medular (++neurofibroma)
- Podem ser múltiplos - neurofibromatose

Tumores neurogénicos

- RC:
  - Massa de tecidos moles, bem definida, arredondada ou ovalada, que habitualmente se projecta apenas num dos lados da goteira paravertebral
  - Tumores da bainha nervosa – habitualmente forma circular
  - Tumores das células ganglionares - ++ alongados
    - Podem conter calcificação nodular ou central espiculada (++ neuroblastoma)
  - Podem envolver ossos adjacentes:
    - Defeito de erosão localizado num corpo vertebral, pedículos ou apófises transversas (pressão)
    - Entalhe em múltiplas costelas
    - Alargamento de um foramen intervertebral
    - Escoliose
  - Rápido ↑ nas dimensões associado a franca destruição óssea e derrame pleural, indica desenvolvimento de malignidade

Tumores neurogénicos

- Diagnostico é confirmado por RM (é superior) e TC
- RM:
  - Massa com intensidade de sinal intermédio em T_1 e hipersinal em T_2, que sofre realce após gadolíneo
  - Demonstra extensão intra-espinhal e degenerescência quística (não calcificações)
- TC:
  - Massa de densidade de tecidos moles que realça após civ
  - Demonstra as calcificações
- Mielografia computorizada:
  - Permite determinar a extensão intra-espinhal

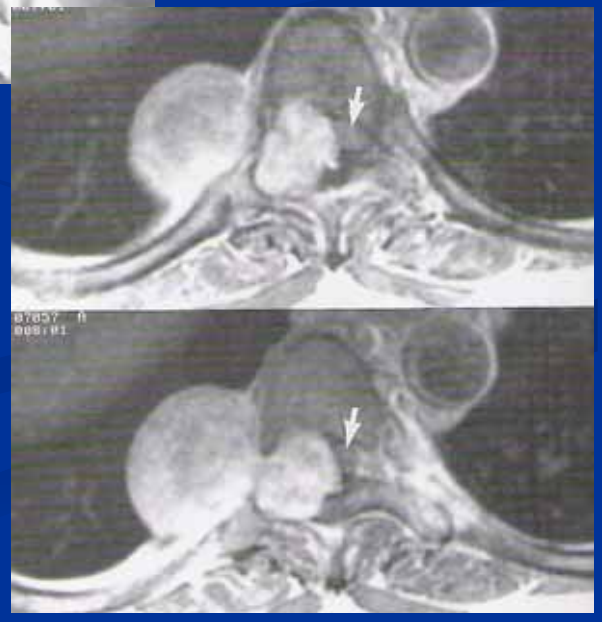

Hérnia do Hiato

- É uma das causas + comuns de anomalia mediastinal e é habitualmente achado incidental no M. posterior numa radiografia de 1 idoso
- +++ assintomática; pode produzir dispneia, dor retroesternal, desconforto epigástrico
- Diagnostico é confirmado por RC (++perfil) ou RC contrastada e TC
- RC: massa de tecidos moles, arredondada, habitualmente contendo gás ou nível HÁ, atrás do coração, frequentemente à esquerda da linha média no M. posterior
- RC contrastada: estômago supra-diafragmático
- TC: estômago supra-diafragmático, preenchido com contraste e rodeado por gordura

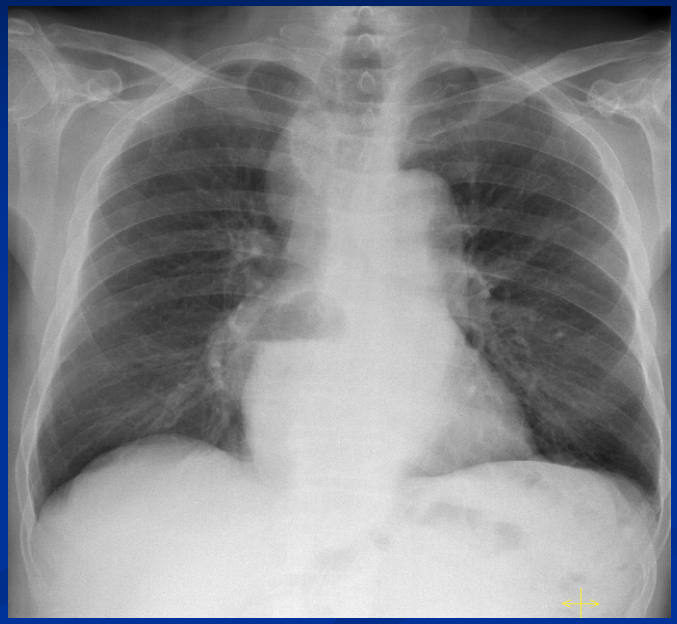

Lesões esofágicas

- +++ disfagia; tosse e dispneia (pneumonite de aspiração)
- Divertículo de Zenker ou faringo-esofágico corresponde à herniação de mucosa faringo-esofágica, no ponto de Killihan, entre as fibras do músculo constrictor inferior:
  - RC: massa arredondada, com nível HA na parte superior do M. posterior
    - Situa-se na linha média, deslocando a traqueia para a frente
- Divertículo esofágico inferior: massa arredondada, com nível HA, atrás do coração
- Leiomioma/Leiomiossarcoma (ocasionalmente carcinoma) podem ser o suficientemente grandes para produzir massa de tecidos moles no M. posterior

Lesões esofágicas

- Megaesófago, causado por: acalásia, estenose benigna, carcinoma, esclerodermia, doença de Chagas:
  - RC:
    - Alargamento do M. posterior direito, deslocando lateralmente a linha ázigo-esofágica e a traqueia para a frente
    - Apresenta nível HA, com aparência mosqueada heterogénea (alimentos misturados com ar)
    - Consolidações pneumónicas, bronquiectasias e ocasionalmente fibrose pulmonar nos LIs (pneumonites de aspiração recorrentes)
- Diagnóstico confirmado por RC contrastada e TC

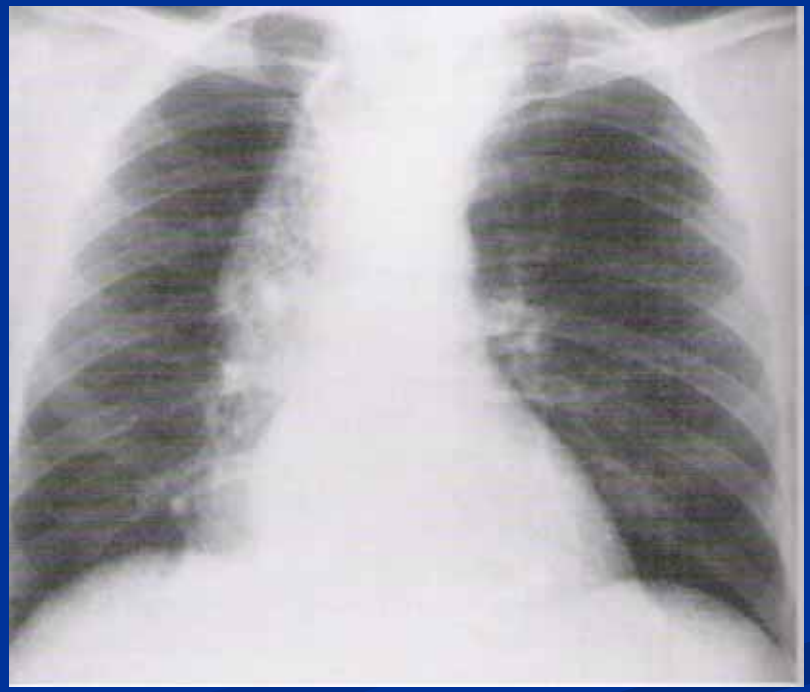

Lesões paravertebrais

- Manifestam-se ++ dor dorsal num adulto, produzindo anomalias bilaterais no M. posterior numa radiografia
- DD: hematoma paraespinhal (fractura corpo vertebral), abcesso paraespinhal (tuberculoso ou piogénico), linfoma, mieloma múltiplo, neurofibromatose e hematopoiese extra-medular
- RC:
  - Massa de tecidos moles fusiforme, bem definida, bilateral, associado a anomalias do disco ou corpo vertebral
  - O estreitamento disco com envolvimento das plataformas vertebrais é característico de lesões infecciosas
  - A destruição óssea com fractura patológica é característica de lesão neoplásica
- Diagnostico é confirmado por TC ou RM

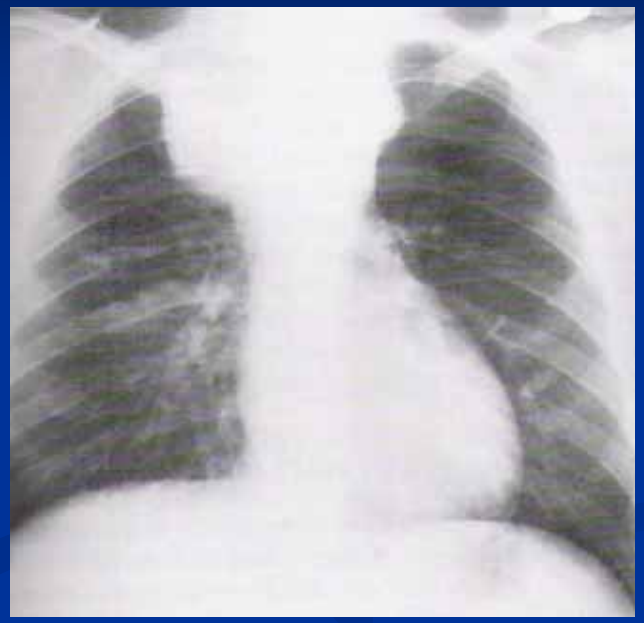

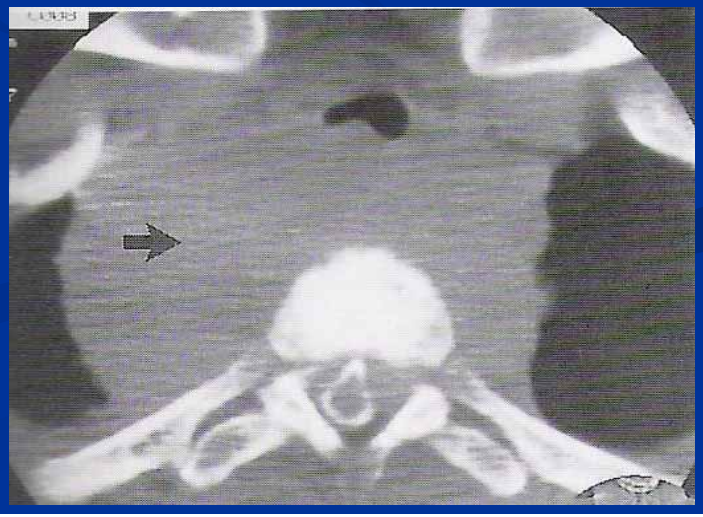

Hérnia de Bochdalek

- Defeito congénito da fusão da membrana do canal pleuro-peritoneal ao mesentério esofágico dorsal medialmente e parede torácica lateralmente
- +++ M. posterior em idosos
- +++ assintomática; pode surgir desconforto abdominal (em crianças – SDRA)
- A >ria ocorre à esquerda (mas também à direita ou bilateralmente)
- As de pequenas dimensões contêm apenas gordura retroperitonel, traduzindo-se por saliência arredondada bem definida no M. posterior
- As de grandes dimensões podem conter estômago, delgado e cólon (fígado), observando-se múltiplas sombras gasosas no hemitórax esquerdo
- TC confirma diagnostico, mostrando gordura retroperitoneal (-70 a -130UH) e estruturas digestivas acima do defeito diafragmático
- RC contrastada: ansa cólica em posição supradiafragmática

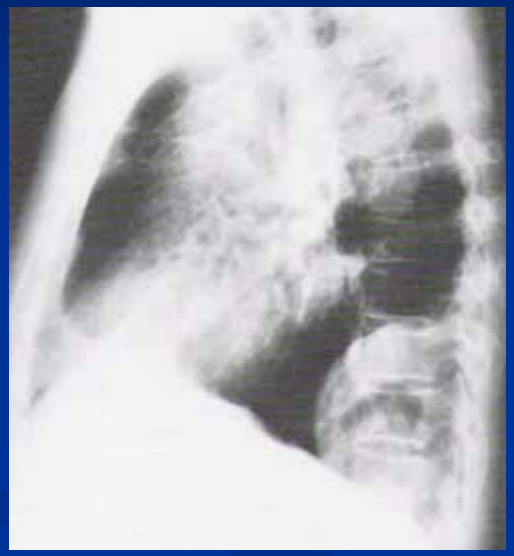

Quistos neuroentéricos

- Raros, que resultam da persistência parcial ou completa ou reabsorção incompleta do canal neuroentérico; paredes quísticas contêm elementos neurais e GI e são revestidos por epitélio entérico
- Incluem: reduplicações gastrointestinais, quistos entéricos e neuroentéricos, meningocelos anteriores e quistos do cordão
- Produzem dor e são frequentemente encontrados precocemente na vida
- Meningocelo anterior é habitualmente assintomático; quisto duplicação esofágico produz disfagia e dor torácica em crianças e adultos jovens
- RC: massa de tecidos moles, bem definida, arredondada ou ovalada no M. posterior, entre o esófago (que está habitualmente desviado) e a coluna; defeitos congénitos da coluna estão muitas xs associados (vértebras em bloco, hemivértebra, vértebra em borboleta e espinha bífida), sendo úteis para o diagnóstico
- Diagnostico de quisto de duplicação esofágico pode fazer-se por estudos contrastado, que mostra preenchimento do quisto ou sinais de compressão extrínseca esofágico; confirmado por ecografia, TC ou RM
  - Ecografia: estrutura quística
  - TC: massa hipodensa
  - RM: massa com sinal variável em T_1 e T_2
- Diagnóstico de meningocelo anterior é confirmado por mielografia computorizada

Pseudoquisto pancreático

- Complicação rara da PA
- Disfagia, dispneia e toracalgia
- RC: massa de tecidos moles arredondada ou ovalada, retrocardíaca e habitualmente associada a derrame pleural e atelectasias dos LIs
- TC confirma diagnostico, mostrando massa quística de paredes finas, com conteúdo líquido no M. posterior, atrás do coração e em continuidade com o pâncreas, estendendo-se através do hiato esofágico ou aórtico

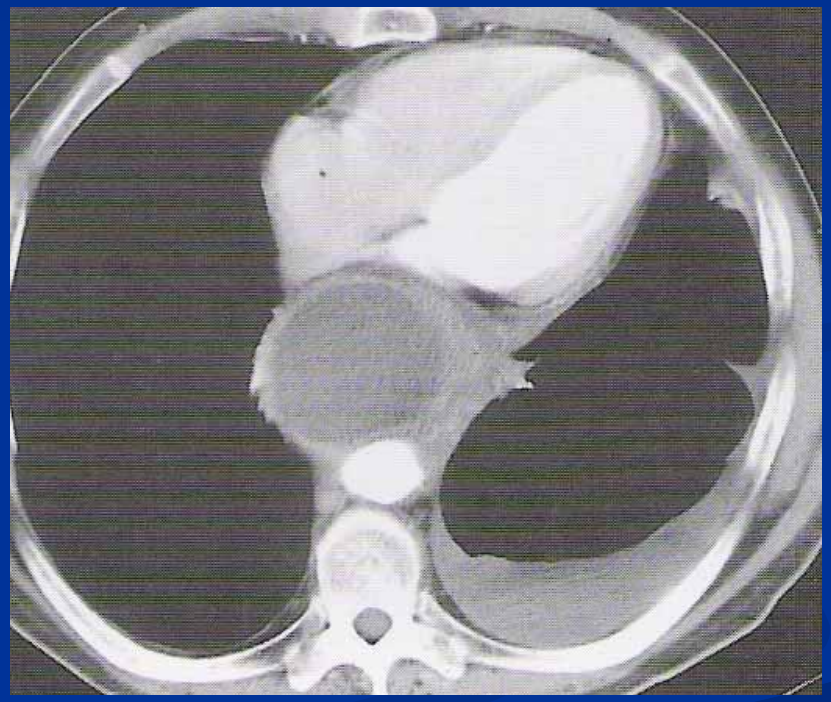

Hematopoiese extra-medular

- Manifestação torácica rara de anemias hemolíticas crónicas (talassemia major, anemia falciforme)
- Habitualmente achado incidental como massa mediastinal posterior numa radiografia de 1 criança ou adulto jovem com anemia hemolítica
- RC: massa de tecidos moles, lobulada, paravertebral
- Diagnóstico é confirmado por RM (e TC), que mostram o tecido hematopoiético com hipersinal em T_1 e T_2 (intensidade de sinal ≈ ao baço)