Hospitais da Universidade de Coimbra

Director: Professor Doutor Filipe Caseiro Alves

Reunião Bibliográfica

"Extraaxial Neurofibromas versus Neurilemmomas: Discrimination with MRI"

Won-Hee Jee et Col

AJR, Setembro de 2004

Henrique Rodrigues

Coimbra, 22 Março 2006

Organização

- Objectivos
- Introdução
- Material e métodos
- Resultados
- Discussão

Objectivos

- Avaliar se a RM pode fazer a diferenciação entre neurofibromas e schwanomas periféricos

Introdução

- Os neurofibromas e schwanomas são tumores neurogénicos benignos que podem estar sediados no sistema nervoso periférico
- No caso dos schwanomas, a excisão marginal pode poupar o nervo, preservando a função
- No caso dos neurofibromas a excisão do tumor obriga a ressecar o nervo

Introdução

- No entanto, os neurofibromas dos grandes eixos nervosos periféricos podem ser tratados de forma conservadora, ou com cirurgia para reduzir a massa tumoral, não sendo sempre necessário sacrificar o nervo

- Desta forma a correcta distinção entre neurofibroma e schwanoma pode ajudar o cirurgião na planificação pré-operatória

Material e métodos

- Fez-se a revisão das RM de 52 doentes provenientes de diversas instituições. Estes tinham tumores neurogénicos extra-axiais comprovados por estudo histológico.
- 21 doentes eram do sexo masculino e 31 do sexo feminino
- Idades compreendidas entre os 12-68 anos idade média - 41 anos)
- Exames efectuaos em aparelhos 1T (21) e 1,5T (31)

Material e métodos

- Sequências de Spin Eco ou Turbo Spin Eco em pelo menos 2 planos ortogonais
  - T1
  - T1 após Gadolíneo (0,1 mmol/Kg)
  - T2
  - T1 e T2 com saturação de gordura
- Na tentativa de definir critérios imagiológicos para cada uma das entidades, os exames foram revistos sem o conhecimento do diagnóstico final por um radiologista com diferenciação na área músculo-esquelética

Material e métodos

- Os tumores foram classificados:
  - Forma
  - Posição em relação ao nervo
  - Presença de áreas quísticas
  - Presença do split fat sign
  - Homogéneos/ Heterogéneos
  - Hipo/Iso/Hiperintensos em relação ao músculo nas sequências ponderadas em T1
  - Hipo/Iso/Hiperintensos em relação à gordura nas sequências ponderadas em T2

Material e métodos

- Os tumores foram classificados:
  - Presença do sinal do alvo
  - Aspecto fascicular
  - Halo hiperintenso periférico
  - Padrão de realce

- Procedeu-se à análise estatística dos resultados usando os testes de Fischer e Qui-quadrado.

Resultados

- Nas sequências ponderadas em T1 todas as lesões foram classificadas como possuindo iso ou hipossinal
- Nas sequências ponderadas em T2:
  - os neurofibromas mostraram-se heterogéneos (n= 11) ou homogéneos (n=1)
  - os schwanomas mostraram-se heterogéneos (n= 31) ou homogéneos (n=9)

Sequência ponderada em T1

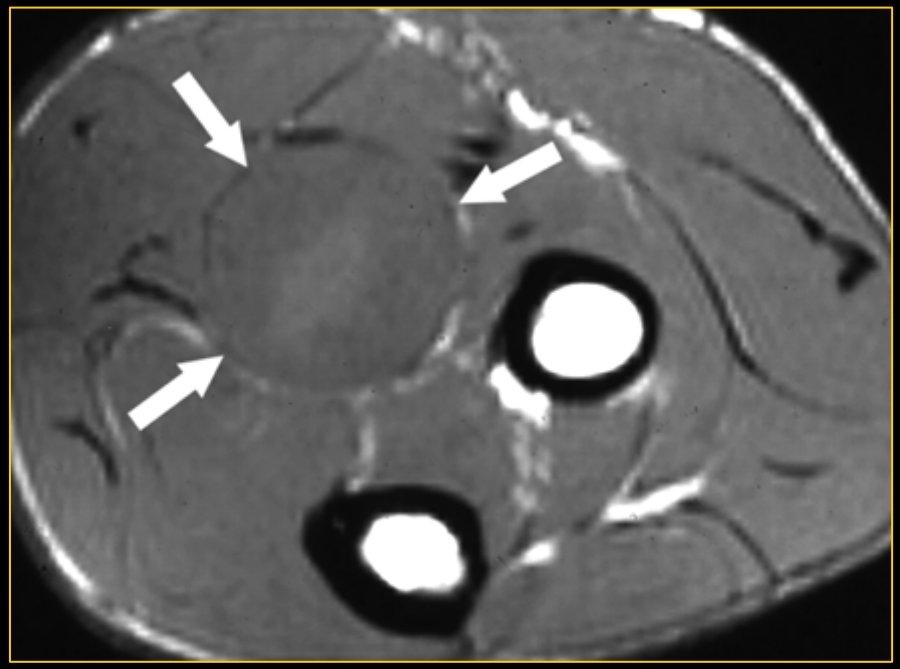

Resultados

- Nas sequências ponderadas em T2:
  - os neurofibromas apresentaram sinal do alvo em (7/ 12), um aspecto fascicular em (3/12) e um fino halo periférico (1/12)
  - os schwanomas apresentaram sinal do alvo em (6/ 40), um aspecto fascicular em (25/40) e um fino halo periférico (23/40)

Sequência ponderada em T2

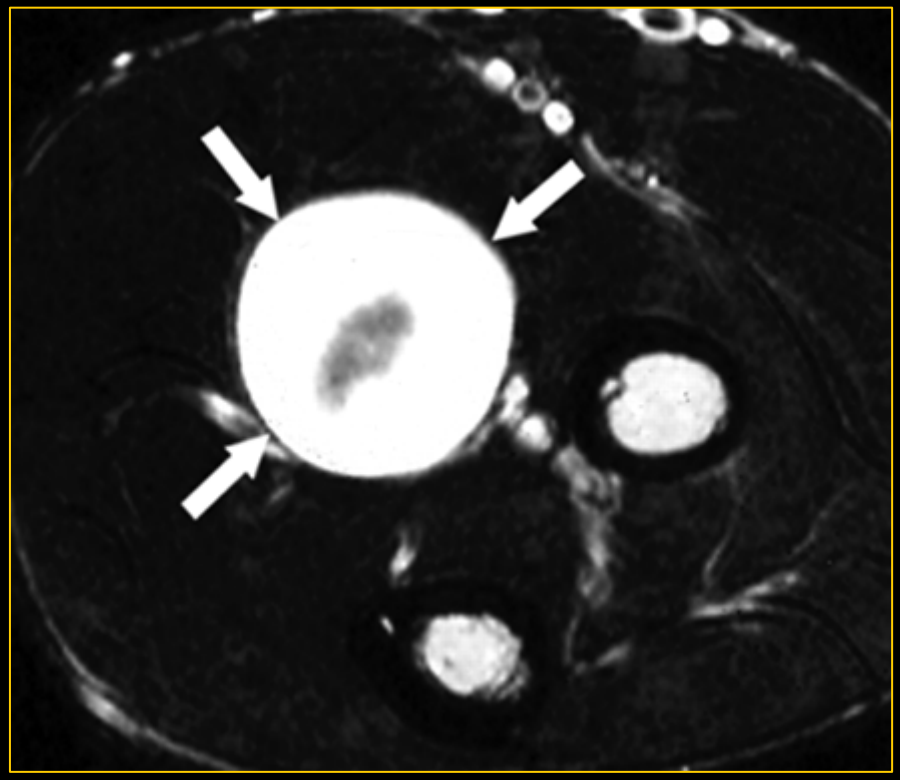

Sequência ponderada em T2 - Schwanoma

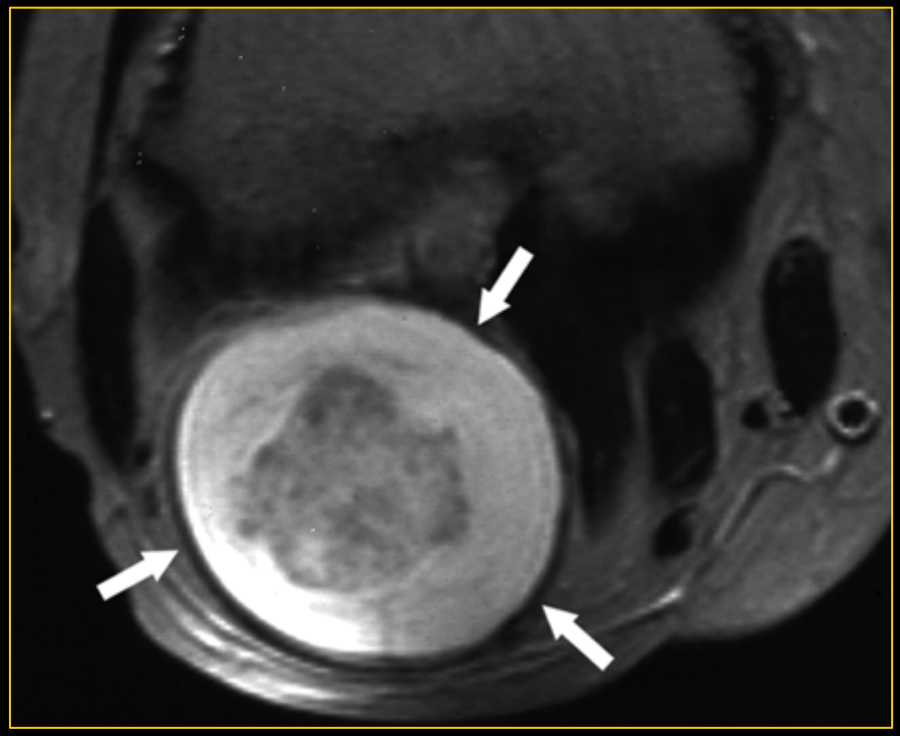

Resultados

- Dos doentes com neurofibromas, oito realizaram estudo com contraste:
  - Realce central (6) (75%)
  - Realce difuso (1)
  - Realce periférico (1)

Após Gadolínio

Resultados

- Dos doentes com schwanomas, trinta e nove realizaram estudo com contraste:
  - Realce difuso (26)
  - Realce periférico (10)
  - Realce central (3)

  Dos 5 schwanomas com aspecto em alvo nas imagens ponderadas em T2, só um mostrou realce central

Sequência ponderada em T1 - Schwanoma

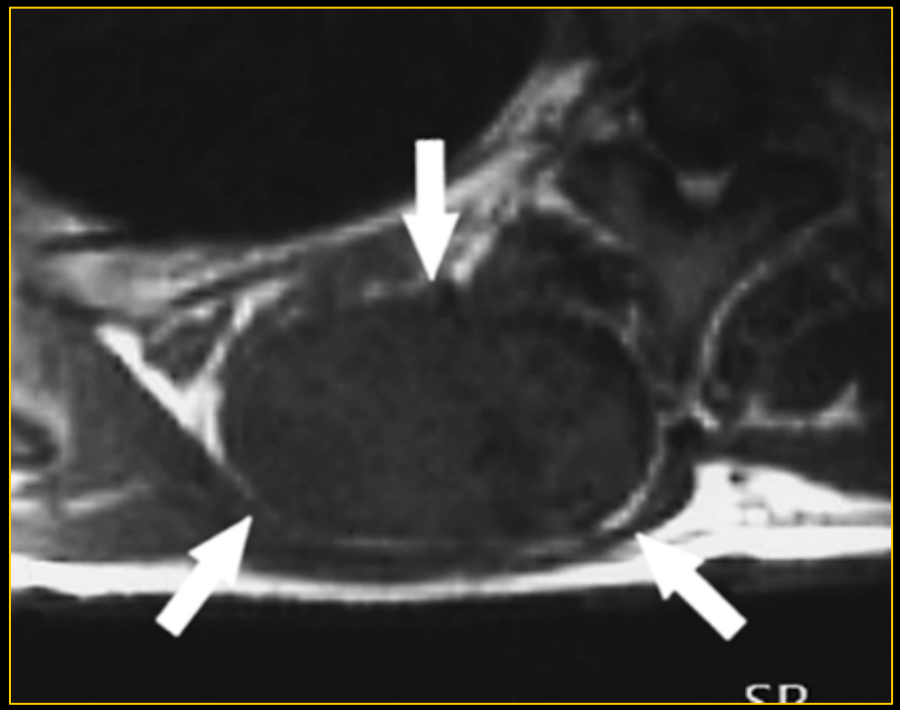

Sequência ponderada em T2 - Schwanoma

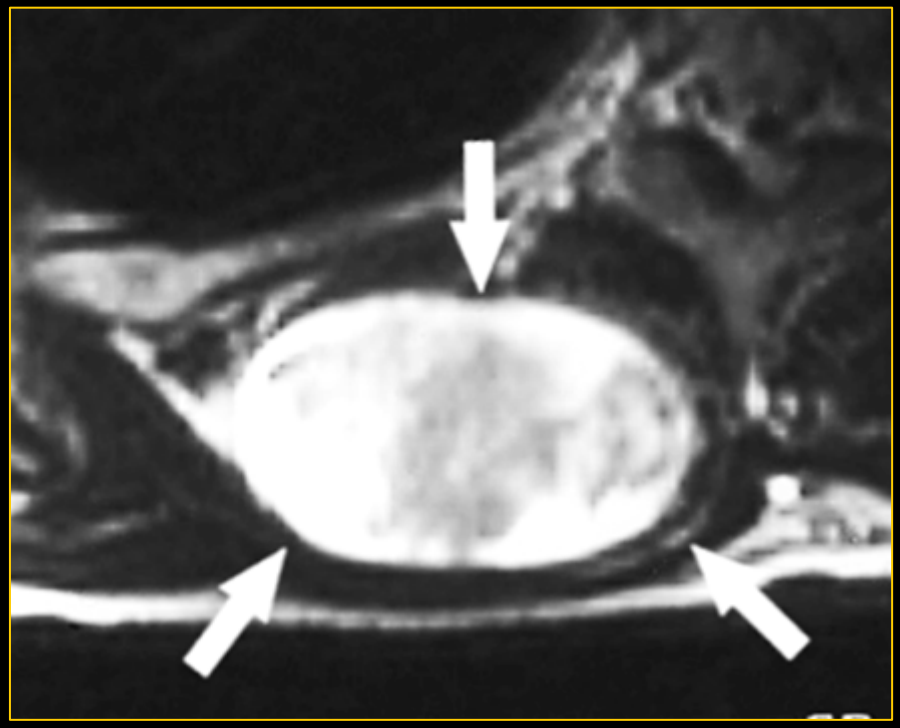

Após Gadolínio - Schwanoma

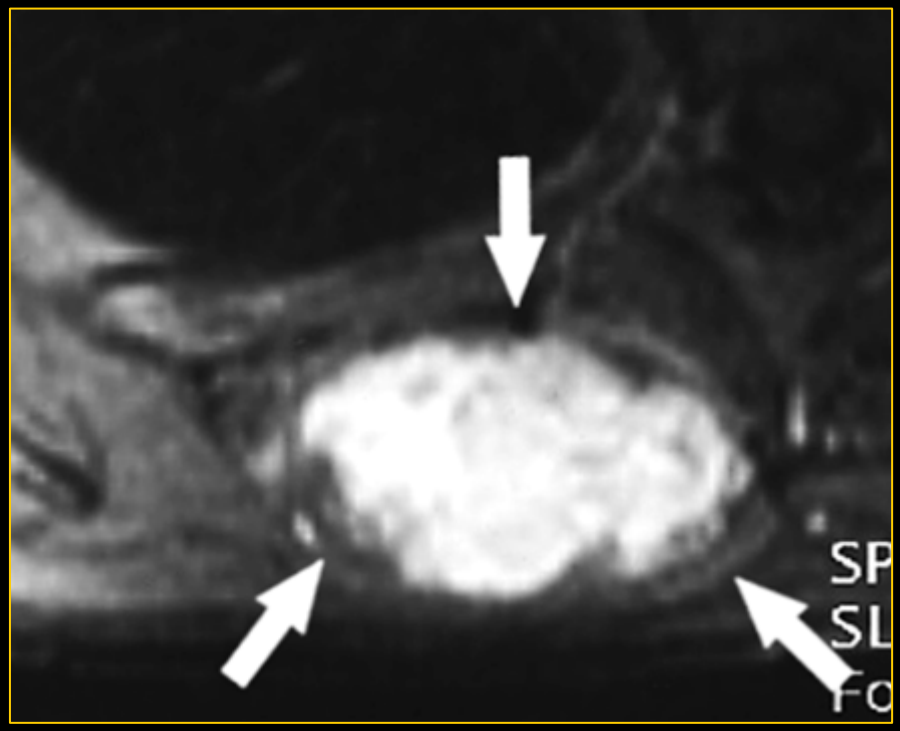

Resultados

- Posição em relação ao nervo:
  - Neurofibromas
    - Centrais (5/12)
    - Periféricos (7/12)
  - Schwanomas
    - Centrais (9/ 40)
    - Periféricos (30/ 40)
    - Não classificável (1)

Resultados

- Após a aplicação dos testes estatísticos referidos, os autores concluiram que as seguintes características são sugestivas ($p < 0,05$) de neurofibroma:
  - Sinal do alvo em T2
  - Realce central após gadolínio
  - Combinação das anteriores

Resultados

- Após a aplicação dos testes estatísticos referidos, os autores concluiram que as seguintes características são sugestivas ($p < 0,05$) de schwanoma:
  - Aspecto fascicular em T2
  - Fino halo periférico em T2
  - Realce difuso
  - Combinação das anteriores

Sequência ponderada em T2-Schwanoma

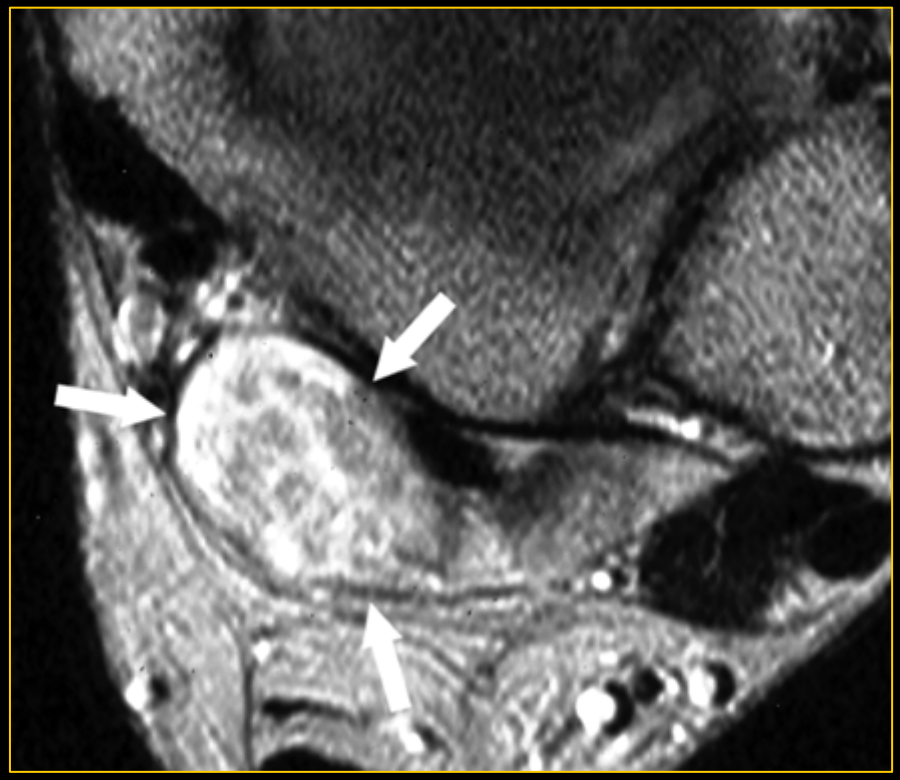

Sequência ponderada em T2-Schwanoma

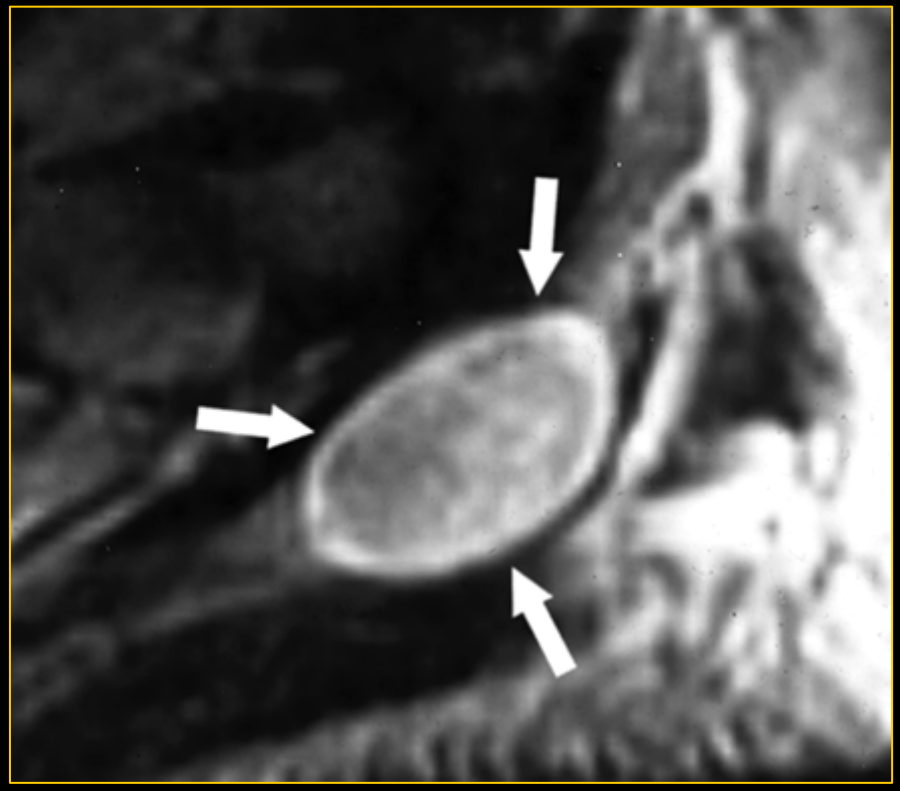

Resultados

- Não foram encontradas diferenças estatisticamente significativas entre os neurilenomas e os schwanomas no que diz respeito:
  - Forma
  - Localização (pescoço, braços, pernas, pés, mãos)
  - Posição em relação ao nervo
  - Presença de áreas quísticas
  - Realce periférico
  - Aspecto em alvo após contraste
  - Presença do split-fat-sign

Discussão

- Foram excluídos do grupo de estudo, os tumores neurogénicos axiais e as formas difusas de tumores neurogénicos

- Após este estudo concluiu-se que a RM é útil na diferenciação entre neurofibroma e schwanoma, no entanto, não existe nenhuma característica individual ou conjunto de características que permitam fazer uma distinção definitiva

Discussão

- O sinal do alvo nas sequências ponderadas em T2, o realce central e a combinação destas duas características mostrou-se útil na distinção neurofibroma versus schwanoma

- Neste estudo o sinal do alvo foi definido pela presença de uma zona hipointensa central ocupando menos de ¾ do diâmetro da lesão

Discussão

- Correspondendo a área periférica com hipersinal à presença de tecido mixóide

- Neste estudo este sinal esteve presente em 54% dos neurofibromas e em 15% dos schwanomas

Discussão

- Ao contrário do sinal do alvo em T2, a morfologia em alvo após gadolínio, não se mostrou útil na diferenciação destas duas entidades, visto estar presente em 11% dos neurofibromas e 31% dos schwanomas

Discussão

- Um fino halo hiperintenso periférico nas sequências ponderadas em T2, mostrou-se mais comum nos schwanomas (58%) do que nos neurofibromas (13%)

Discussão

- O realce difuso foi mais comum nos schwanomas (67%) do que nos neurofibromas (13%)

- O realce da porção central da lesão foi mais frequente nos neurofibromas (75%) do que nos schwanomas (8%)

TABLE 1 MRI Findings of Neurofibromas and Neurilemmomas

Finding	Neurofibroma	Neurilemmoma	*p*
T2-weighted images			
Target sign	58 (7/12)	15 (6/40)	0.005[a]
Fascicular appearance	25 (3/12)	63 (25/40)	0.05[b]
Thin hyperintense rim	8 (1/12)	58 (23/40)	0.005[b]
Contrast-enhanced T1-weighted images			
Enhancement			
Central	75 (6/8)	8 (3/39)	0.001[b]
Diffuse	13 (1/8)	67 (26/39)	0.01[b]
Peripheral	13 (1/8)	26 (10/39)	0.659[b]
Contrast-enhanced target configuration	11 (1/9)	31 (12/39)	0.410[b]
Overall MR images			
Entering and exiting nerve			
Centrally	42 (5/12)	23 (9/39)	0.207[a]
Peripherally	58 (7/12)	77 (30/39)	0.207[a]
Cystic area	38 (3/8)	64 (25/39)	0.697[b]
Low-signal margin	100 (12/12)	100 (40/40)	
"Split-fat" sign	100 (12/12)	98 (39/40)	0.580[a]
Shape of tumors			
Fusiform	67 (8/12)	73 (29/40)	0.696[a]
Dumbbell	25 (3/12)	13 (5/40)	0.366[b]
Ovoid	8 (1/12)	15 (6/40)	1.0[b]

Note.—Data are percentages (fractions).

[a]Using chi-square test.

[b]Using Fisher's exact test.

Discussão

- No que diz respeito à posição em relação ao nervo, os schwanomas mostraram-se excêntricos em 77% dos casos (uma incidência inferior aos 90%, reportada anteriormente por Cerofolini)

- E os neurofibromas revelaram-se excêntricos em mais de 50% dos casos

- Estes dados contrariaram portanto o conceito vigente, que afirma que os schwanomas são excêntricos e os neurofibromas são centrais

Sequência ponderada em T1

Sequência ponderada em T2-Schwanoma

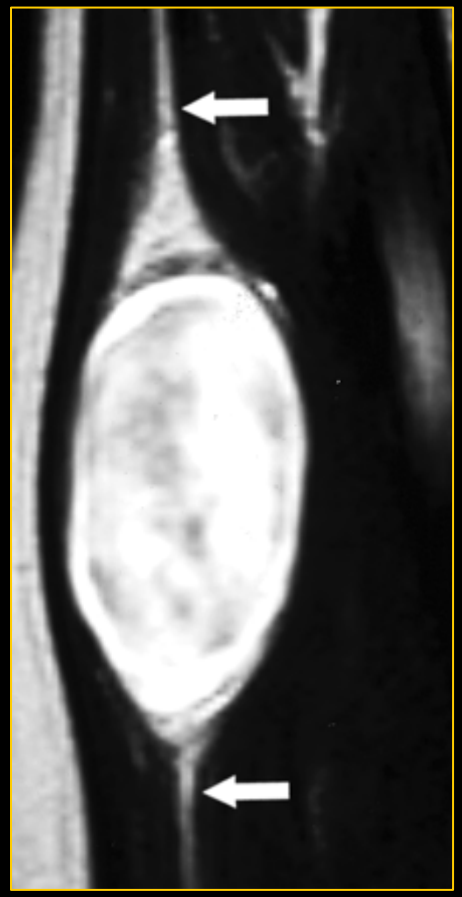

Após Gadolínio- Schwanoma

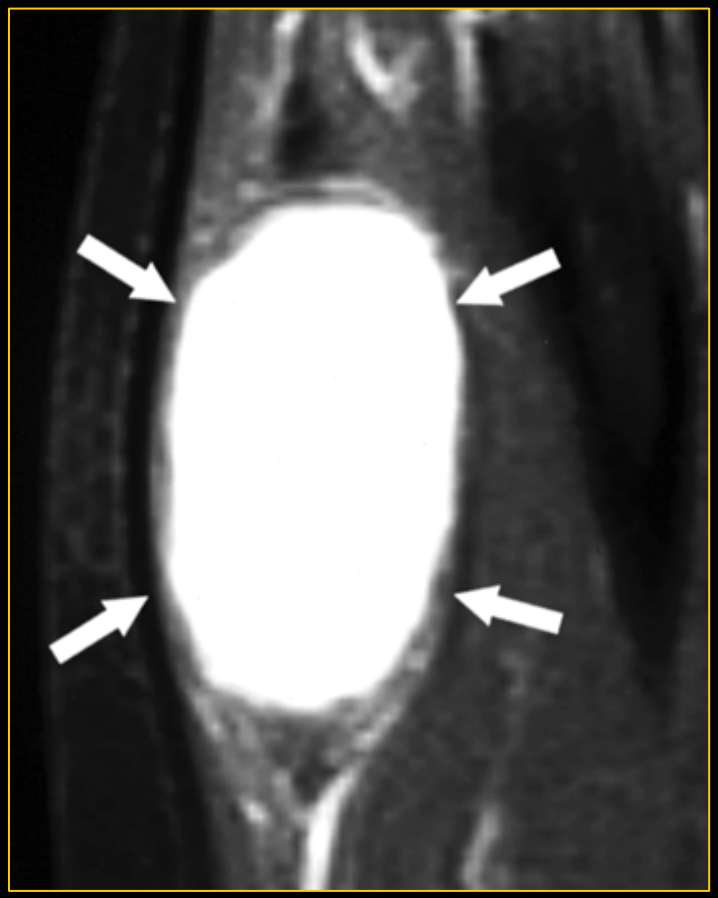

Discussão

- As limitações deste estudo incluiram:
  - O facto do revisor conhecer previamente que todos os casos eram tumores neurogénicos
  - O pequeno número de neurofibromas presente na população

Ideias Chave

- Favorece o diagnóstico de neurofibroma: o sinal do alvo em T2 e o realce central após gadolínio

- Favorece o diagnóstico de schwanoma: o aspecto fascicular, um fino halo de hipersinal em T2 e um realce difuso