CHC no Fígado Cirrótico em TC e RM: espectro imagiológico dos nódulos relacionados com a cirrose



Hepatocellular Carcinoma in the Cirrhotic Liver with Helical CT and MRI: Imaging Spectrum and Pitfalls of Cirrhosis-Related Nodules

AJR: 185 Out. 2005

Olga Vaz

Serviço de Imagiologia dos H.U.C.

I - Introdução

- O Carcinoma Hepatocelular (CHC) é o tumor maligno primitivo do fígado mais comum

- Geralmente desenvolve-se no fígado cirrótico como resultado de um processo sequencial:

  Nódulo Regenerativo → Nódulo Displásico → CHC

- A TC e RM com estudos dinâmicos são métodos não invasivos precisos na detecção do CHC no fígado cirrótico

I - Introdução

Objectivo: Revisão do espectro imagiológico dos nódulos relacionados com a cirrose em TC e RM e diferenciar os aspectos do CHC de outras lesões nodulares focais que podem simular o CHC no fígado cirrótico

II - Hepatocarcinogénese no fígado cirrótico

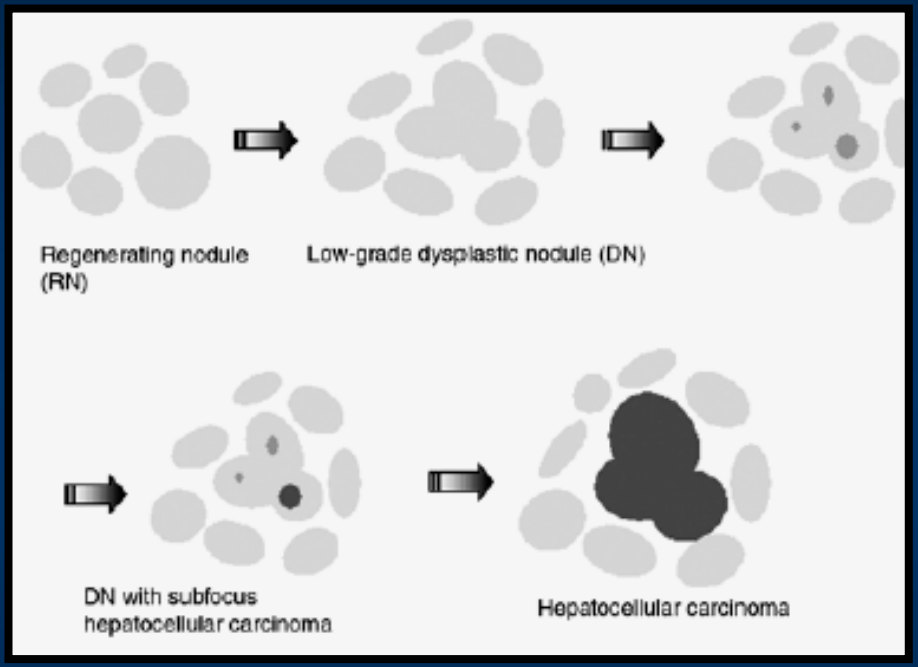

O desenvolvimento do CHC no fígado cirrótico é um processo progressivo desde o NR → ND→ CHC (aumento de tamanho e densidade celular)

II - Hepatocarcinogénese no fígado cirrótico

- A dada altura no processo da hepatocarcinogénese, a formação de novos vasos tumorais (neoangiogénese) conduz a uma mudança gradual no suprimento sanguíneo dos vários nódulos no fígado com cirrose
- Há um decréscimo do aporte sanguíneo portal e um aumento da irrigação arterial hepática à medida que se progride do nódulo regenerativo para o CHC
- As características hipervasculares do CHC são úteis para a sua detecção precoce e caracterização nos estudos imagiológicos

II - Hepatocarcinogénese no fígado cirrótico

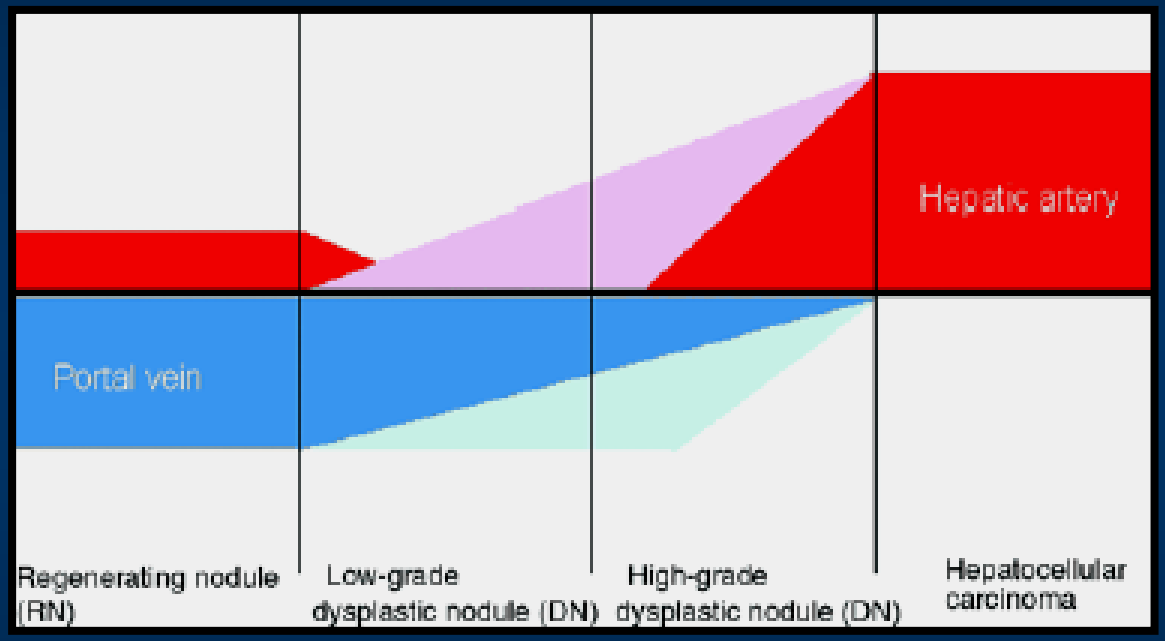

Alterações na hemodinâmica intranodular durante a hepatocarcinogénese no fígado cirrótico

III - Aspectos Imagiológicos dos Nódulos Cirróticos

Nódulos Regenerativos

- Invariavelmente têm um aporte sanguíneo venoso portal com uma contribuição mínima através da artéria hepática

- TC estudo dinâmico: isodensos na fase arterial e portal *(difícil visualização)*
- RM: hipointensos /isointensos em T1 e T2, sem realce na fase arterial
- Septos espessos de fibrose rodeando os NR podem realçar em fases tardias

Nódulo Regenerativo

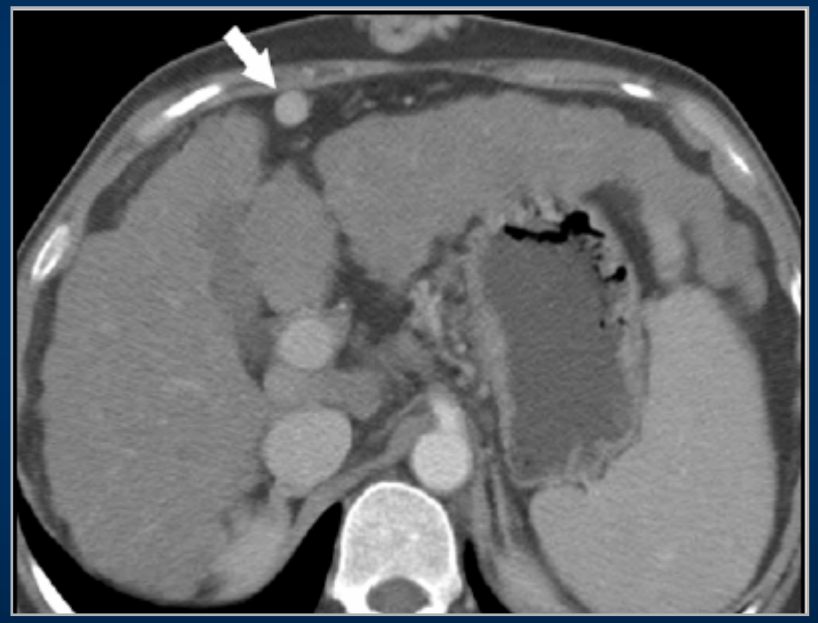

Nódulo Regenerativo

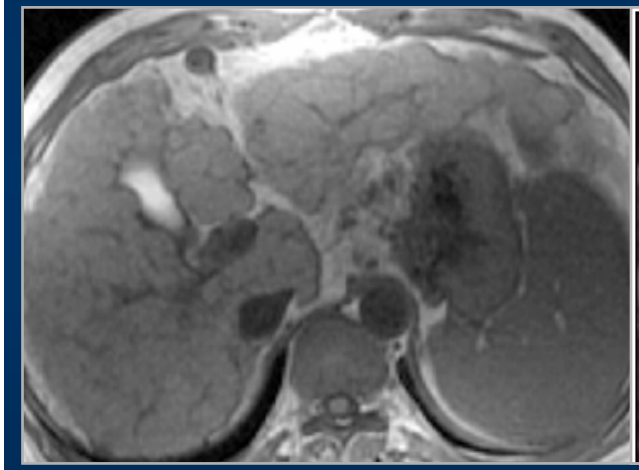

T1

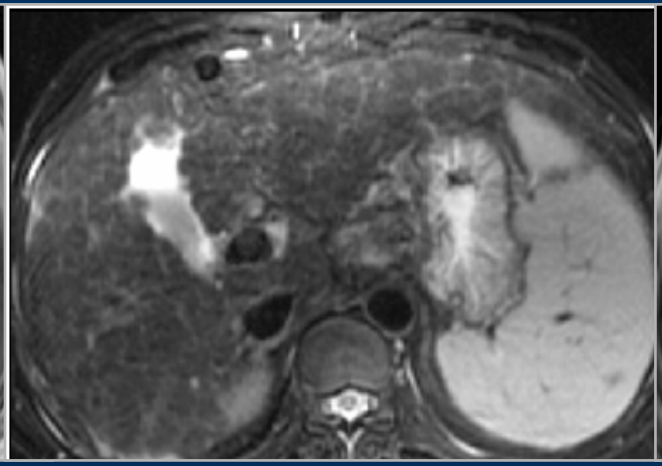

T2 sat. godura

T1 após contraste

III - Aspectos Imagiológicos dos Nódulos Cirróticos

Nódulos Regenerativos

- Nódulos com elevado conteúdo em ferro (nódulos sideróticos)

  TC sem contraste: nódulos hiperdensos

  RM: marcadamente hipointensos em T1 e T2 EG

Nódulo Siderótico

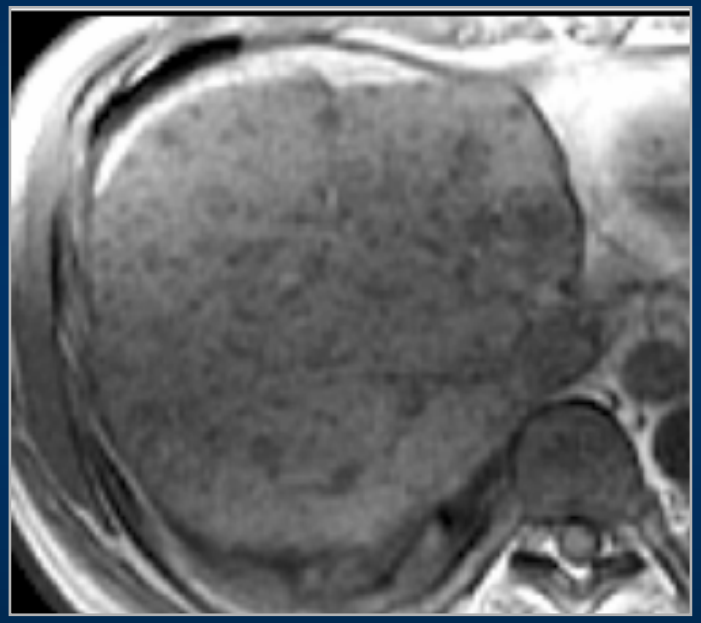

T1 EG

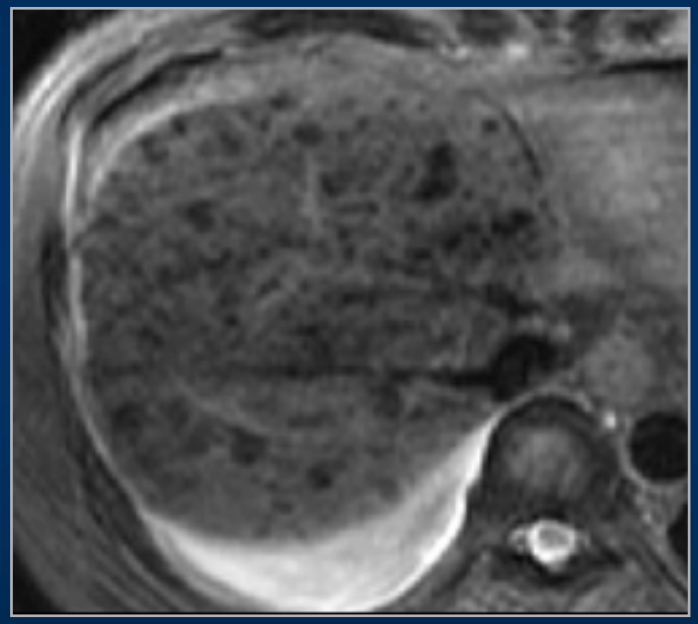

T2 sat. gordura

III - Aspectos Imagiológicos dos Nódulos Cirróticos

Nódulos Displásicos

- O aporte sanguíneo é geralmente do sistema venoso porta, mas uma minoria pode também ser irrigada pela circulação arterial hepática

- TC estudo dinâmico: difícil visualização, sendo isodensos na fase arterial e portal
- RM: Hiperintensos em T1

  Iso / hipointensos em T2

Nódulo Displásico

T1 EG

T2 sat. gordura

T1 após contraste

III - Aspectos Imagiológicos dos Nódulos Cirróticos

Nódulo Displásico com foco de CHC

- RM: aspecto de “nódulo dentro de nódulo”
  - Foco de hipersinal num nódulo com hipossinal em T2
  - Após contraste: área de realce na fase arterial

Nódulo Displásico com foco de CHC

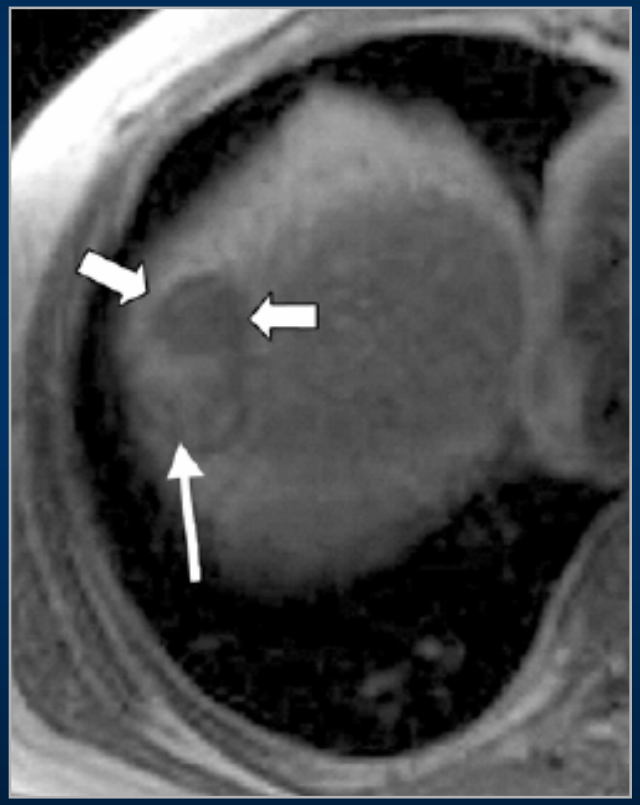

III - Aspectos Imagiológicos dos Nódulos Cirróticos

Carcinoma Hepatocelular

- A maioria dos CHC tem um suprimento sanguíneo arterial, sofrendo marcado efeito de realce durante a fase arterial nos estudos dinâmicos por TC e RM
- Uma minoria tem características hipovasculares (CHC bem diferenciados)
- As características imagiológicas variam bastante com as dimensões da lesão

III - Aspectos Imagiológicos dos Nódulos Cirróticos

Carcinoma Hepatocelular

- CHC de pequenas dimensões (< 2cm)
  - realce na fase arterial com rápida lavagem do contraste na fase portal; homogéneo
  - RM: sinal de intensidade variável em T1
    hipersinal em T2
  - Alguns CHC mostram hipersinal em T1 ⇨ presença de gordura, glicoproteinas ou cobre

Pequeno CHC

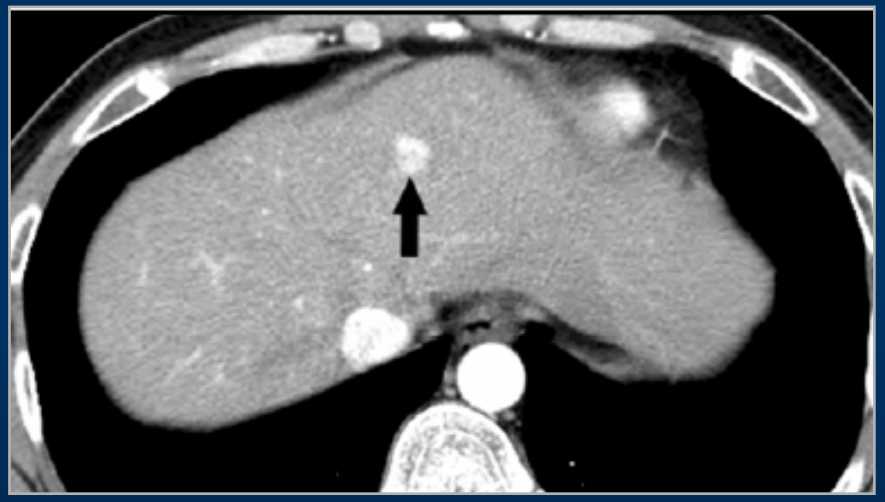

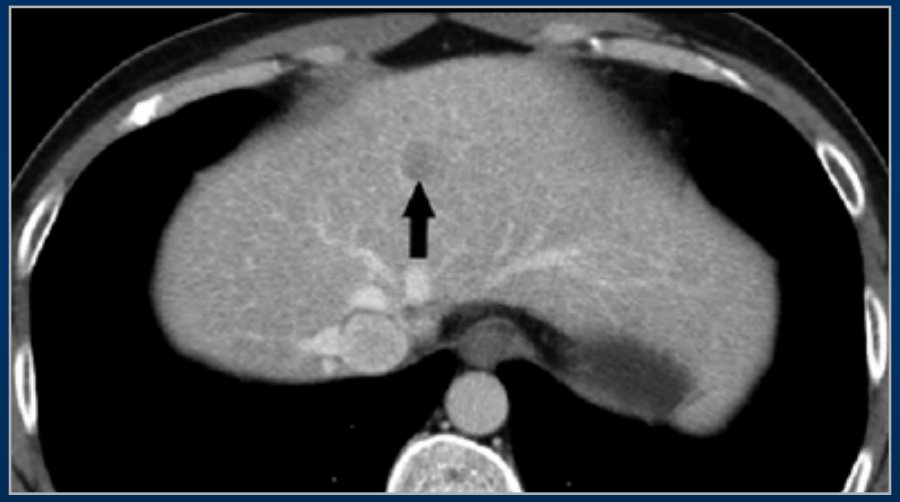

CHC bem diferenciado com gordura

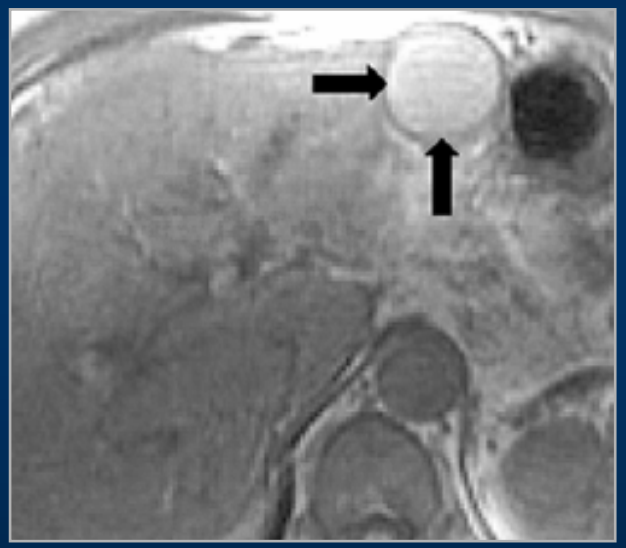

T1 EG
(em fase)

T1 EG
(em oposição de fase)

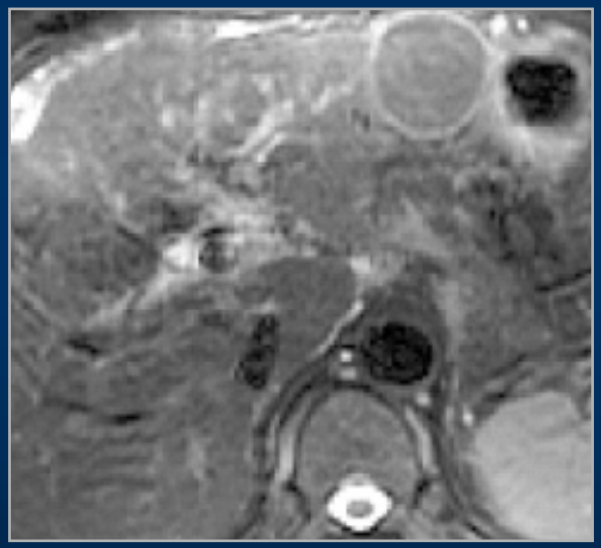

T2 sat. gordura

CHC Hipervascular

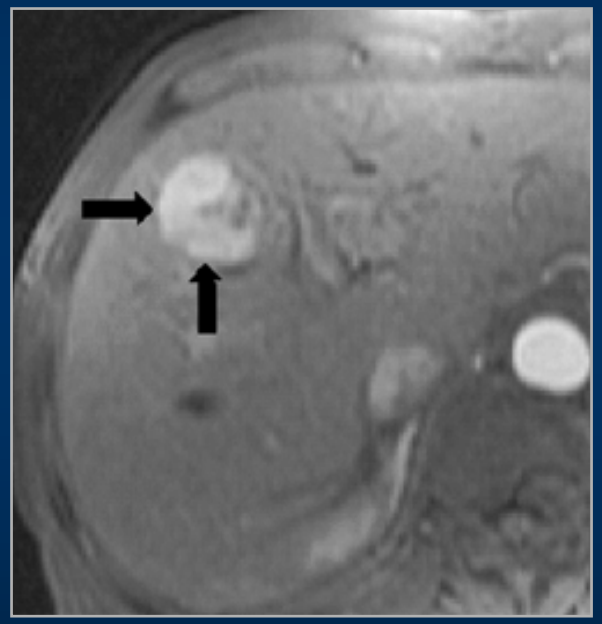

T1 EG
(fase arterial)

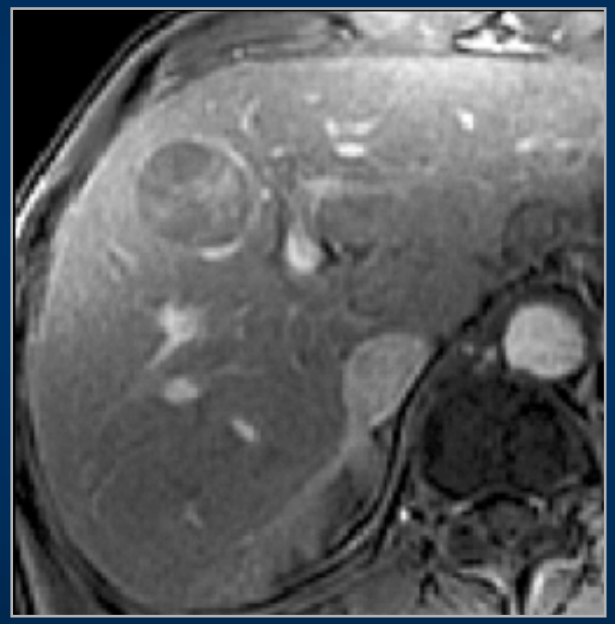

T1 EG
(fase tardia)

III - Aspectos Imagiológicos dos Nódulos Cirróticos

Carcinoma Hepatocelular

- CHC de grandes dimensões: vários os aspectos característicos
  - Padrão em mosaico
  - Cápsula tumoral
  - Extensão extracapsular com formação de nódulos satélites
  - Invasão vascular

III - Aspectos Imagiológicos dos Nódulos Cirróticos

Carcinoma Hepatocelular

- CHC de grandes dimensões

  - TC: padrão de realce heterogéneo na fase arterial; a fase portal pode mostrar a presença de cápsula e septos que realçam

  - RM: áreas de intensidade de sinal variável em T1 e T2, com realce heterogéneo (padrão em mosaico)

  - Cápsula: hipossinal em T1 e T2

CHC com padrão em mosaico

CHC multifocal

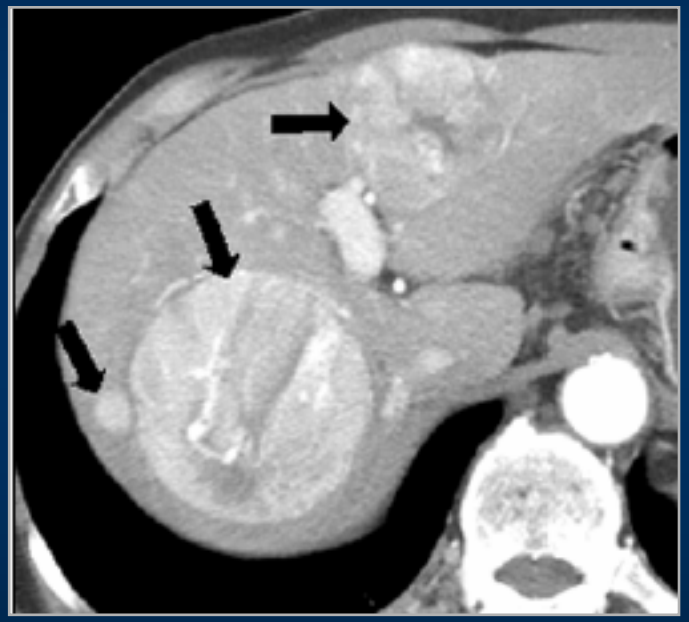

CHC com trombose porta

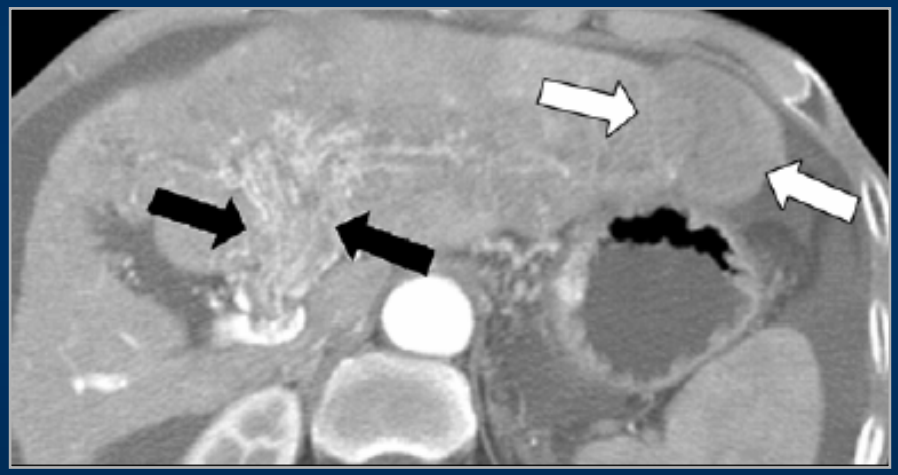

IV - Lesões que simulam CHC em Doentes com Cirrose

No fígado cirrótico o nódulo que realça na fase arterial geralmente corresponde à presença de CHC; contudo, alguns destes nódulos podem corresponder a lesões que simulam o CHC

1 - Nódulos displásicos

2 - Hemangioma

3 - Shunt arterio-portal

4 - Drenagem venosa aberrante

5 - Fibrose confluente

IV - Lesões que simulam CHC em Doentes com Cirrose

Nódulos Displásicos

- Alguns nódulos displásicos podem realçar precocemente na fase arterial compreendendo uma fonte significativa de falsos positivos, um vez que tal com o CHC podem ser hiperintensos em T1

- O CHC mostra habitualmente moderada intensidade de sinal em T2 *(≠ nódulos displásicos)*

Nódulo Displásico com realce

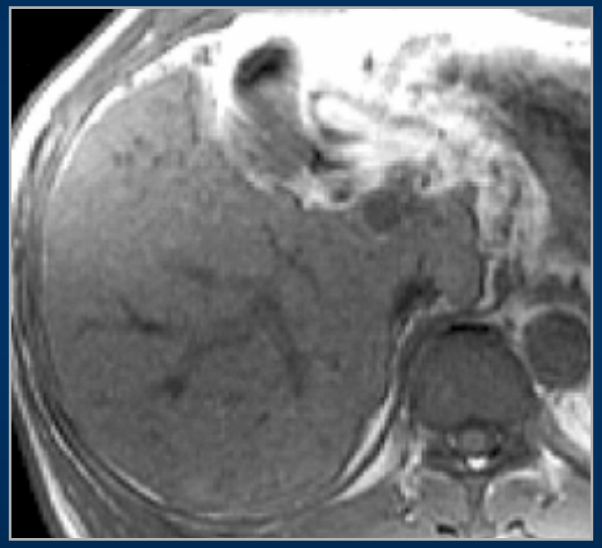

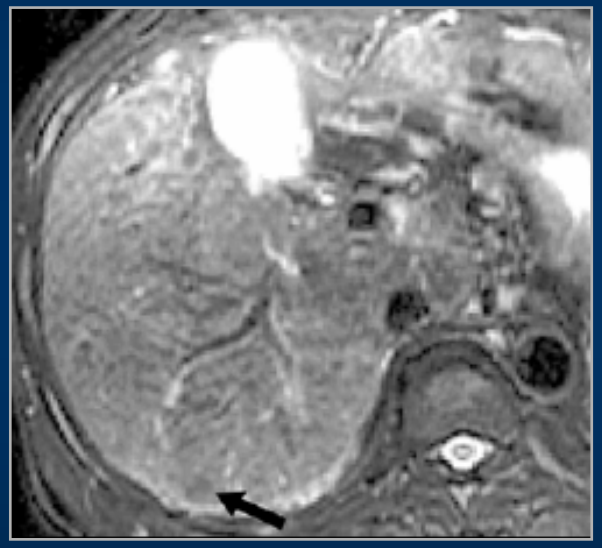

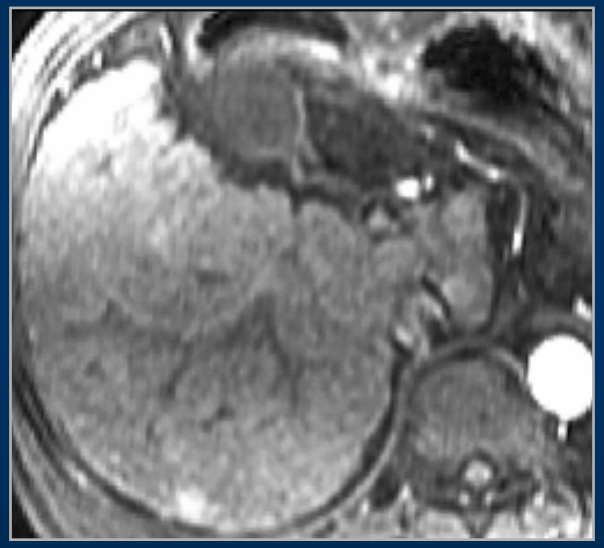

IV - Lesões que simulam CHC em Doentes com Cirrose

Hemangioma

- Hemangiomas de pequenas dimensões (< 2cm) podem sofrer acentuado realce na fase arterial ("flash filling")
- Mostram habitualmente realce nas fases tardias enquanto que o CHC exibe uma lavagem rápida do contraste, tornando-se iso/ hipodenso relativamente ao parênquima adjacente
- Acentuado hipersinal em T2 ≈ LCR

Hemangioma com realce precoce

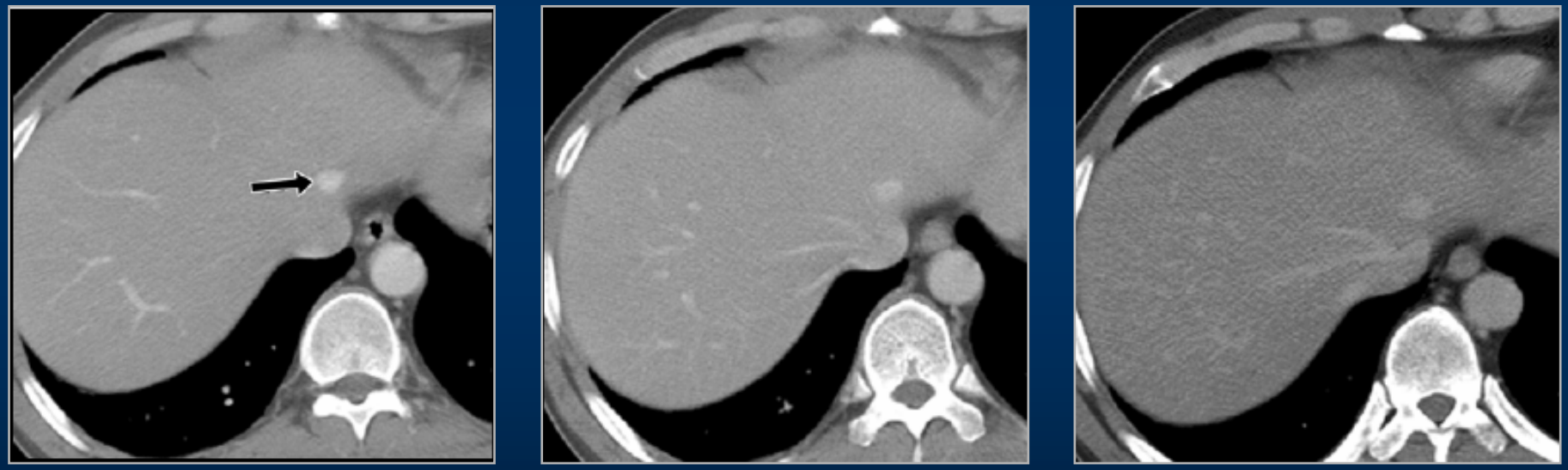

IV - Lesões que simulam CHC em Doentes com Cirrose

Shunt arterio-portal

- Surgem como áreas de realce na fase arterial de morfologia em cunha, podendo ou não observar-se ramos porta de preenchimento precoce no seu interior
- Subcapsulares, sem efeito de massa, não deformando o contorno hepático
- RM: isointensidade em T1 e T2 comparativamente com o parênquima adjacente *(≠ CHC que mostra aumento da intensidade de sinal em T2)*

Shunt arterioportal

T2 sat. gordura

T1 EG
(fase arterial)

T1 EG
(fase portal)

IV - Lesões que simulam CHC em Doentes com Cirrose

Drenagem Venosa Aberrante

- A presença de veias de drenagem aberrantes *(veias císticas, veias gástricas direitas ou veias capsulares)* que drenam sangue venoso sistémico directamente nos sinusoides hepáticos, pode dar origem a alterações da perfusão com áreas de realce na fase arterial
- Localização: área peri-vesicular, anteriormente à confluência porta e área subcapsular

Vasos Aberrantes

IV - Lesões que simulam CHC em Doentes com Cirrose

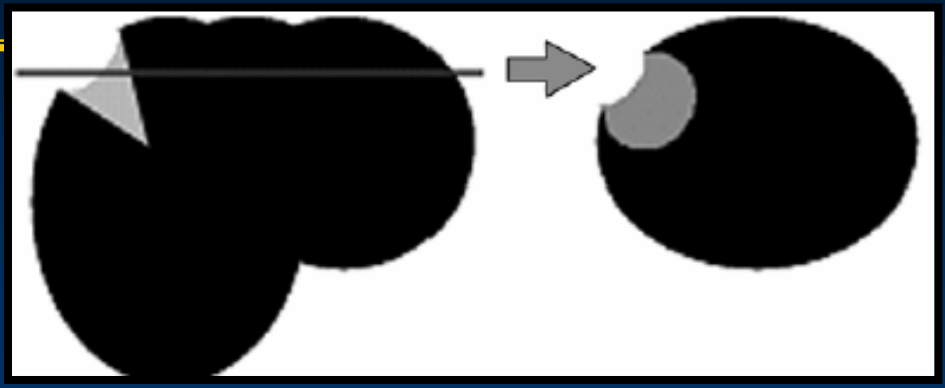

Fibrose Confluente

- Áreas focais de fibrose no fígado cirrótico podem simular lesões nodulares tumorais
- Morfologia linear/ forma de cunha irradiando da confluência porta para a cápsula hepática
- Localização mais frequente: segmento IV e seg. anteriores do LD

IV - Lesões que simulam CHC em Doentes com Cirrose

Fibrose Confluente

- RM: Hipossinal em T1

  Hipersinal em T2 (≈ CHC)

  Realce progressivo após administração de contraste,

  podendo ocorrer realce na fase arterial

- Característica: atrofia do parênquima com retracção capsular

Fibrose Confluente

Conclusão

- O fígado cirrótico é essencialmente composto por fibrose associando um amplo espectro de lesões nodulares que vão desde o Nódulo Regenerativo, ao Nódulo Displásico (pré-maligno) e ao Carcinoma Hepatocelular

- O conhecimento de como os nódulos cirróticos e outras lesões focais podem simular o CHC pode melhorar o diagnóstico e caracterização das lesões nodulares no fígado cirrótico em TC e RM

1. O CHC tem aspectos característicos na TC e RM dinâmicas

2. Várias lesões e pseudolesões podem simular o comportamento do CHC em TC e RM no contexto da cirrose

- Nódulo displásico
- Pequeno hemangioma
- Shunt arterio-portal
- Drenagem venosa aberrante
- Fibrose confluente

3. No diagnóstico diferencial são importantes:

- Comportamento em T1 eT2 *(ex. nódulo displásico, hemangioma)*
- Morfologia e localização *(ex. fibrose confluente, drenagem venosa aberrante)*
- Comportamento após contraste ou padrão de realce *(ex. nódulo displásico, hemangioma, shunt arterio-portal, drenagem venosa aberrante)*