Caso Clínico

Hospitais da Universidade de Coimbra
Serviço de Imagiologia
Director: Professor Doutor Filipe Caseiro Alves

História clínica

- Sexo masculino
- 33 anos
- Antecedentes patológicos de Policitémia Vera e trombose aguda das veias hepáticas
- Por quadro de hipertensão portal, descompensado com hemorragia digestiva alta, colocou TIPS há quatro anos

- Avalia semestralmente a permeabilidade do stent.

- Múltiplos nódulos hipoecogénicos com cerca de 2 cm em ambos os lobos

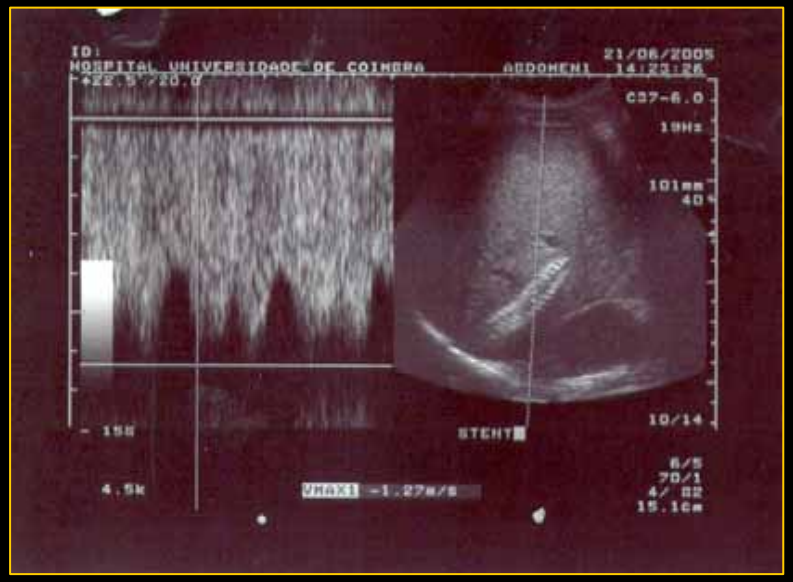

Avaliação laboratorial

- Hemograma sem alterações
- Função renal sem alterações
- AST- 63 U/L
- ALT- 72 U/L
- Fosfatase alcalina - 175 U/L
- Bilirrubina total - 0,8mg/dl
- α-fetoproteína - Negativa

JUN-2005
10:10.20
-294.5
Di 1 1.5
An 1 31
6
1.50
120
240
0.75
0.0
3.0/6.0
-15/-35
LO ABD CIV
I320 TAC 3714 JC
W 214
C 1

29-JUN-2005
13:10:10.57
TP -297.5
SPI 6
R
MF 1.50
kV 120
mA 240
SL 3.0/6.0
343 -15/-35
AB50 LO ABD CIV
121I920 TAC 3714 JC

27-DEC-1970
29-JUN-2005
13:10:11.32
TP -303.5
SPI 6
R
MF 1.50
kV 120
mA 240
SL 3.0/6.0
343 -15/-35
AB50 LO ABD CIV
121I920 TAC 3714 JC
W
C

N-2005
:06.57
97.5
21
0/6.0
15/-35

N-2005
:06.94
00.5
22
0/6.0
15/-35

UN-2005
1:07.32
303.5
123
7
20
40
.75
.0
.0/6.0

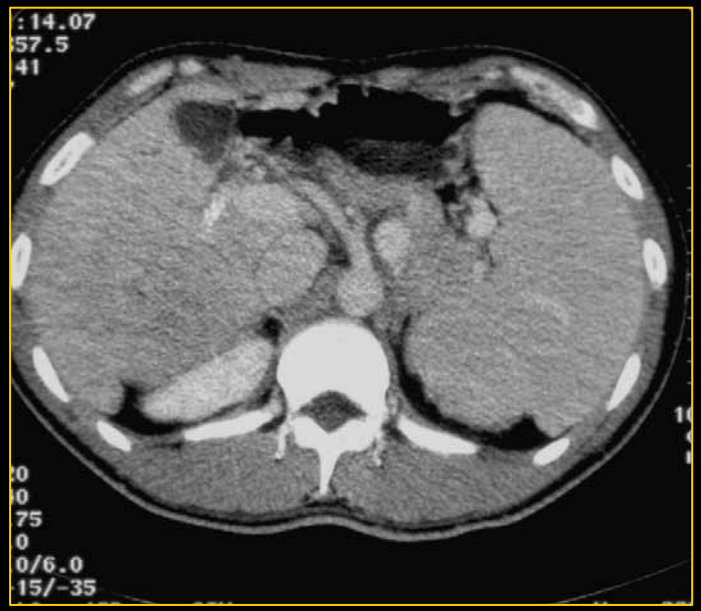
:14.07
57.5
41
75
0
0/6.0
15/-35

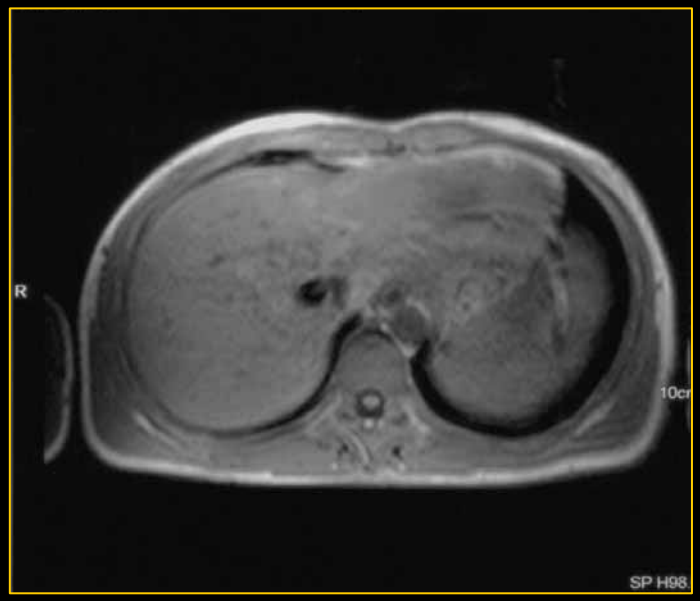
R
SP H98

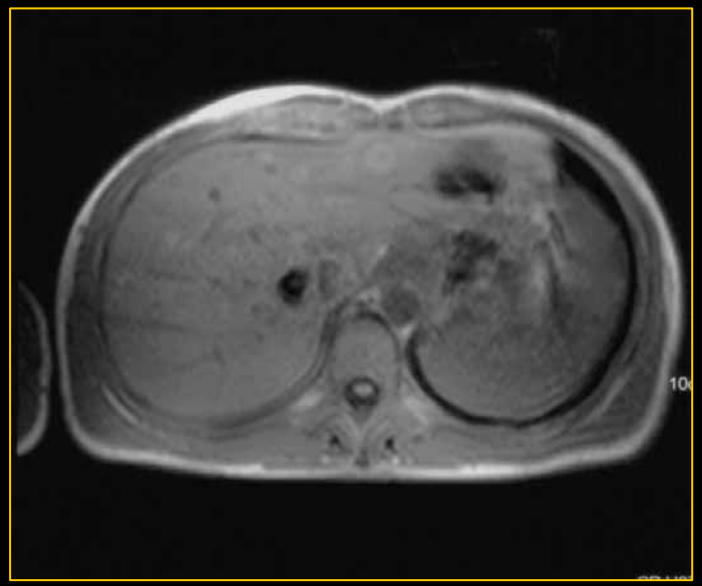

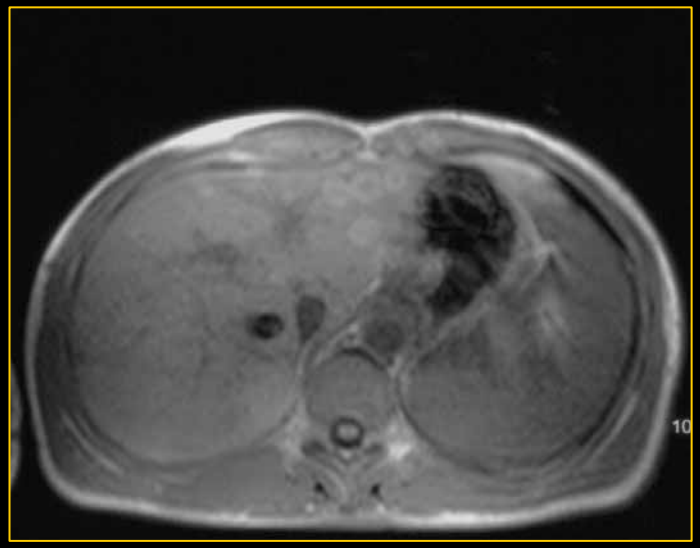

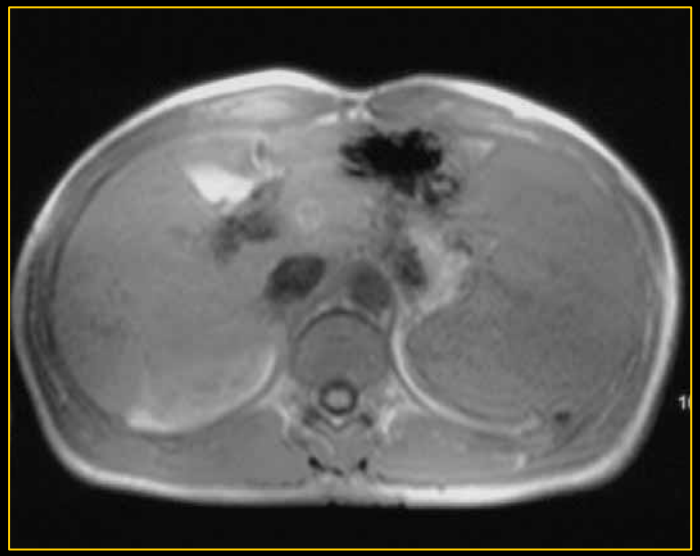

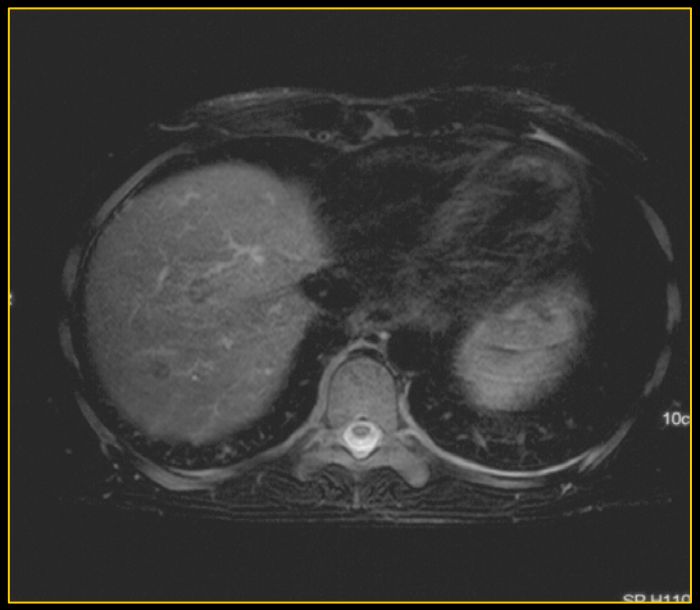

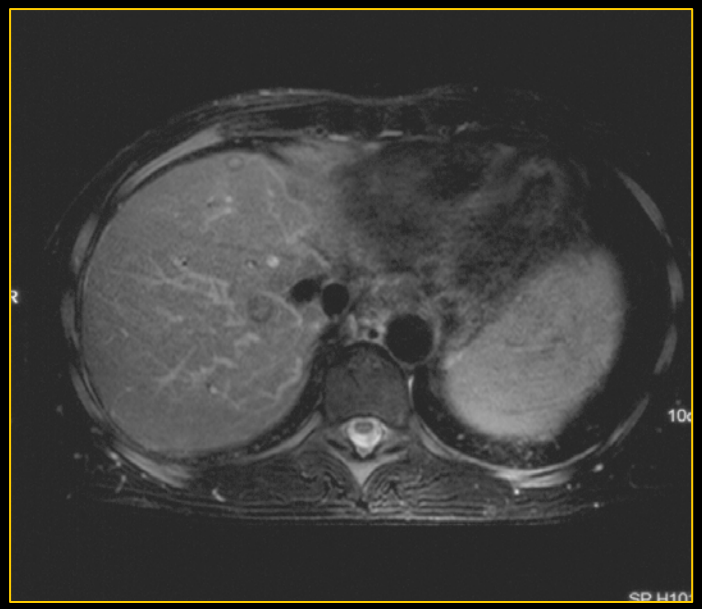

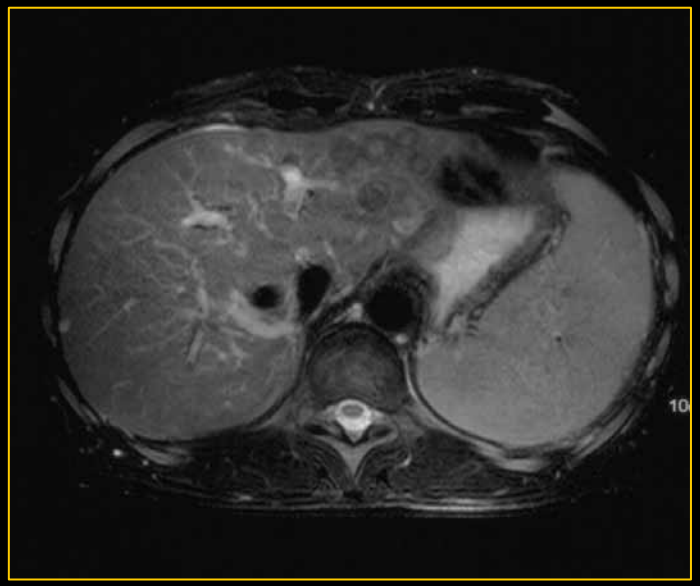

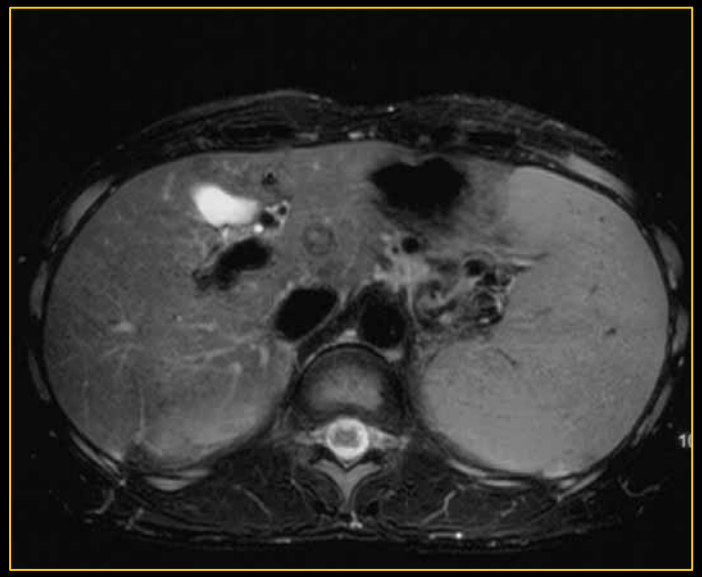

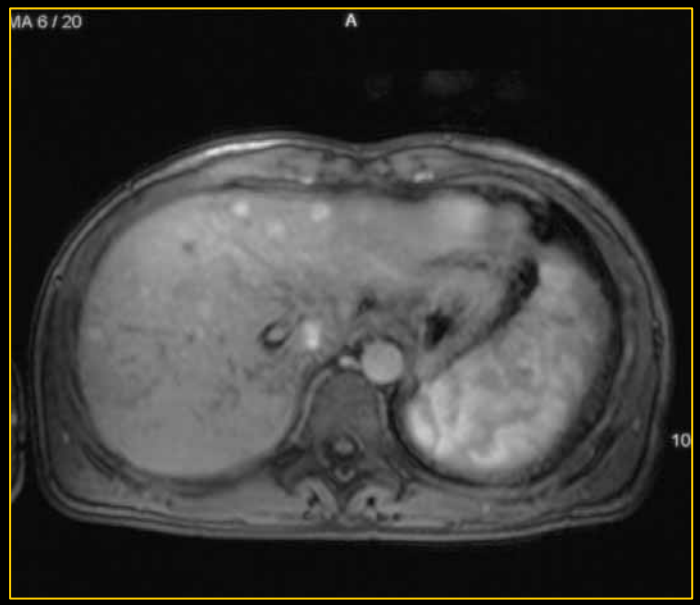
MA 6 / 20
A
10

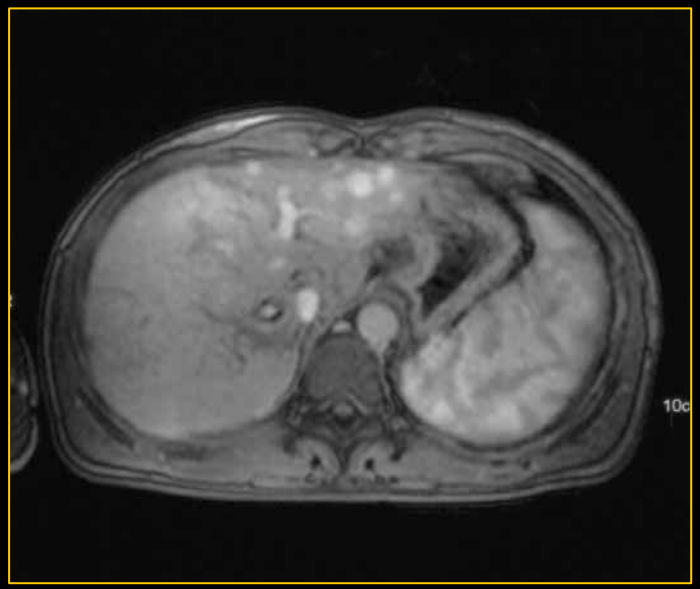
10c

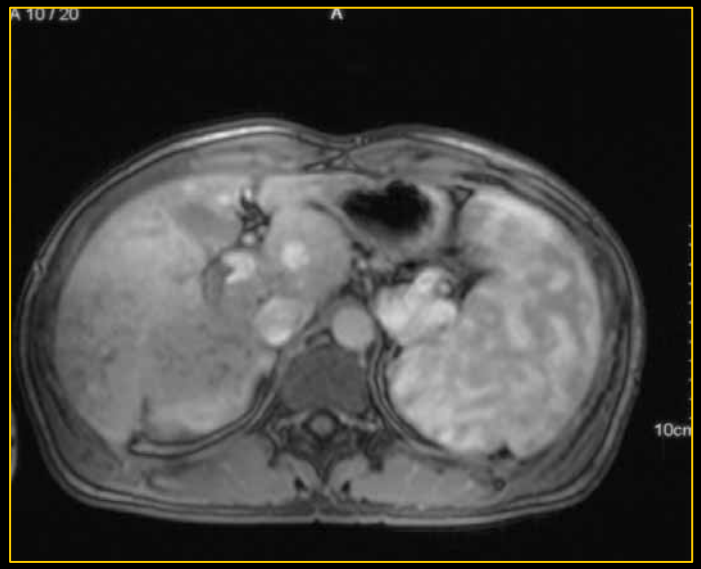
A 10 / 20
A
10cm

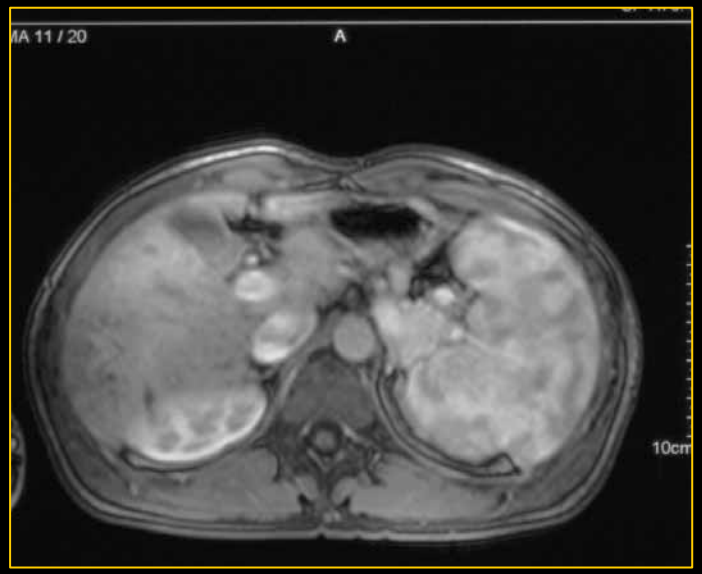
MA 11 / 20
A
10cm

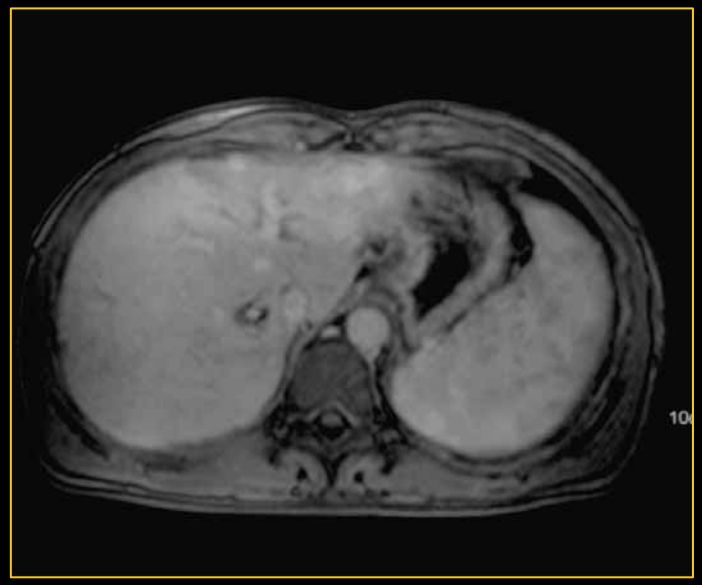

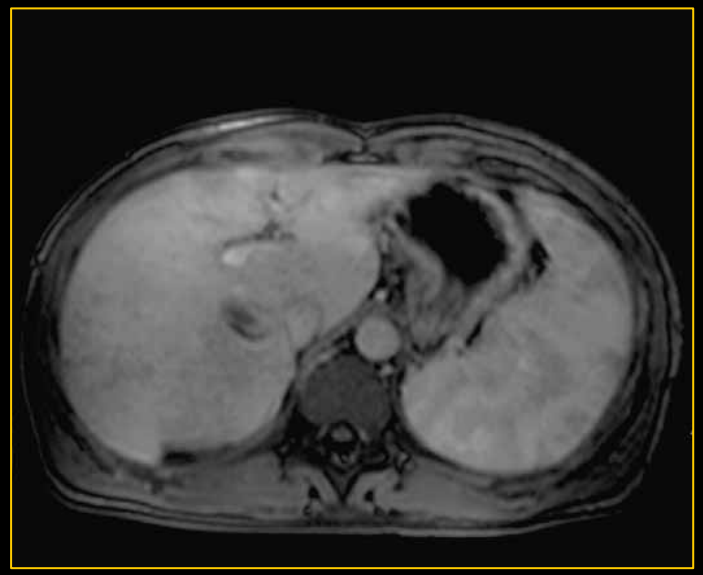

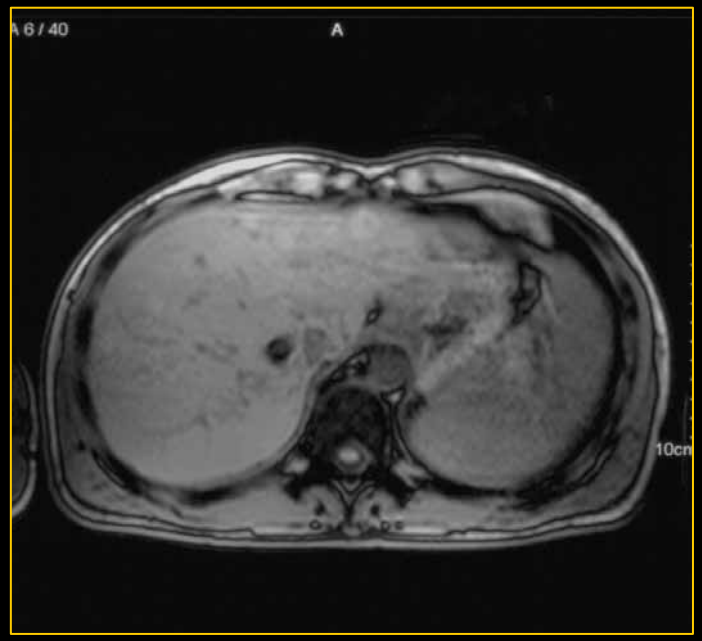
6 / 40
A

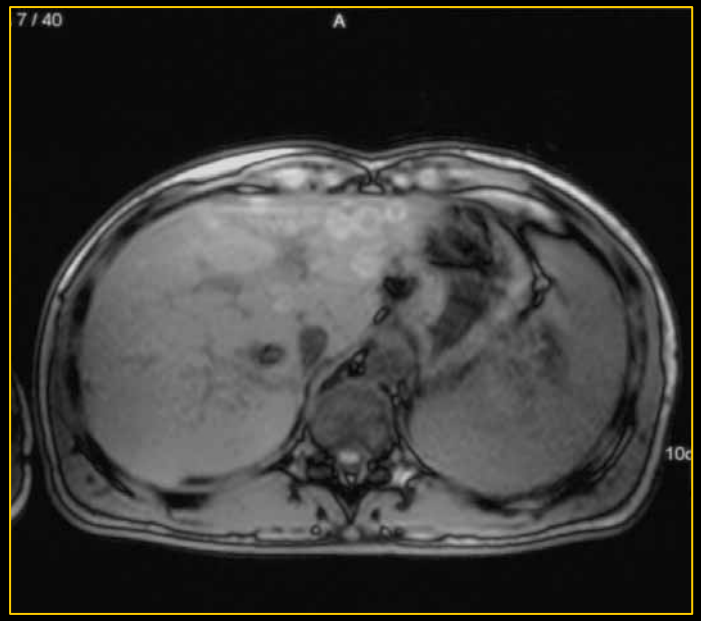
7 / 40
A

Diagnóstico diferencial

- Nódulos de regeneração
- Nódulos displásicos
- Carcinoma hepatocelular
- HNF
- Adenoma
- Metástases hipervasculares

Nódulos de regeneração

- Brancatelli e col descreveram os macronódulos de regeneração hepáticos em doentes com Budd-Chiari ou outras patologias vasculares hepáticas (*Radiographics 2002*)
- Na patogénese destes nódulos está a obstrução das pequenas vénulas de drenagem, condicionando hiperplasia dos hepatócitos com formação de nódulos perfundidos pela artéria hepática

Nódulos de regeneração

- Habitualmente múltiplos
- Diâmetros entre 0,5-4 cm
- Hipersinal em T1
- Iso ou hipossinal em T2
- Acentuada captação de contraste em fase arterial
- Mantêm ligeiro hipersinal em fase portal e fase tardia
- Não sofrem transformação maligna

Nódulos displásicos

- São considerados lesões pré-malignas no processo que condiciona o aparecimento dos CHC
- O sinal em T1 e T2 é variado (hipossinal)
- Podem apresentar imagem de nódulo dentro de nódulo
- Habitualmente são perfundidos pelos vasos porta, pelo que não se comportam como nódulos hipervasculares em fase arterial
- Nalguns casos apresentam, contudo, captação em fase arterial e rápida lavagem nas fases subsequentes

Carcinoma hepatocelular

- Associado a elevação da α-fetoproteína
- Hipointensos em T1
- Hiperintensos em T2
- Imagem de nódulo dentro de nódulo
- Hipervasculares em fase arterial
- Lavagem do contraste nas fases subsequentes, podendo permanecer com acentuada heterogeneidade
- Cápsula e/ ou invasão vascular (ramos porta/ veias hepáticas)

Hiperplasia nodular focal

- Mais frequentes nas mulheres
- Aparecem esporádicamente em fígados estruturalmente normais
- Solitários e têm mais de 4 cm
- Isointensos ou isossinal (T1)
- Ligeiramente hiperintensos em T2 (cicatriz central)
- Marcada captação de contraste em fase arterial (forma homogénea), com cicatriz central em 35% dos casos
- Lavagem rápida, apresentando isossinal ou sinal inferior ao fígado em fase portal e tardia
- A cicatriz realça em fase tardia

Adenoma

- Mais frequente nas mulheres (ACO), associados à toma de esteróides anabolisantes ou a doenças do armazenamento do glicogénio
- Solitárias (com excepção das doenças do glicogénio)
- Podem conter áreas de gordura, hemorragia e necrose, o que origina um sinal heterogéneo e variável nas sequências ponderadas em T1 e T2
- Hipervasculares em fase arterial, com captação homogénea
- Lavagem rápida, apresentando isossinal ou sinal inferior ao fígado em fase portal e tardia
- Pode mostrar cápsula em fase tardia

Metástases hipervasculares

- Não havia história de doença neoplásica e os exames abdominais não detectaram a presença de lesões extrahepáticas
- Hipointensas em T1
- Hiperintensas em T2
- No estudo dinâmico têm intensa captação na fase arterial, mas lavagem rápida, ficando com menor sinal que o fígado em fase portal e tardia

Diagnóstico diferencial

1. Macronódulos de regeneração ?
2. Nódulos displásicos ?
3. Carcinoma hepatocelular ?

Biópsia guiada por Eco

Doente prioritário para transplante