Ultrasonography and the Ultrasound-Based Management of Thyroid Nodules: Consensus Statement and Recommendations

Won-Jin Moon, MD[1], Jung Hwan Baek, MD[2], So Lyung Jung, MD[3], Dong Wook Kim, MD[4], Eun Kyung Kim, MD[5], Ji Young Kim, MD[3], Jin Young Kwak, MD[5], Jeong Hyun Lee, MD[2], Joon Hyung Lee, MD[6], Young Hen Lee, MD[7], Dong Gyu Na, MD[8, 9], Jeong Seon Park, MD[10], Sun Won Park, MD[11]; for Korean Society of Thyroid Radiology (KSThR), Korean Society of Radiology

Korean Journal of Radiology
KJR

Review Article

DOI: 10.3348/kjr.2011.12.1.1
pISSN 1229-6929 · eISSN 2005-8330
Korean J Radiol 2011;12(1):1-14

Célia Antunes

INTRODUÇÃO

- Incidência dos nódulos tiroideus tem vindo a aumentar devido à maior solicitação de estudo da tiróide por ecografia.
- % Detecção:
  - Palpação – 4 a 8%
  - Ecografia – 19 a 67%
  - Autópsia – 50%
- 9-15 % dos nódulos submetidos a citopunção aspirativa são malignos.

INTRODUÇÃO

- Mais frequentes:
  - Idosos
  - Sexo feminino
  - Deficiência de iodo
  - AP de irradiação cervical

- Raramente causam:
  - Hipertiroidismo
  - Compressão loco-regional

→ Tratamento medico-cirúrgico

INTRODUÇÃO

- Principal importância clínica dos nódulos tiroideus
  - Detecção da sua natureza maligna ⇔ ~ **5 %** dos nódulos tiroideus, independentemente das suas dimensões

- Factores de risco:
  - AP de irradiação
  - AF carcinoma medular da tiróide
  - MEN II
  - Idade < 20A e > 60ª
  - Sexo masculino

} doente

INTRODUÇÃO

- Factores de risco (cont.):
  - Crescimento rápido
  - Consistência dura
  - Fixo e mal delimitado pela palpação
  - ADN cervicais

  } <u>nódulo</u>

- <u>Ecografia</u>
  - Método de imagem + sensível
  - Nódulo palpável → eco

INTRODUÇÃO

- Ecografia – vantagens
  - Detecção e caracterização dos nódulos não palpáveis
  - Guia cito-punção aspirativa
  - Detecção de ADN cervicais

- MAS não existe claro consenso:
  - *Orientação* / seguimento baseado na ecografia dos nódulos
  - Selecção para cito-punção aspirativa

→ Várias *guidelines* e recomendações

INTRODUÇÃO

- Grupo de estudo da tiróide da Sociedade Coreana de Radiologia criou um grupo de estudo em 2005 com o objectivo de fazer revisão da literatura desde 2006 até 2009 (artigos Medline 1985 → 2009)

- 2006- Publicação das recomendações para o *management* por ecografia dos nódulos tiroideus

- 2009- Revisão das recomendações

- 2011 – Nova revisão com integração de dados até Maio 2010

OBJECTIVOS

- Terminologia estandardizada para a caracterização dos nódulos da tiróide por ecografia

- Estratégias para o seguimento ecográfico e para a realização de cito-punção aspirativa eco-guiadas

- Papel actual no rastreio por ecografia dos nódulos tiroideus

ANÁLISE DAS CARACTERÍSTICAS ECOGRÁFICAS DOS NÓDULOS TIROIDEUS

- **Dimensões**
  - Não ajuda no DD benigno vs maligno
  - Documentação essencialmente para o seguimento ecográfico
  - Regra geral → nódulos malignos crescem de forma mais evidente que os benignos mas..

    → 90% dos nódulos benignos mostram aumento de 15 % em volume, ao longo de 5 anos de follow-up
  - Medir e documentar apenas o maior eixo (bordo externo-bordo externo)

ANÁLISE DAS CARACTERÍSTICAS ECOGRÁFICAS DOS NÓDULOS TIROIDEUS

- **Dimensões**
  - Ausência de consenso claro em relação à definição de crescimento de um nódulo
  - Recomendação:
    - Aumento de 20% no diâmetro

      ou
    - Aumento de 50% no volume

ANÁLISE DAS CARACTERÍSTICAS ECOGRÁFICAS DOS NÓDULOS TIROIDEUS

- **Conteúdo**
  - Carcinoma da tiróide raramente se apresenta como nódulo principalmente quístico.
  - 13-26 % dos carcinomas têm componente quístico
  - 5% de todos os nódulos parcialmente quísticos são malignos

Nódulos com componentes quístico e sólido

ANÁLISE DAS CARACTERÍSTICAS ECOGRÁFICAS DOS NÓDULOS TIROIDEUS

- **Sugestivo de malignidade (++ carc. papilar)**:
  - Componente sólido com:
    - vascularização interna
    - localização excêntrica
    - microcalcificações

ANÁLISE DAS CARACTERÍSTICAS ECOGRÁFICAS DOS NÓDULOS TIROIDEUS

- **<u>Sugestivo de benignidade</u> (E – 99.7-100%)**:
  - Múltiplos espaços quístico milimétricos separados por finos septos ou por parênquima isoecogénico, e que ocupam + de 50 % do volume do nódulo – **aspecto espongiforme**

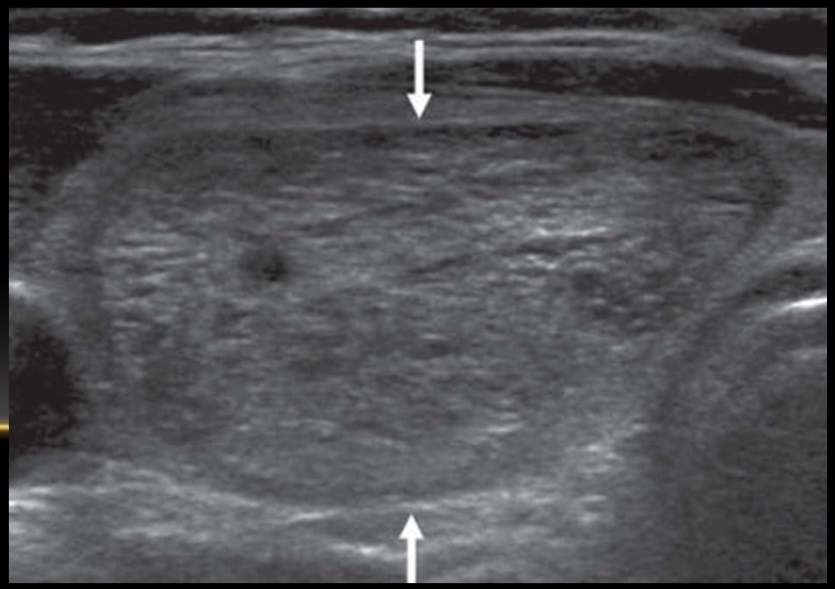

ANÁLISE DAS CARACTERÍSTICAS ECOGRÁFICAS DOS NÓDULOS TIROIDEUS

- **Conteúdo**
  - Terminologia quanto ao conteúdo do nódulo
    - Categorização baseada no ratio entre o componente quístico e sólido

Conteúdo	% de componente quístico
Sólido	≤ 10%
Predominantemente sólido	> 10% e ≤ 50%
Predominantemente quístico (variante espongiforme)	> 50% e ≤ 90%
Quístico	> 90%

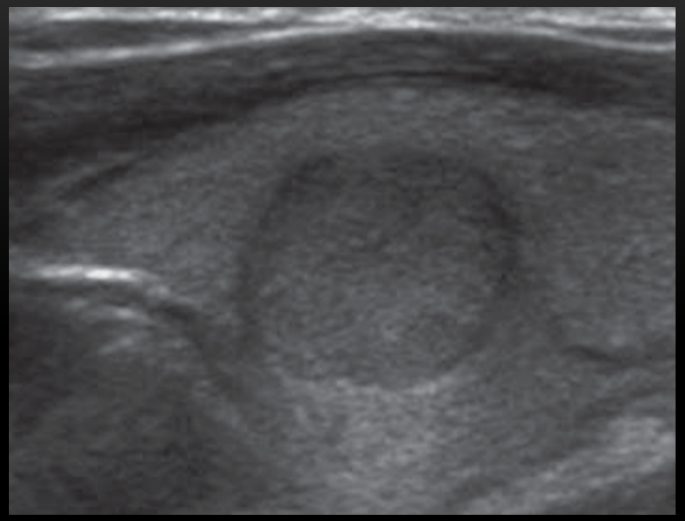

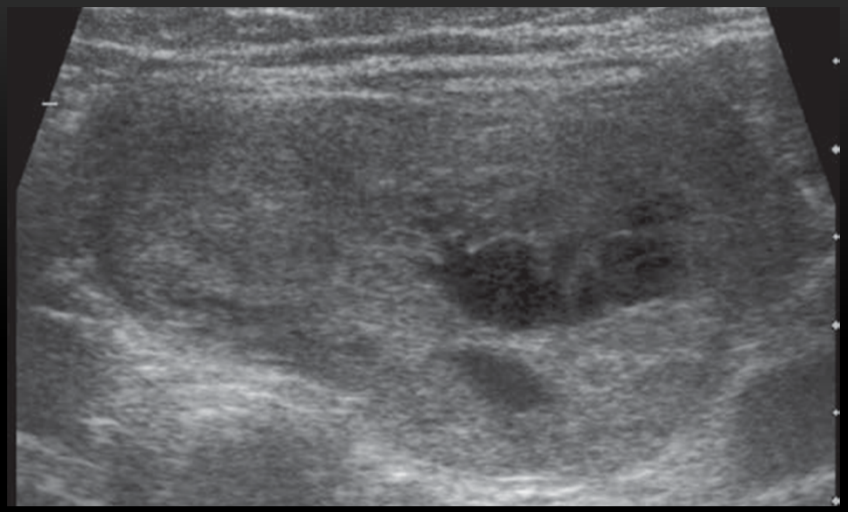

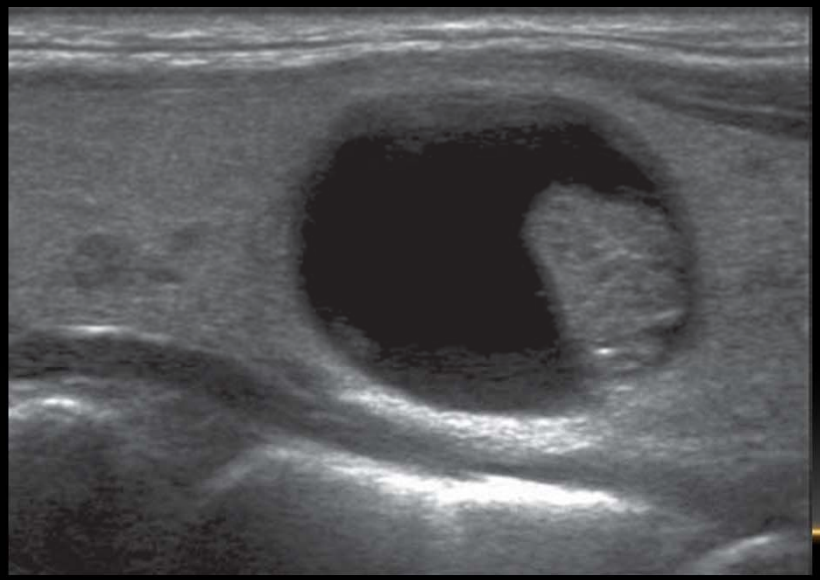

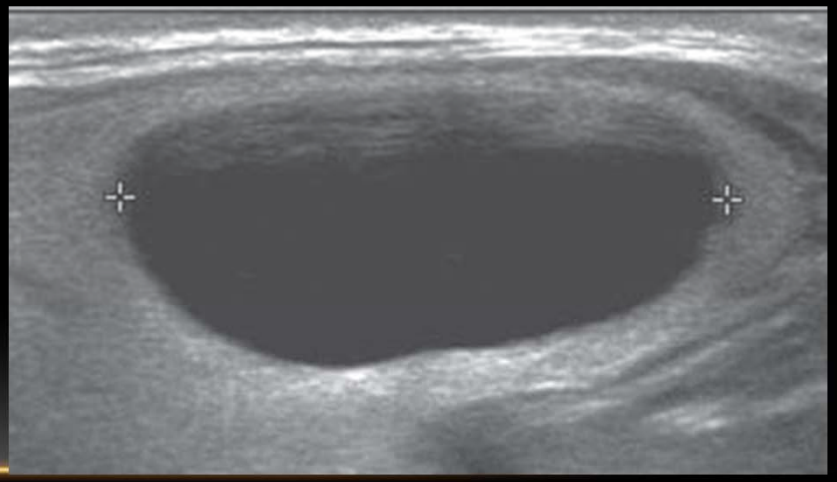

ANÁLISE DAS CARACTERÍSTICAS ECOGRÁFICAS DOS NÓDULOS TIROIDEUS

- **Morfologia**
  - Importância DG tem vindo a aumentar no DD benigno vs maligno
  - **Nódulo com eixo AP > eixo transverso**
    - Estudo Kim et al → E 93%
    - Estudo multicêntrico → E 89% e VPP 86%

para DG malignidade

Nódulos malignos crescem perpendicularmente ao plano do parênquima normal
Nódulos benignos crescem paralelamente ao plano do parênquima normal

ANÁLISE DAS CARACTERÍSTICAS ECOGRÁFICAS DOS NÓDULOS TIROIDEUS

- **Morfologia**
  - Morfologia irregular → inespecífico (benigno → tiroidites; e maligno)
  - Categorização quanto à morfologia

Morfologia	Características
Ovóide ou arredondado	Ø AP ≤ Ø transverso
Mais alto que largo	Ø AP ≥ Ø transverso
Irregular	

ANÁLISE DAS CARACTERÍSTICAS ECOGRÁFICAS DOS NÓDULOS TIROIDEUS

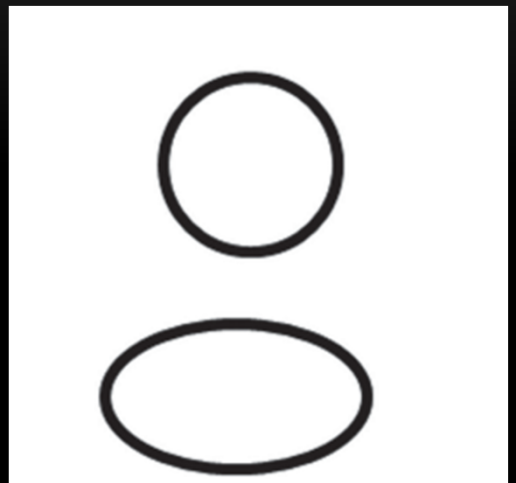

Ovóide / arredondado

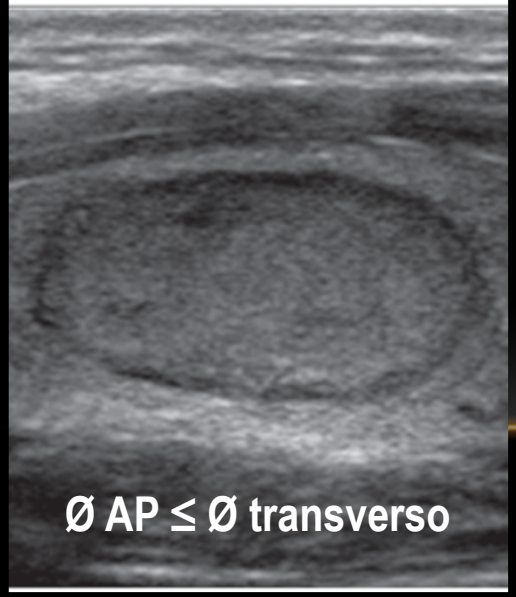

Ø AP ≤ Ø transverso



Mais alto que largo

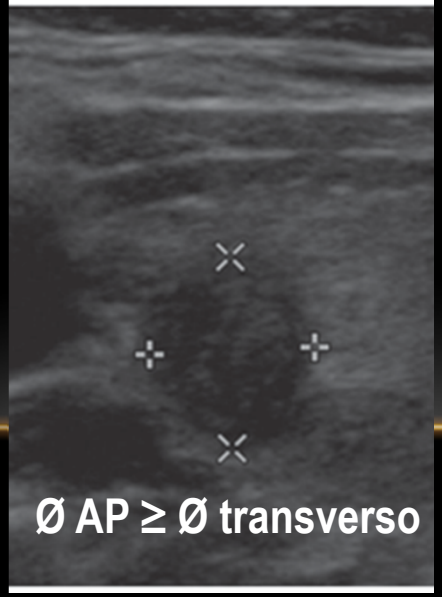

Ø AP ≥ Ø transverso

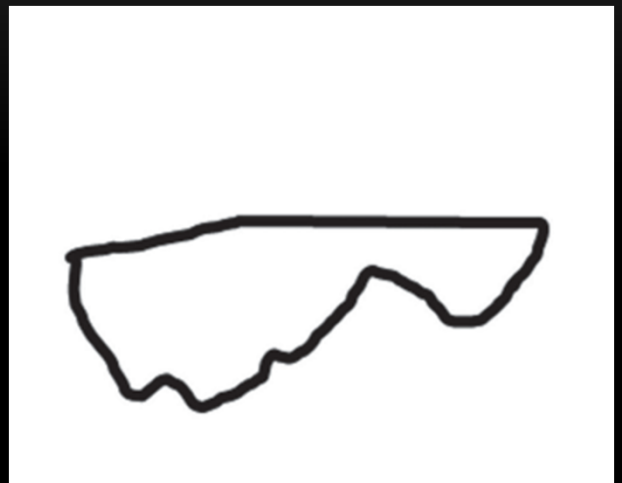

Irregular

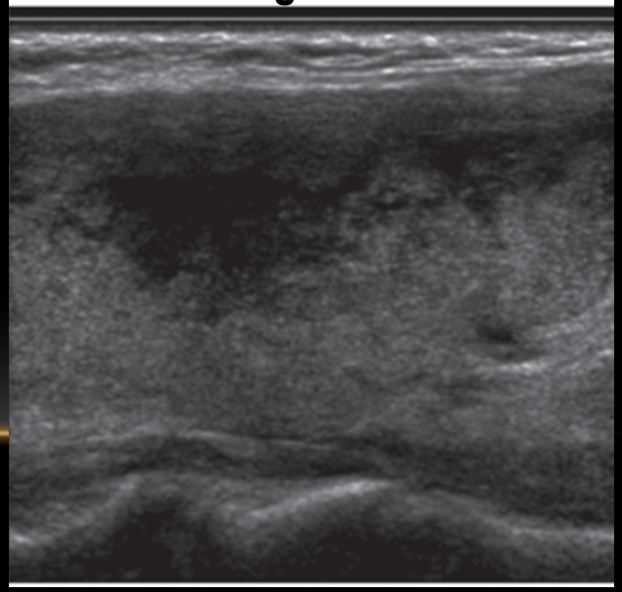

ANÁLISE DAS CARACTERÍSTICAS ECOGRÁFICAS DOS NÓDULOS TIROIDEUS

- **Contornos**
  - Contornos mal definidos – inespecífico (tanto benigo como maligno)
  - Contorno espiculado → muito sugestivo de malignidade com E 92% e VPP 81%
  - Categorização quanto ao contorno:

Regulares

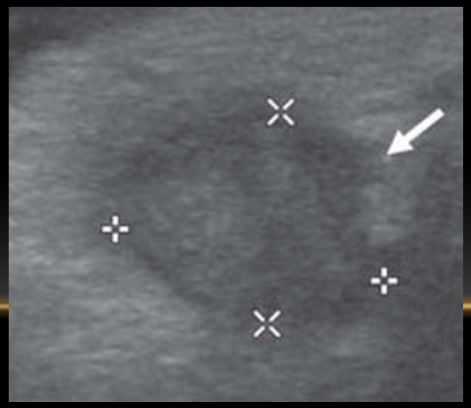

Espiculados/microlobulado

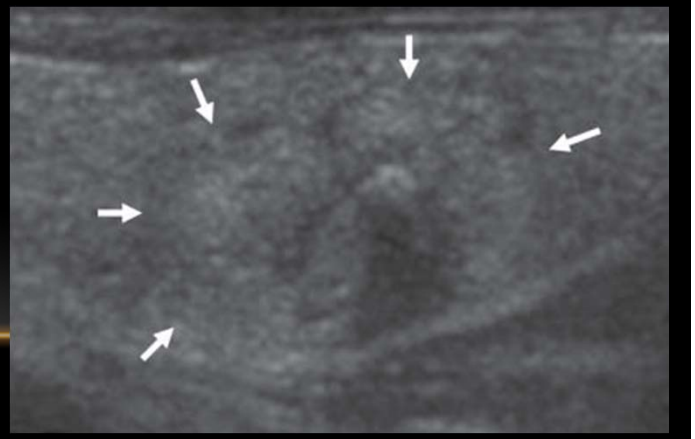

Mal definidos

ANÁLISE DAS CARACTERÍSTICAS ECOGRÁFICAS DOS NÓDULOS TIROIDEUS

- **Ecogenicidade**
  - Relativamente ao componente sólido do nódulo
  - Se heterogéneo, a ecogenicidade é definida pela a que predomina
  - Referências: parênquima tiroideu circundante e os músculos esternotiroideu e esternocleidomastoideu

ANÁLISE DAS CARACTERÍSTICAS ECOGRÁFICAS DOS NÓDULOS TIROIDEUS

- **Ecogenicidade**
  - Categorização quanto à ecogenicidade

Ecogenicidade	Características
Marcadamente hipoecogénico	relativamente aos músculos
Hipoecogénico	relativamente ao parênquima tiroideu
Isoecogénico	relativamente ao parênquima tiroideu
Hiperecogénico	relativamente ao parênquima tiroideu

  - Nódulo marcadamente hipoecogénico muito específico de malignidade (E - 92-94%)

ANÁLISE DAS CARACTERÍSTICAS ECOGRÁFICAS DOS NÓDULOS TIROIDEUS

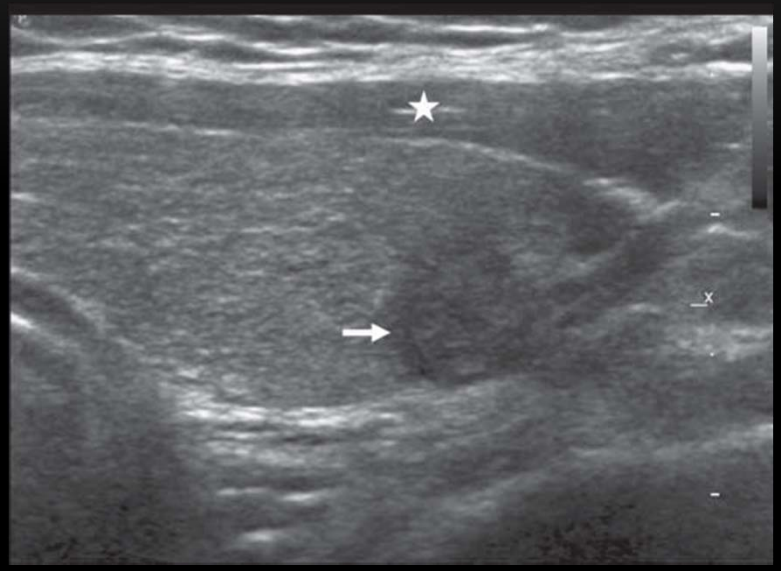

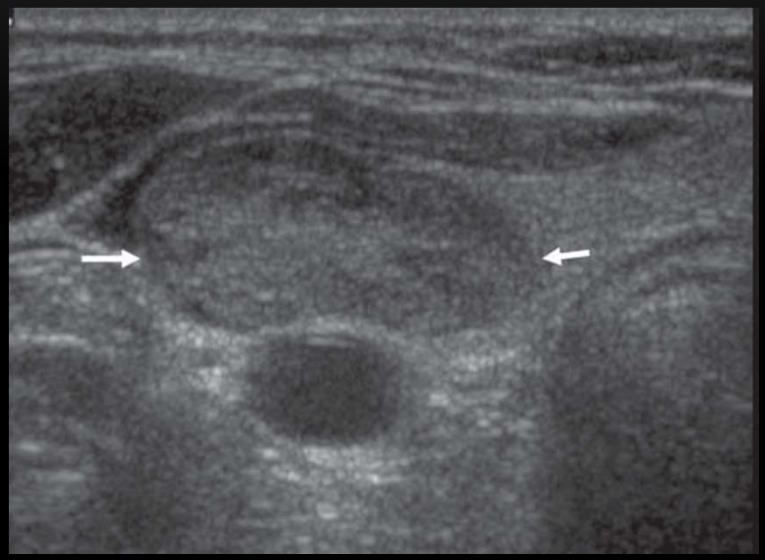

ANÁLISE DAS CARACTERÍSTICAS ECOGRÁFICAS DOS NÓDULOS TIROIDEUS

- **Calcificações**
  - Aparecem quer em nódulos benignos quer malignos
  - DD com material colóide (artefacto de reverberação)
  - Categorização tendo em conta as dimensões das calcificações

Calcificações	Características	Significado
Microcalcificações	Focos ecog. punctiformes, ≤ 1 mm (com ou sem cone sombra post.)	Malignidade (++ papilar) E-86-95% e VPP 42-94%
Macrocalcificações	Foco ecogénico punctiforme mas > 1mm	Malignidade > Benignidade
Calcificação periférica	Curvilinea ou em casca de ovo	?

ANÁLISE DAS CARACTERÍSTICAS ECOGRÁFICAS DOS NÓDULOS TIROIDEUS

- **Calcificações**
  - Calcificações periféricas
    - Continua em debate quanto ao seu significado DG
    - Estudo recente descobriu que a descontinuidade/rotura da calcificação em casca de ovo e / ou a presença de halo hipoecogénico sugerem malignidade

ANÁLISE DAS CARACTERÍSTICAS ECOGRÁFICAS DOS NÓDULOS TIROIDEUS

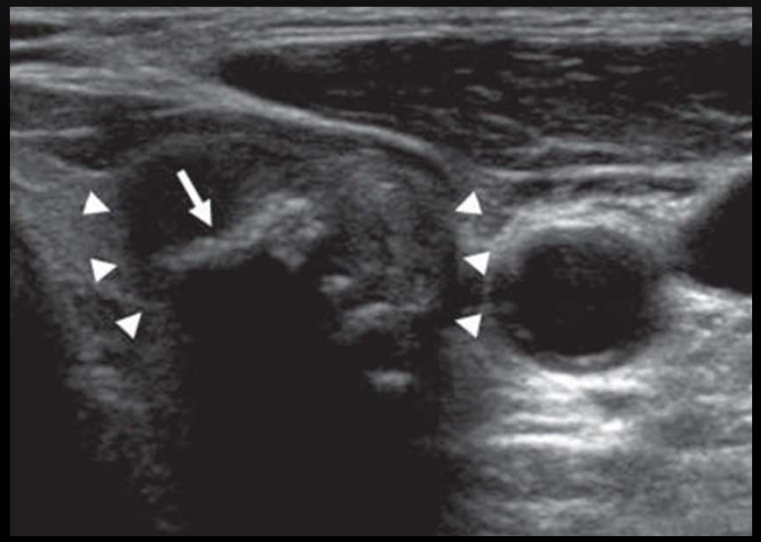

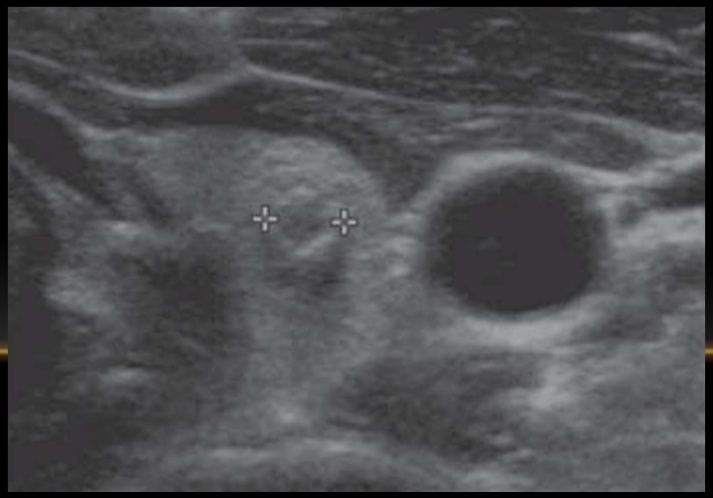

ANÁLISE DAS CARACTERÍSTICAS ECOGRÁFICAS DOS NÓDULOS TIROIDEUS

- **Invasão extra-capsular**
  - Sinal inequívoco de malignidade
    - ++ carcinoma anaplásico, linfoma e sarcoma
    - Avaliar invasão de estruturas adjacentes – esófago, traqueia e cartilagem tiroideia
- **Outras características**
  - **Ecoestrutura** - homogénea vs heterogénea
  - **Halo hipoecogénico** – completo (++ benigno; E-95%) vs incompleto

ANÁLISE DAS CARACTERÍSTICAS ECOGRÁFICAS DOS NÓDULOS TIROIDEUS

- **Vascularização intra-tumoral e peri-tumoral**
  - Eco-doppler a cor/ Power doppler
  - Inespecífico
  - De acordo com vários estudos recentes, o IR, PVS e padrão de vascularização não ajudam no DD benigno vs maligno
  - **Não recomendam** o uso routineiro do Eco-doppler a cores/ Power-Doppler para o estudo dos nódulos da tiróide

ANÁLISE DAS CARACTERÍSTICAS ECOGRÁFICAS DOS NÓDULOS TIROIDEUS

- **Elastografia por ecografia**
  - Mede a elasticidade tecidual/quantifica a firmeza dos tecidos que é visualizada num mapa de cor
  - Tecido neoplásico é mais firme e duro do que o parênquima tiroideu normal ou do que o tecido tumoral benigno
  - Bom factor predictivo para os nódulos malignos

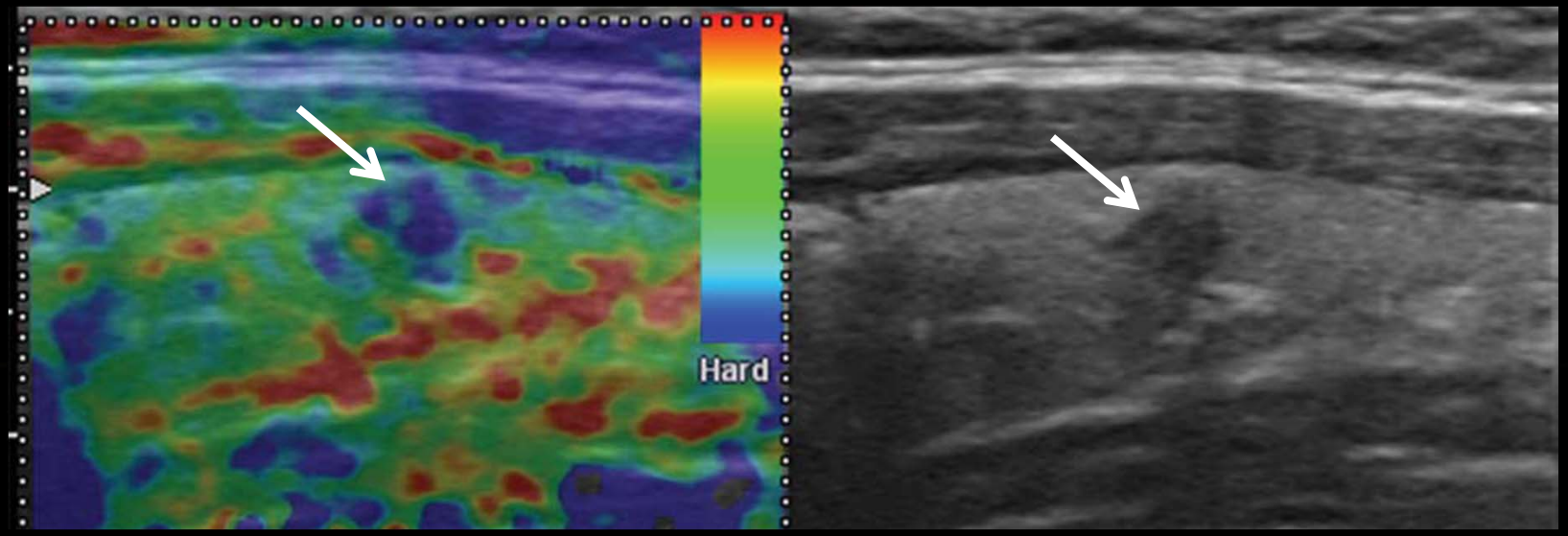

ACHADOS ECOGRÁFICOS DE NÓDULOS BENIGNOS VS MALIGNOS

Baseado num estudo retrospectivo e multicêntrico

Nódulos malignos	Nódulos benignos
Mais alto do que largo	Aspecto espongiforme
Contornos espiculados	
Marcada hipoecogenicidade	Isoecogenicidade
Microcalcificações	
Macrocalcificações	

ACHADOS ECOGRÁFICOS DE NÓDULOS BENIGNOS VS MALIGNOS

- **Problemática dos nódulos infracentimétricos**
- Taxa de FP no DG de nódulos malignos pode aumentar:
  - Marcada hipoecogenicidade, mais alto que largo e contornos espiculados são características que tb podem ocorrer em nódulos benignos infracentimétricos
- < frequência de microcalcificações nos microcarcinomas
  - Não é factor predictivo major de malignidade nos nódulos infracentimétricos

ACHADOS ECOGRÁFICOS DE NÓDULOS BENIGNOS VS MALIGNOS

- Recomendações - divisão dos nódulos tiroideus em 3 grupos

Suspeitos de malignidade	Indeterminados	Provavelmente benignos
Mais alto que largo	Ovóide / arredondados; irregular	Quisto simples
Contorno espiculado	Contorno regular ou mal definido	Predominantemente quístico*
Marcada hipoecogenicidade	Iso, hipo e hiperecogénicos	Nódulo quístico com artefactos reverberação
Microcalcificações	Calcificações periféricas **	Aspecto espongiforme
Macrocalcificações		

Apenas 1 critério presente

** Halo hipoecogénico + interrupção da calcif periférica

*** Carcinoma papilar**

INDICAÇÃO PARA **FOLLOW-UP** OU **CITO-PUNÇÃO ASPIRATIVA GUIADA POR ECO** COM BASE EM **CRITÉRIOS ECO** E **RESULTADOS DE CITOLOGIA**

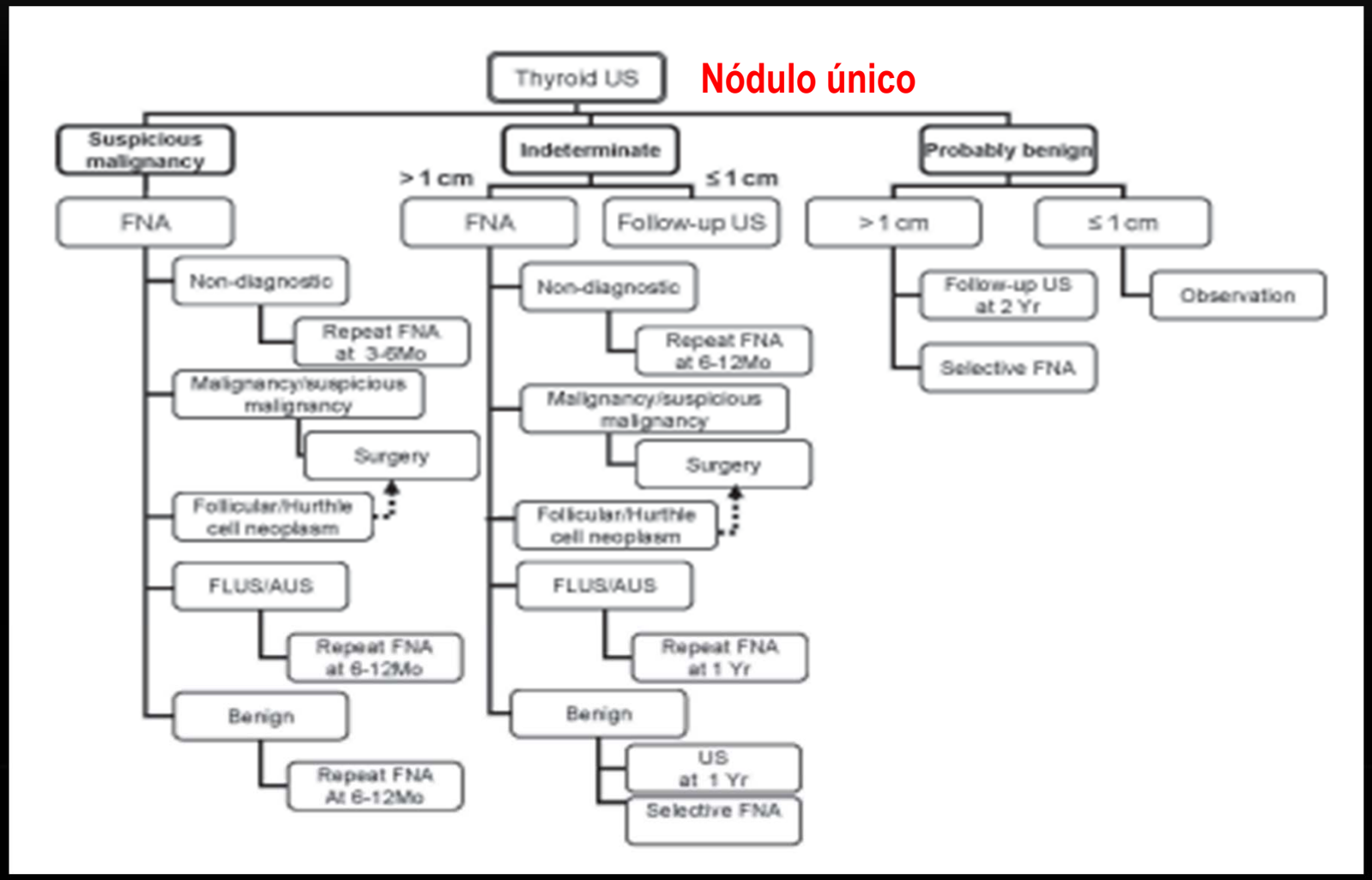

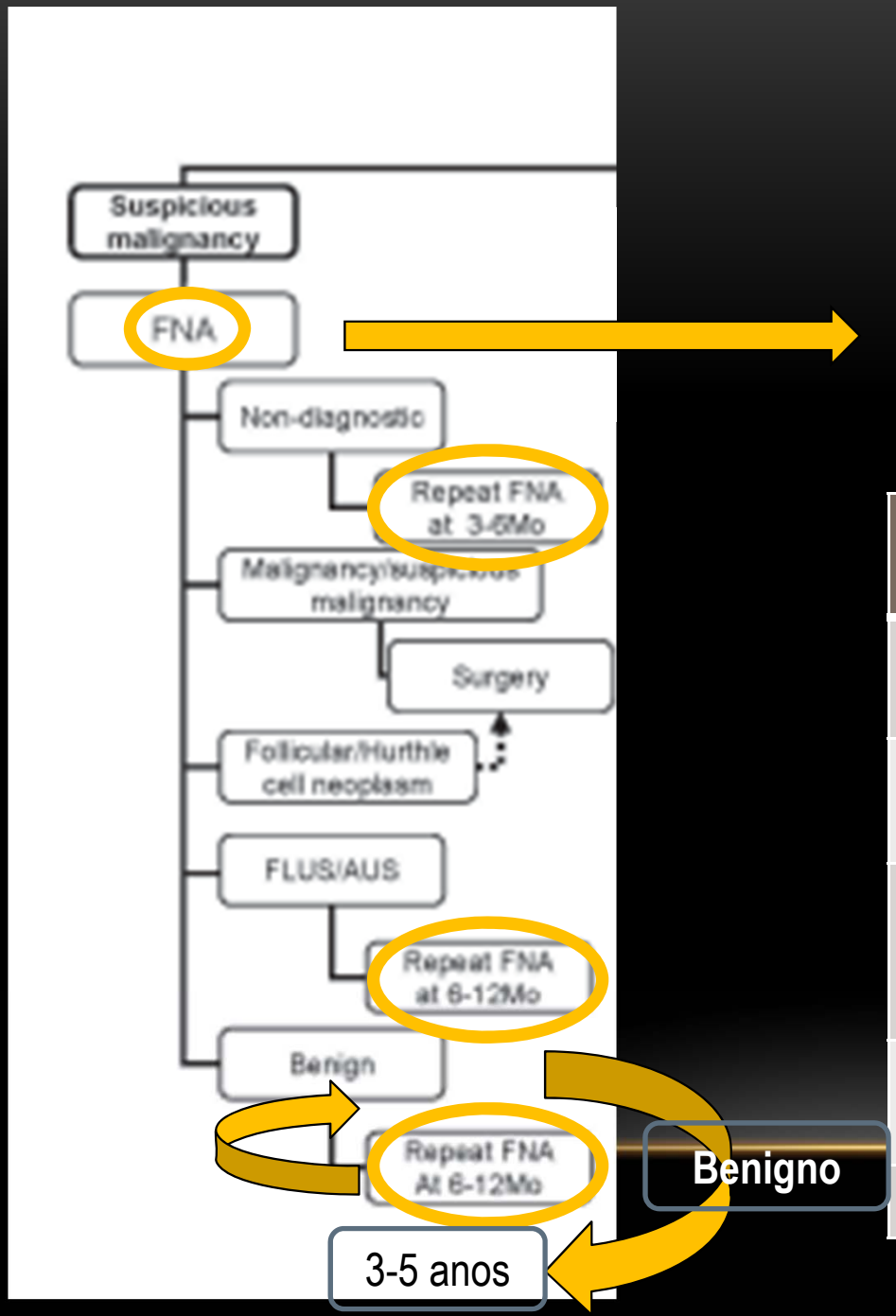

Dimensões ≥ 5 mm

Dimensões < 5 mm → factores de risco e experiência do radiologista

Suspeitos de malignidade
Mais alto que largo
Contorno espiculado
Marcada hipoecogenicidade
Microcalcificações
Macrocalcificações

Benigno

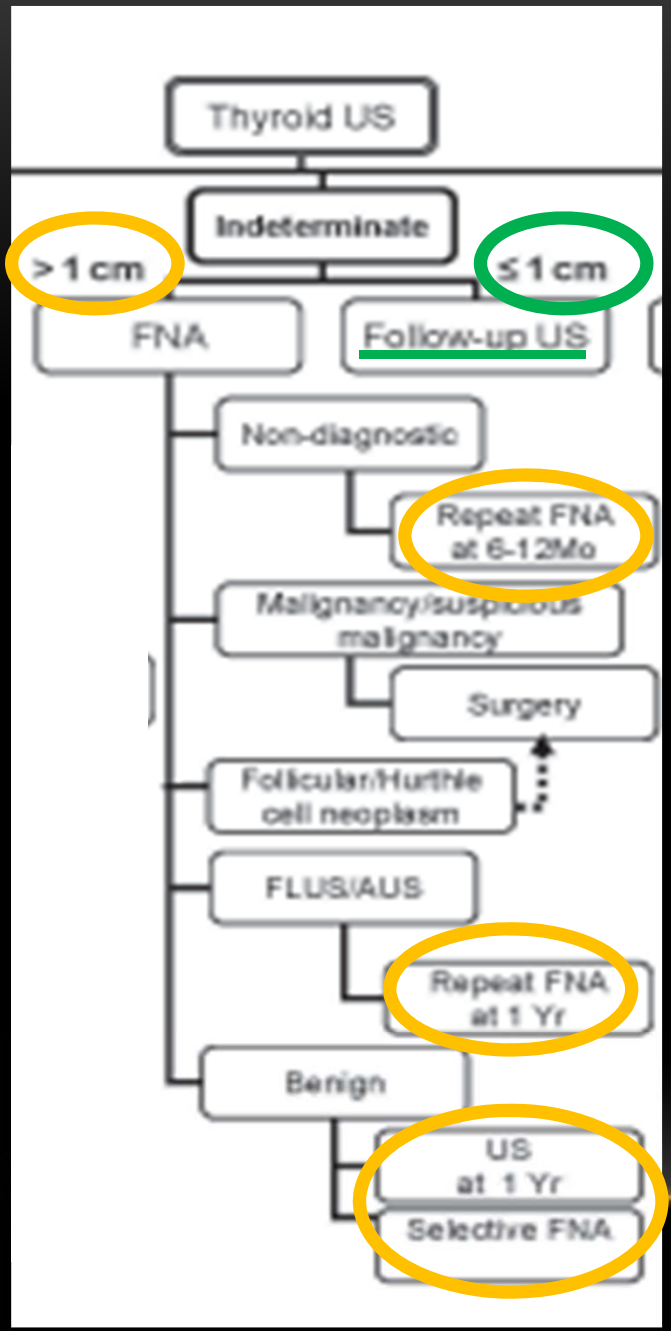

Indeterminados
Ovóide / arredondados; irregular
Contorno regular ou mal definido
Iso, hipo e hiperecogénicos
Calcificações periféricas **

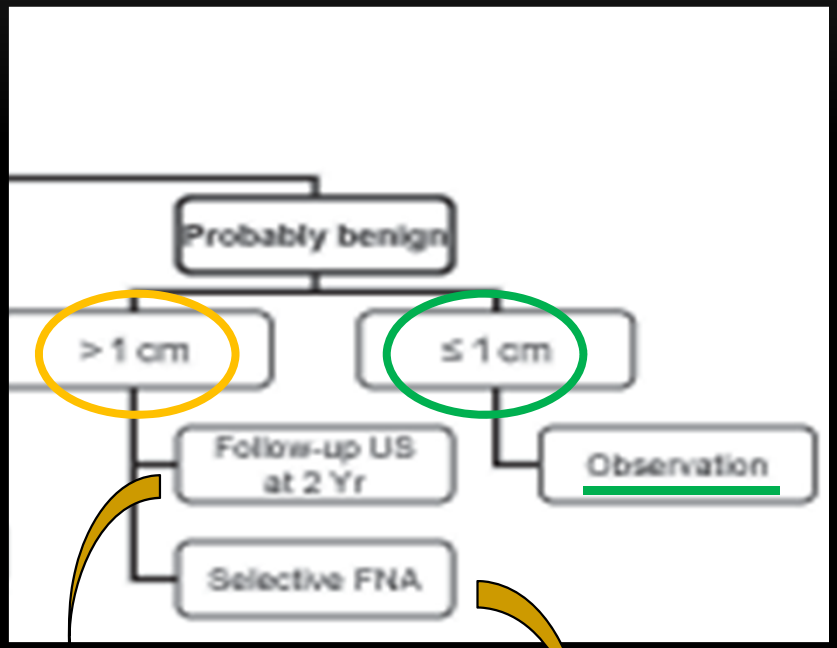

3-5 anos

Se > 2 cm

Provavelmente benignos
Quisto simples
Predominantemente quístico*
Nódulo quístico com artefactos reverberação
Aspecto espongiforme

- **Nódulos múltiplos**
  - Selecção dos nódulos para cito-punção aspirativa tendo em conta as suas características ecográficas e não somente dependente dos critérios dimensionais.
  - Cito-punção aspirativa de pelo – um nódulo de cada lobo com características suspeitas
  - Cito-punção aspirativa de pelo – um nódulo (o maior) de entre outros com com características ecográficas semelhantes

- **Nódulos DG como benignos numa citopunção aspirativa prévia e que crescem durante o follow-up**
  - Repetir cito-punção aspirativa se houver crescimento de nódulo indeterminado
  - Follow-up ecográfico antes de nova cito-punção aspirativa se houver crescimento de nódulo benigno

- **Adenopatia cervical suspeita**
  - Citopunção aspirativa de qualquer gânglio laterocervical suspeito bem como de um nódulo tiroideu, independentemente das suas dimensões e características.

PAPEL DA ECOGRAFIA TIROIDEIA COMO RASTREIO

- Papel limitado

- Elevada prevalência de nódulos
- Bom PG
- Boa taxa de sobrevida

} Teste de rastreio não necessário

• No entanto, pode ser justificado em grupos de alto risco – HF de carcinoma tiróide, HP de MEN ou de irradiação na infância da cabeça e pescoço

CONCLUSÕES

- Ecografia da tiróide é o método de imagem mais sensível para o DG de carcinoma da tiróide
- Permite guiar a cito-punção aspirativa de nódulos ou efectuar o seu follow-up.
- Devem ser avaliadas:
  - Tamanho
  - Conteúdo
  - Morfologia
  - Ecogenicidade
  - Contornos
  - Presença de calcificações
  - Invasão de estruturas adacentes

CONCLUSÕES

Suspeitos de malignidade
Mais alto que largo
Contorno espiculado
Marcada hipoecogenicidade
Microcalcificações
Macrocalcificações

Apenas 1 critério presente sugere malignidade

- De acordo com as **características ecográficas** do nódulo e consoante a resultante **categoria** em que se encontra, este deverá ser sujeito a cito-punção aspirativa , a follow-up ecográfico ou a observação clínica