Hospitais da Universidade de Coimbra

Director: Professor Doutor Filipe Caseiro-Alves

"Padrão em pedra da calçada": Revisão com correlação anátomo-radiológica

Rossi S, Erasmus J, Volpacchio M, Franquet T, Castiglioni T McAdams H

Radiographics 2003; 23: 1509-1519

Henrique Rodrigues

18 de Outubro de 2006

Introdução

- Pode ser observado em TC torácica efectuada com técnica de alta resolução
- Espessamento de septos interlobulares e áreas de vidro despolido
- Foi inicialmente associado à proteinose alveolar, no entanto tem sido descrito em outras patologias

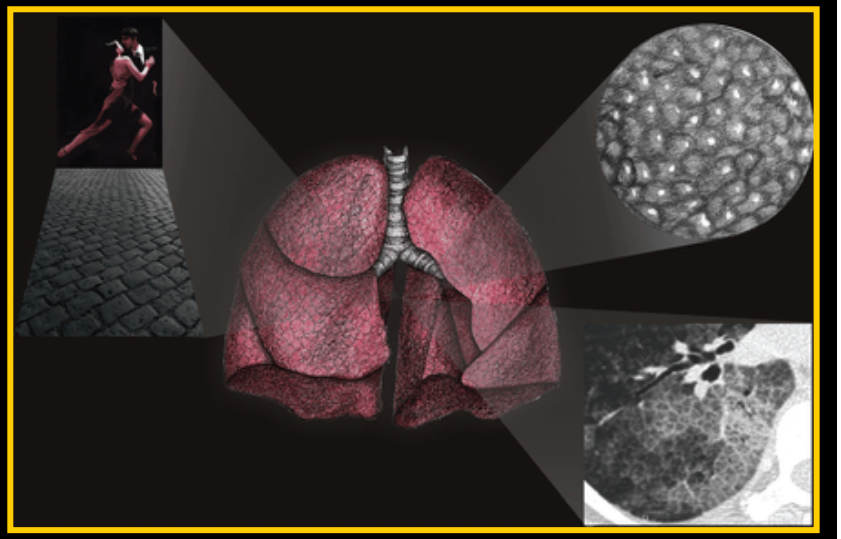

Introdução

- Neste artigo os autores pretenderam fazer uma revisão das entidades mais importantes associadas a este padrão

- Pretendem também, sempre que possível, fornecer pistas para estreitar o diagnóstico diferencial, por forma a dirigir os pacientes para a terapêutica mais apropriada

Introdução

- As principais entidades associadas a este padrão são:

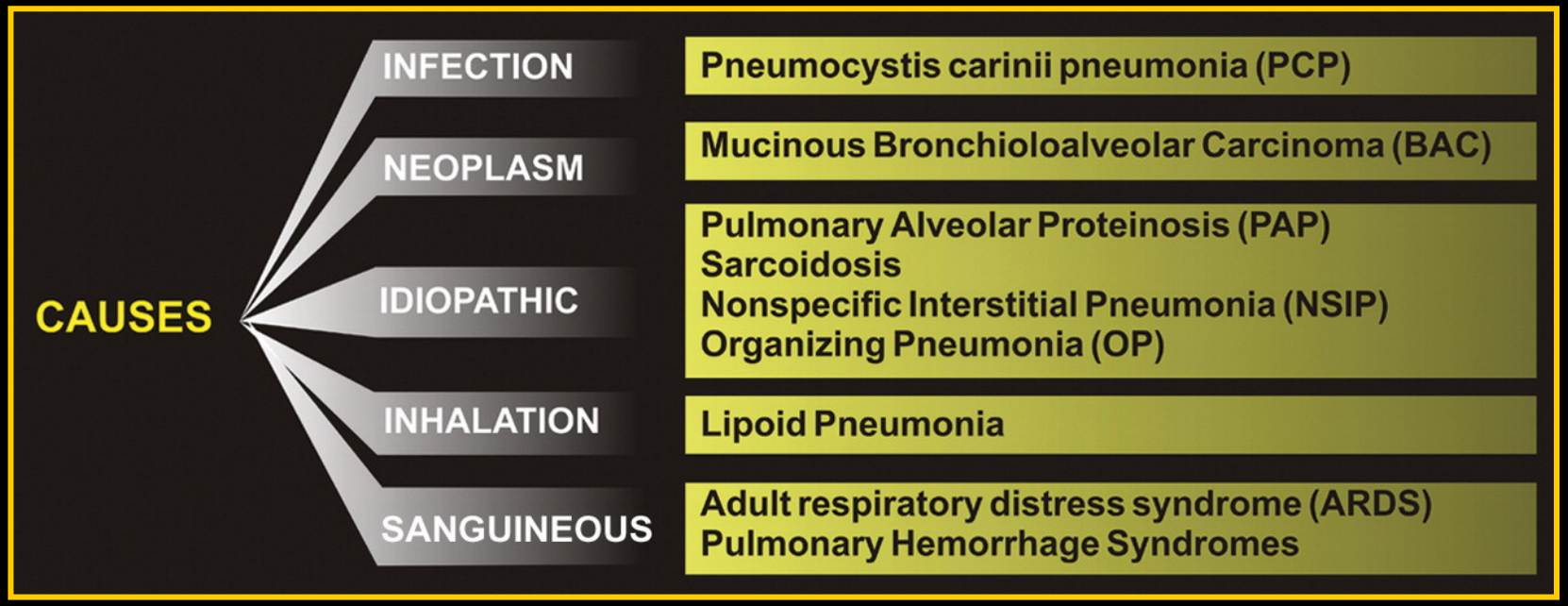

Doenças infecciosas

- A pneumonia por P. Carinii é uma infecção oportunista frequente em doentes imunodeprimidos
- A sintomatologia inclui dispneia, tosse não produtiva e febre
- A radiografia pode ser normal em até 18% dos pacientes
- Cursa habitualmente com infiltrados peri-hilares

Doenças infecciosas

- A TC pode estar associada a espessamento dos septos e áreas de vidro despolido, como consequência do preenchimento alveolar por exsudados e do espessamento dos septos por edema/infiltração de células inflamatórias

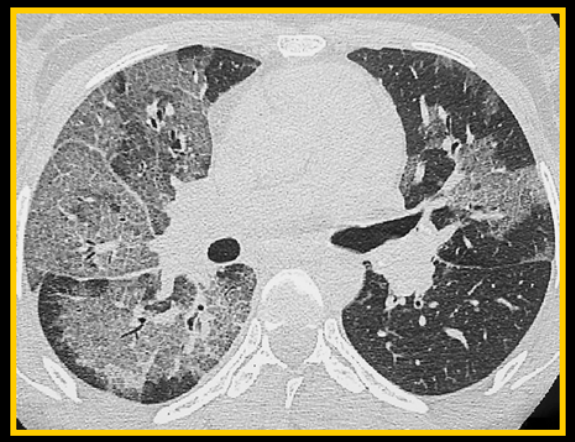

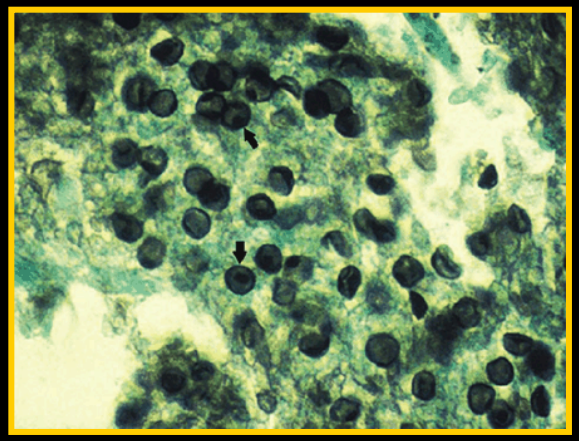

Neoplasias

- O carcinoma bronquíoloalveolar é uma forma bem diferenciada de adenocarcinoma
- Caracteriza-se pela presença de células colunares produtoras de mucina com atipia moderada
- Dissemina-se por via endobrônquica
- A broncorreia é um sintoma característico, mas pouco frequente

Neoplasias

- Radiologicamente pode manifestar-se por áreas de consolidação com distribuição focal ou multilobar
- As adenopatias e o derrame pleural são achados ocasionais
- Uma das manifestações possíveis em TC é o padrão em pedra da calçada, reflectindo o preenchimento dos alvéolos por glicoproteínas e a infiltração dos septos por células tumorais

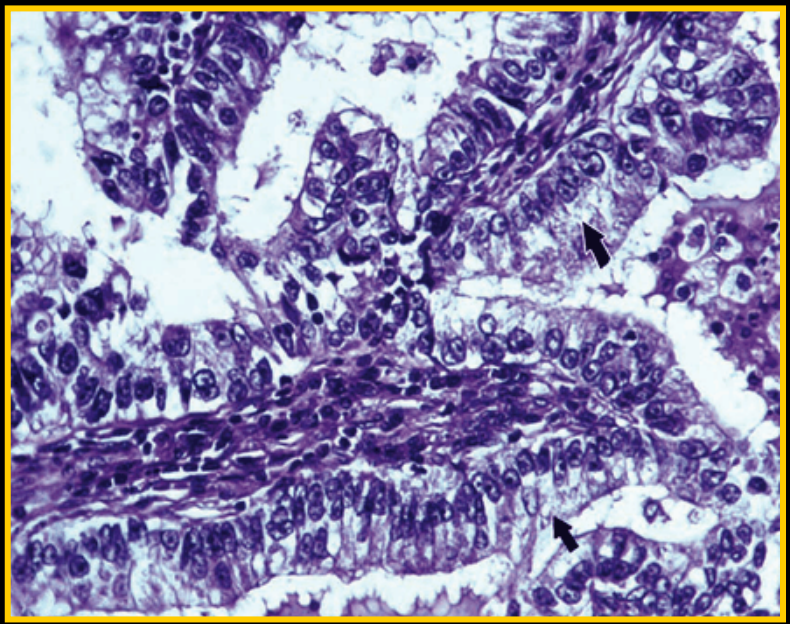

Doenças idiopáticas

- Proteinose alveolar
- Sarcoidose
- NSIP
- COP

Proteinose alveolar

- A proteinose alveolar é mais frequente entre os 20 e os 50 anos
- Manifesta-se por dispneia, tosse não produtiva, dor torácica de tipo pleurítico, astenia e por vezes febre
- O padrão radiológico faz lembrar o edema pulmonar

Proteinose alveolar

- Em TC caracteriza-se por um padrão em pedra da calçada, com espessamento exuberante dos septos, individualizando-se mesmo a forma poliédrica dos lobos secundários

- O diagnóstico definitivo é estabelecido pelo lavado bronco-alveolar, em consequência do preenchimento dos alvéolos por material PAS positivo

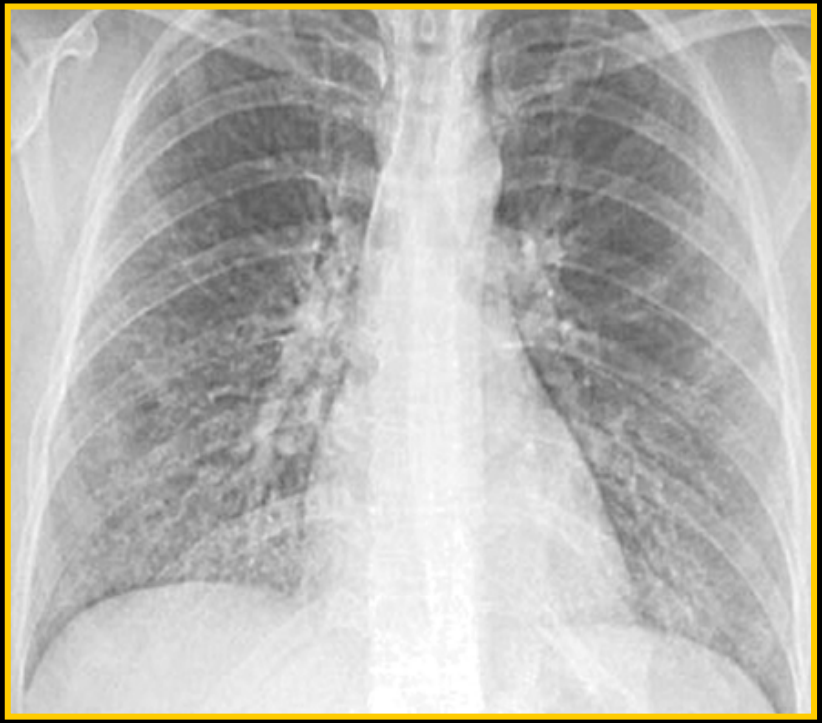

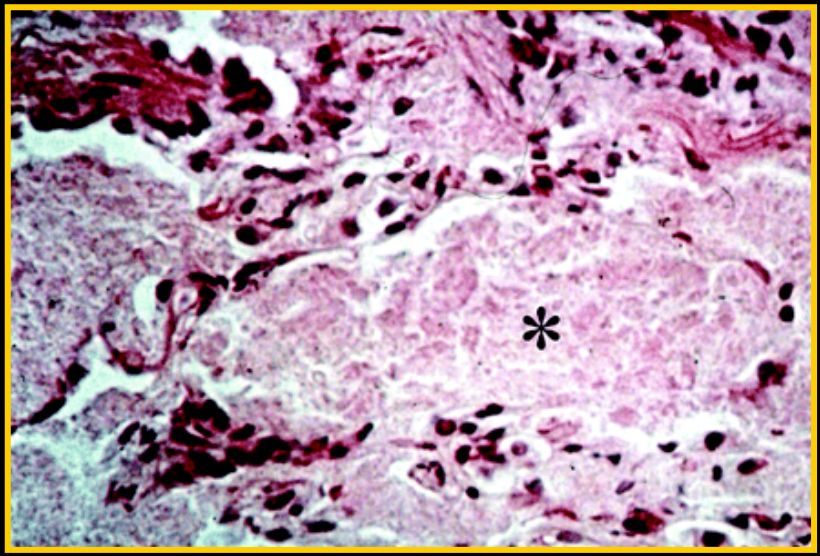

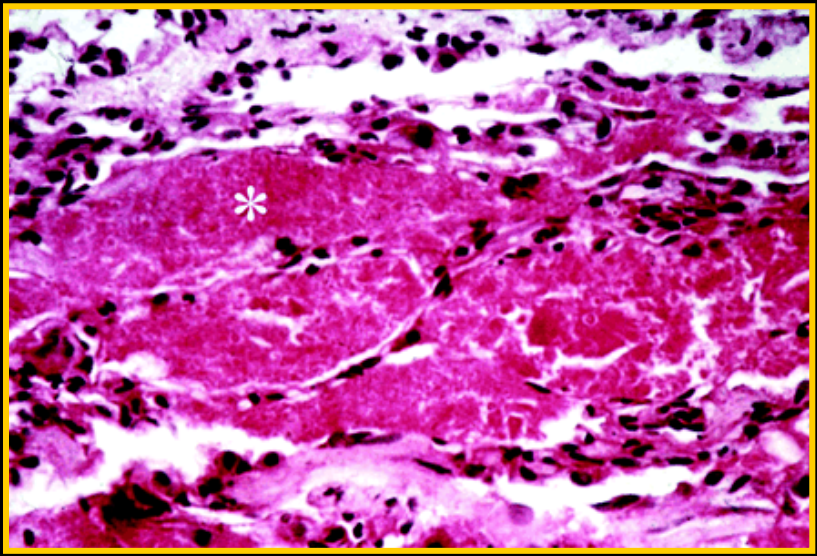

Sarcoidose

- É uma doença sistémica caracterizada pela presença de granulomas não caseosos
- A manifestação mais frequente é a presença de nódulos perilinfáticos
- A sarcoidose alveolar pode manifestar-se por um padrão em pedra da calçada

Sarcoidose

NSIP

- É a designação usada para descrever a inflamação intersticial e fibrose com uniformidade temporal, que não preenche os critérios clínico-patológicos da UIP, DIP e AIP

- Clinicamente as manifestações são sobreponíveis à fibrose pulmonar intersticial, no entanto, esta entidade tem melhor prognóstico

NSIP

- Radiologicamente caracteriza-se por opacidades bilaterais, com predomínio nos andares médio e inferior

- Na TC, a principal alteração é a presença de áreas de vidro despolido bilaterais, com distribuição basal e subpleural; áreas de consolidação ou de espessamento de septos podem sobrepôr-se

- Não se observam caracteristicamente áreas de pulmão em favo

Toxicidade induzida pelo Metotrexato

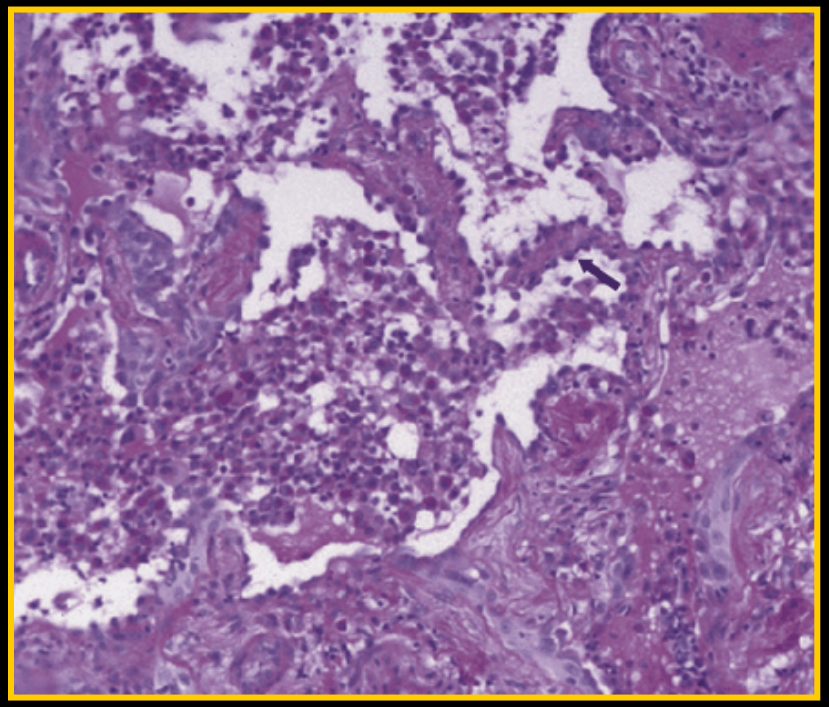

Toxicidade induzida pela amiodarona

Toxicidade induzida pelo Topotecan

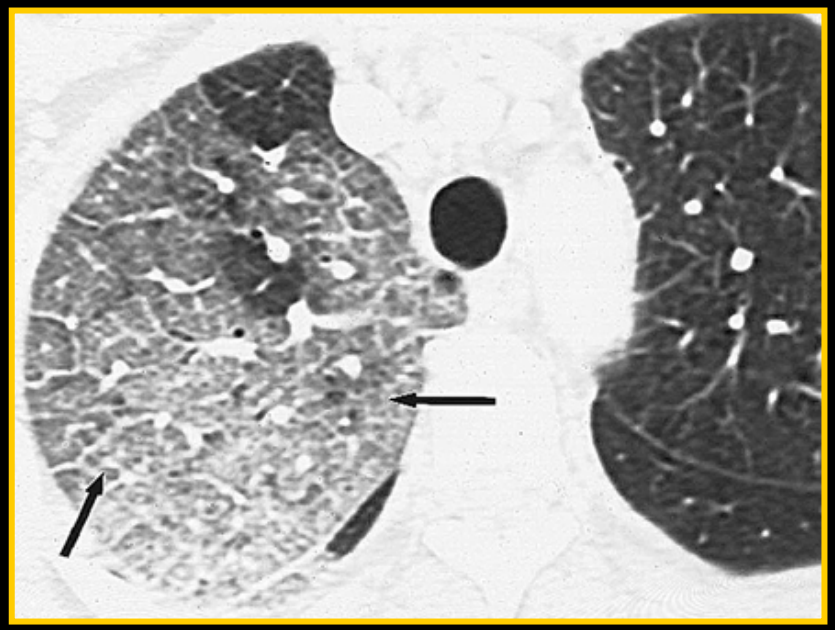

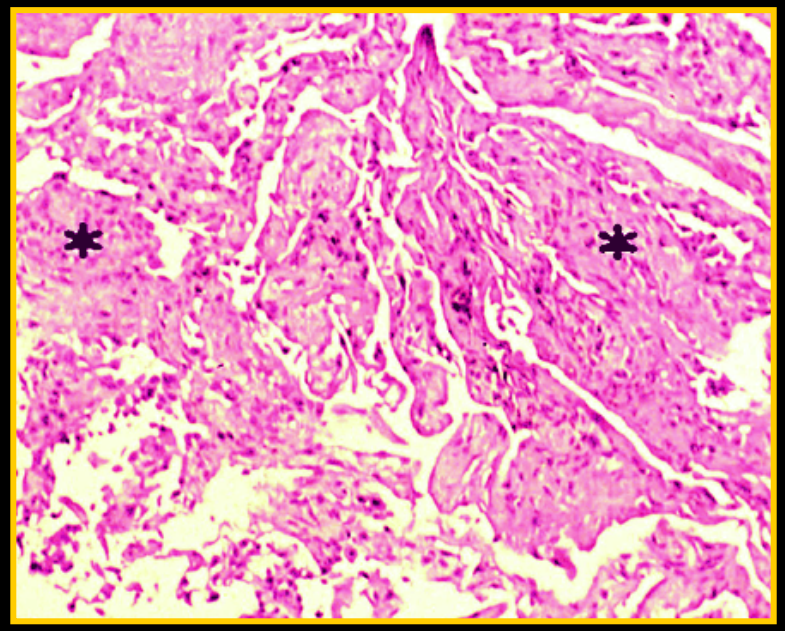

COP

- É um processo inflamatório crónico caracterizado pela presença de rolhões de tecido de granulação nas pequenas vias aéreas e por preenchimento dos alvéolos e do interstício por macrófagos

- Na maioria dos casos a etiologia não é conhecida, podendo associar-se a doenças do colagénio, infecções ou fármacos (citostáticos, sais de ouro, amiodarona)

COP

- Cursa com tosse, dispneia e febre com várias semanas de duração
- Tipicamente responde aos corticóides
- A radiografia mostra áreas de consolidação bilaterais com distribuição sub-pleural e peribroncovascular
- O padrão em pedra da calçada é raro

Pneumonia lipóide

- Resulta da aspiração ou inalação crónica de substâncias constituídas por óleos ou gorduras (origem animal, vegetal ou derivados do petróleo)

- São factores predisponentes as anomalias estruturais ou funcionais da faringe e do esófago (divertículo de Zenker, hérnia do hiato, doença neurológica)

Pneumonia lipóide

- Histológicamente, caracteriza-se por alvéolos preenchidos por macrófagos com abundante material lipoproteico no citoplasma e infiltrado inflamatório na parede alveolar, podendo haver também fenómenos de fibrose

- A sintomatologia inclui tosse, febre baixa e dispneia

Pneumonia lipóide

- A radiografia pode mostrar preenchimento bilateral do espaço aéreo nos lobos inferiores, podendo também haver opacidades nodulares que sugiram lesão tumoral

- A TC revela consolidações com baixa atenuação (-35 a -75 UH)

- O diagnóstico é difícil, sendo necessária estreita correlação entre a história e o lavado

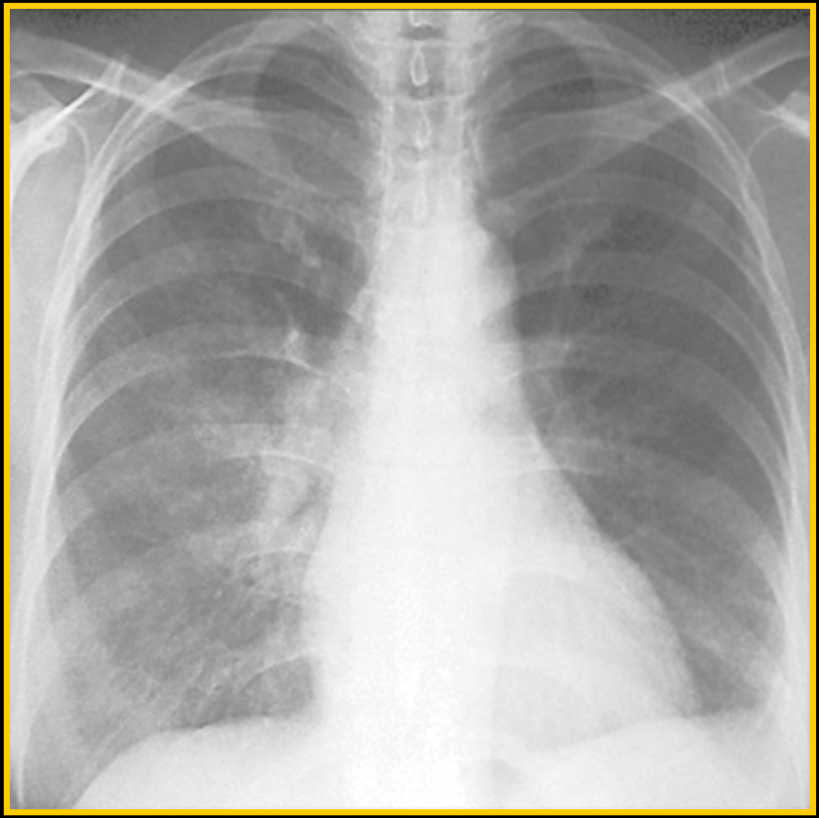

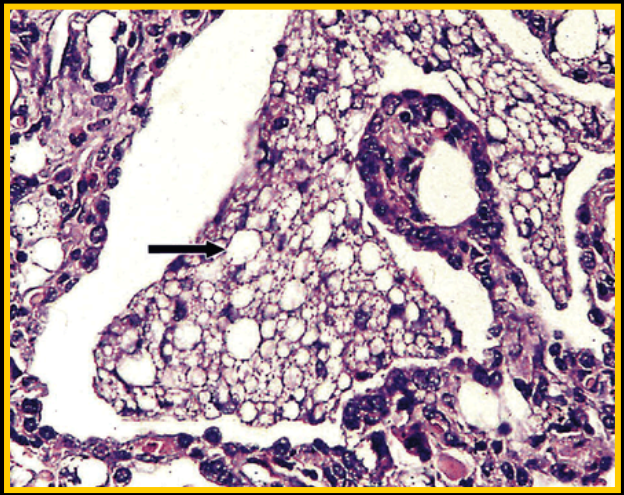

SDRA

- É uma forma de edema pulmonar caracterizada por dificuldade respiratória e hipoxémia
- Etiologia: sépsis, trauma, fármacos, drogas, inalação de tóxicos, aspiração do conteúdo gástrico
- A radiografia mostra um preenchimento bilateral do espaço aéreo, estando a cardiomegália e a cefalização caracteristicamente ausentes

SDRA

- A TC de alta resolução mostra caracteristicamente áreas de consolidação e de vidro-despolido bilateralmente

- Este quadro pode evoluir para distorção arquitectural, bronquiectasias e pulmão em favo

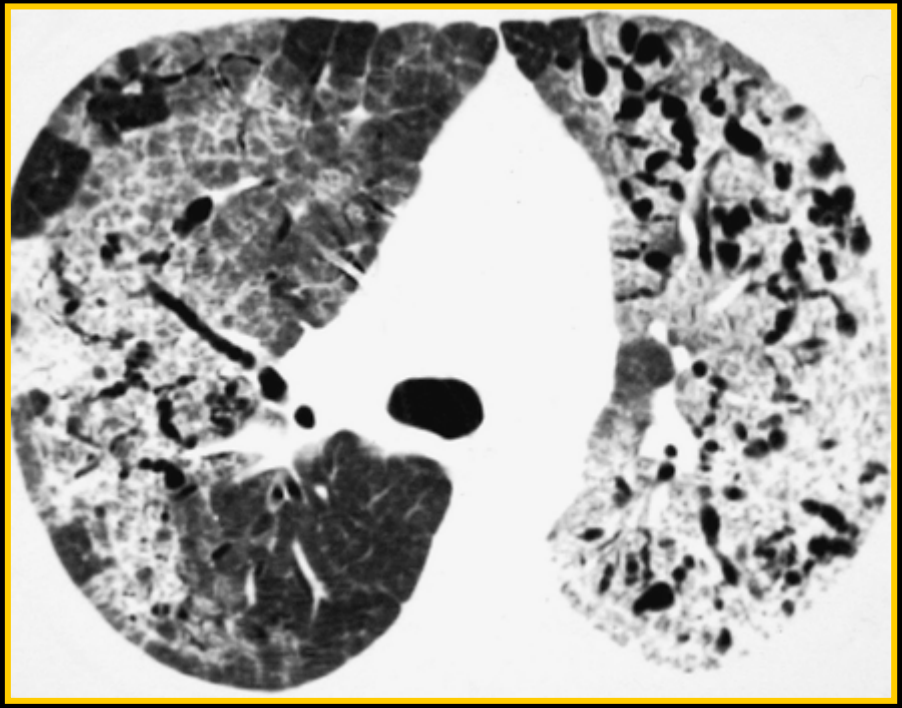

Síndromes pulmonares-hemorrágicos

- Hemossiderose pulmonar idiopática
- Granulomatose de Wegener
- Síndrome de Churg-Strauss
- Síndrome de Goodpasture
- Doenças do colagénio (Lupus, AR)
- Fármacos
- Neoplasias

Síndromes pulmonares-hemorrágicos

- As manifestações são a hemoptise, dispneia e por vezes a anemia
- Confirmação pelo lavado; presença de macrófagos com pigmentos de hemossiderina

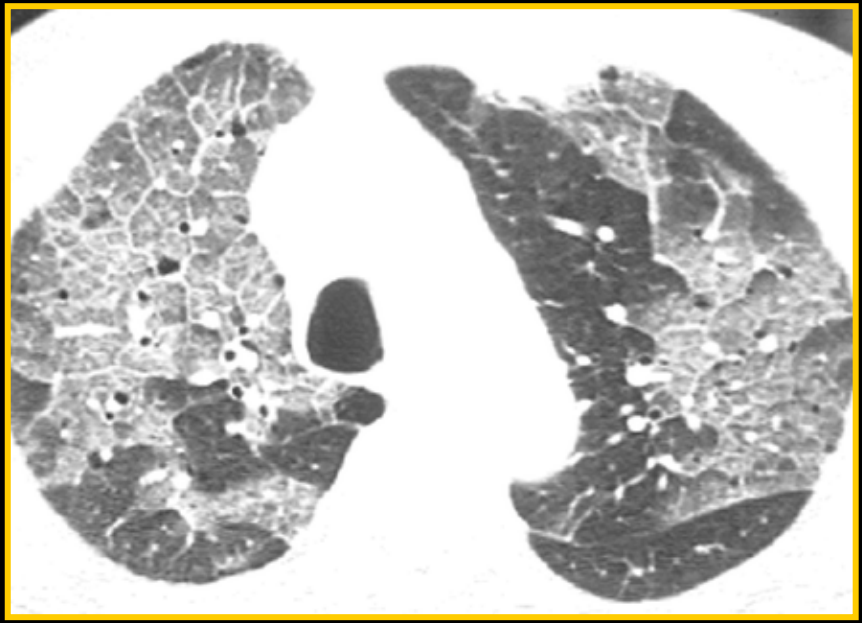

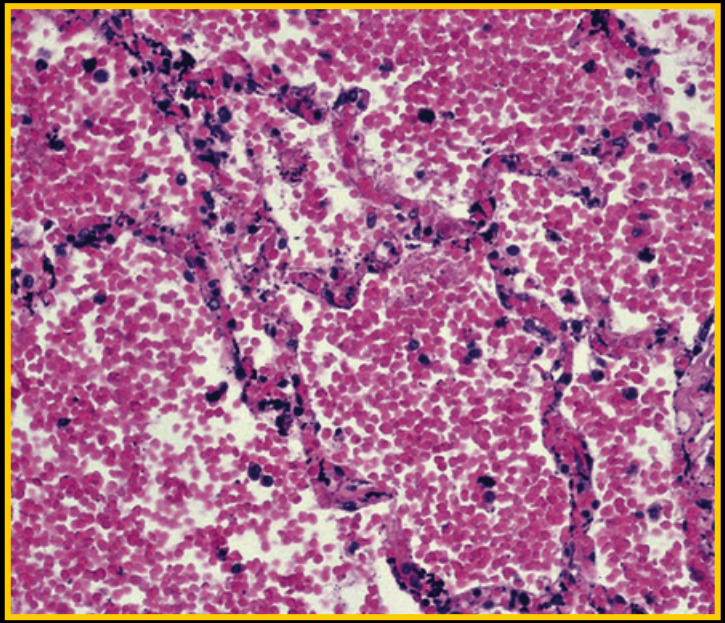

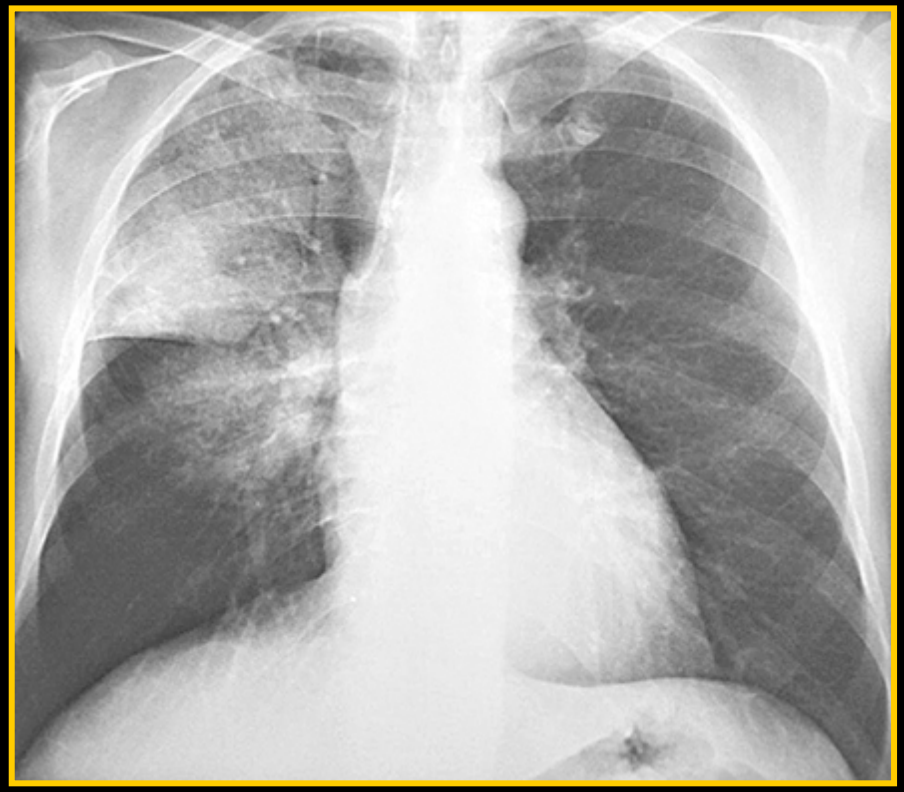

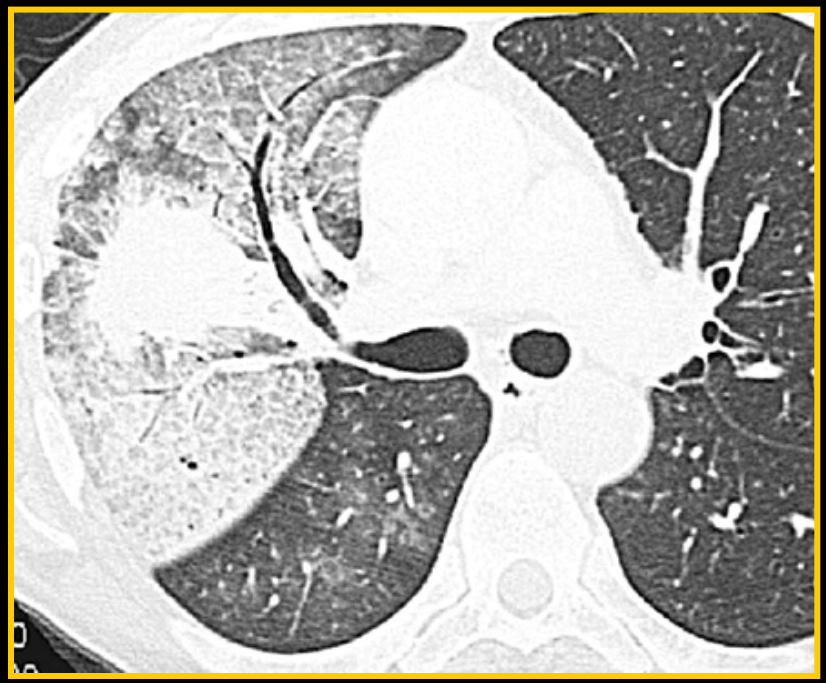

Conclusões

- O padrão em pedra da calçada caracteriza-se pela associação do vidro despolido com o espessamento de septos interlobulares

- Associado a diversas patologias que é importante saber distinguir, quer pela distribuição radiológica, forma de apresentação ou exposição a agentes etiológicos