Enhancement Patterns of HCC at Contrast-enhanced US:

Comparison with Histologic Differentiation

Hyun-Jung Jang,Tae Kyoung Kim, Peter N. Burns, Stephanie R. Wilson,MD

Radiology, Sept. 2007

ORIGINAL RESEARCH ■ ULTRASONOGRAPHY

Radiology

Enhancement Patterns of Hepatocellular Carcinoma at Contrast-enhanced US: Comparison with Histologic Differentiation[1]

Hyun-Jung Jang, MD
Tae Kyoung Kim, MD
Peter N. Burns, PhD
Stephanie R. Wilson, MD

[1] From the Department of Medical Imaging, University of Toronto, Toronto General Hospital, 585 University Ave, Toronto, ON, Canada M5G 2M2 (H.J.J., T.K.K., S.R.W.); and Department of Medical Imaging Research, Sunnybrook and Women's Health Sciences Centre, Toronto, Canada (P.N.B.). From the 2005 RSNA Annual Meeting. Received September 1, 2006; revision requested October 30; revision received November 22; final version accepted January 11, 2007. Address correspondence to H.J.J. (e-mail: hyunjung.jang@utoh.on.ca).

© RSNA, 2007

Purpose: To retrospectively compare the arterial and portal venous phase enhancement patterns of hepatocellular carcinoma (HCC) at contrast material–enhanced ultrasonography (US) with the degree of HCC histologic differentiation.

Materials and Methods: This study was approved by the research ethics board, and informed consent was obtained. The study population included 112 consecutive patients (91 men, 21 women; aged 25–86 years) with 112 histologically proved HCCs: 23 well differentiated, 77 moderately differentiated, and 12 poorly differentiated. All underwent continuous real-time low-mechanical-index contrast-enhanced US from wash-in of contrast material to 300 seconds by using a blood-pool microbubble agent. Initial image interpretation included arterial enhancement, dysmorphic intratumor arteries, and presence and time of negative enhancement (washout). Enhancement patterns were compared with histologic differentiation by using the Fisher exact test.

Results: In the arterial phase, 97 of 112 (87%) HCCs showed hypervascularity, with a significantly higher proportion in moderately differentiated HCCs (74 of 77, 96%) when compared with well- (14 of 23, 61%; $P < .001$) and poorly differentiated HCC (nine of 12, 75%; $P < .004$). Eight of 112 (7%) were isovascular and seven (6%) were hypovascular. Dysmorphic arteries were seen in 81 (72%) HCCs. Of 97 hypervascular tumors, only 42 (43%) showed typical washout by 90 seconds. Late washout appeared in 25 (26%) HCCs in the 91–180 seconds phase and in 21 (22%) in the 181–300 seconds phase. The remaining nine showed no washout up to 300 seconds and seven (78%) were well-differentiated HCCs.

Conclusion: Moderately differentiated HCC generally shows classic enhancement features, while well- and poorly differentiated tumors account for most atypical variations. Extended observation in the portal phase is important as late washout occurs with slightly more frequency than washout in the conventionally defined portal venous phase.

© RSNA, 2007

INTRODUÇÃO

- Ecografia é amplamente usada na pesquisa de hepatocarcinomas em doentes com factores de risco para o desenvolver.

DIAGNÓSTICO

INTRODUÇÃO

Uso de “CEUS” expandiu o uso deste método de imagem para um nível de caracterização

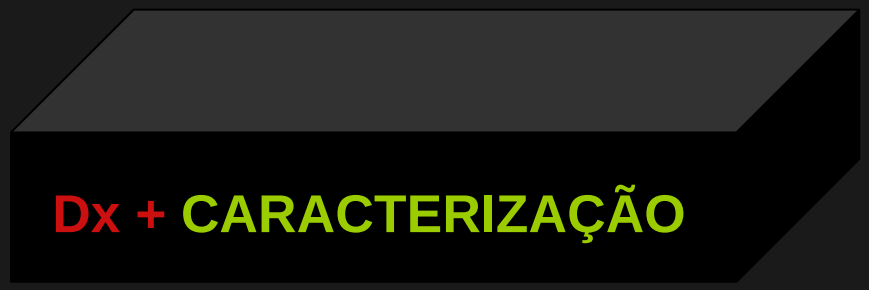

- Contraste ecográfico de 2.ª geração (microesferas)
- Demonstra em simultâneo e em tempo real as alt. hemodinâmicas na lesão e no parênquima hepático.

INTRODUÇÃO – Aspecto típico

- Fase arterial: realce hipervascular
- Fase portal: sem realce ou “wash-out”: HCC
- Fase portal: realce mantido: Lesão benigna

INTRODUÇÃO - Problema

- Ausência de realce hipervascular
- Realce persistente em fase portal

Especulações:

- Variações no padrão do realce têm demonstrado alguma correlação com o padrão histológico do HCC

OBJECTIVOS

- Comparar retrospectivamente o padrão de realce arterial e portal do carcinoma hepatocelular em CEUS, com o grau de diferenciação histológica desta neoplasia.

MATERIAL E MÉTODOS

- Foram estudados 812 nódulos hepáticos de 657 pacientes.
- 120 nódulos em 112 pacientes tiveram o Dx definitivo de HCC.
- 91 homens e 21 mulheres.
- Idades entre os 25-86; média de 56 anos.
- 57 com Dx após ressecção/transplante
- 55 com Dx após biópsia percutânea

MATERIAL E MÉTODOS

- Dos **112 HCC** diagnosticados (biópsia / ressecção):

23 bem diferenciados

77 moderadamente diferenciados

12 mal diferenciados

MATERIAL E MÉTODOS

Dos 112 HCC:

- 106 tinham factores de risco associados.
- Apenas 1 nódulo por cada paciente foi submetido a análise.
- Dimensões médias de 3,6 ± 2,5 cm.
- Avaliação patológica adicional permitiu ainda demonstrar:

  - presença de fibrose + inflamação (75/112)

  - ausência de fibrose em (16/112)

MATERIAL E MÉTODOS

- Siemens Acuson Sequoia (n=70)
- Philips ATL HDI 5000 (n=18)
- Toshiba Aplio (n=14)
- Microesferas de Perflutren lipídico (Bristol-Myers Squibb - DEFINITY)
- 0,1-0,3mL por injecção (máx: 10µL/Kg).
- 5mL flush soro fisiológico
- Tempo zero: final do flush

MATERIAL E MÉTODOS

- Fase arterial precoce (“wash in”)
- Fase arterial (pico de realce)
- Fase portal
- Fase portal tardia (até aos 300s)

- Sem fase de equilíbrio (RM, TC)
- CEUS é puramente intra-vascular

MATERIAL E MÉTODOS

- 2 de 3 radiologistas (> 3 anos experiência com CEUS) presentes no exame

- Injecções repetidas (2-7; mediana: 3)

- Rever a morfologia vasos em fase arterial
- Rever todo o fígado em fase portal

- Intervalo entre injecções: 6-7 min
- Dual screen (modo B e modo CEUS)
- Útil para lesões < 3 cm

MATERIAL E MÉTODOS
Interpretação

- Fase arterial (0-40s)
  - + ou – de artérias intra-tumorais dismórficas tortuosas, desorganizadas, numerosas
  - Grau de vascularização
    - Relativo ao parênquima
      - Hipovascular
      - Isovascular
      - Hipervascular

MATERIAL E MÉTODOS
Interpretação

- Fase portal (40-300s)
    1. Dentros dos HCC hipervasculares:

        Presença de lavagem

        Tempo em que se iniciou a lavagem

            até 90s

            91-180s

            181-300s

            sem lavagem

MATERIAL E MÉTODOS
Interpretação

- Fase portal (40-300s)
  2. HCC hipovasculares:

Ecogenicidade relativa ao parênquima
Presença ou ausência de lavagem

MATERIAL E MÉTODOS
Análise histológica comparativa

- Fase arterial
  - Hipo, iso ou hiper
  - Bem, moderadamente, mal diferenciados

- Lavagem em fase portal (HCC hipervasculares)
  - Graus de diferenciação do tumor
  - Graus de fibrose do parênquima
    (Classificação 1-4 de Laennec)

RESULTADOS

- Hipervasculares
  87% (97/112)
- Isovasculares
  7% (8/112)
- Hipovasculares
  6% (7/112)

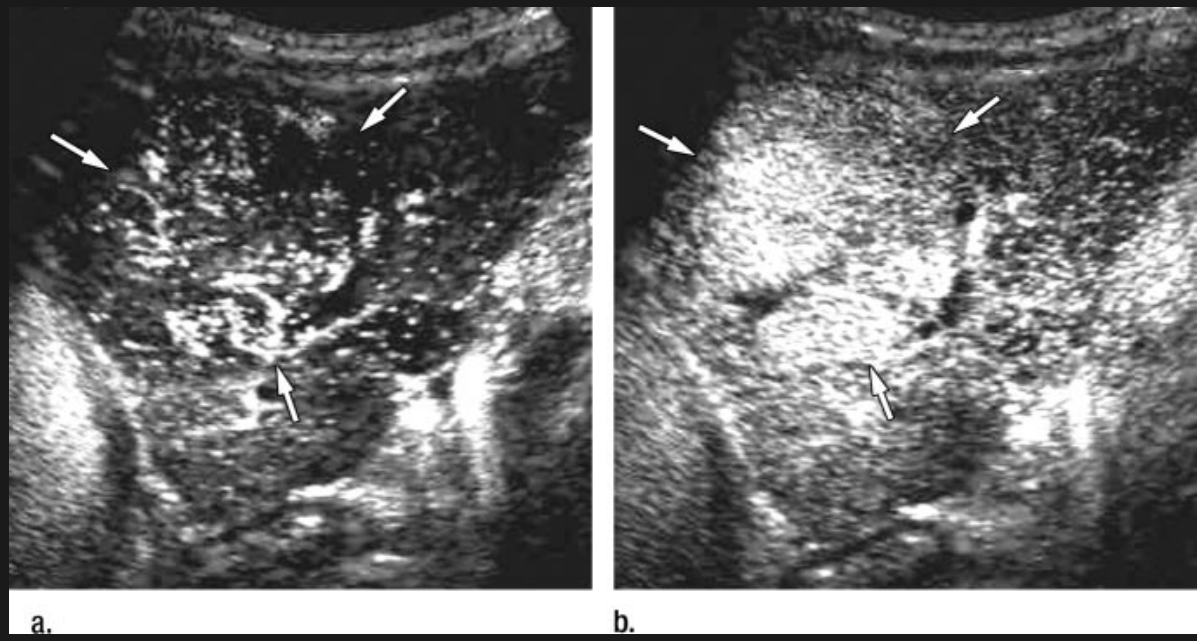

- Artérias dismórficas
  72% HCC (81/112)

Figure 1: Sagittal contrast-enhanced US scans in 56-year-old man with hypervascular HCC (arrows) with
typical dysmorphic arteries. (a) Scan of left lobe at 13 seconds during wash-in (early arterial) phase shows
intratumor vessels that are tortuous, chaotic in distribution, and more numerous than expected for liver region.
(b) Mass has marked hypervascularity compared with parenchyma at 21 seconds.

RESULTADOS

- Vascularização vs Grau Histológico

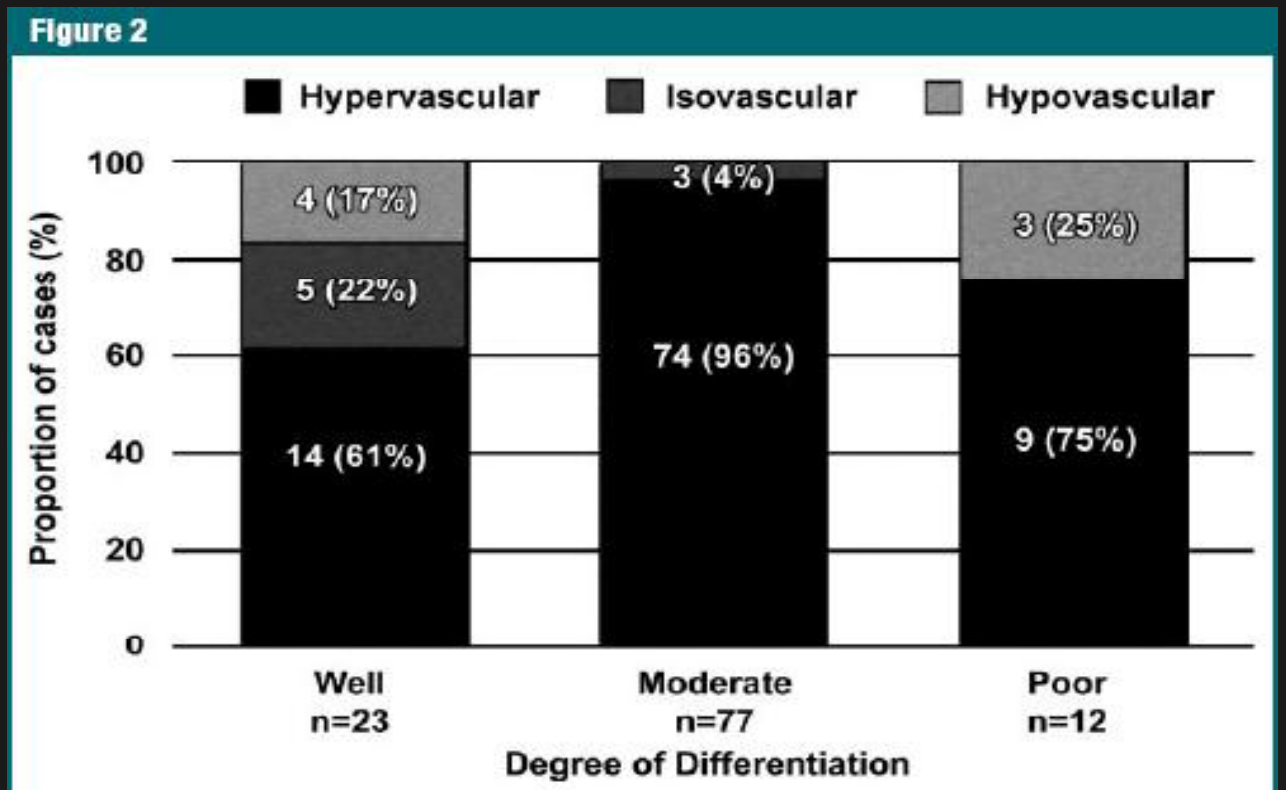

Figure 2: Chart shows arterial vascularity of 112 HCCs according to histopathologic differentiation. Hypervascularity is more frequently seen in moderately differentiated HCC than in well- ($P < .001$) or poorly differentiated HCC ($P < .004$). There is no significant difference between well- and poorly differentiated groups ($P = .213$).

RESULTADOS (fase arterial)

- Tempo de lavagem dos 97 HCC hipervasculares

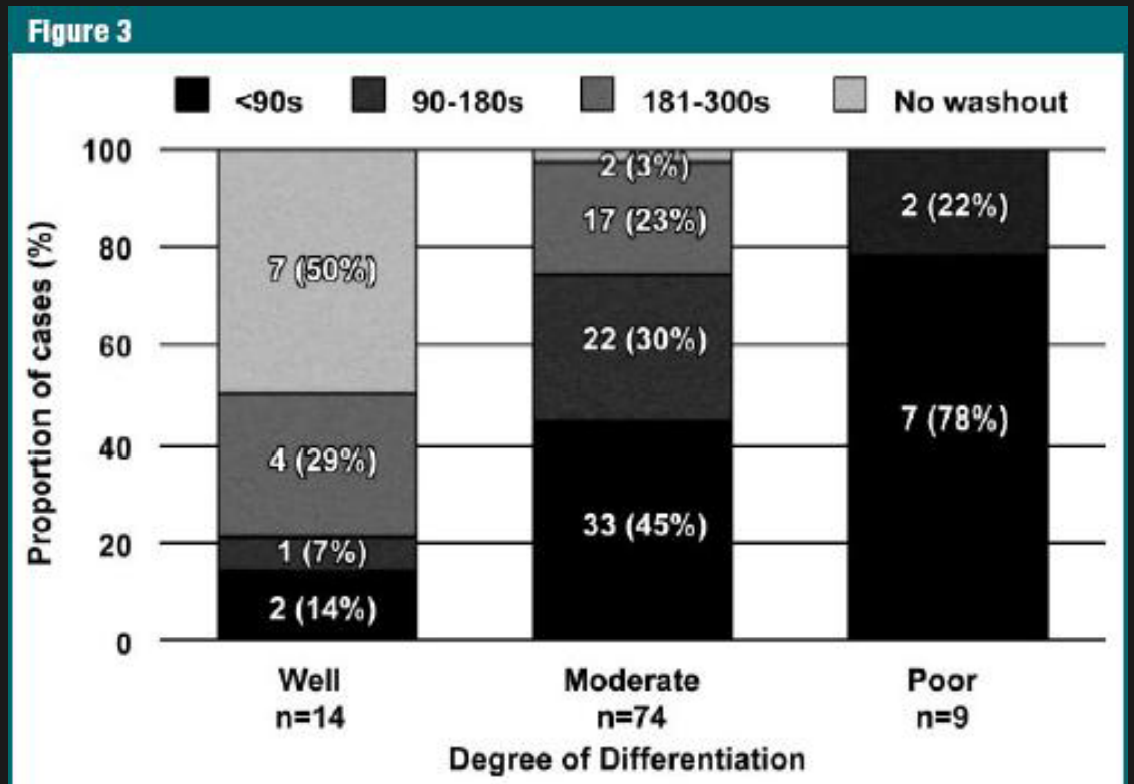

Figure 3: Chart shows washout time of 97 hypervascular HCCs according to histopathologic differentiation. Washout time was significantly less in moderately ($P < .001$) and poorly differentiated ($P < .002$) HCCs than in well-differentiated tumors. There was no significant difference between washout in moderately and poorly differentiated HCCs ($P = .249$). Results show a shift toward earlier washout for more advanced pathologic review.

RESULTADOS

- Tempo de lavagem dos 97 HCC hipervasculares

Figure 4

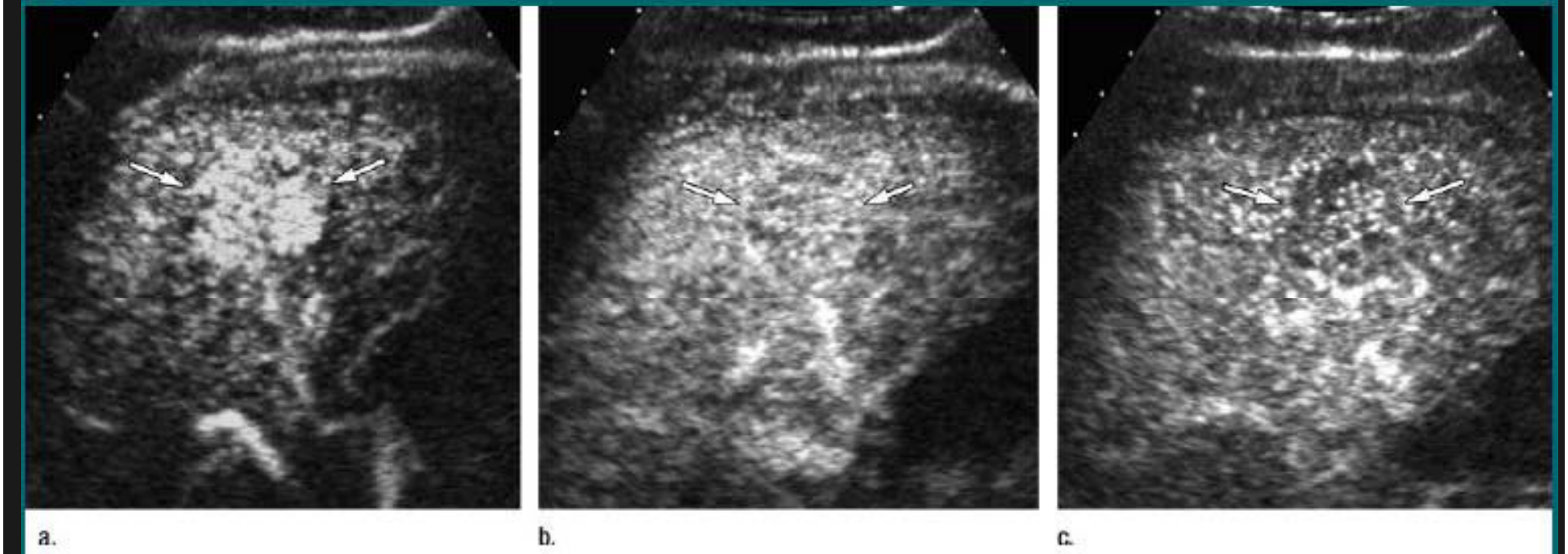

Figure 4: Contrast-enhanced US scans in 55-year-old man with hepatitis C cirrhosis and HCC (arrows) show classic enhancement features. **(a)** Oblique intercostal arterial phase image at 25 seconds shows hypervascularity of nodule. **(b)** Nodule shows mild partial washout compared with parenchyma at 78 seconds in conventional portal venous phase. **(c)** Washout becomes more obvious at 215 seconds on oblique intercostal image. Pathologic review from explant liver revealed moderately differentiated HCC.

RESULTADOS

- Tempo de lavagem dos 97 HCC hipervasculares

Figure 5

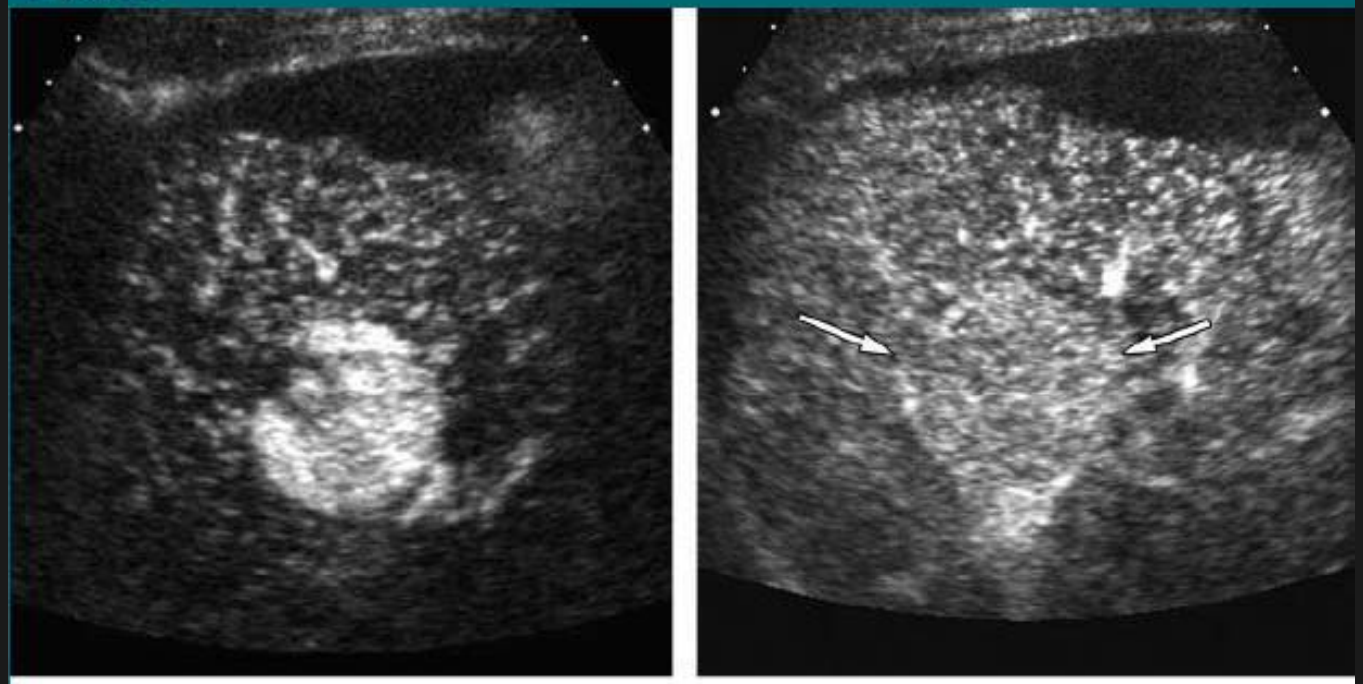

a. b.

Figure 5: Oblique contrast-enhanced US scans in 56-year-old man with hepatitis C and alcoholic cirrhosis and stable mass for 6 months show atypical enhancement features of HCC. **(a)** Intercostal image at 19 seconds shows markedly hypervascular mass. **(b)** Intercostal image at 300 seconds shows homogeneous persistent positive enhancement of mass (arrows) compared with parenchyma. Percutaneous biopsy revealed well-differentiated HCC.

RESULTADOS

- Tempo de lavagem
  - 16 HCC em fígados não fibróticos
  - 51 HCC em fígados com fibrose acentuada

Washout Time of 67 Hypervascular HCCs in Noncirrhotic and Severely Fibrotic Livers at Contrast-enhanced US

	Washout Time (sec) at US			
Background Liver	~90	91–180	181–300	No Washout
No fibrosis (n = 16)	8 (50)	4 (25)	3 (19)	1 (6)
Severe fibrosis (n = 51)	21 (41)	10 (20)	12 (24)	8 (16)

Note.—Numbers in parentheses are percentages. The proportions of each washout time category were not significantly different (Fisher exact test) between the two groups ($P < .788$).

RESULTADOS (fase portal)

- 15 HCC não hipervasculares

BD

5 isovasculares → isoecóicos

4 hipovasculares → isoecóicos*

MD

3 isovasculares → isoecóicos

PD

3 hipovasculares → ↑ hipoecogenicidade*

RESULTADOS

- 15 HCC hipovasculares

Figure 6

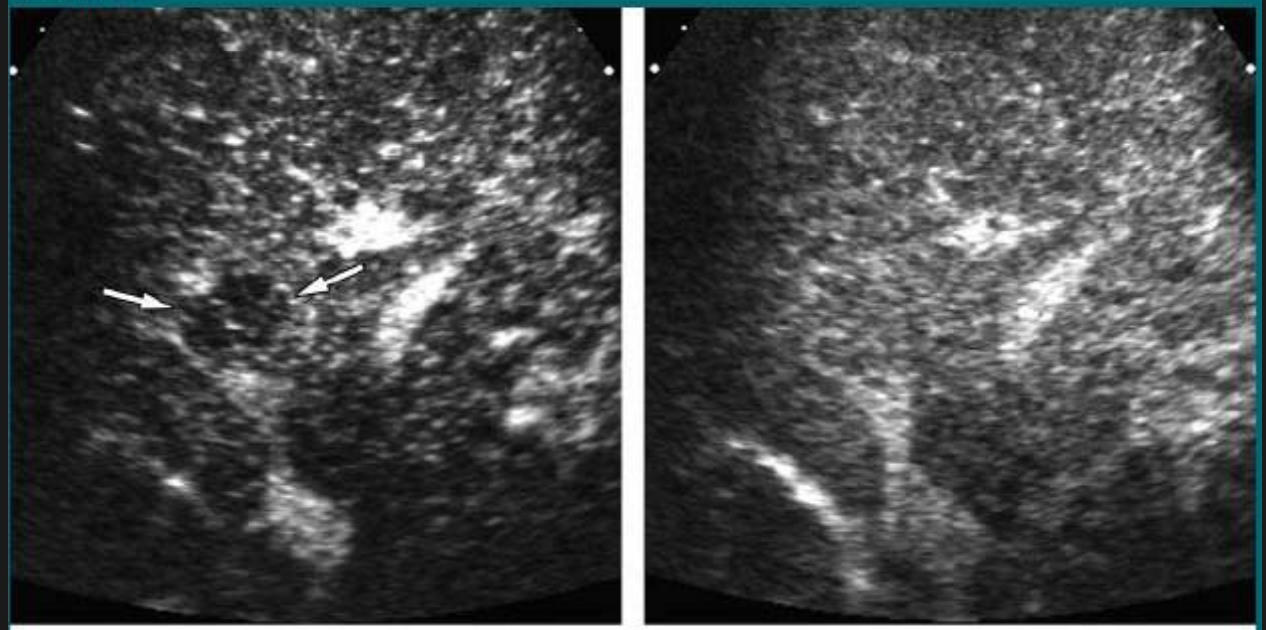

a. b.

Figure 6: Sagittal contrast-enhanced US scans in 53-year-old man with hepatitis C cirrhosis show gradually enlarging nodule with atypical enhancement features of HCC. Nodule was not seen at subsequent multiphasic CT (not shown). **(a)** At arterial phase (34 seconds), nodule (arrows) is hypovascular compared with adjacent parenchyma. **(b)** At 87 seconds in typical portal phase, nodule is completely isoechoic to parenchyma and stays isoechoic and indistinguishable from parenchyma for the extended portal phase (not shown). Percutaneous biopsy revealed well-differentiated HCC.

RESULTADOS (fase portal)

- 15 HCC não hipervasculares

BD

5 isovasculares → isoecóicos

4 hipovasculares → isoecóicos

MD

3 isovasculares → isoecóicos

PD

3 hipovasculares → ↑ hipoecogenicidade*

RESULTADOS

- 15 HCC hipovasculares

Figure 7

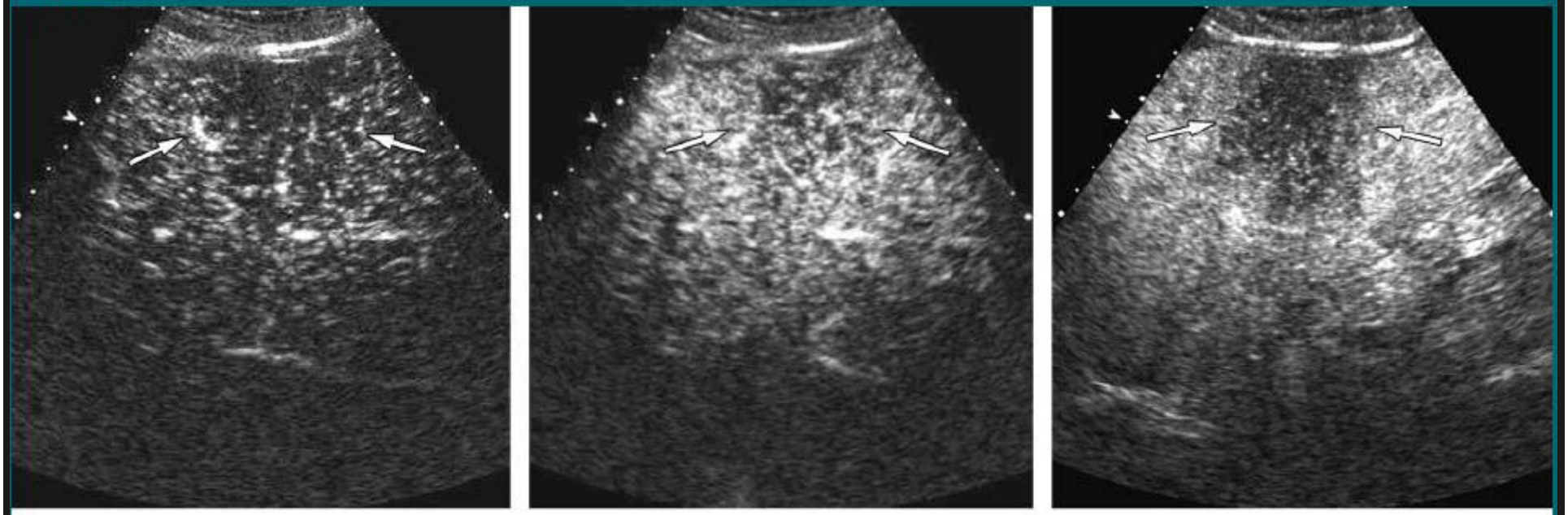

a. b. c.

Figure 7: Oblique subcostal left lobe US scans in 63-year-old man with hemochromatosis-related cirrhosis and multifocal nonenhancing lesions at multiphasic CT (not shown) with atypical enhancement features of HCC. **(a)** Arterial phase scan at 20 seconds shows ill-defined area (arrows) of sparse vascularity. **(b)** At 23 seconds, the area shows some progression of enhancement (arrows) in the periphery compared with **a**, but is still hypovascular compared with parenchyma. **(c)** At 186 seconds, there is increased area (arrows) and degree of hypoechogenicity of lesion compared with **b**, showing washout. Percutaneous biopsy revealed poorly differentiated HCC.

DISCUSSÃO

- Grande série de casos com HCC comprovado
- Avaliação até à fase portal “tardia”
- Maioria foram moderadamente diferenciados
- MD mostraram realce clássico

  96% (74/77) hipervasculares

  97% (72/74) lavagem (portal)
- BD e PD constituem a maioria dos atípicos
- Hepatocarcinogénese

  artérias neoplásicas

  artérias normais

  vasos porta

DISCUSSÃO

- CEUS permite imagens em tempo real através das várias etapas da angiogénese

- BD perderam o seu fluxo arterial, mostram baixa angiogénese e preservam relativamente o seu fluxo portal.

- Desconhecem o motivo porque no HCC o fluxo portal ausente ou diminuído (típico) apenas surge tardiamente comparativamente a outros tumores (como as mtx hipervasculares).

DISCUSSÃO

- Vários outros estudos (CEUS): HCC é o único nódulo maligno que se mostra isoecóico em fase “tardia”. Ausência de lavagem = erro no Dx

- Todos os PD mostraram lavagem e a maioria foi rápida (<90s; 78%; 7/9). Perda total do “normal” hepatócito

- CEUS permitiu caracterizar tumores hipervasculares com lavagem tardia, que seriam classificados como lesões indeterminadas.

DISCUSSÃO

- Muito importante a avaliação CEUS até aos 5 min = fase portal “tardia” para visualizar a lavagem (91% dos casos)
- Dos 9% sem lavagem, 78% mostraram-se BD
- Mesmo na ausência de hipervascularização, a presença de lavagem deverá ser considerada suspeita para HCC

DISCUSSÃO

- A presença ou ausência de fibrose não mostrou influência estatisticamente significativa no tempo de lavagem
- CEUS permitiu caracterizar o padrão vascular intra-lesional (dismorfia arterial em 81% dos casos)
- Permite o Ddx com outras lesões com diferentes padrões

DISCUSSÃO - Limitações

- 55 dx em biópsia percutânea (serem ou não representativos do grau histológico)
- Intervalo entre a transplantação e o exame foi longo em alguns casos (n=4)
- Aspectos subjectivos da avaliação da dismorfia vascular

DISCUSSÃO – Consid. finais

- MD podem mostrar aspectos típicos; os outros necessitam de uma avaliação em tempo real mais prolongada (5min).
- Realce persistente (ausência de lavagem) mesmo em fase portal “tardia” NÃO deverá ser considerado BENIGNO em doentes de risco
- Follow-up ou biópsia são necessários (particularmente nos HCC BD)

DISCUSSÃO – CASOS HUC

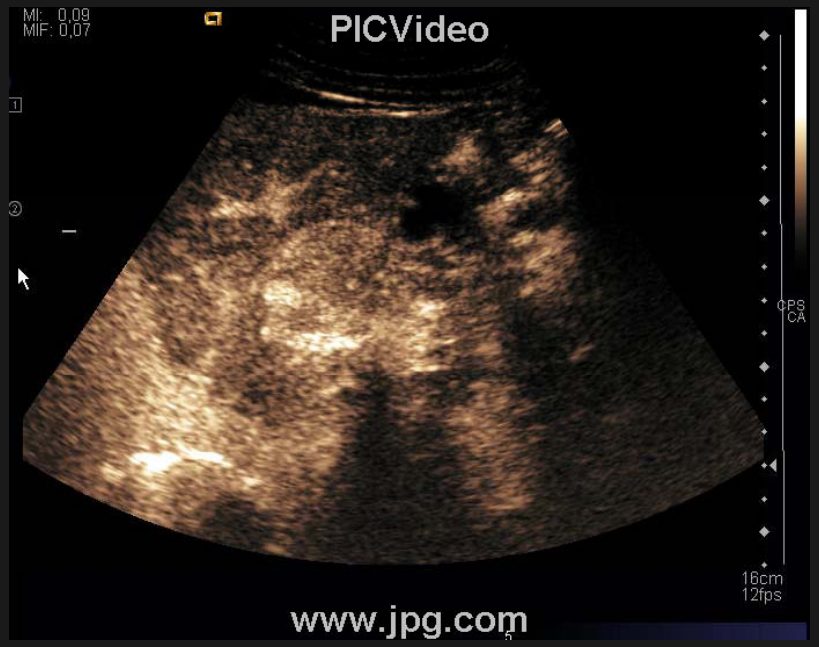

DISCUSSÃO – CASOS HUC

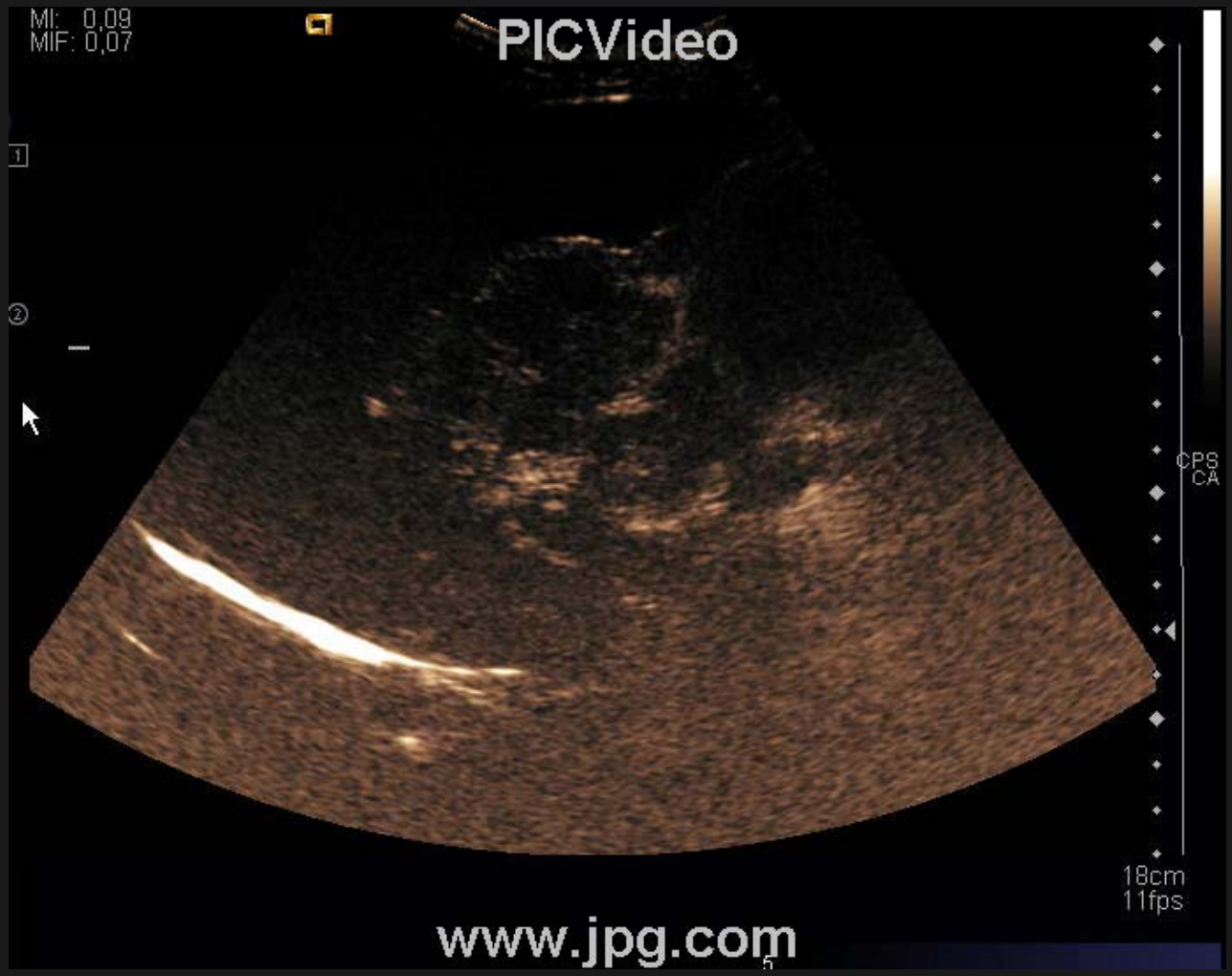

DISCUSSÃO – CASOS HUC

DISCUSSÃO