Bronquiectasias: como diagnosticar?

Antunes, Célia; Ruivo, Catarina; Magalhães, Mafalda; Cruz, Fernanda; Caseiro-Alves, Filipe

CLÍNICA UNIVERSITÁRIA DE RADIOLOGIA- HOSPITAIS DA UNIVERSIDADE DE COIMBRA

INTRODUÇÃO

O termo *bronquiectasia* corresponde à dilatação crónica e irreversível da árvore brônquica (vias aéreas com cartilagem parietal e com calibre > 2-3 mm), resultando da destruição ou enfraquecimento dos componentes muscular e elástico das paredes brônquicas.

ETIOLOGIA

Congénitas	Adquiridas (+ frequentes)
Fibrose quística (FQ)	Infecções pulmonares recidivantes
Discinésia ciliar primária	Obstrução brônquica - tumores; corpos estranhos
Atrésia brônquica	Aspergilose BroncoPulmonar Alérgica (ABPA)
Asma	SIDA
Hipogamaglobulinémia	Fibrose pulmonar
Défice de α1-antitripsina	

CLÍNICA

A sintomatologia é variável, dependendo da gravidade da doença. Os sintomas clássicos incluem tosse e expectoração mucopurulenta diária, com meses ou anos de evolução. Podem ainda cursar com hemoptises por hemorragia das artérias brônquicas hipertrofiadas, febre, perda de peso, dispneia e toracalgia pleurítica.

CLASSIFICAÇÃO

Segundo a **classificação morfológica** proposta por Reid em 1950, são reconhecidos três tipos de bronquiectasias, de gravidade crescente:

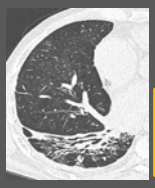

Cilíndricas

Brônquios de morfologia tubular, com contornos regulares e discretamente dilatados

Varicosas

Brônquios mais ectasiados e com calibre irregular consequente à presença de saculações intercaladas com zonas de estreitamentos (*colar de pérolas*)

Saculares / quísticas

Marcada dilatação brônquica (habitualmente > 2 cm), com saculações periféricas (*cacho de uvas*)

ACHADOS IMAGIOLÓGICOS

Telerradiografia do Tórax

✓ Anormal em 80-90% dos doentes com bronquiectasias.

✓ Achados específicos:

Bronquiectasias cilíndricas e varicosas

➢ se vistos de perfil: opacidades lineares paralelas com ponto de partida hilar (*imagem em carril*)

➢ se vistos de topo: opacidades anelares com calibre superior ao da artéria acompanhante (*imagem em anel de sinete*)

Bronquiectasias saculares

➢ Múltiplos quistos de parede fina agrupados perifericamente , por vezes com níveis hidro-aéreos (infecção ou retenção de secreções), seguindo a distribuição de um feixe broncovascular (*cacho de uvas*).

✓Achados inespecíficos, excepto se doença avançada:

➢ Atelectasia, perda de definição das marcas vasculares (secundária a inflamação ou fibrose peribrônquica), consolidação do pulmão afectado, hiperinsuflação compensatória do pulmão normal.

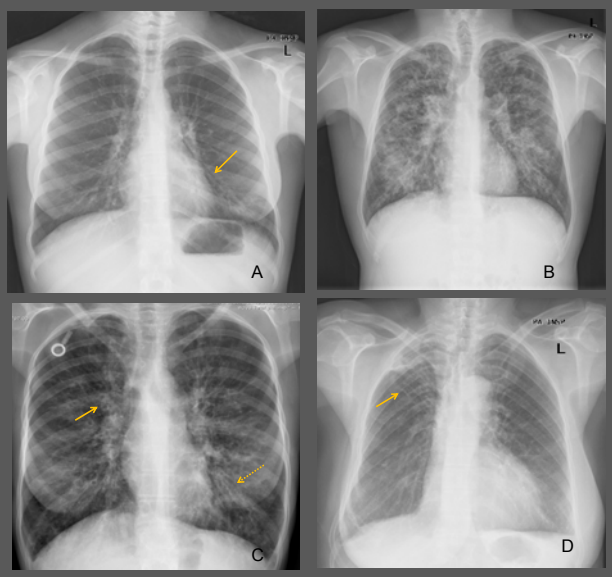

Fig. 1. Bronquiectasias em radiografia do tórax. **A. Bronquiectasias cilíndricas** (imagem em carril →) na base pulmonar esquerda. **B.** Reforço intersticial difuso marcado, com múltiplas imagens areolares dispersas por ambos os campos pulmonares, compatíveis com bronquiectasias; algumas das quais preenchidas, dando o aspecto de focos de consolidação parenquimatosa a nível peri-hilar inferior, bilateralmente. **C. Imagens quísticas** de predomínio central bilateral (→) e **bronquiectasias varicosas** (←→), em doente com FQ. **D.** Bronquiectasias de tracção (→) no andar superior e vértice do campo pulmonar direito numa doente com antecedentes de TP. Há colapso cicatricial parcial do LSD, com repuxamento ipsilateral da traqueia.

Tomografia Computorizada de Alta Resolução

Achados específicos (dilatação brônquica)

✓ Ratio bronco-arterial aumentado (> 1.5)

- Diâmetro interno do brônquio > calibre da artéria adjacente ↔ sinal do anel de sinete (visível nos segmentos apicais dos lobos superiores e segmentos basais dos lobos inferiores – brônquios com trajecto vertical)
- ✓ Perda do *tapering:* o diâmetro da via aérea mantém-se inalterado pelo menos nos 2 cm distais a um ponto de ramificação

✓ Visualização das pequenas vias aéreas na periferia do pulmão: brônquios visíveis a < 1 cm da pleura costal ou "tocando" a pleura mediastínica

✓ Anomalia do contorno dos brônquios

- *Cilíndricas:* ***imagem em carril*** - pulmão central (segmentos anteriores dos lobos superiores, apicais dos lobos inferiores, língula e LMD - brônquios com trajecto horizontal)
- *Varicosas:* ***colar de pérolas*** - só podem ser diferenciadas das bronquiectasias cilíndricas nas regiões do pulmão central (brônquios com trajecto horizontal)
- *Quísticas:* ***cacho de uvas*** - o brônquio termina num conjunto de imagens radiotransparentes quísticas, que contêm frequentemente níveis hidro-aéreos.

Achados inespecíficos frequentes:

✓ Espessamento das paredes dos brônquios

✓ Brônquios preenchidos por secreções

Achados adicionais:

❖ Perda de volume

❖ Padrão em mosáico

❖ Encarceramento aéreo

❖ *Tree-in-bud*

❖ Hipertrofia das artérias brônquicas

Diagnóstico diferencial de causas de bronquiectasias em TC:

➢ Lobos inferiores: infecções da infância e síndromes com ↓ clearance mucociliar

➢ Lobos superiores bilaterais: FQ e ABPA

➢ Lobo superior unilaterais: TP

➢ Centrais: FQ e ABPA; atrésia brônquica ou obstrução brônquica central adquirida

➢ Extensas e graves: FQ e ABPA

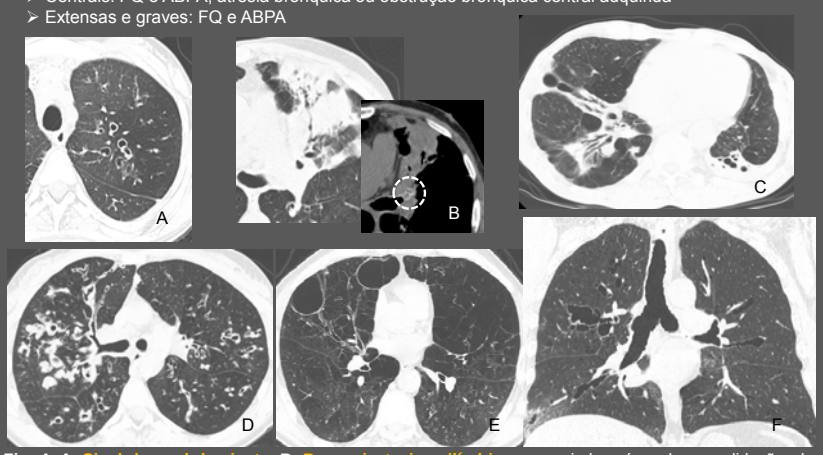

Fig. 4. A. Sinal do anel de sinete. B. Bronquiectasias cilíndricas associada a área de consolidação, de causa obstrutiva (corpo estranho no brônquio lingular). **C. Bronquiectasias de tracção** nos lobos inferiores e lobo médio em doente com TP prévia. **D. Bronquiectasias quísticas** bilaterais, algumas das quais com espessamento parietal e preenchidas com secreções à direita, em doente com FQ. **E.** Doente com défice de α1-antitripsina - enfisema panlobular, bolhas enfisematosas, **bronquiectasias de tracção** a nível do lobo médio, língula e lobos inferiores. F. **Bronquiectasias quísticas** e **varicosas** centrais bilaterais predominando nos lobos superiores em doente com ABPA.

CONCLUSÕES

Sendo a definição de bronquiectasia morfológica, os exames de imagem têm um papel preponderante na sua identificação.

Embora a Radiografia do Tórax seja, na maioria das vezes, o primeiro método de imagem solicitado para a avaliação de pacientes com suspeita de bronquiectasias, este exame apresenta limitações diagnósticas, mesmo em estadios avançados. A Tomografia Computorizada de Alta Resolução apresenta alta sensibilidade para o diagnóstico de bronquiectasias, constituindo actualmente um método de diagnóstico de primeira linha, fiável e não invasivo para o estabelecimento e caracterização desta entidade.