GASTRECTOMIA VERTICAL: REVISÃO DOS ACHADOS IMAGIOLÓGICOS NORMAIS E DAS COMPLICAÇÕES PÓS-CIRÚRGICAS

A. Aguiar Ferreira, M. Cruz, J. Macedo, P. Gomes, F. Caseiro Alves

CHUC
CENTRO HOSPITALAR E UNIVERSITÁRIO DE COIMBRA

Serviço de Imagem Médica
Centro Hospitalar e Universitário de Coimbra, Coimbra

XIV CNR
CONGRESSO NACIONAL DE RADIOLOGIA

Congresso Nacional de Radiologia
Maio 2018

OBJETIVO

- Rever os achados imagiológicos normais da gastrectomia vertical e descrever potenciais complicações desta técnica cirúrgica, exemplificando com imagens obtidas em fluoroscopia e tomografia computorizada.

INTRODUÇÃO

- A obesidade é uma patologia comum, definida por um índice de massa corporal superior a 30 kg/m².
- A prevalência tem vindo a aumentar rapidamente em todos os grupos etários na maioria dos países da Europa, afetando 10 ± 40% da população adulta.
- Trata-se de uma doença multifactorial que aumenta o risco de co-morbidades graves, tais como Diabetes Mellitus tipo II, doença cardiovascular, certos tipos de cancro, entre outras, levando a uma redução da esperança média de vida e a um aumento significativo dos custos de saúde.
- Esta prevalência crescente, em especial nos países desenvolvidos, com as implicações associadas, impulsionou o desenvolvimento de técnicas de cirurgia bariátrica como uma forma de reduzir a morbilidade e mortalidade em geral.

INTRODUÇÃO

- Uma das técnicas de cirurgia bariátrica é a gastrectomia vertical, também denominada por *sleeve* gástrico, introduzida em 1990 e realizada pela primeira vez por laparoscopia em 1999. Inicialmente foi utilizada apenas como um procedimento de transição (antecedendo outras técnicas cirúrgicas), no entanto é cada vez mais considerada uma solução definitiva com resultados favoráveis.
- Trata-se de um procedimento irreversível em que cerca de 75% do estômago é extraído pela ressecção da grande curvatura do fundo, corpo e antro proximal. A produção de uma bolsa gástrica estreita ao longo da pequena curvatura permite promover a perda ponderal através de um efeito restritivo, além de diminuir o apetite pela exclusão do fundo gástrico, localização principal das células produtoras de grelina.

GASTRECTOMIA VERTICAL

- Rotineiramente, num período de 24 a 72 horas após o procedimento cirúrgico é realizado um estudo imagiológico, habitualmente um trânsito esófago-gastro-duodenal (TEGD), a fim de excluir possíveis complicações.
- Os achados imagiológicos normais geralmente revelam uma bolsa gástrica tubular longa com alargamento abrupto da extremidade distal da mesma (secundária ao antro gástrico preservado). Alguns doentes no período pós-operatório precoce, podem revelar retenção transitória de contraste na extremidade proximal da bolsa devido à perda de peristaltismo.

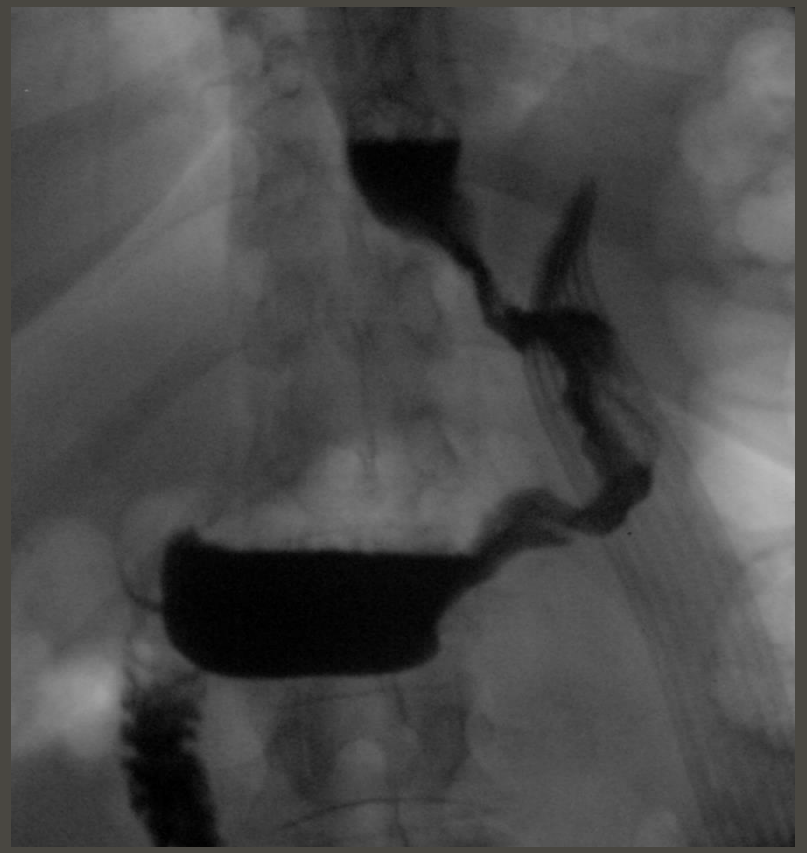

Fig.1: TEGD realizado 48 horas pós-gastrectomia vertical, onde é visível bolsa gástrica tubular com alargamento na região antral.

GASTRECTOMIA VERTICAL

- Para a avaliação de complicações é frequentemente realizada Tomografia Computorizada (TC) abdominal.
- Tipicamente revela um estreitamento tubular do estômago, com um calibre menor ao longo de seu eixo longo, sendo habitualmente visível uma linha de sutura ao longo da grande curvatura do estômago residual, assim como gordura mesentérica abundante no local de recessão de parte do estômago.

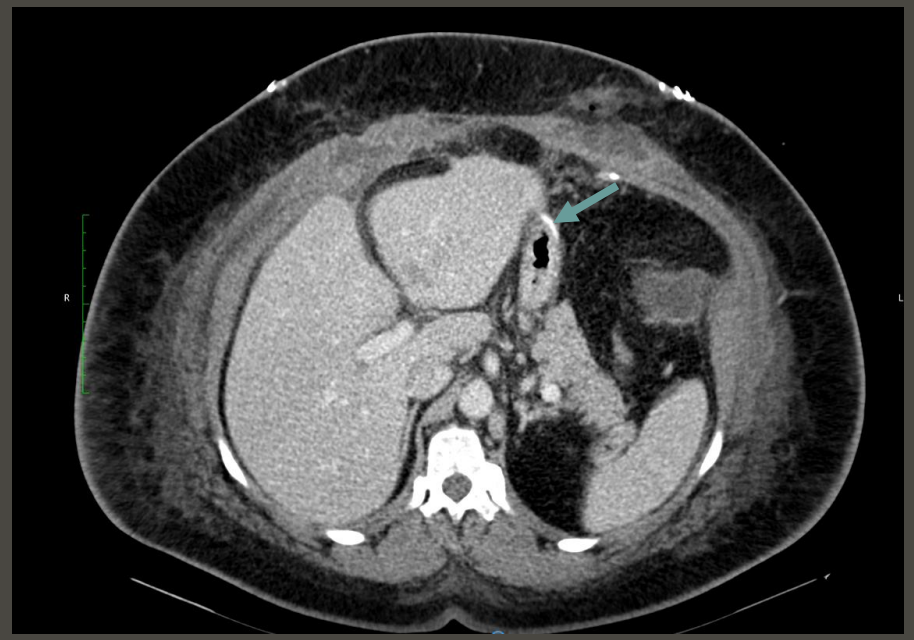

Fig.2: TC abdominal, visível bolsa gástrica tubular com linha de sutura (seta) ao nível da grande curvatura.

GASTRECTOMIA VERTICAL

- A gastrectomia vertical tem ganho popularidade pela sua eficácia e segurança crescentes.
- No entanto, esta cirurgia não é totalmente livre de complicações, estando relatadas como complicações pós-cirúrgicas mais frequentes a deiscência de suturas, estenoses, dilatação gástrica e refluxo gastro-esofágico.

COMPLICAÇÕES PÓS-CIRÚRGICAS
DEISCÊNCIA DE SUTURAS

- A deiscência de suturas é uma das complicações mais graves e temidas da gastrectomia vertical, com uma prevalência de até 5%, salientando-se uma maior incidência em doentes com Diabetes Mellitus e apneia do sono.
- Este tipo de complicações pode ser diagnosticado incidentalmente em estudo imagiológico de rotina, tal como o TEGD, ou durante a exploração por laparoscopia/laparotomia efetuada devido a sinais clínicos inexplicáveis, entre os quais taquicardia, febre, taquipneia e dor abdominal.
- Perante uma forte suspeição de deiscência de suturas, a TC é considerada a melhor modalidade não invasiva para deteção e confirmação deste tipo de complicações.

COMPLICAÇÕES PÓS-CIRÚRGICAS
DEISCÊNCIA DE SUTURAS

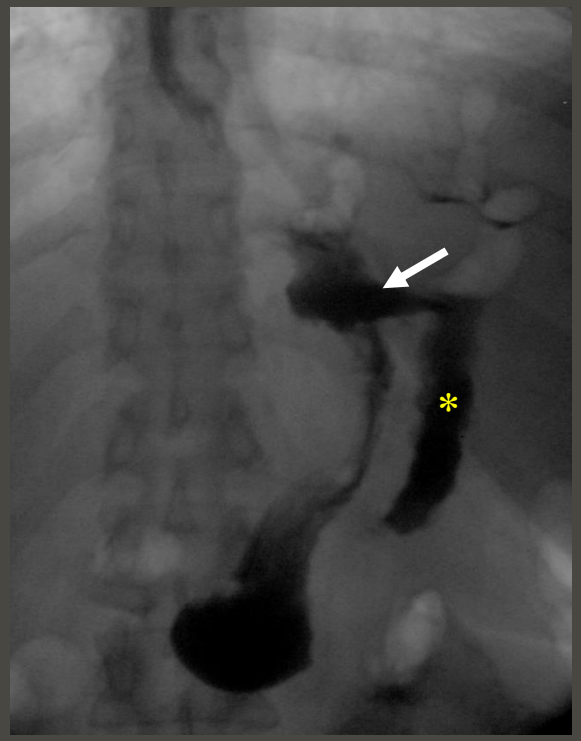

Fig.3: TEGD – Extravasamento de contraste por deiscência da anastomose (seta branca) e preenchimento de loca abdominal (asterisco).

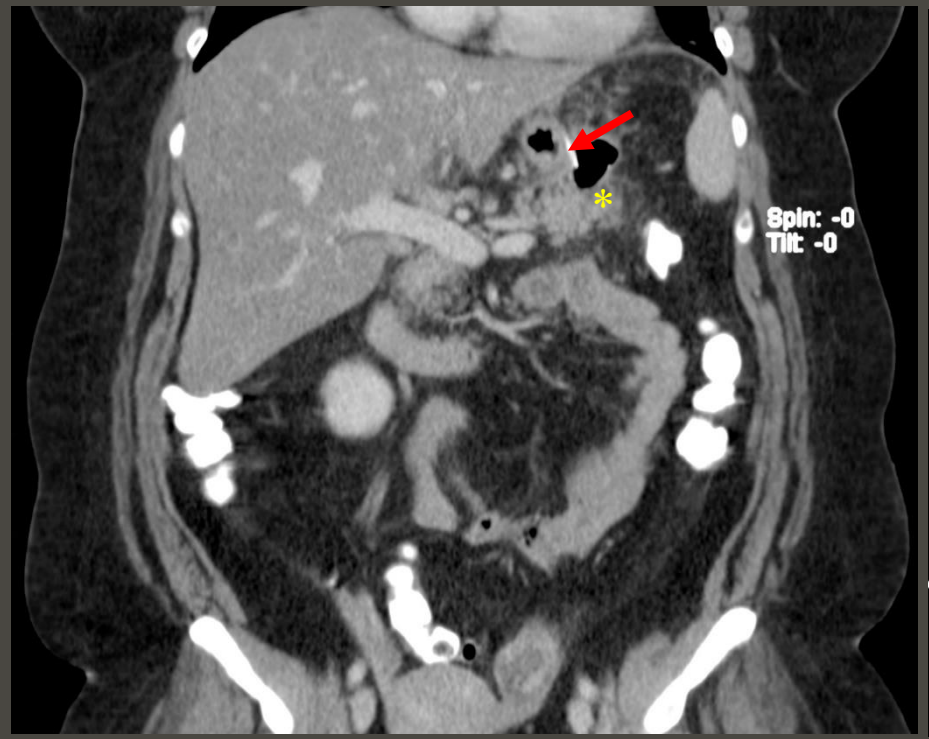

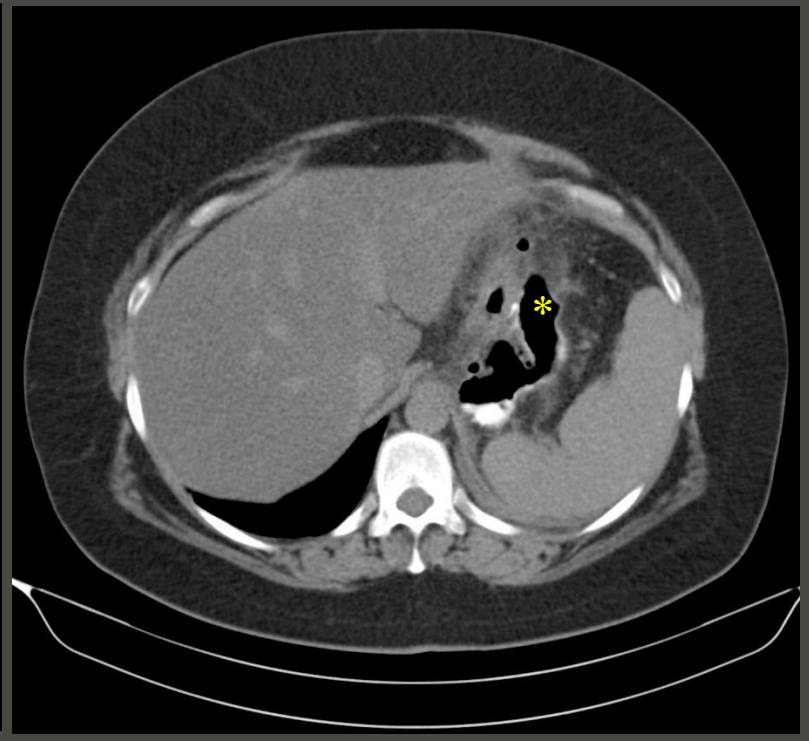

Fig.4 e 5: TC abdominal – Bolsa gástrica tubular sendo visível linha de sutura (seta vermelha) ao longo do contorno e imagem de coleção perigástrica com nível hidro-aéreo (asterisco).

COMPLICAÇÕES PÓS-CIRÚRGICAS
ESTENOSES

- A formação de estenoses é outra complicação potencial pós gastrectomia vertical que poderá ocorrer agudamente após a cirurgia devido a edema dos tecidos ou mais comumente numa fase tardia.
- Geralmente, os sintomas associados a este tipo de complicação incluem intolerância alimentar, disfagia, náuseas e vómitos.
- O diagnóstico pode ser confirmado por endoscopia digestiva alta ou mais comumente por TEGD, revelando estenoses focais ou longos segmentos de estreitamento com esvaziamento tardio do produto de contraste do estômago residual.

COMPLICAÇÕES PÓS-CIRÚRGICAS
ESTENOSES

Fig.6: TEGD – Acumulação de contraste no esófago com ausência total da passagem de contraste para a bolsa gástrica por estenose ao nível do esfíncter esofágico inferior.

Fig.7: TEGD – Retenção de contrate na bolsa gástrica, sem progressão distal, por estenose na porção distal da bolsa gástrica.

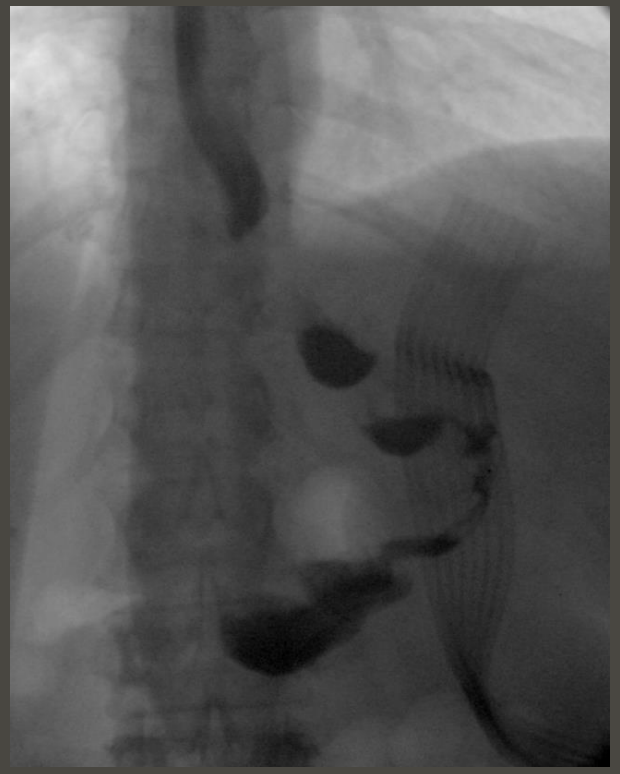

Fig.8: TEGD – Passagem filiforme de contrate para a bolsa gástrica por estenose ao nível do esfíncter esofágico inferior.

COMPLICAÇÕES PÓS-CIRÚRGICAS
DILATAÇÃO GÁSTRICA

- A dilatação gástrica é outra complicação da gastrectomia vertical, necessitando de revisão cirúrgica da bolsa em cerca de 4,5% dos doentes.
- Indivíduos afetados apresentam perda de peso inadequado ou mesmo ganho progressivo.
- A fluroscopia pode revelar alargamento da bolsa gástrica, perdendo a aparência tubular típica.

Fig.9: TEGD efetuado 1 ano pós-gastrectomia vertical – Alargamento da bolsa gástrica tubular.

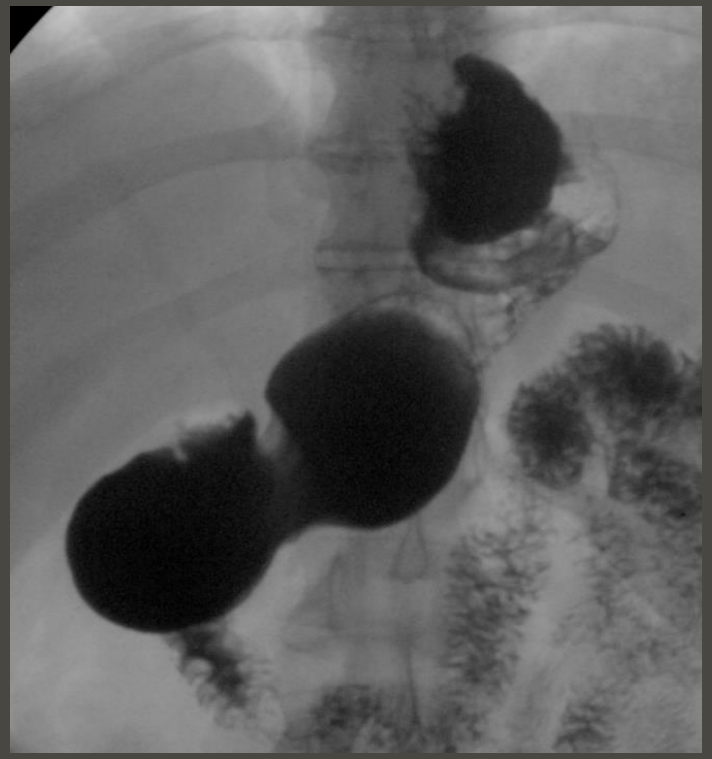

Fig.10: TEGD – Alargamento da bolsa gástrica tubular.

COMPLICAÇÕES PÓS-CIRÚRGICAS
REFLUXO GASTRO-ESOFÁGICO

- A gastrectomia vertical predispõe ao desenvolvimento de refluxo gastro-esofágico pós-operatório possivelmente devido à alteração da normal anatomia gástrica e por estase relacionada com o procedimento cirúrgico.
- Os sintomas mais frequentemente relatados são a azia e regurgitação.
- O refluxo pode ser facilmente demonstrado através da fluroscopia.

CONCLUSÃO

- A gastrectomia vertical é uma técnica promissora, com as evidências atuais a demonstrar segurança e eficácia crescentes.
- Os radiologistas precisam de estar familiarizados com a aparência radiológica normal desta cirurgia bariátrica para uma adequada interpretação dos estudos, em particular a fluoroscopia e a tomografia computorizada, que são frequentemente realizados no período pós-cirúrgico com o objetivo de diagnosticar precocemente as possíveis complicações, e assim prevenir o desenvolvimento de outras complicações secundárias.

REFERÊNCIAS BIBLIOGRÁFICAS

1. Astrup A. *Healthy lifestyles in Europe: prevention of obesity and type II diabetes by diet and physical activity*. Public Health Nutr 2001; 4:499-515
2. Sarkhosh K, Birch DW, Sharma A, Karmali S. *Complications associated with laparoscopic sleeve gastrectomy for morbid obesity: a surgeon's guide*. Canadian Journal Surg, Vol. 56, No. 5, October 2013.
3. Karmali S, Schauer P, Birch D, Sharma AM, Sherman V. *Laparoscopic sleeve gastrectomy: an innovative new tool in the battle against the obesity epidemic in Canada*. J can chir, Vol. 53, No 2, avril 2010
4. Rached AA, Baselie M, Masri HE. *Gastric leaks post sleeve gastrectomy: Review of its prevention and management*. World Journal of Gastroenterology. 2014 Oct 14; 20(38): 13904–13910.
5. Levine MS, Carucci LR. *Imaging of bariatric surgery: normal anatomy and postoperative complications*. Radiology. 2014; 270 (2): 327-41