# ECOGRAFIA ESCROTAL

## Revisão sumária de um tema vasto

Isabel Sofia Correia Candelária
2º ano do Internato Complementar de Radiologia
Centro Hospitalar e Universitário de Coimbra
Fevereiro de 2013

# SÚMULA

- IMPORTÂNCIA DA ECOGRAFIA ESCROTAL
- REVISÃO ANATÓMICA E EMBRIOLÓGICA
- ALTERAÇÕES CONGÉNITAS
- PATOLOGIA INFECCIOSA e INFLAMATÓRIA
- PATOLOGIA TRAUMÁTICA
- PATOLOGIA NEOPLÁSICA
- OUTRAS ALTERAÇÕES
- CONCLUSÃO

# Ecografia Escrotal

- Método inicial para avaliação de lesões escrotais
- Excelente resolução espacial: cerca de 100% de sensibilidade na deteção de lesões escrotais
- Permite distinguir lesões intra ou extra-testiculares
- Obriga a conhecer desenvolvimento embriológico destas estruturas e normal anatomia

# Desenvolvimento Embrionário

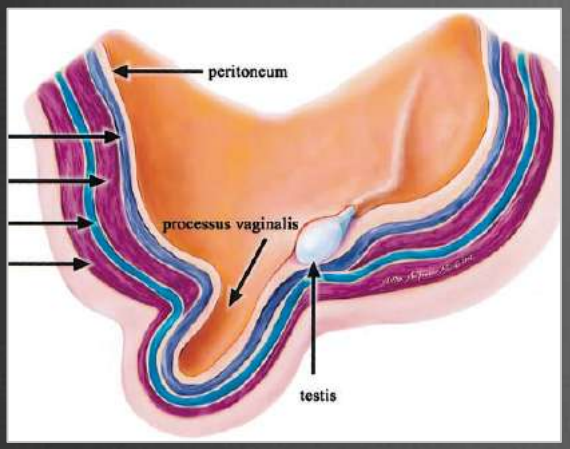


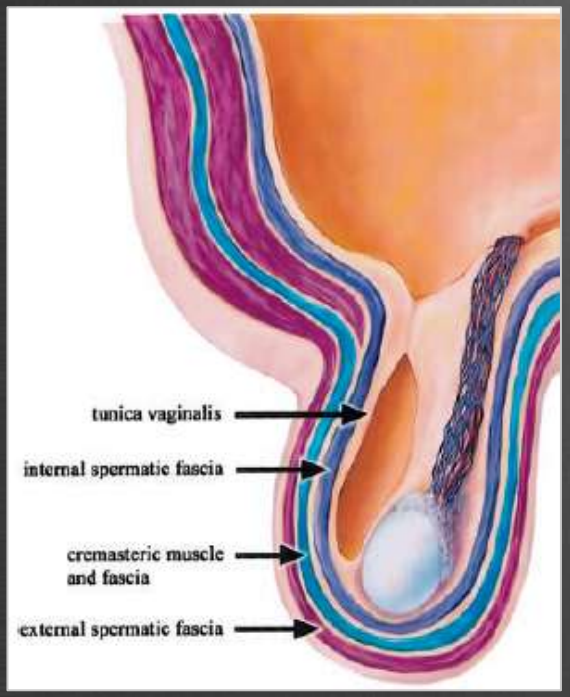


**2º-3º mês**

- Alongamento caudal do processo vaginalis, através da parede abdominal, até atingir sacos escrotais
- Testículos em localização retroperitoneal

**•**

- Alongamento do processo vaginalis contribui para formação do cordão espermático
- Envolvimento do processo vaginalis pelas fáscias da parede abdominal

**7º-9º mês**

- Descida testicular desde cavidade abdominal até sacos escrotais
- Regressão do gubernáculo e obliteração do processo vaginalis, sob influência hormonal
- Formação da cavidade da túnica vaginal

# Revisão Anatómica

× Resulta da fusão das pregas labioescrotais (testosterona)

× Saco fibromuscular, dividido em dois compartimentos pela rafe mediana

× Contém: testículo, epidídimo, cordão espermático e fáscias

×Função: protecção e optimização da temperatura

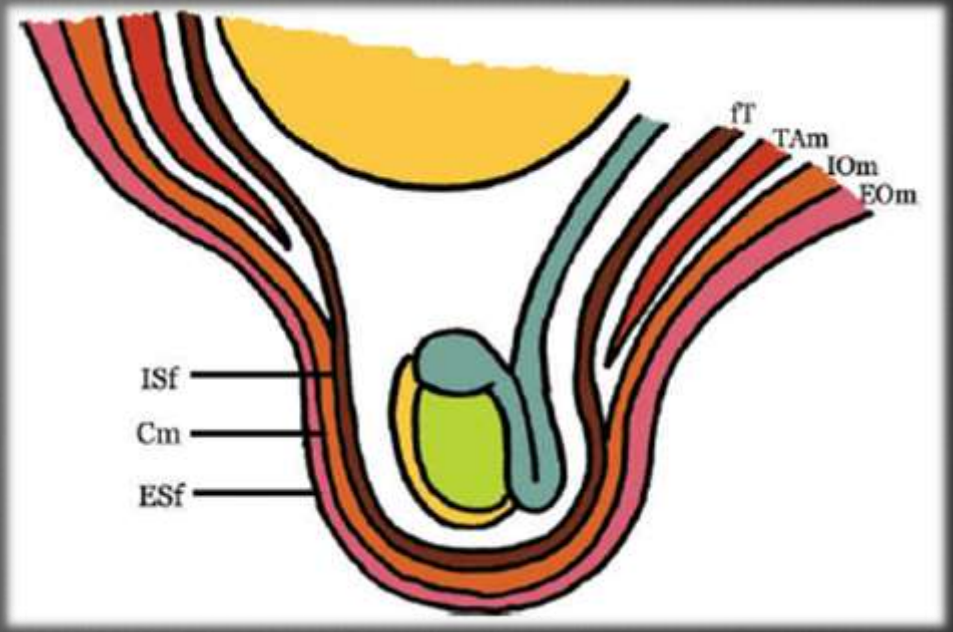


**Saco Escrotal**

# Revisão Anatómica – Testículos

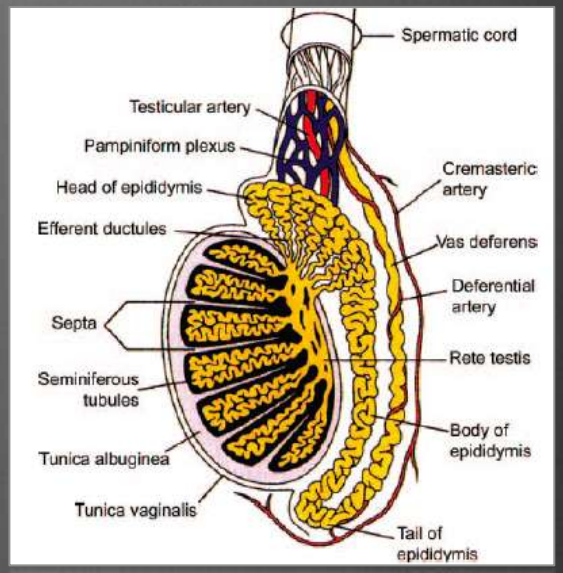


- Volume: ≈ 15-20cm3 (adulto)
- Dimensões (LxTxAP): 3,5-5cm x 2,5-4cm x 3cm
- Ecoestrutura: ecogenicidade intermédia, homogénea
- Mediastino: banda hiperecogénica, periférica e posterior, que se prolonga pelo eixo longo do testículo
- Túnica albugínea: envolve testículos; habitualmente não visualizada (fina linha ecogénica)

# Revisão Anatómica - Epidídimo

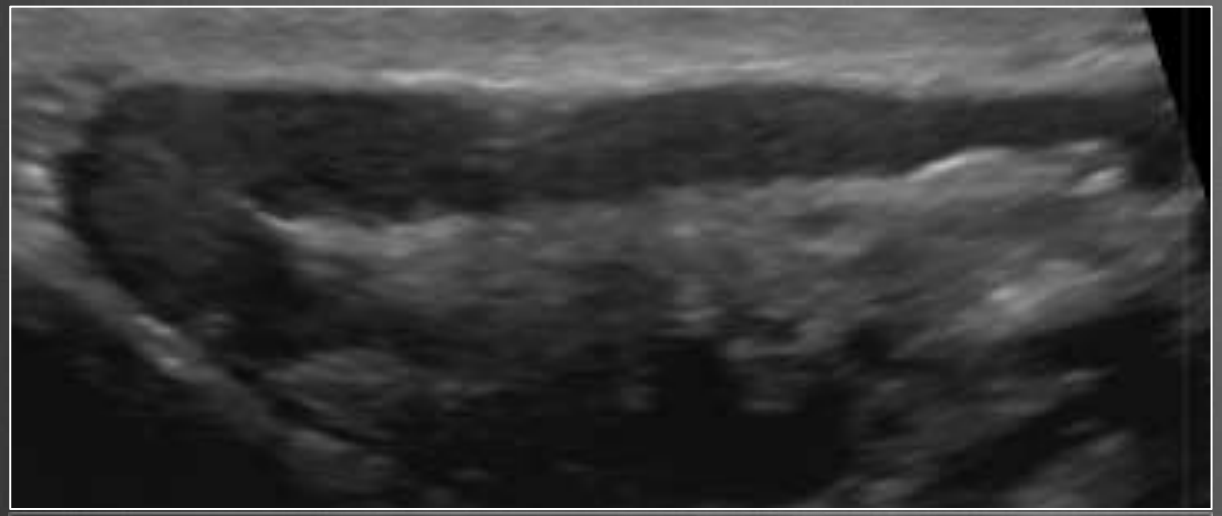

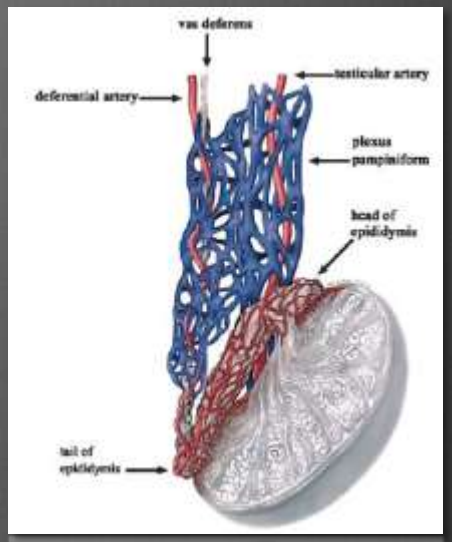


×Morfologia em “crescente” ou “meia lua”; 6-7cm.

× Bordo postero-superior dos testículos

× Unem testículos aos vasa deferens

× Iso ou hiperecogénicos

× Divididos em:

- cabeça – 10-12mm (AP)
- corpo – 4mm
- cauda – 2 -4mm

# Revisão Anatómica- Cordão Espermático

## Constituição do Cordão

×**Vasa deferens**

× **Artérias**
- art.testicular (ramo da Ao)
- art. deferencial (ramo da cremastérica)

× **Veias**
- plexo pampiniforme

×**Linfáticos**

× **Tecido conjuntivo**

× **Recobertos pela fáscia espermática**

# Apêndices

- Remanescentes dos ductos embrionários
- Melhor visualização se hidrocelo
- Unilaterais

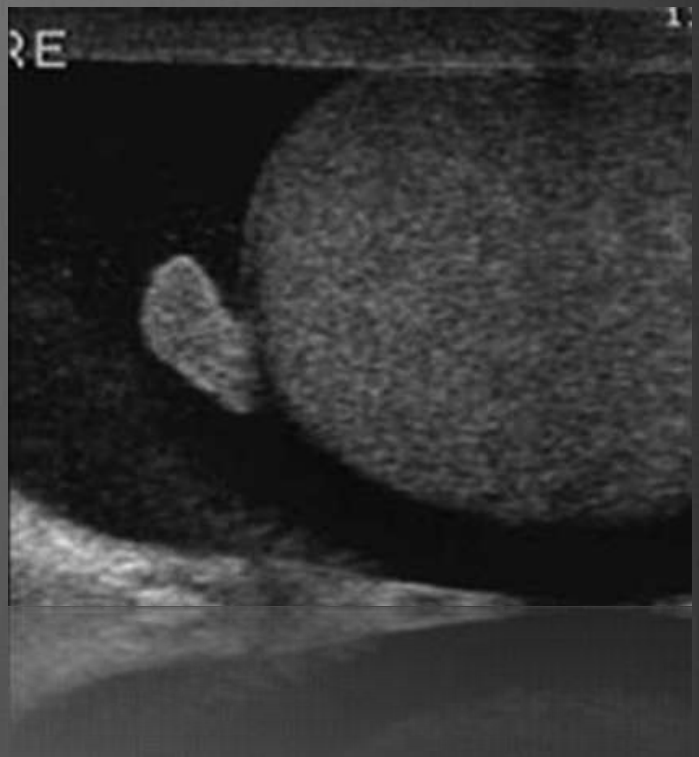


Testiculares

ECO: imagem ovóide, polo superior do testículo, isoecogénico, 5mm

Epididimários

ECO: imagem pediculada, cabeça, 5mm

# Alterações Congénitas

- Patência do Processo Vaginalis
- Hidrocelo do Cordão Espermático
- Hérnia Inguino-escrotal
- Criptorquidia

# Alterações Congénitas

## Patência do processo vaginalis

20% da população

- Associado: prematuridade, sind. Ehlers-Danlos, fibrose quística, displasia da anca, diálise peritoneal
- Pode condicionar:
  - Ausência de descida testicular / descida parcial ("*gliding testis*")
  - Hidrocelo comunicante
  - Hernia inguino-escrotal indirecta
- Correção cirúrgica (orquipexia)

# Patência do processo vaginalis

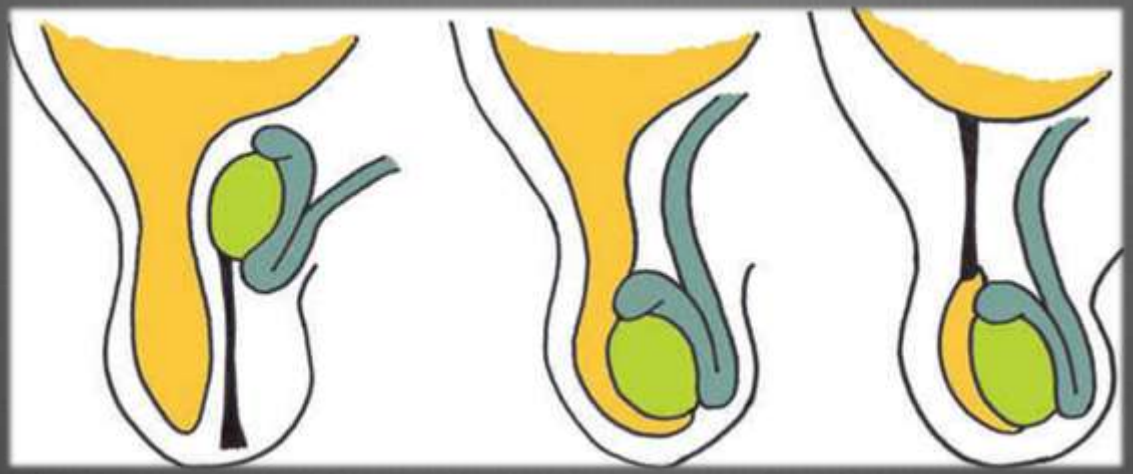

a) Diagrama do normal desenvolvimento do processo vaginalis

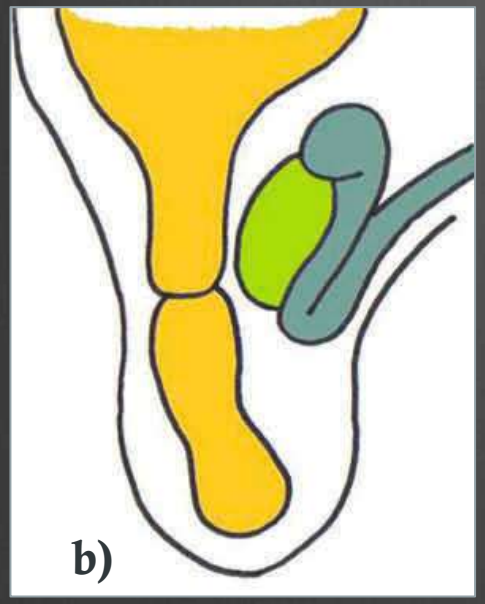


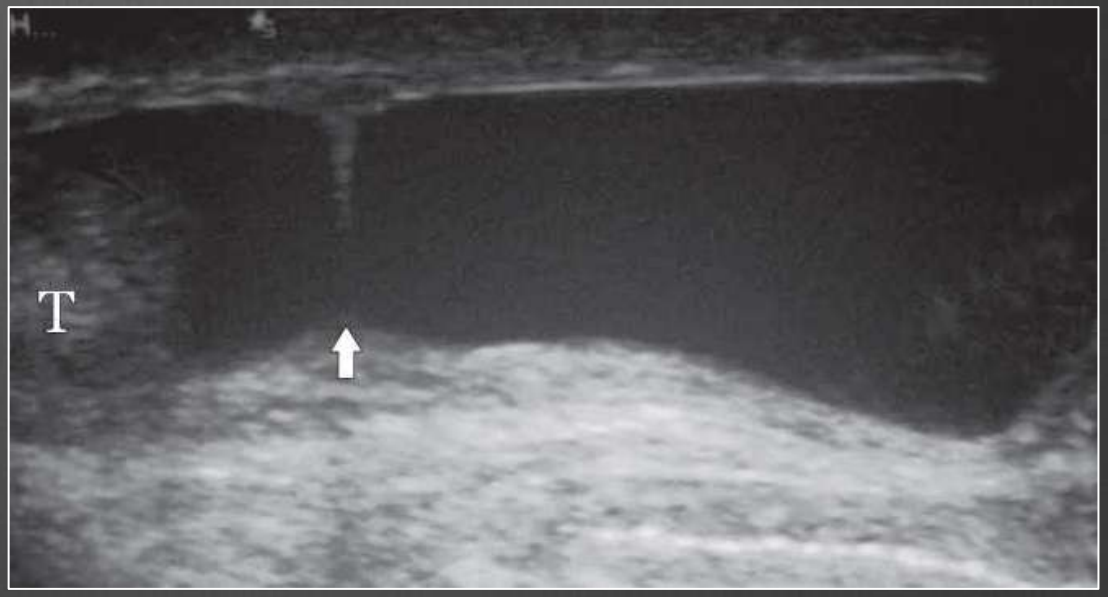

# Alterações Congénitas

## Hidrocelo do Cordão Espermático

- Raro;  encerramento anormal do processo vaginal
- Coleção líquida ao longo do cordão (acima dos testículos e epidídimos)
- Três tipos:
  - **comunicante**
  - **funicular**
  - **“enquistado”/ “quisto” do cordão**

# Hidrocelo do Cordão Espermático

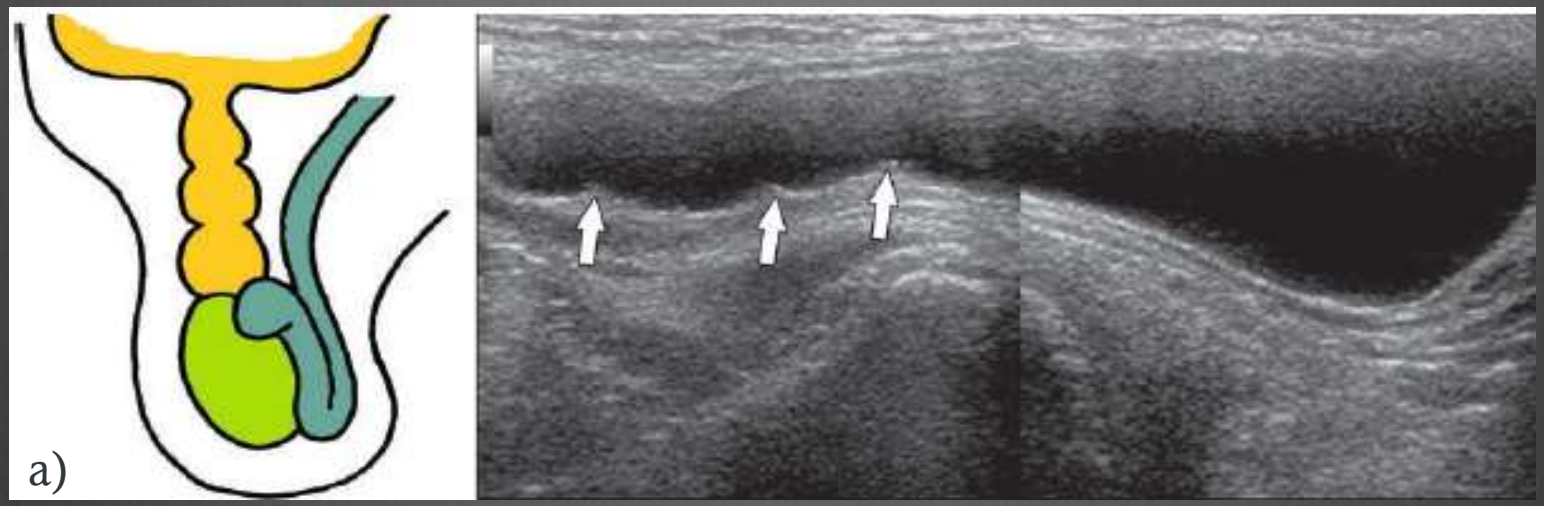


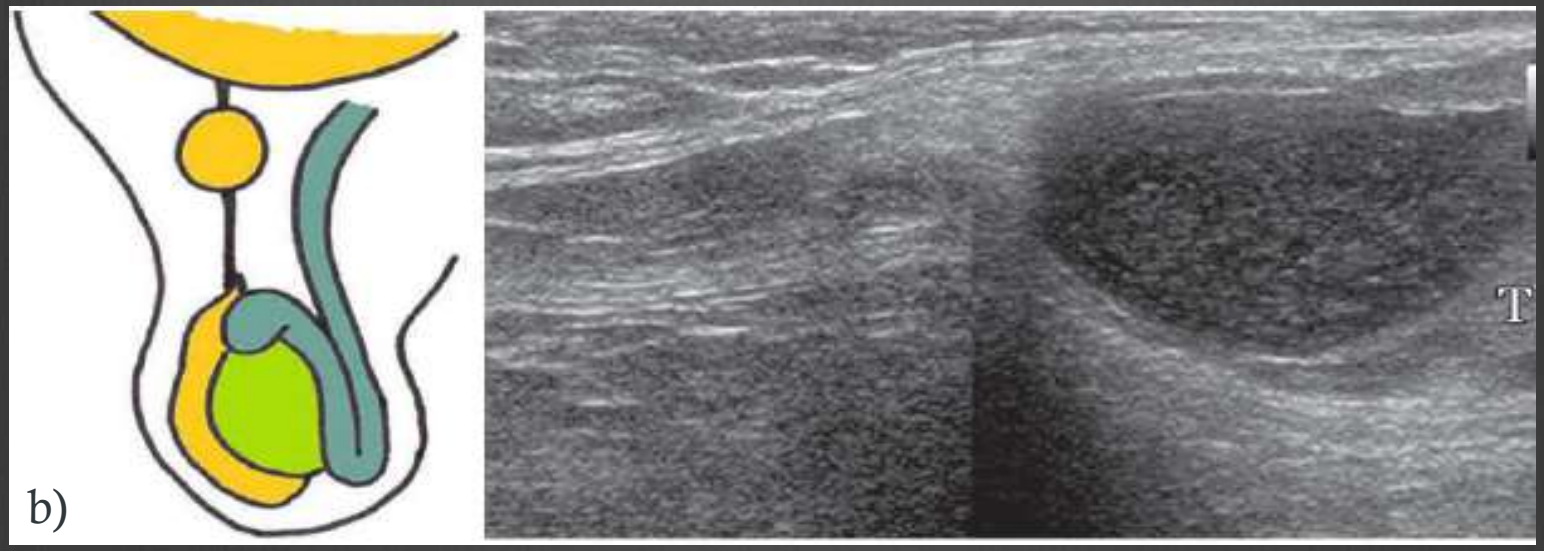

# Hidrocelo “Enquistado”/ “Quisto” do Cordão

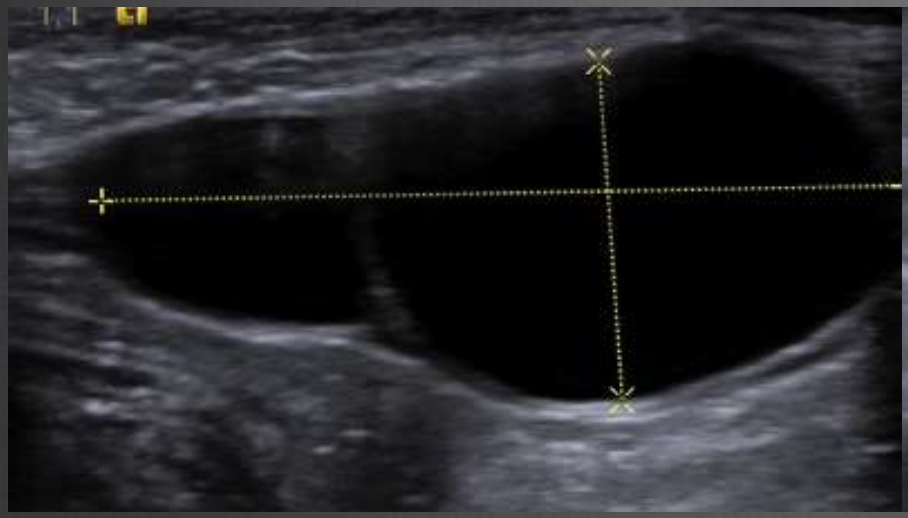

# Hidrocelo "Enquistado"/"Quisto" do Cordão

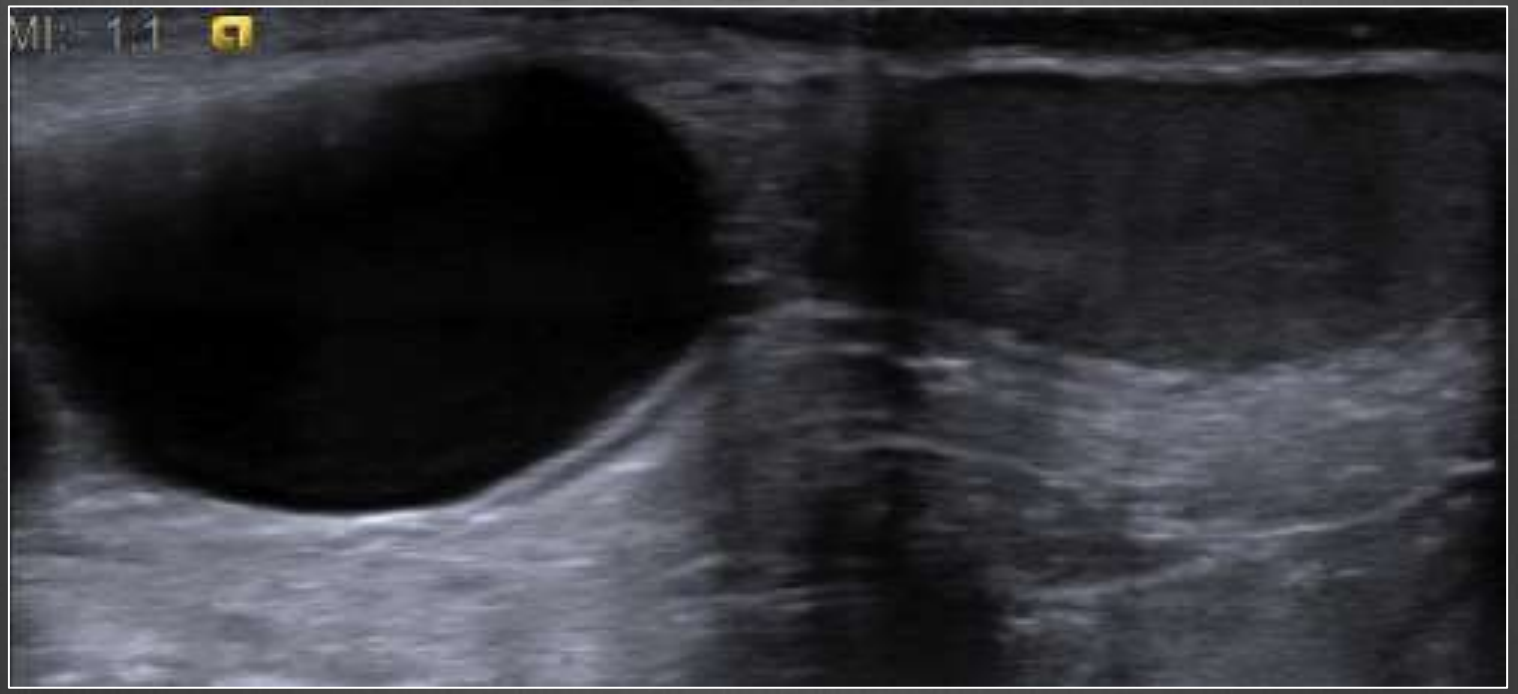

# Alterações Congénitas

**Hérnia Inguino-escrotal**

- Ansa intestinal (ou omento) entram na cavidade escrotal através de processo vaginal parcialmente patente

- Frequente em recém-nascidos

- ECO:

  - excluir outras alterações/avaliar envolvimento contra-lateral

  - Imagens tubulares no interior do saco escrotal, contendo bolhas gasosas (hiperecogénicas)

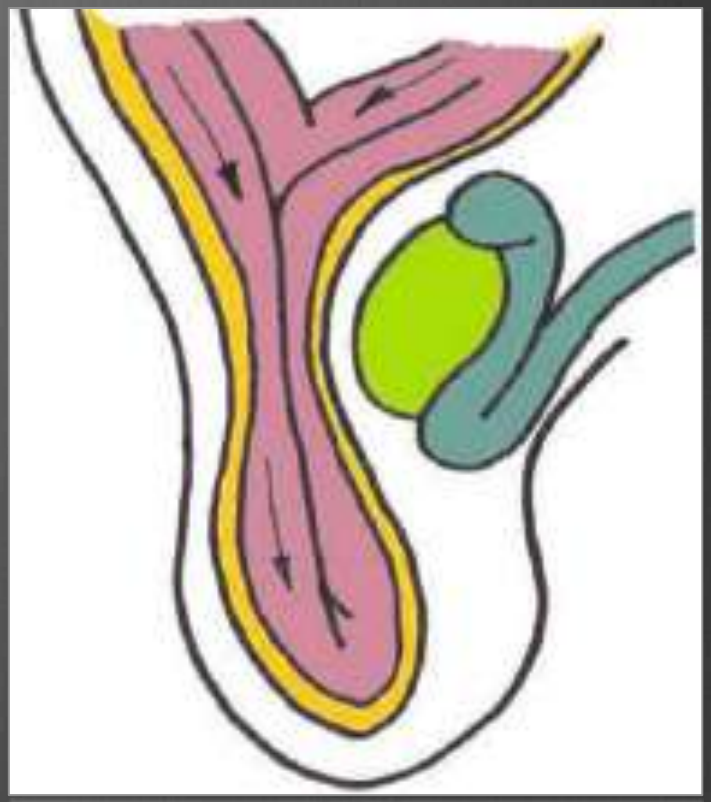

# Hérnia Inguino-escrotal

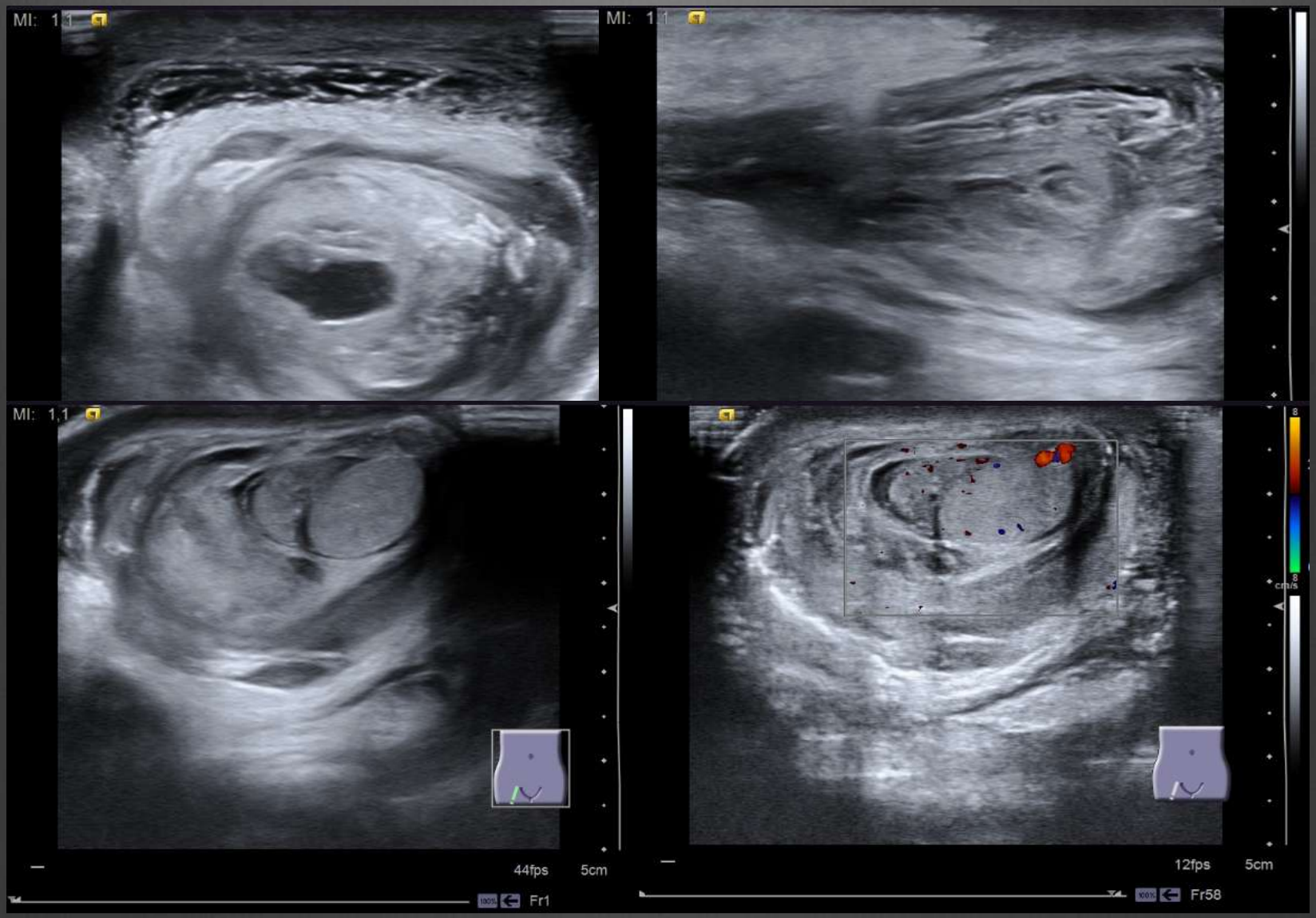

# Alterações Congénitas

## Criptorquidia

- × Ausência de descida dos testículos para o saco escrotal
- × Risco de tumor de células germinativas >40x
- × Testículos em qualquer parte do trajecto
  - Canal inguinal (72-80%)
  - Intra-abdominal (retroperitoneu) – rins até orifício inguinal profundo
- × Ecografia: importante na localização
- × Testículos mais pequenos e iso/hipoecogénicos

# Criptorquidia

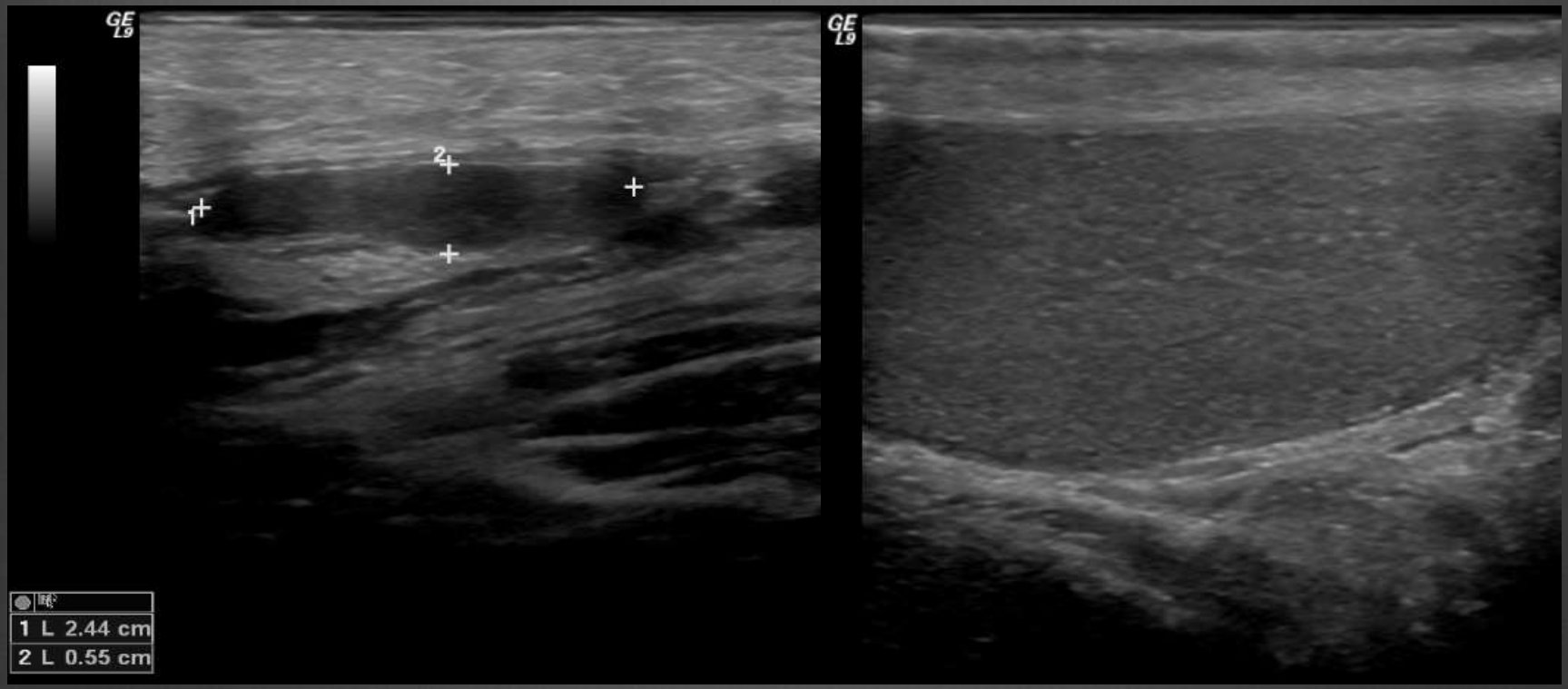

# Criptorquidia

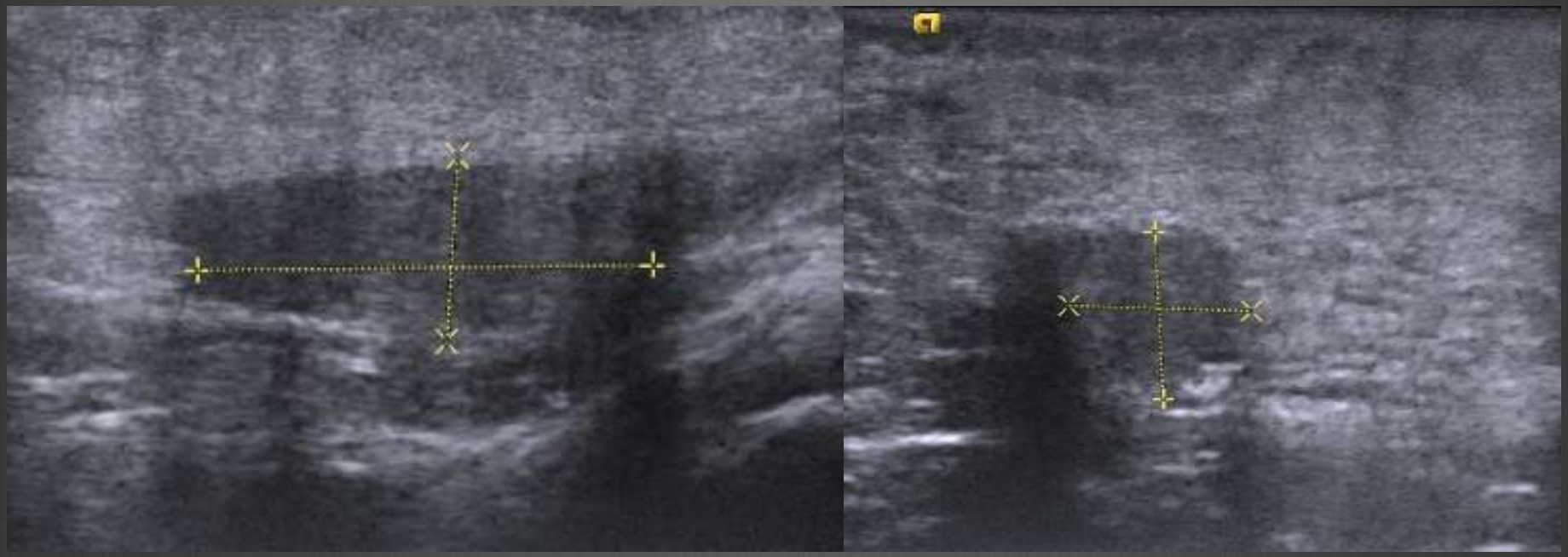

# Patologia Infecciosa e Inflamatória

# Patologia Infecciosa e Inflamatória

## Infecciosa

- Abcesso e Piocelo
- Gangrena de Fournier
- Tuberculose Escrotal
- Schistossomíase Escrotal

## Inflamatória

- Hidrocelo adquirido
- Litíase Escrotal
- Pseudotumor fibroso
- Orquiepididimite
- Torção dos apêndices testiculares
- Torção testicular

# Patologia Infecciosa

## Piocelo e Abcesso Escrotal

- Complicação traumática, cirúrgica ou de orquiepididimite
- Diagnóstico: história clínica e exame físico
- ECO:
  - coleção líquida heterogénea, aspecto septado ou complexo
  - abcesso: parede hiperémica, bem definida; presença de bolhas gasosas

Tratamento: conservador (AB) / cirúrgico (desbridamento)

# Abcesso Escrotal

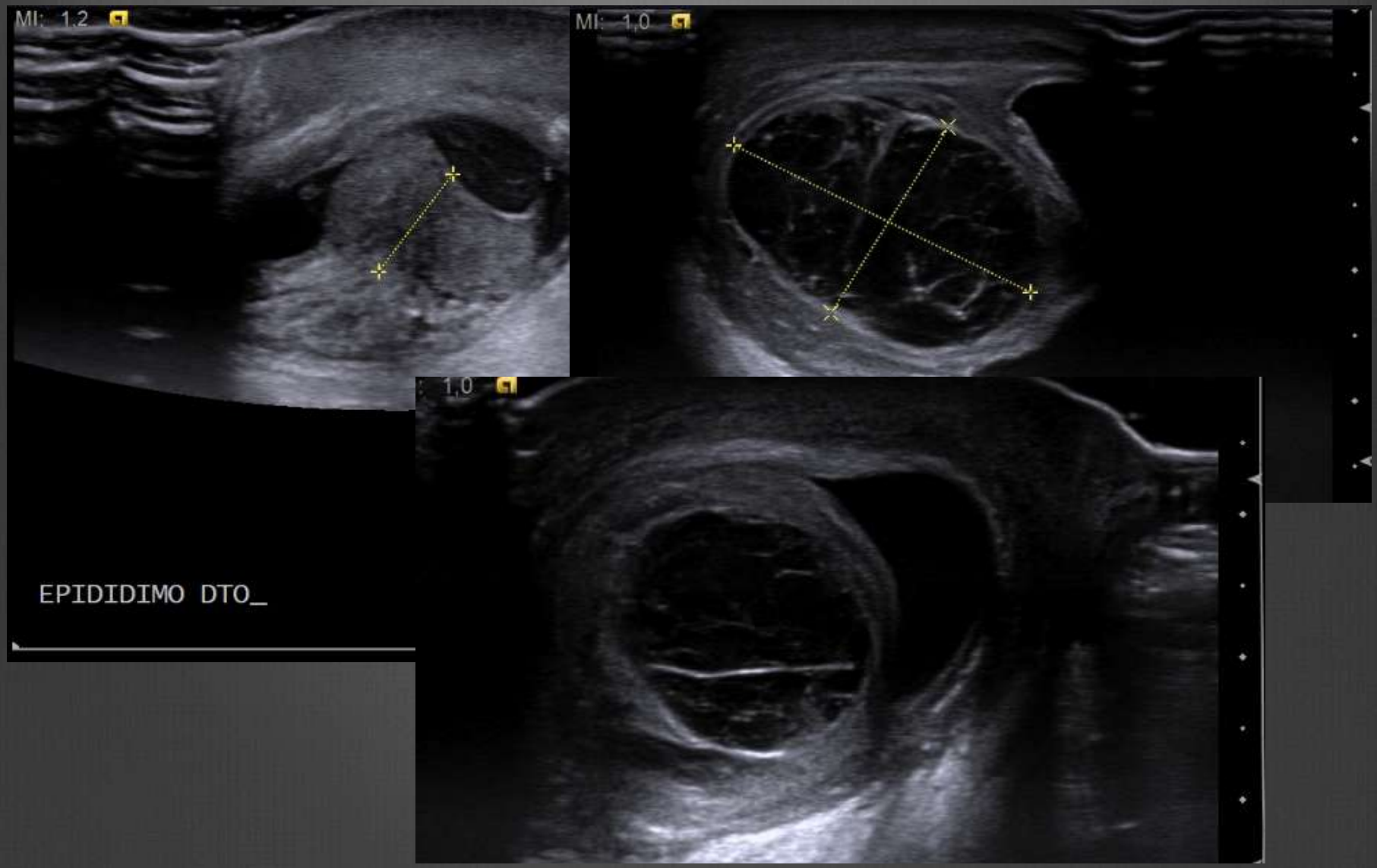

# Piocelo Escrotal

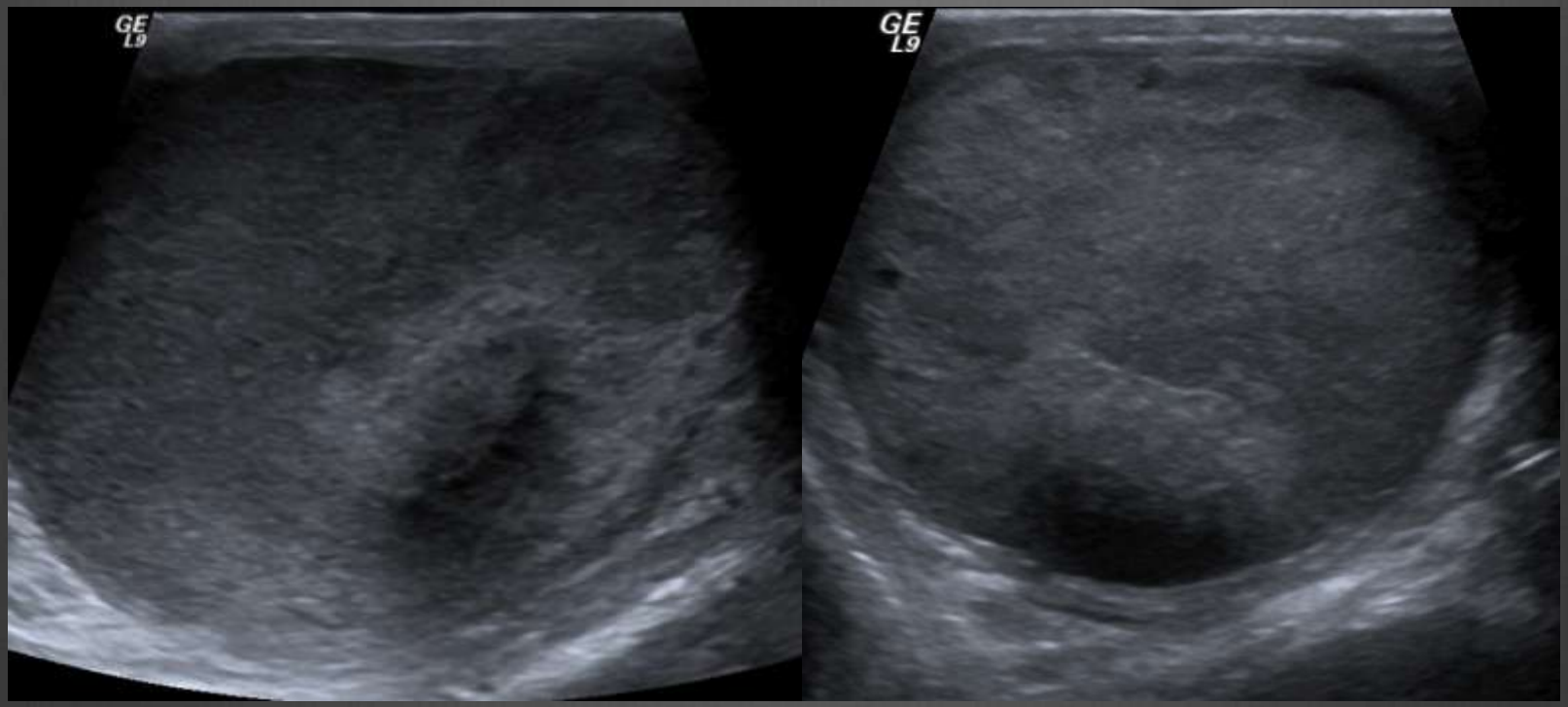

# Patologia Infecciosa

## Gangrena de Fournier

- Processo infeccioso dos planos fasciais superficial e profundo do períneo
- Etiologia: infecção anorrectal, tracto genito-urinário ou tegumentos
- Factor de risco: imunodepressão (DM, obesidade, alcoolismo, HIV)
- Habitualmente poupa testículo e estruturas do cordão
- Diagnóstico: clínico-laboratorial + exame físico (dor!)

ECO:

× detecta presença de líquido ou **ar no tecido celular subcutâneo**

# Gangrena de Fournier

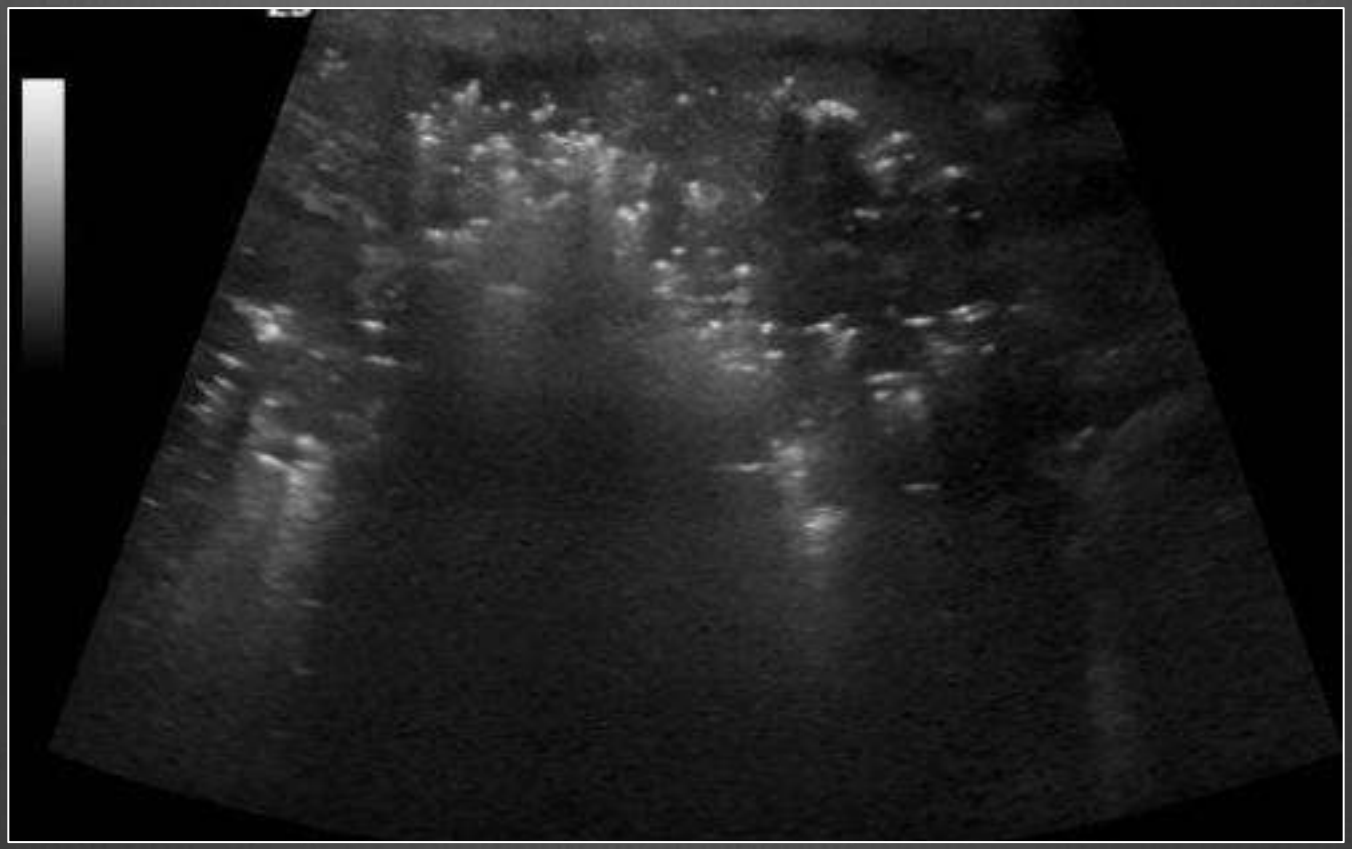

# Patologia Infecciosa

## Tuberculose Escrotal

- Imunodeprimidos
- Disseminação: descendente (TU)/ hematogénea
- ECO:
  - Fases iniciais**:**

**Epidídimo** – aspecto nodular inespecífico; granulomas

**Testículo** – poupado (excepto se abcesso)

  - Fases avançadas: nódulos orquiepididimários ou vaginais; hidrocelo; calcificações
- Tratamento: anti-tuberculostáticos

# Patologia Infecciosa

## Schistossomíase Escrotal

- Infestação pelo tremátode *Schistosoma* (Schistosoma haematobium)
- Endémico em países tropicais
- Atingimento preferencial do TGU
- ECO: lesões testiculares e epididimárias podem simular neoplasia, enfarte ou orquiepididimite.
- Diagnóstico: necessária biópsia

# Patologia Inflamatória

## Hidrocelo adquirido

- Causa mais frequente de aumento escrotal
- Secundário a neoplasia, infecção, trauma ou idiopático
- Quando muito volumosos: risco de efeito de massa (avaliação com Doppler)

# Hidrocelo

a) Simples

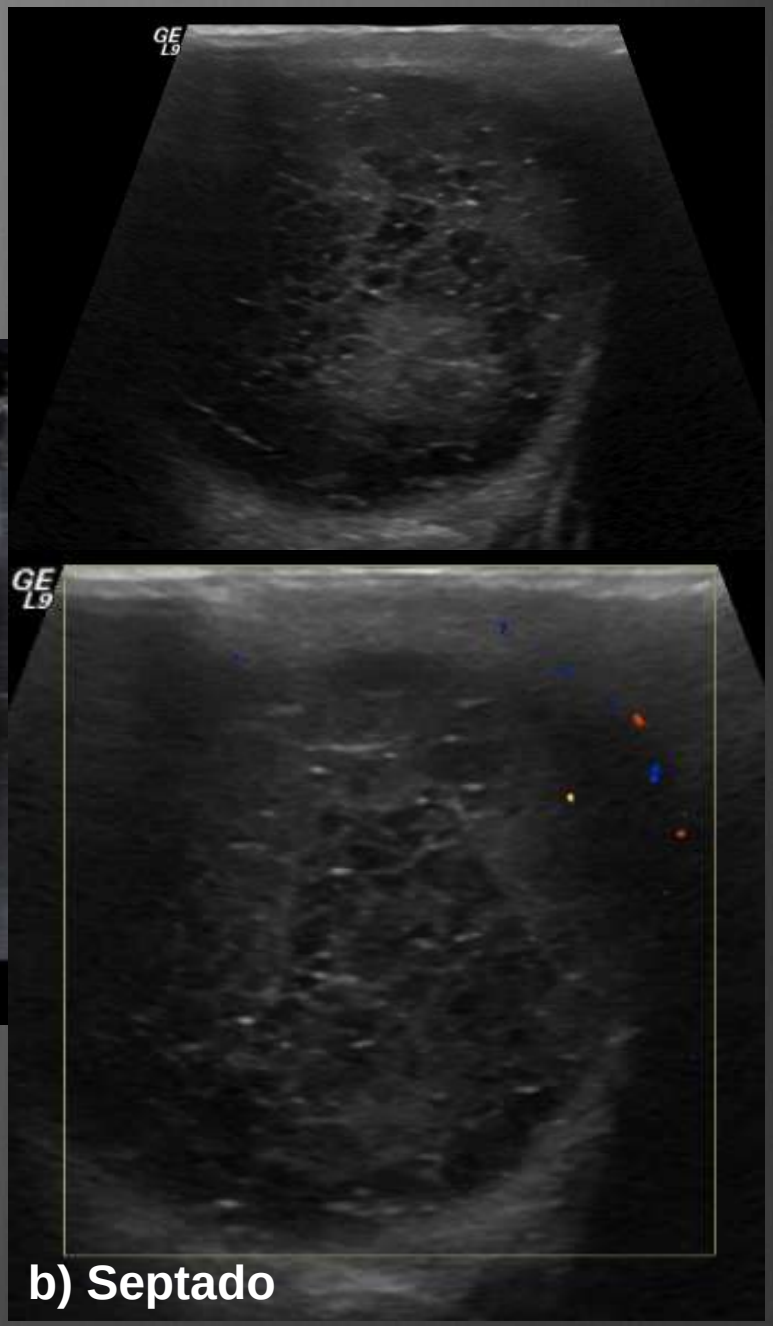


b) Septado

# Patologia Inflamatória

## Litíase escrotal (Escrotolitos)

- Formações cálcicas móveis, entre as camadas da túnica vaginalis
- Etiologia incerta (hematoma?alterações inflamatórias do escroto? apêndice escrotal?)
- Hipótese mais aceite: inflamação crónica e fibrose da túnica vaginalis

# Cálculos escrotais

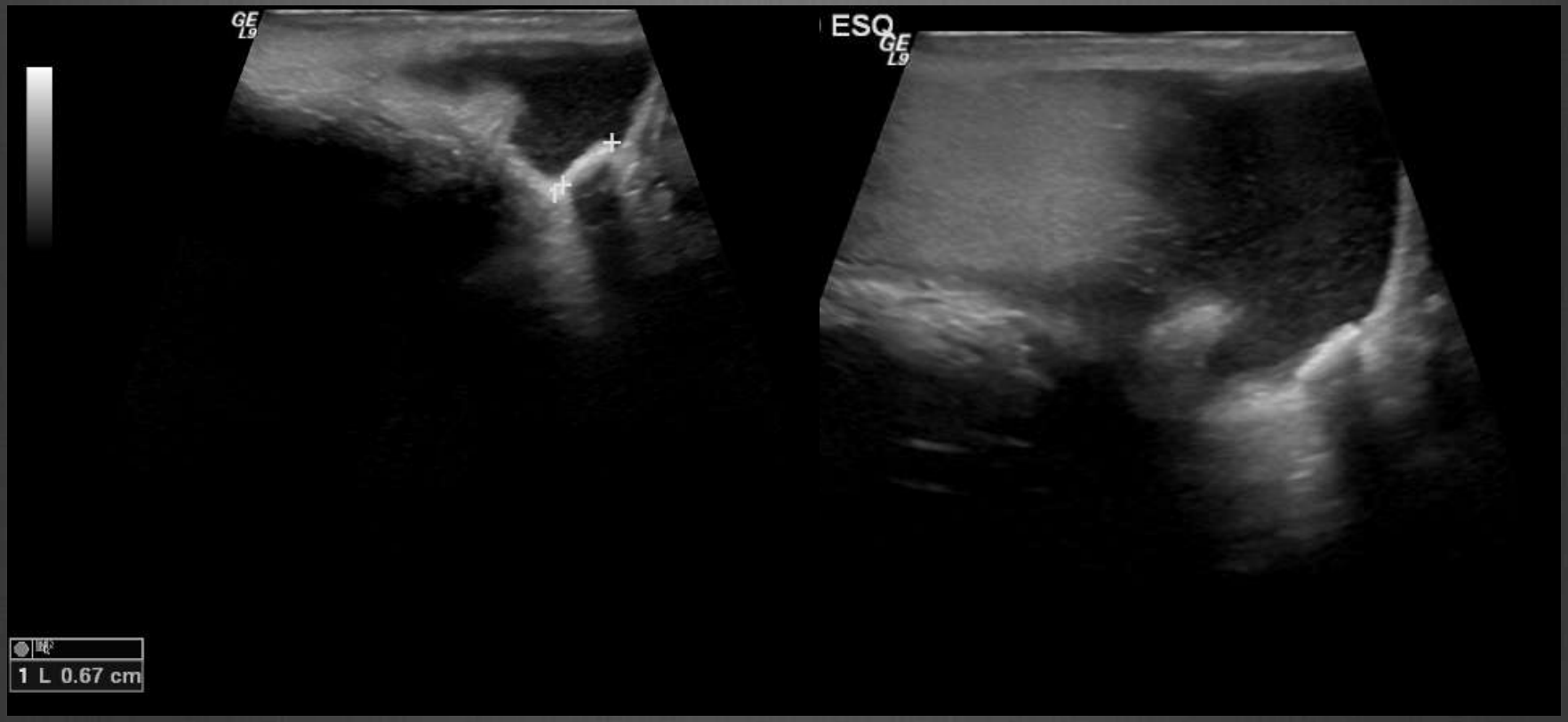

# Patologia Inflamatória

## Pseudotumor fibroso do escroto

× 2ª massa paratesticular mais frequente

× Etiologia incerta (natureza reactiva?)

× Associado a infestação por S. haematobium

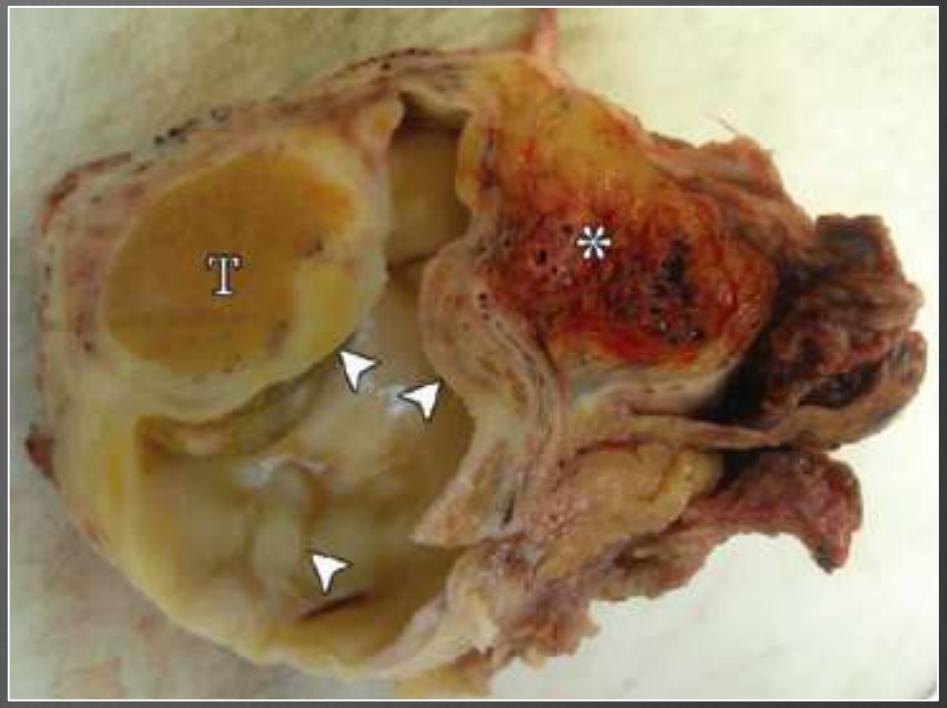


× Variantes :

- **nodular** (+frequente)
- **difusa** (necessário orquidectomia)

# Pseudotumor Fibroso

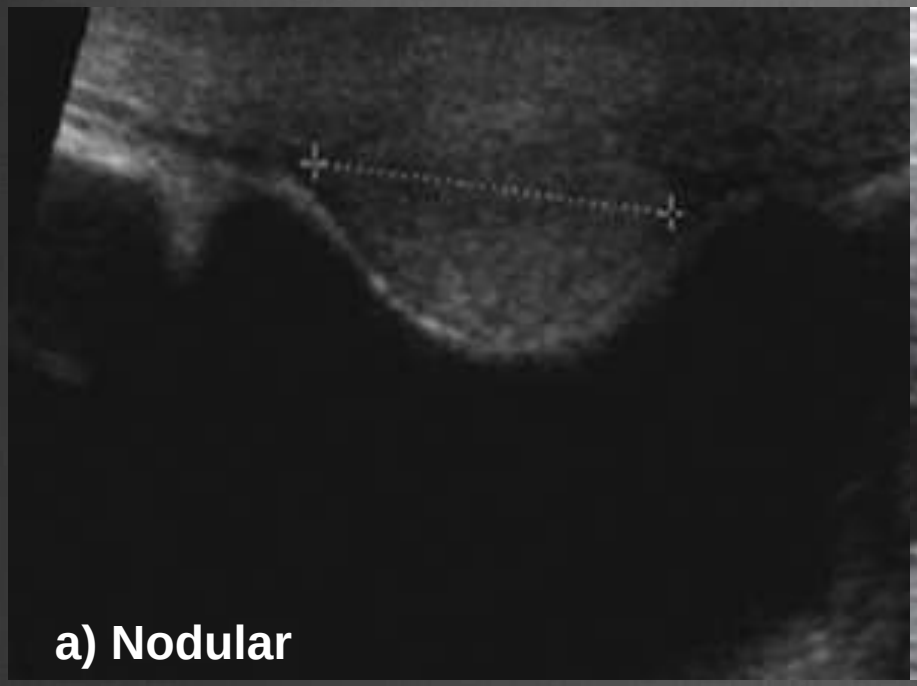

a) Nodular

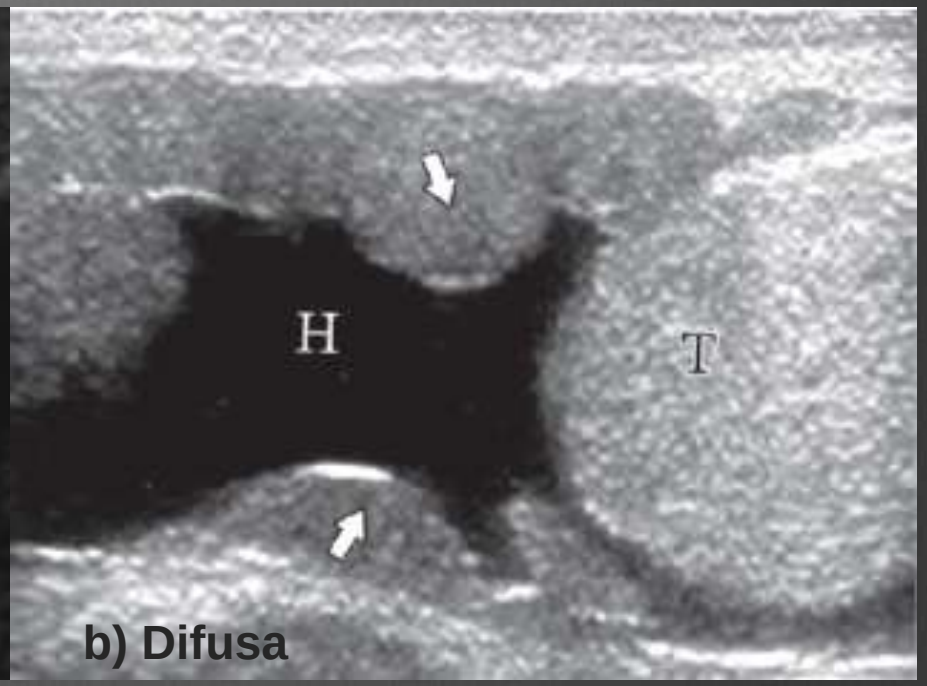


b) Difusa

# Patologia inflamatória

**Orquiepididimite**

- Causa comum de “escroto agudo” (crianças)
- Etiologia: infecciosa (+)
- Origem: bexiga ou próstata
- Clínica: desconforto à palpação / processo febril / assintomática
- Afecta sobretudo a cabeça do epidídimo (hidrocelo reativo)

# Orquiepididimite

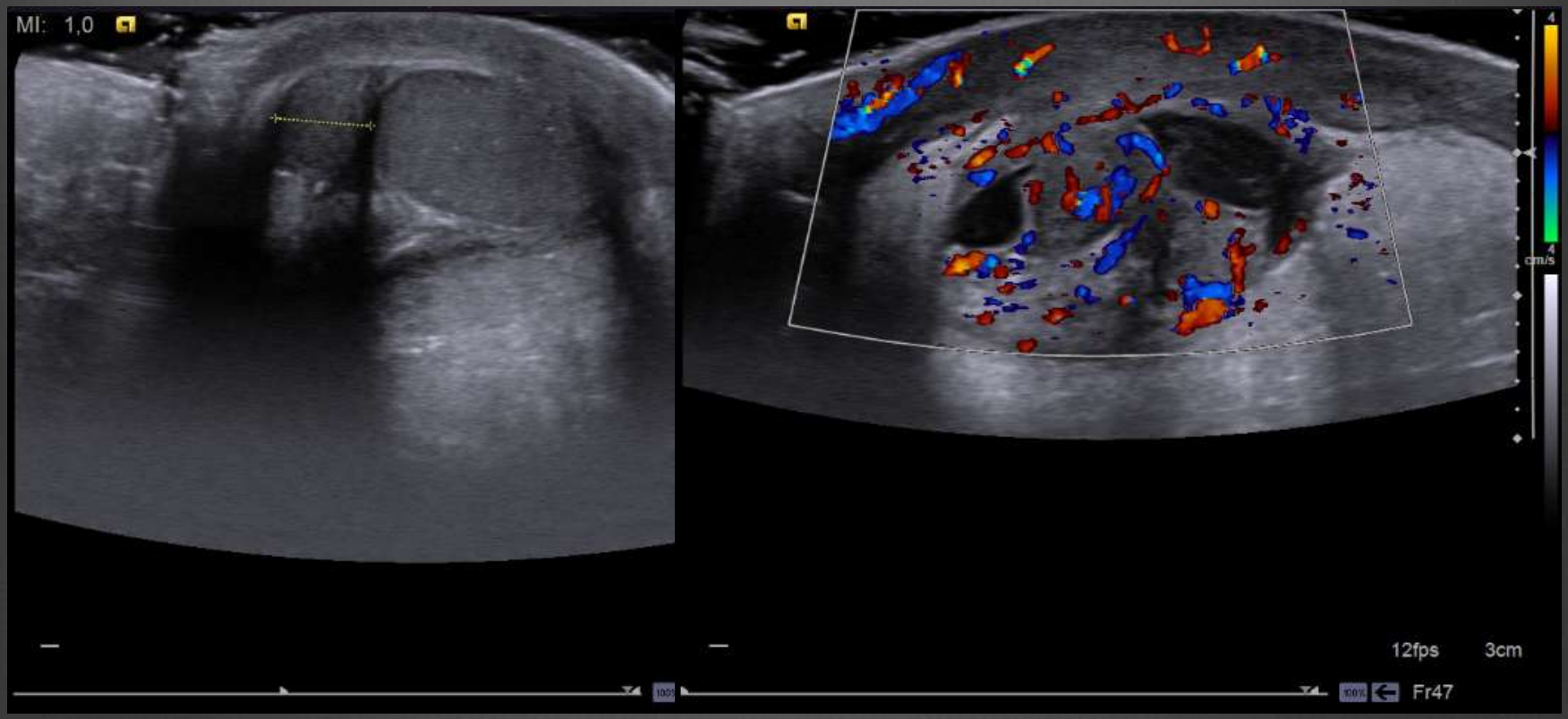

# Orquiepididimite

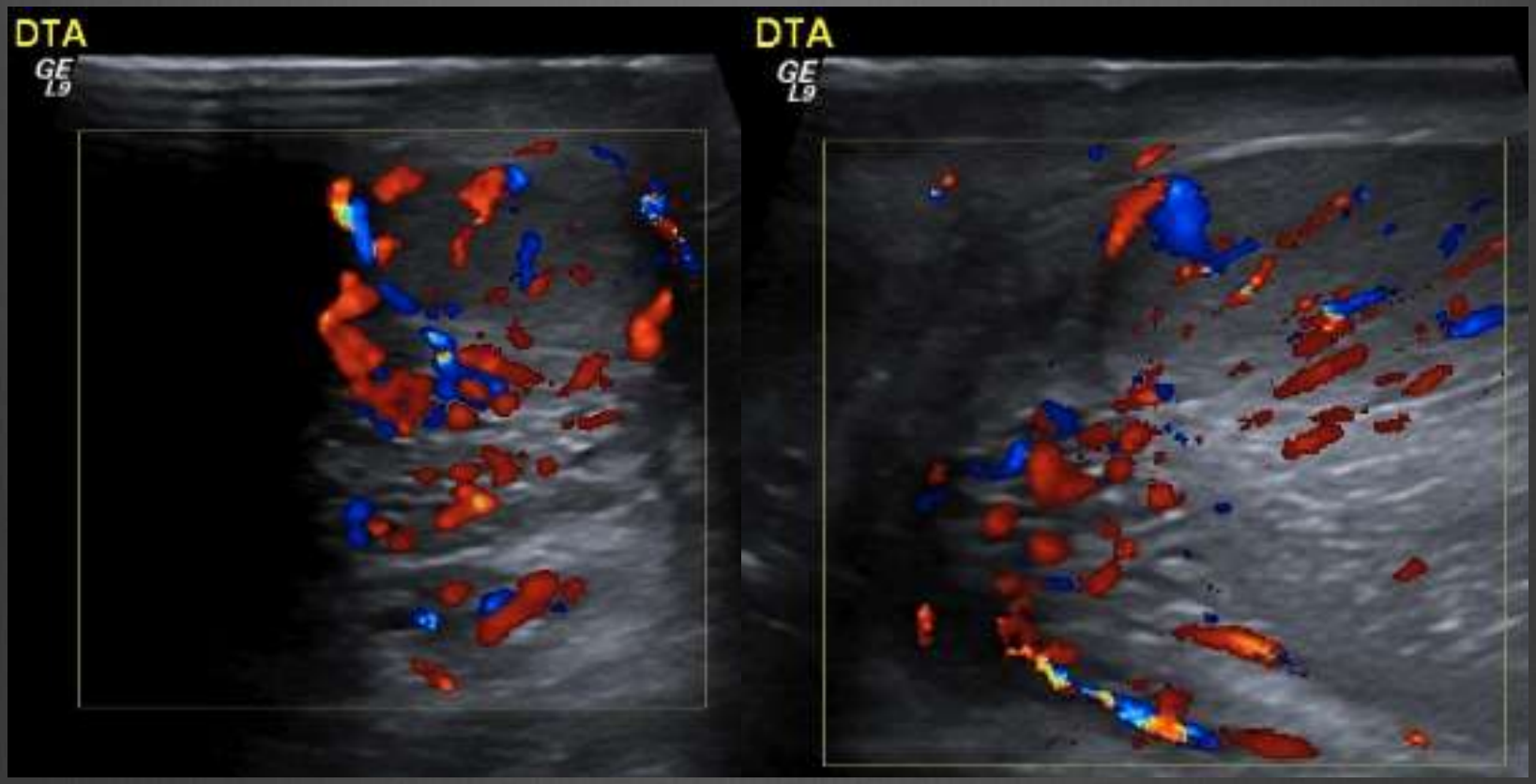

# Patologia inflamatória

**Torção dos apêndices testiculares**

- Idade pré-pubertária
- Lado esquerdo
- Clínica: dor súbita/progressiva (pólo superior dos testículos)
- Patognomónico: "*blue dot sign*"

# Torção dos apêndices testiculares

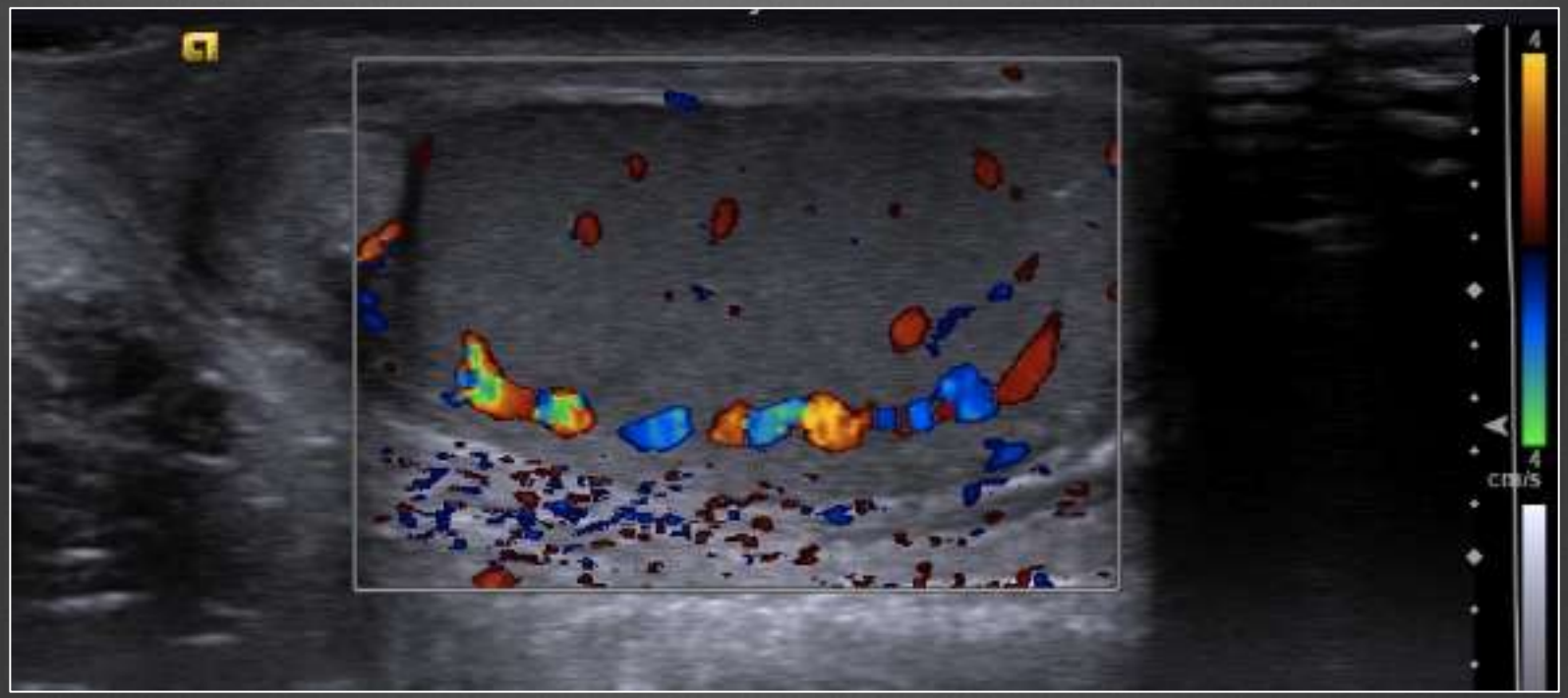

# Patologia inflamatória

## Torção Testicular

- Implica obstrução do normal fluxo vascular

(primeiro venoso, só depois arterial)

- Isquémia: depende do grau (180-720º) e duração da torção
- ≤ 4-6h desde início da torção: testículo salvável

# Patologia inflamatória

× Extravaginal

- RN (testiculos necróticos à nascença)
- ECO: hidrocelo complexo/ calcificação da túnica albugínea

× Intravaginal

- Qualquer idade (+ adolescentes)
- Factor de risco: anomalia em "*bell clapper*"

× D.D: orquiepididimite

*"Bell clapper" deformity*

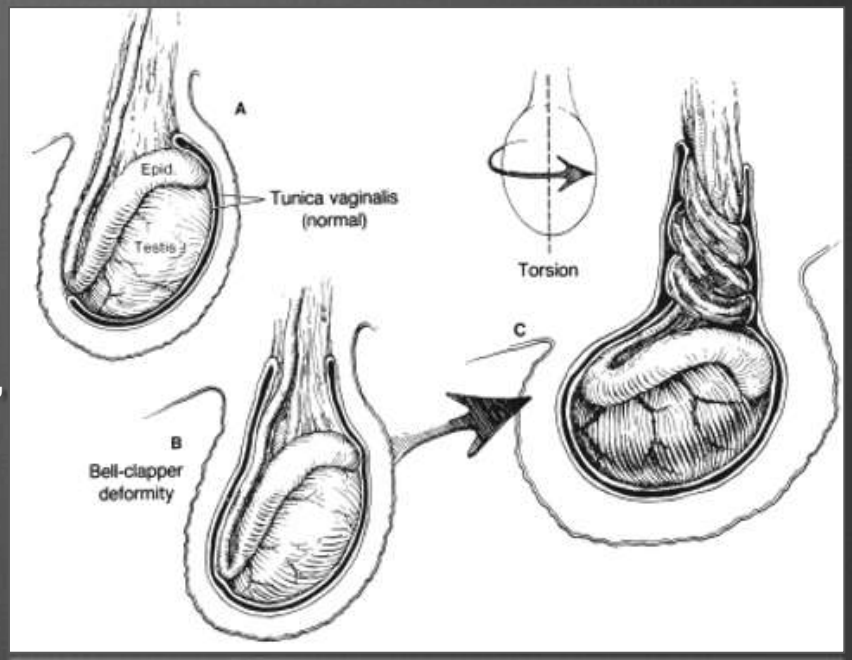

# Torção Testicular - Parcial

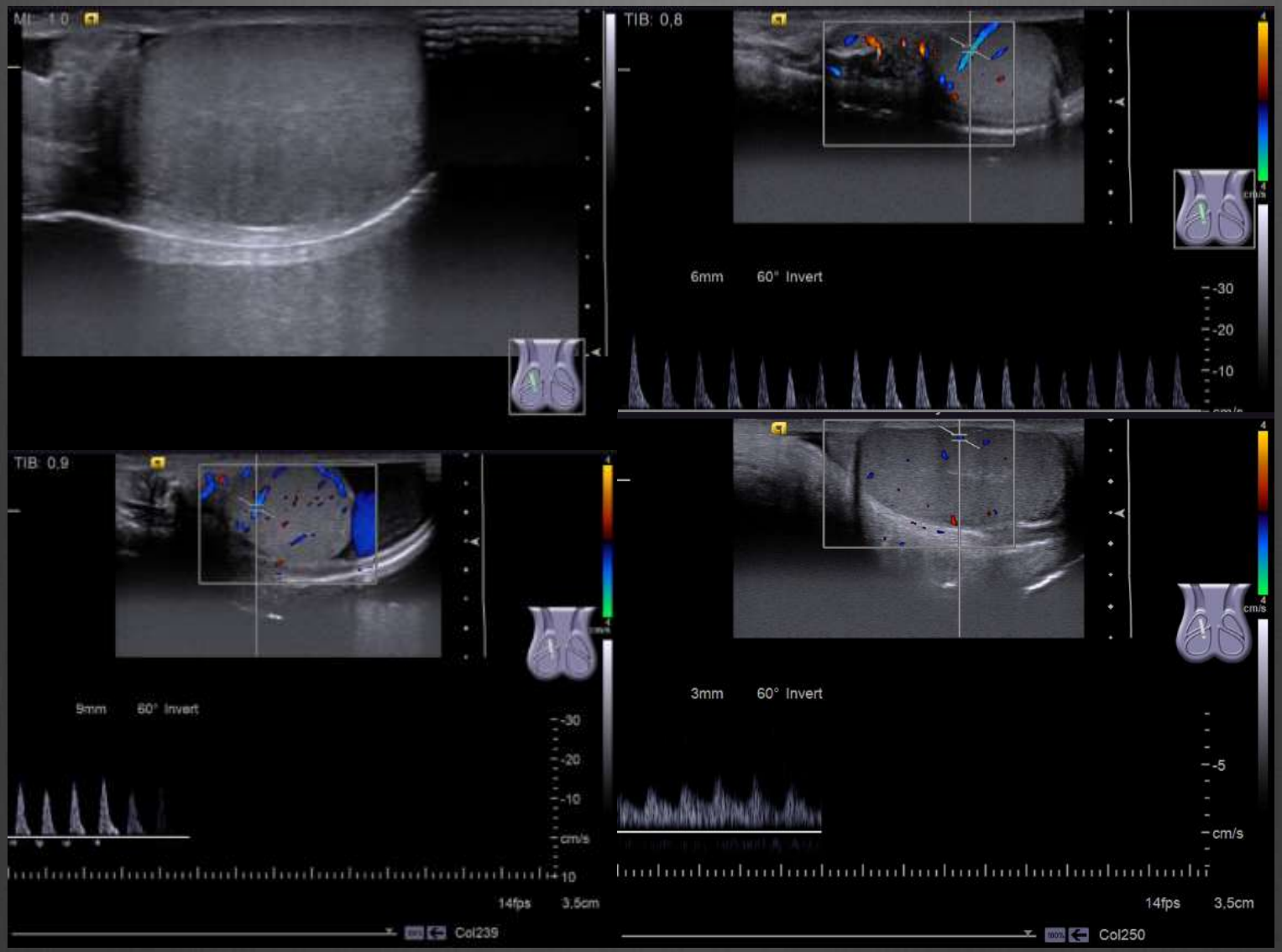

# Torção Total

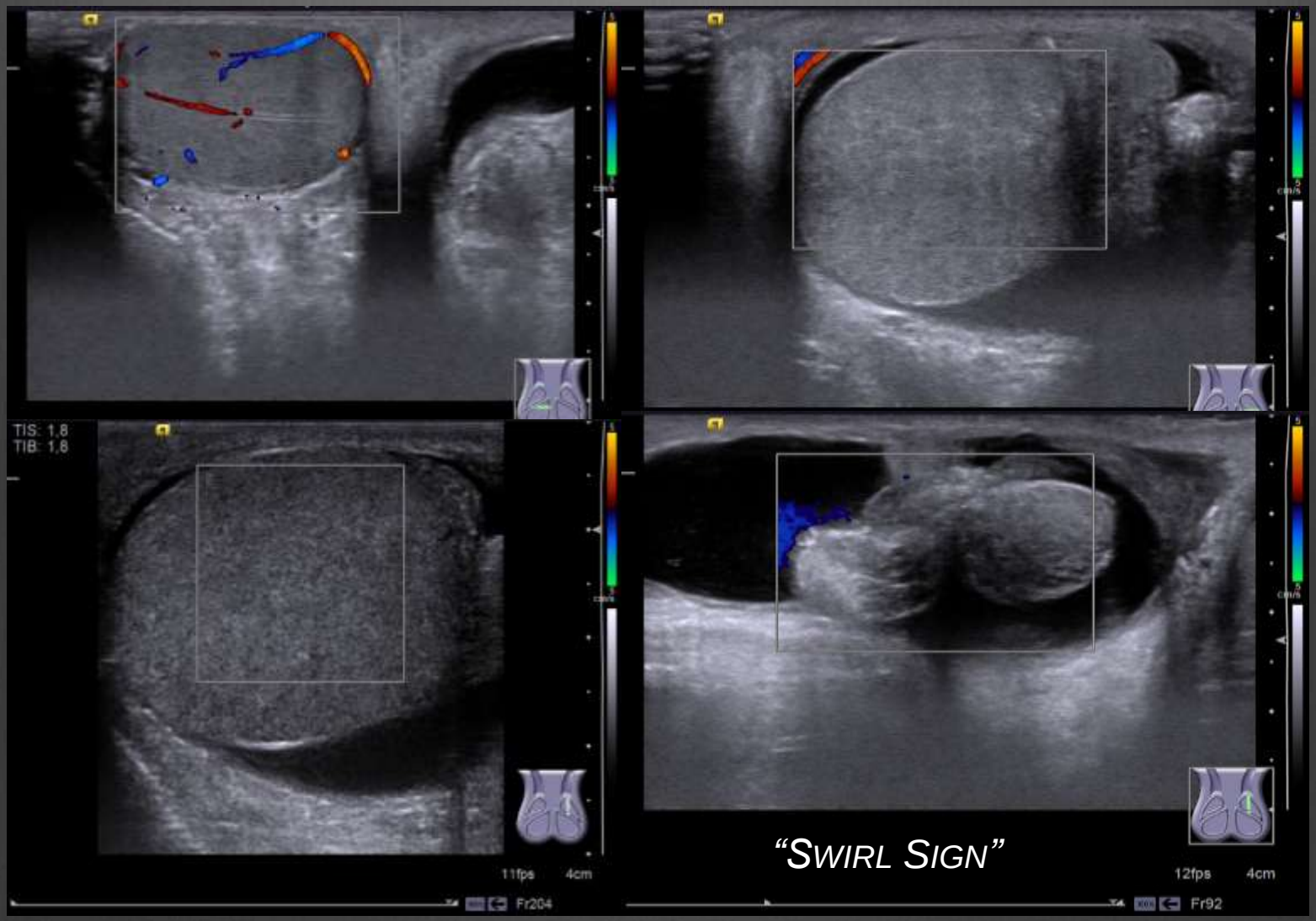


*"Swirl Sign"*

# Torção Total com necrose

# Patologia Traumática

# Patologia Traumática

- <1% de todos os traumatismos
- 50% resultam de actividade desportiva; 9-17% de acidentes de viação
- Idade variável
- Categorias principais:
  - **não penetrantes**
  - penetrantes
  - Iatrogénicos
- Diagnóstico rápido: **“tempo é testículo”**

# Patologia Traumática

**Ecografia**

Exame ideal para avaliar patologia escrotal traumática:

- Avaliação não invasiva do “conteúdo” escrotal
- Avaliação da integridade testicular
- Avaliação do fluxo sanguíneo
- Visualização de coleções (hematomas, líquido) ou corpos estranhos

# Patologia Traumática

## Hematoma

- Localização intra ou extratesticular (parede escrotal/epidídimo)
- Lesões focais ou múltiplas
- Requer “follow up” ecográfico: risco de infeção e necrose
- ECO: imagem heterogénea, complexa
  - Fase aguda – hiper ou isoecogénicos
  - Fase crónica – hipo ou anecogénicos
  - Doppler – ausência de sinal (hiperémia se infecção)

# Hematoma Intratesticular

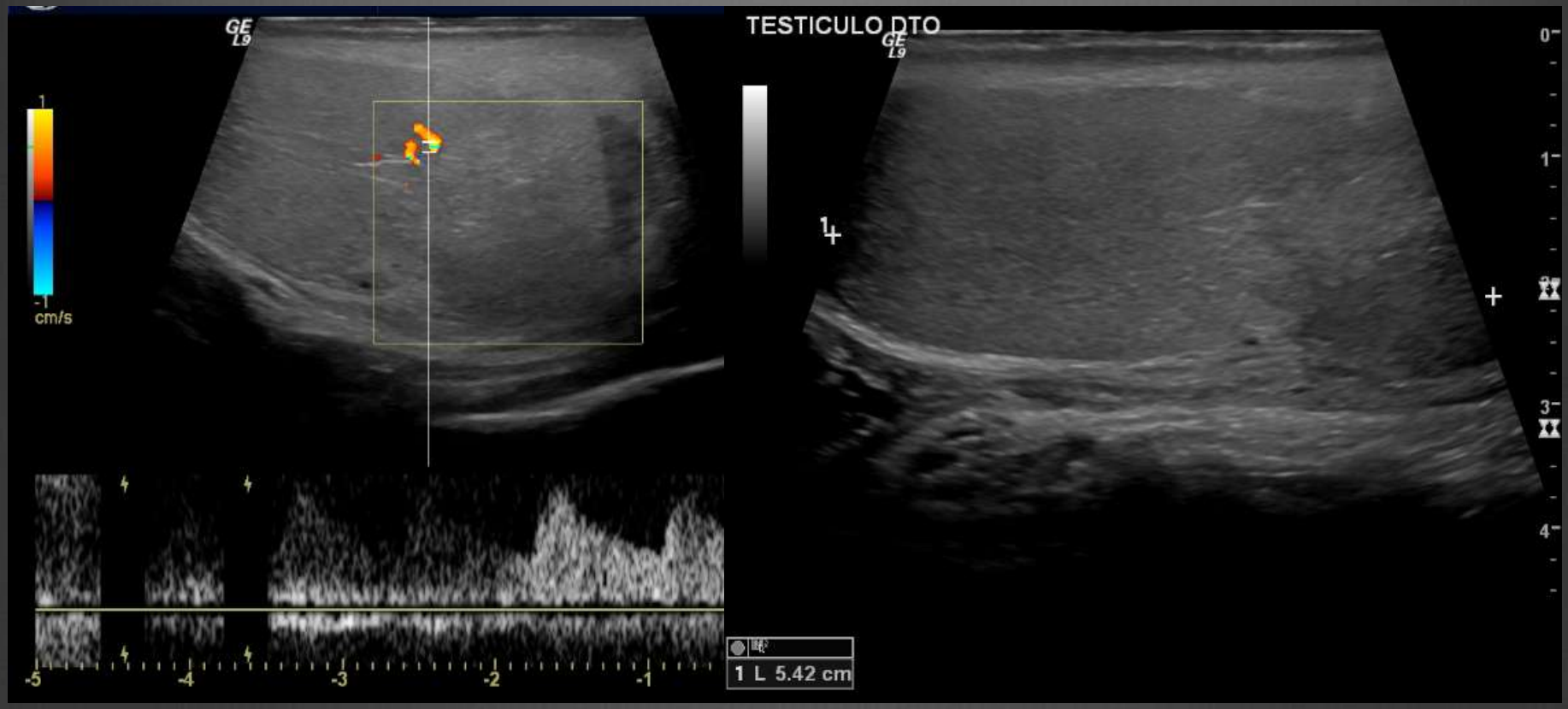

# Hematoma Paratesticular

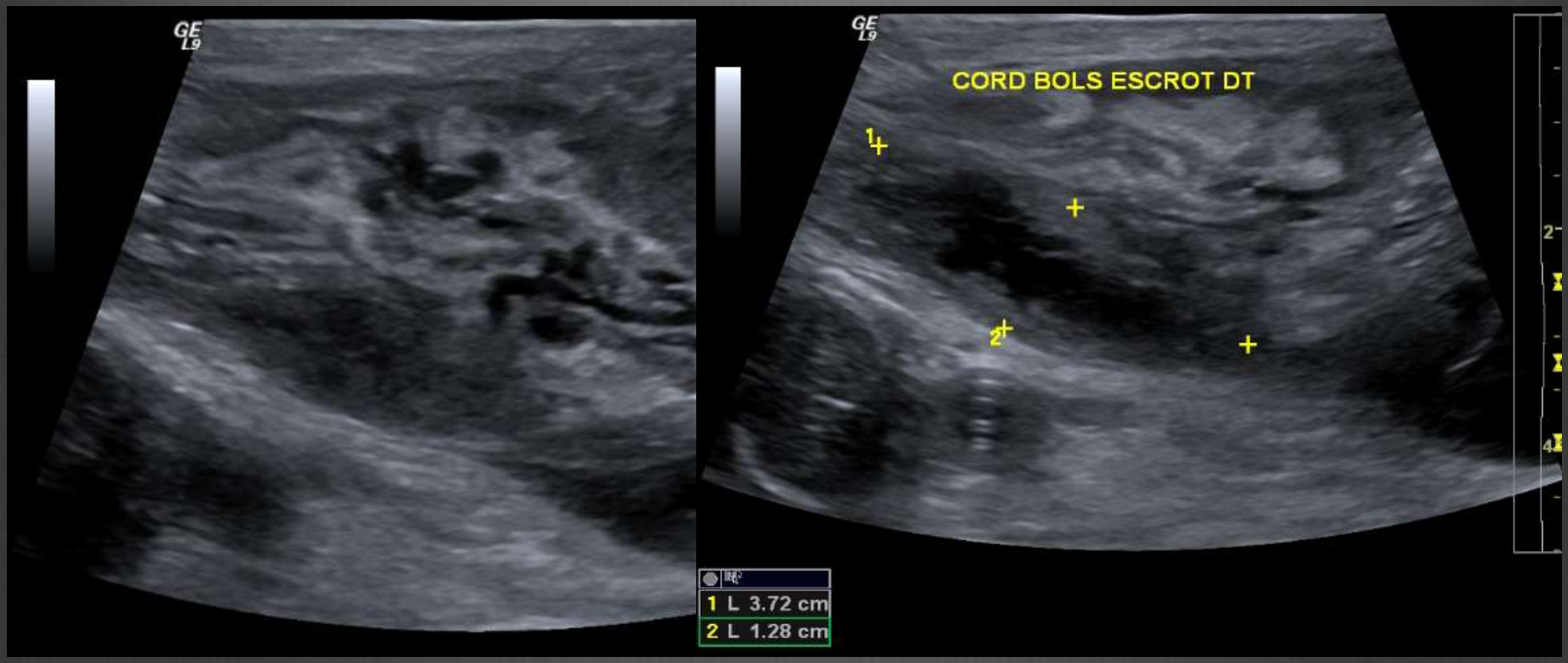

# Hematoma Paratesticular

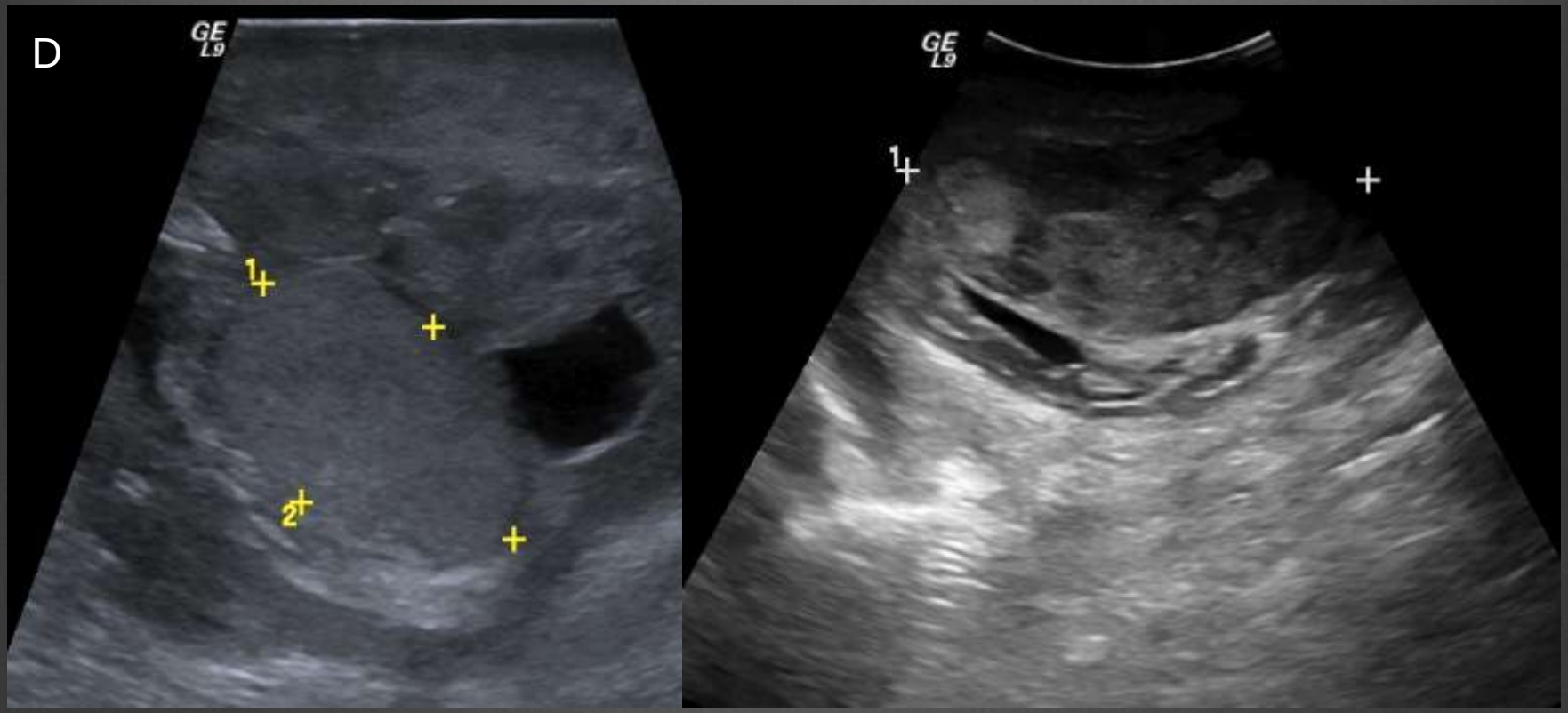

# Patologia Traumática

## Hidrocelo

- Coleções anecogénicas que surgem entre as camadas da túnica vaginalis
- 50% de origem traumática
- Diagnóstico diferencial – ruptura da uretra bulbar (extravasamento de urina para o escroto)

# Hidrocelo

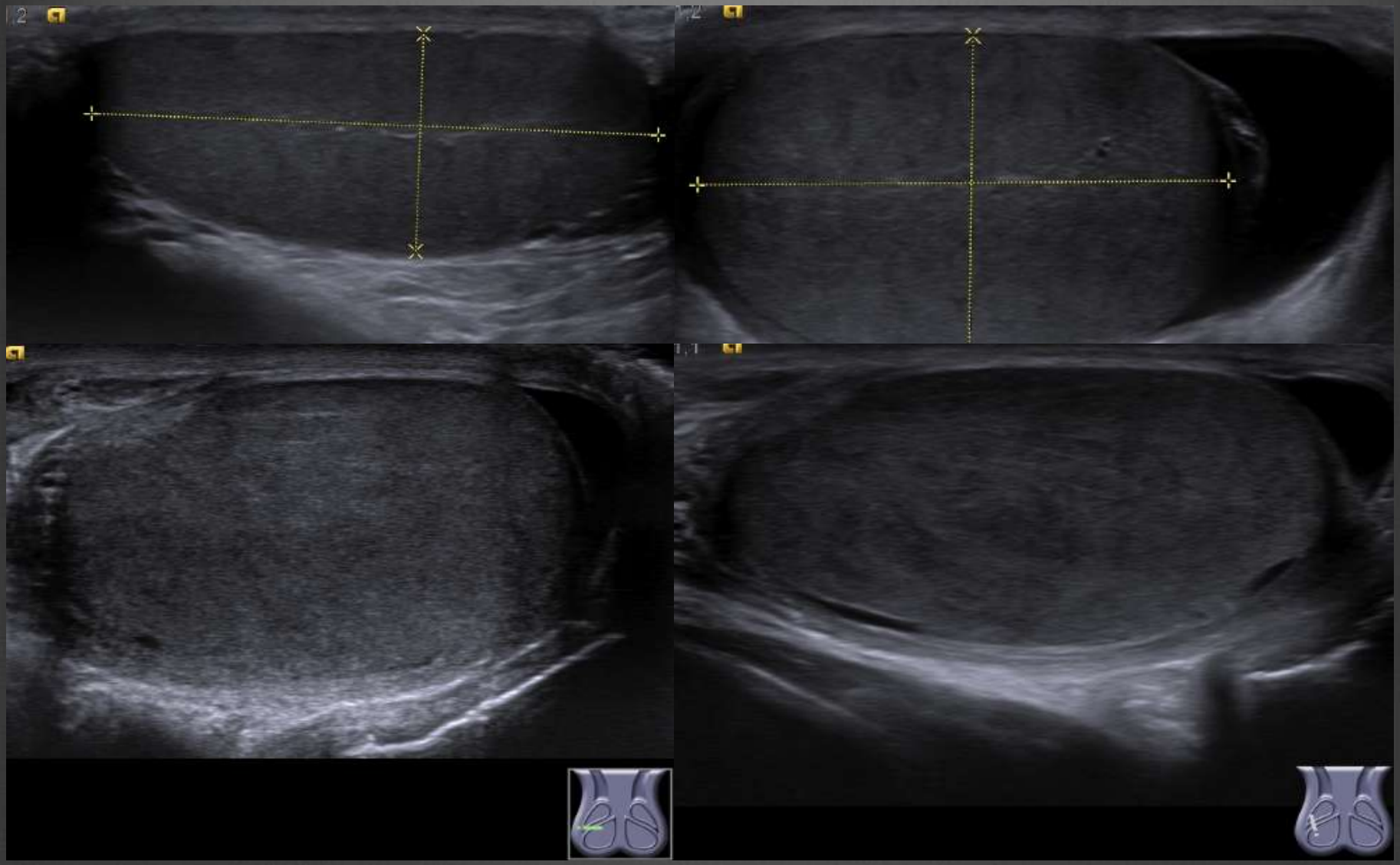

# Hidrocelo

# Patologia Traumática

**Hematocelo**

× coleções complexas entre as camadas visceral e parietal da tunica vaginalis

ECO:

- Fase aguda – ecogénicos
- Fase crónica – aspecto complexo e progressivamente hipoecogénico
- Formas subaguda e crónica – podem conter níveis líquido-líquido ou ecos internos

# Hematocelo

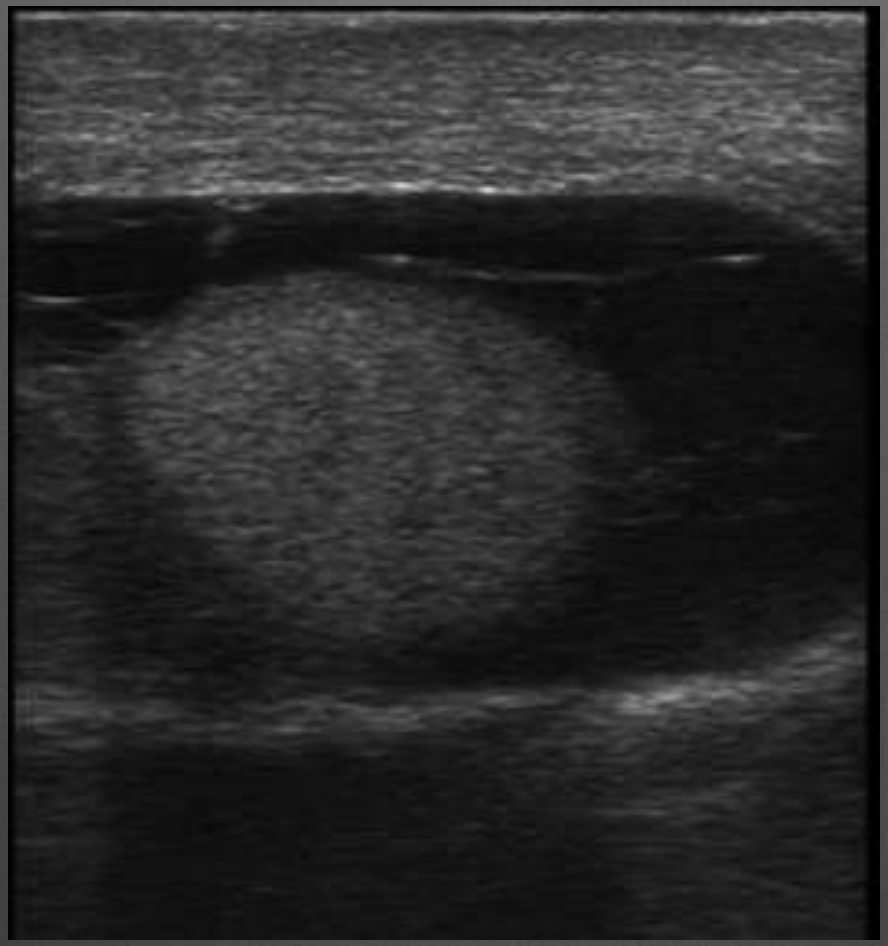

# Patologia Traumática

## Lesões Testiculares

### Fractura

- Alteração na normal arquitetura testicular
- Quebra ou perda de continuidade no parênquima

### Ruptura

- Hemorragia ou exteriorização do conteúdo testicular para o saco escrotal
- Interrupção da túnica albugínea – forte indicador de ruptura e necessidade de cirurgia emergente

# Fractura Testicular

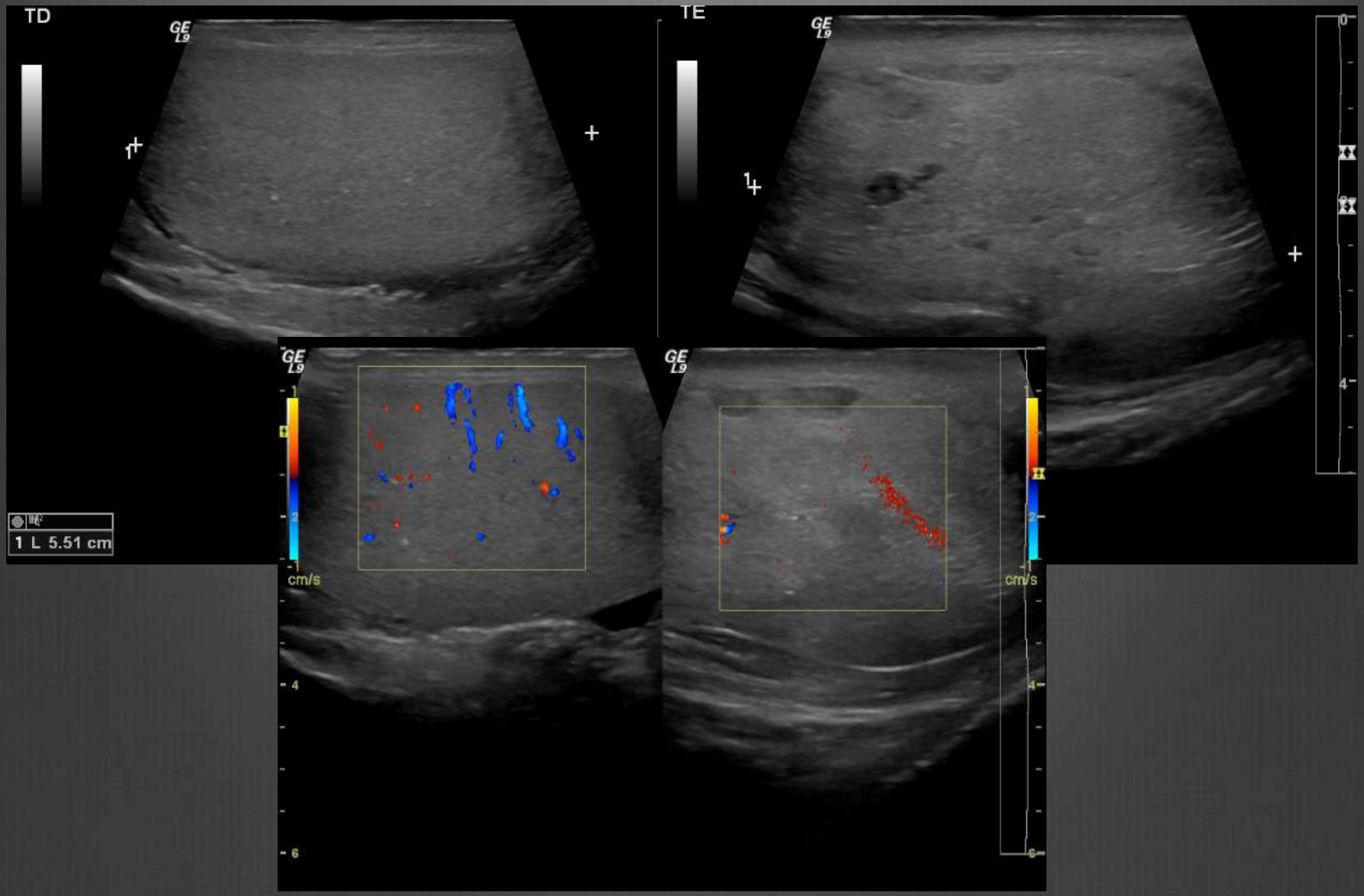

# Ruptura Testicular

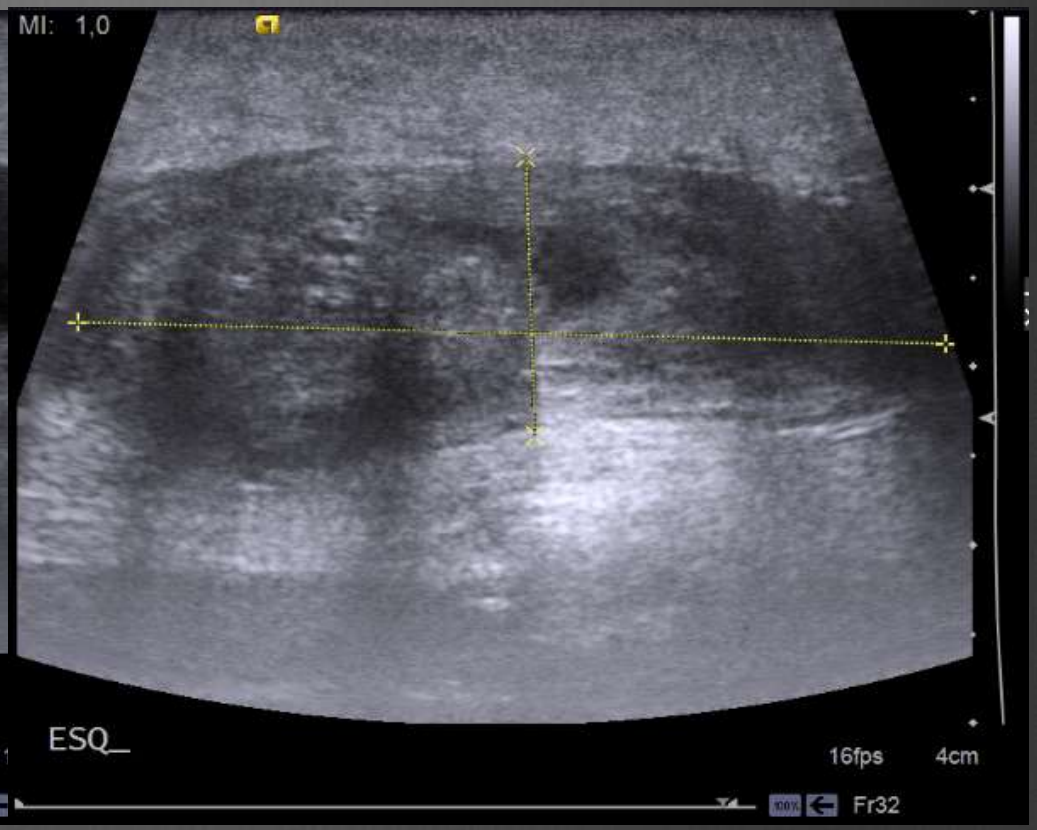

# Patologia Traumática

Complicações e achados pouco frequentes

- Epididimite /orquiepididimite
- Fractura/ ruptura epididimária
- Torção (≈não traumática)
- Tumores testiculares (10-15% são descobertos em contexto traumático)

# Patologia Neoplásica

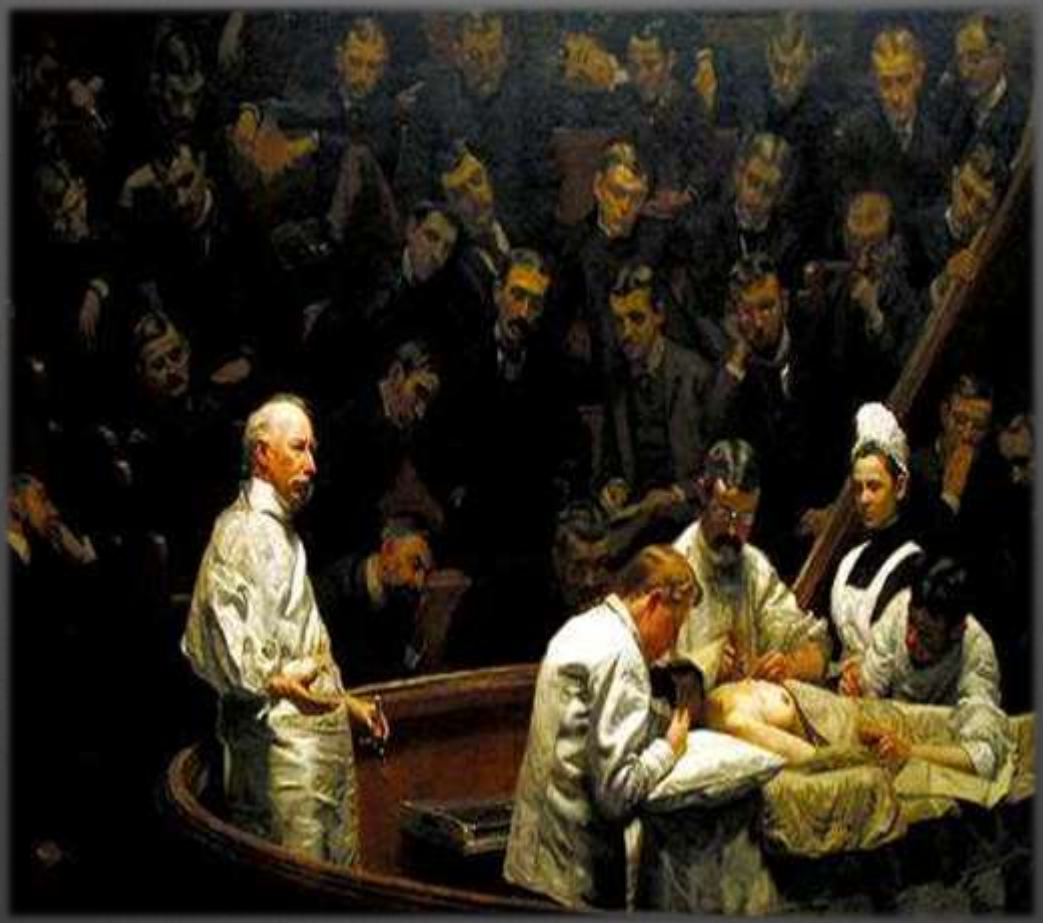

# Patologia Neoplásica

**Cordão Espermático**

Benignas
Lipoma, Quistos

Malignas
Lipossarcoma

Túnica Vaginalis

Benignas
Tumores adenomatóides, Quistos

Malignas
Mesotelioma

# Testículo e Epidídimo

## Benignas

Epidídimo: tumores adenomatóides, quistos, granulomas

Testículo: quisto dermóide, quisto simples, quisto da túnica albugínea

## Malignas

Epidídimo: sarcoma, metástases, adenocarcinoma

Testículo: tumores de célls. germinativas, do cordão, tumores não específicos do estroma

# Cordão espermático

## Lipomas

- 50% dos tumores do cordão
- Microscópicos ou atingir grandes dimensões (3,2Kg)
- Sem idade específica
- ECO: inespecíficas; lesões hiper ou hipoecogénicas (conteúdo fibroso, mixóide ou vascular)
- Melhor caracterizaçao: RM

Se se excluir lipoma: 50% das massas são malignas (+ sarcomas)

# Lipoma do Cordão

# Cordão Espermático

## Sarcomas

- Origem abaixo do orifício inguinal externo (originam massas escrotais > massas inguinais)
- Mais frequentes:
  - rabdomiossarcomas (crianças)
  - lipossarcomas (adultos)
- Idade: 16-90 (56) anos
- ECO: aspecto inespecífico
- Caracterização com RM ou TC

# Lipossarcoma do Cordão

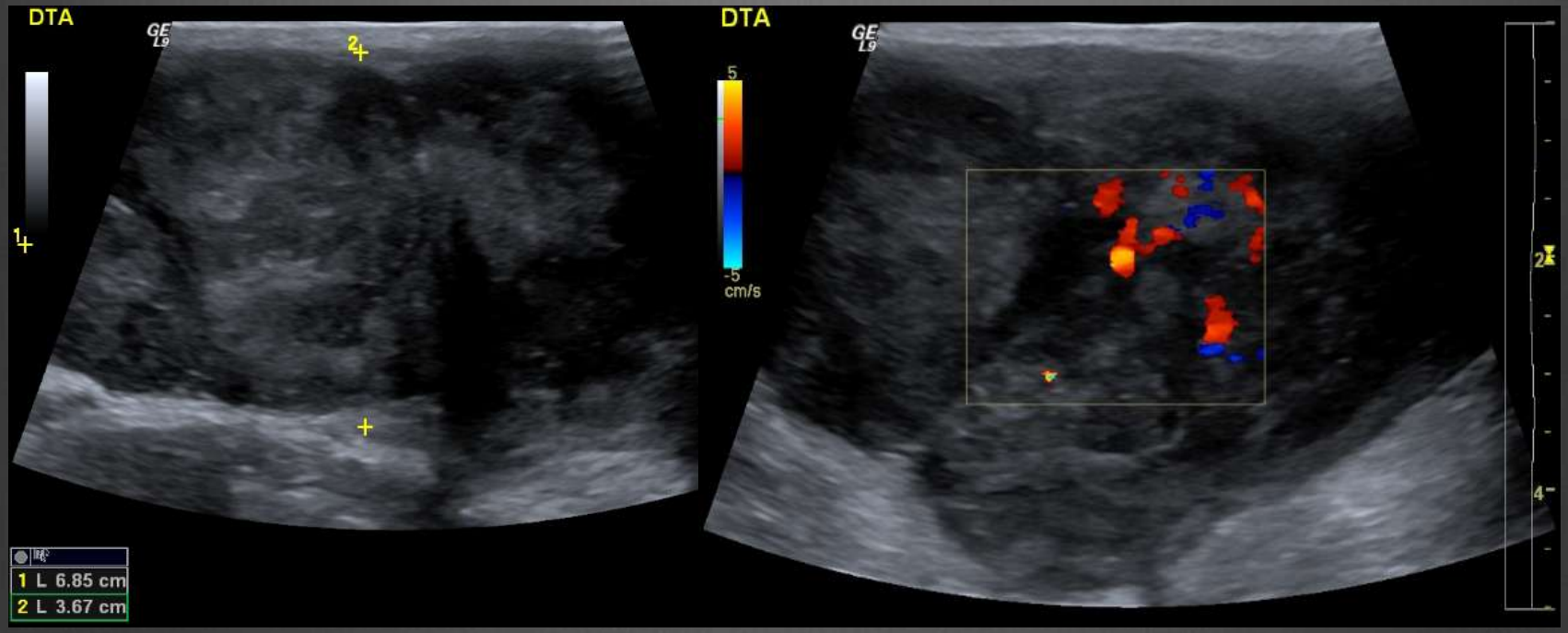

# Túnica vaginalis

- Tumores primários são pouco frequentes
- Maioria das lesões têm origem nas células mesoteliais:
  - Tumores adenomatóides
  - Quistos
  - Outras lesões:

Benignas: lipomas e leiomiomas (raros)

Malignas: mesotelioma, sarcomas

# Túnica vaginalis

## Tumores Adenomatóides

- Tumor benigno mesotelial mais comum (estruturas paratesticulares)
- Afecta epidídimo>túnica vaginalis
- Histogénese controversa
- Clínica: massa indolor

ECO:

- “indentação” nos contornos testiculares, foco anecogénico (transformação quística);
- se invasivo – difícil distinguir de lesão maligna (biópsia)

# Túnica Vaginalis

**Mesotelioma**

- Raro (+ envolvimento pleural, peritoneal e pericárdio)
- Factores de risco: exposição ao asbesto, trauma, herniorrafia, hidrocelo de longa duração
- Benignos (mais raros) ou malignos
- ECO: variável
- Diagnóstico: citologia/ biópsia
- Tratamento: orquidectomia

# Epidídimo

## Lesões Epididimárias

× Benignas:

- Tumores adenomatóides (cauda)
- Quistos (20-40% das massas epididimárias) e Espermatocelos
- Granulomas

× Malignas (raras)

- Sarcomas
- Metástases
- Adenocarcinoma
- Linfoma (envolvimento microscópico)

# Tumor Adenomatóide

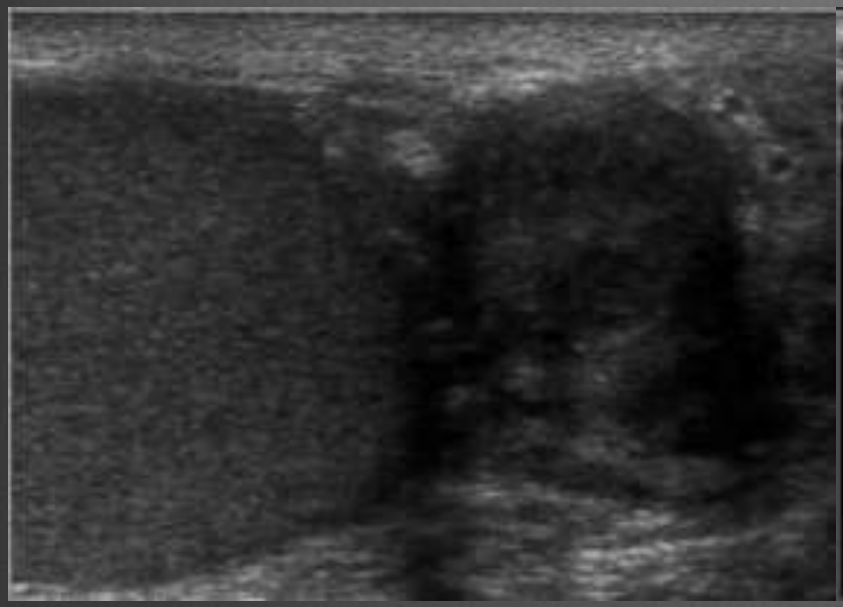

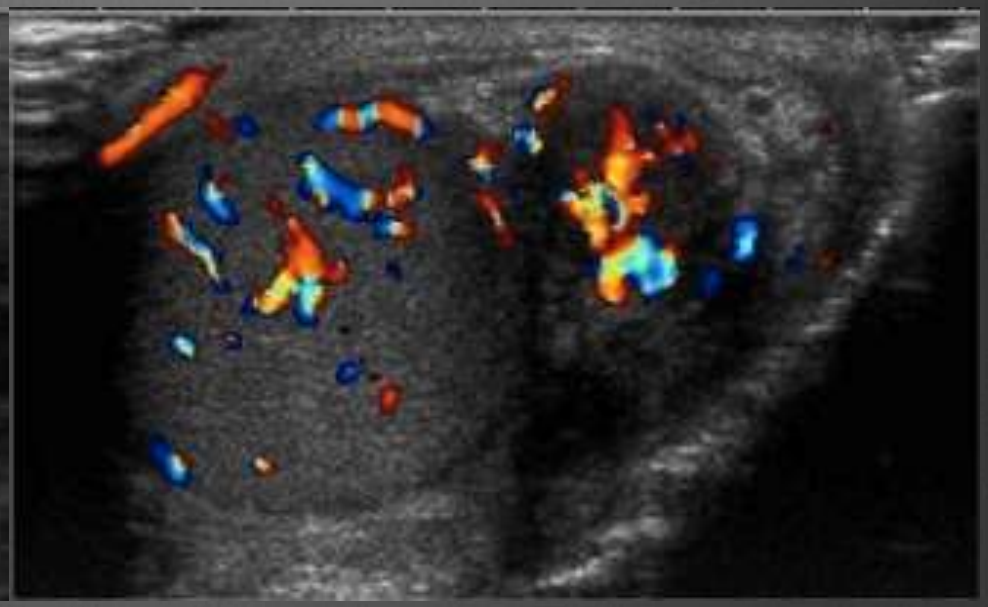

# Epidídimo

## Quisto Epididimário e Espermatocelo

- Representam “massas” escrotais extra-testiculares
- Difícil distinção ecográfica
- ECO:
  - Quisto: imagem anecogénica, bem definida (cabeça, corpo ou cauda)
  - Espermatocelo:

    imagem quística, uni ou multiloculada, com ou sem ecos internos

    cabeça, 1-2cm

# Quisto Epididimário

# Epidídimo

**Lesões Epididimárias**

Malignas (raras)

- Sarcomas
- Metástases
- Adenocarcinoma
- Linfoma (envolvimento microscópico)

# Testículo

Lesões Benignas:

- Quisto Dermóide
- Quisto Intratesticular Simples
- Quisto da Túnica Albugínea

Lesões Malignas:

- **Tumores de Células Germinativas**(95%)

a) Seminomatosos

b) Não Seminomatosos (teratomas,coriocarcinomas, mistos)

- **Tumores do Cordão Sexual** (4%)

  células de Leydig

  células de Sertoli

- **Tumores Não Específicos do Estroma**

European Association of Urology

# Testículo

## Quisto Dermóide/Epidermóide

- Pouco frequente; origem em células germinativas
- Idade variável: 20-40 anos
- Assintomático; massa indolor palpável
- ECO: depende da maturação e quantidade de queratina; padrão “casca de cebola”

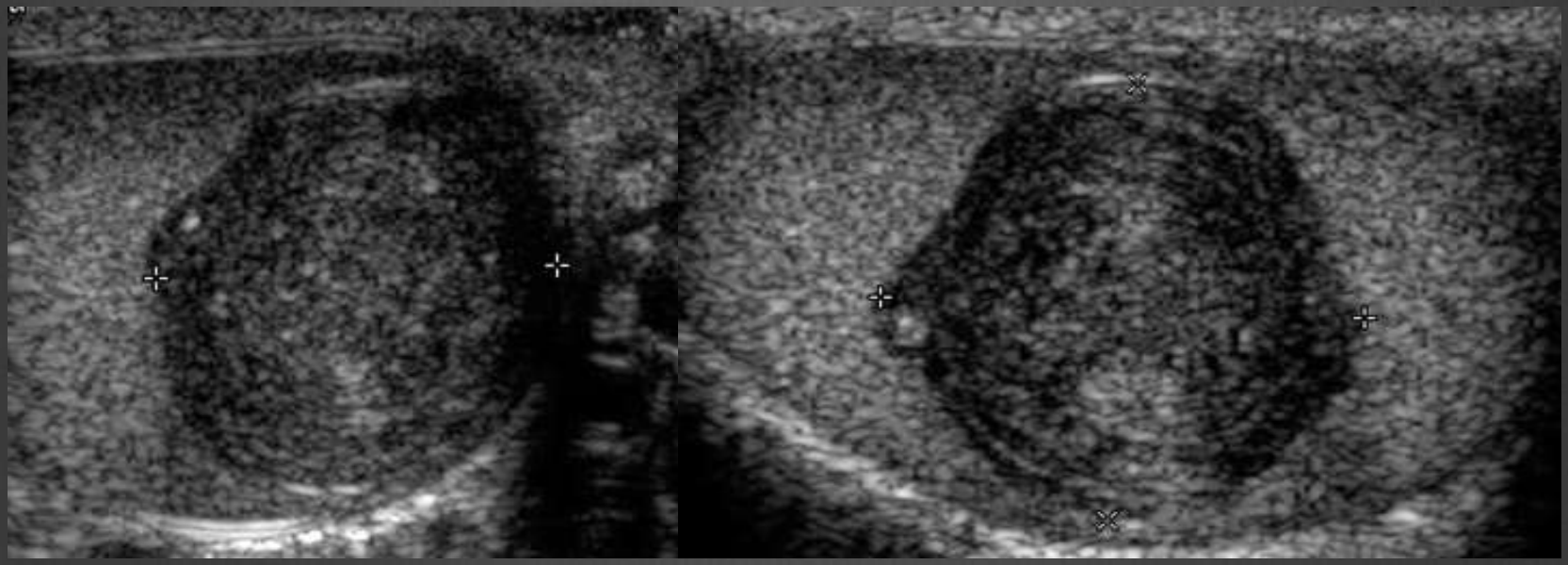

# Testículo

## Quistos Simples e da Túnica Albugínea

### Quisto simples

- Idade >40 anos
- Etiologia incerta (congénita? pós-traumática?inflamação?cirurgia?)
- Assintomáticos (massa não palpável)
- ECO: imagem anecogénica, paredes finas, reforço posterior dos ecos; 2mm-2cm; adjacente ao mediastino

### Quisto da Túnica Albugínea

- Variante do anterior
- ECO: imagem anecogénica, periférica, 2-5mm, uni ou multiloculado, com ou sem calcificação periférica

# Quisto Intratesticular Simples

# Quisto da túnica albugínea

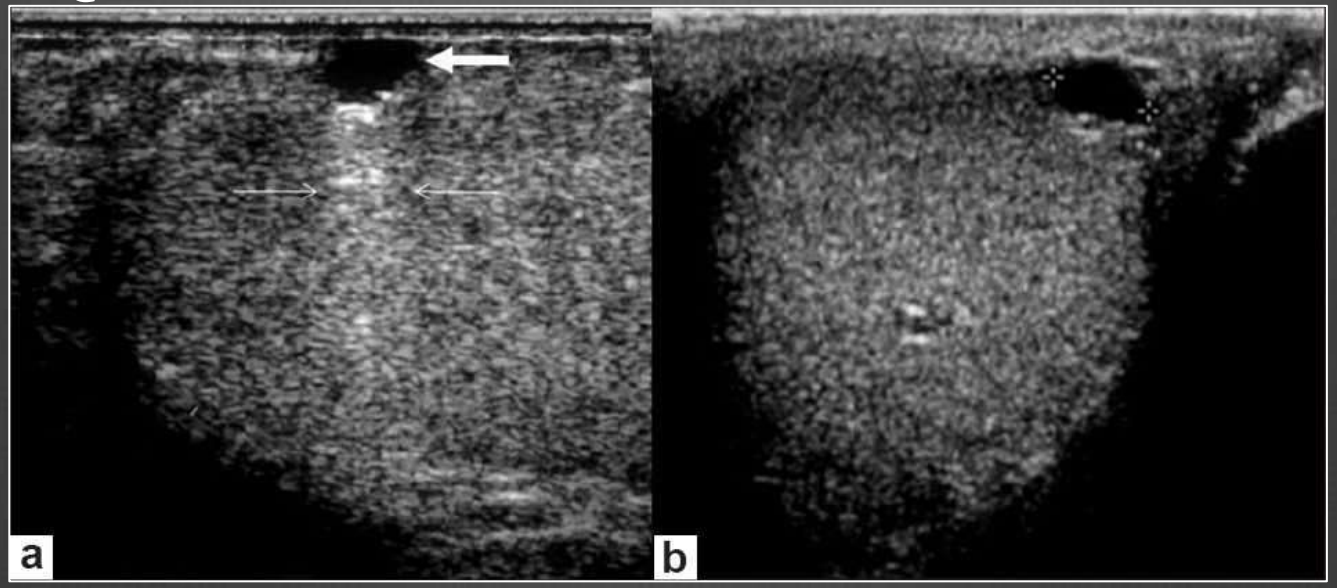

# Testículo

**Lesões Testiculares Malignas**

Tumores de Células Germinativas

**a) Seminomatosos**

- Frequentes: 50% dos tumores germinativos
- Idade: 40 anos
- Bom prognóstico (resposta à QT e RT)
- Factores de risco: criptorquidia, disgenesia testicular, Klinefelter, infertilidade

# Testículo

Seminomas – aspecto ecográfico

- Lesão hipoecogénica, relativamente homogénea
- Substituição total do testículo (>50% casos)
- Componente quístico (10%)
- Confinados à tunica albugínea

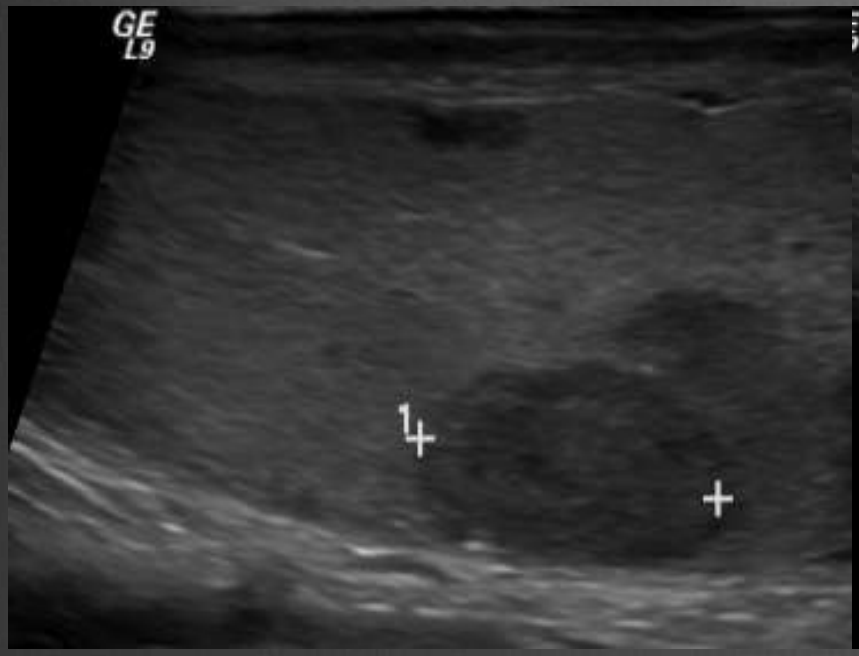


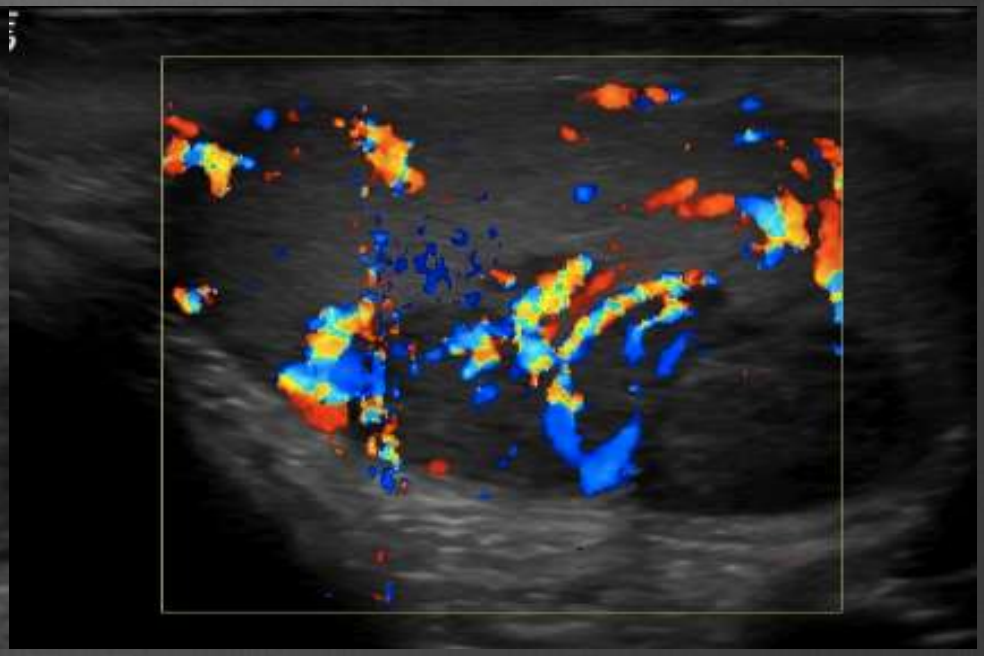

# SEMINOMA - MULTIFOCAL

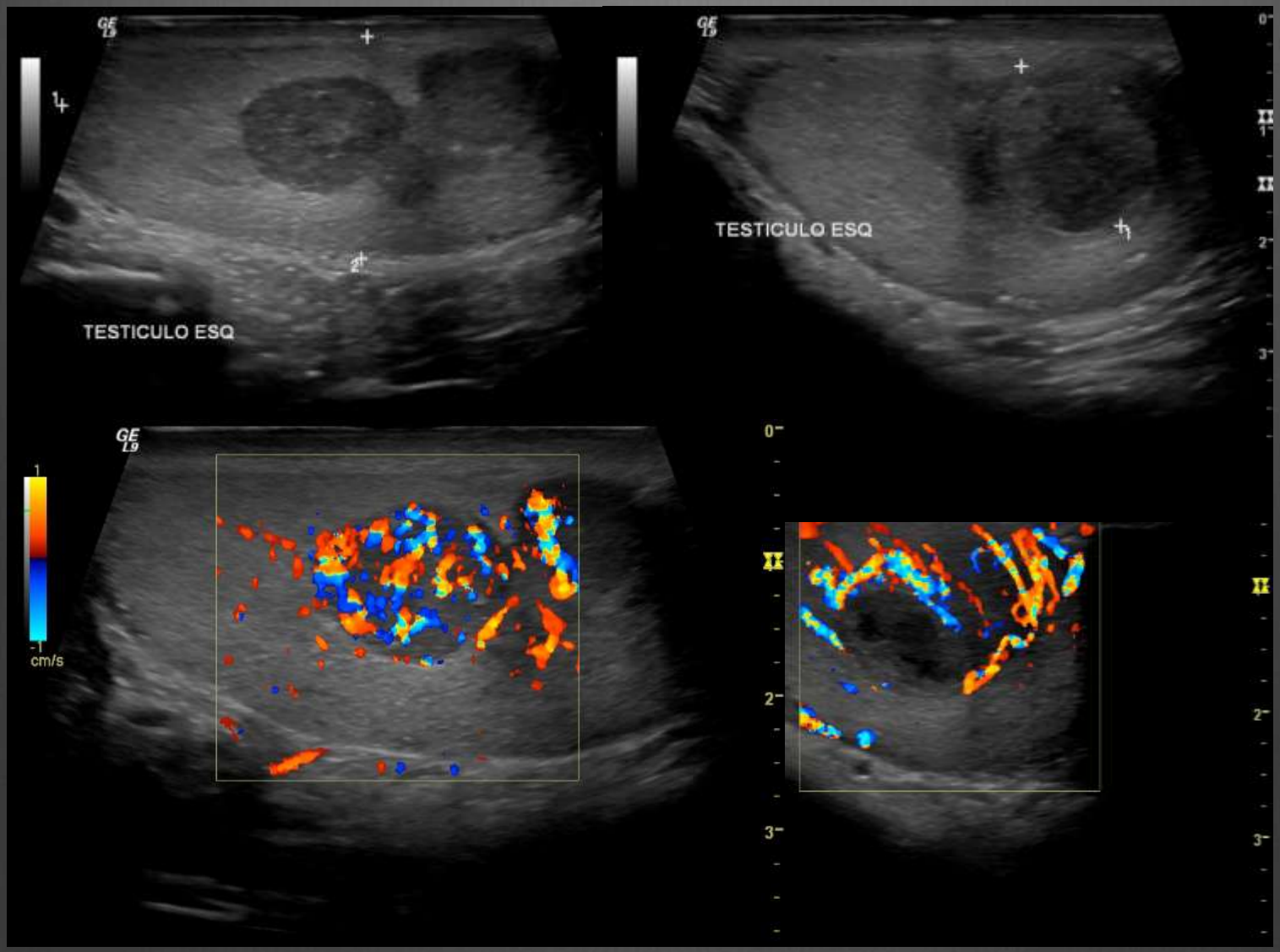

# SEMINOMA MISTO

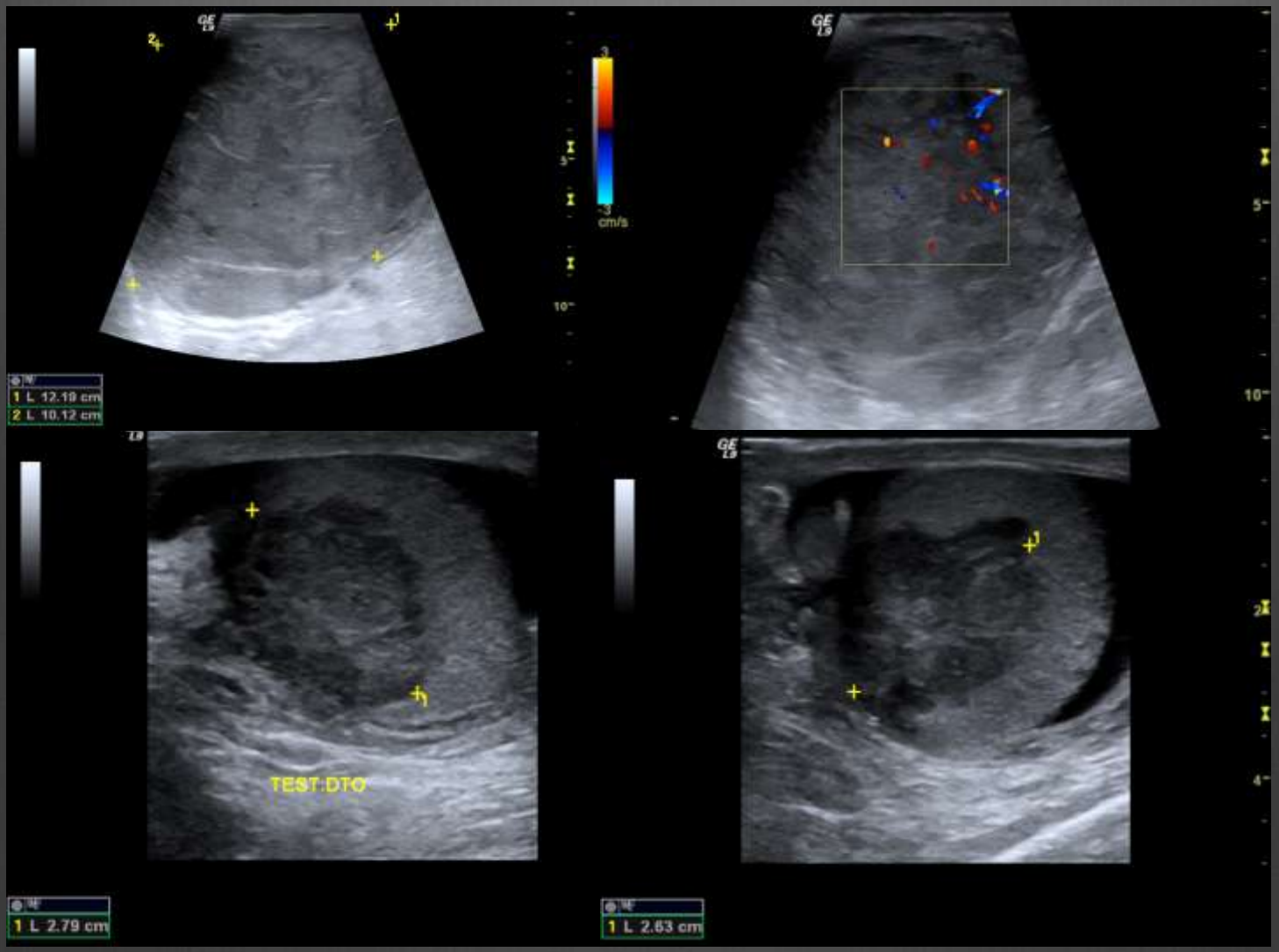

# Testículo

## b)Não Seminomatosos

- Múltiplos padrões histológicos
- Indivíduos jovens (30A)
- Aspecto macroscópico e ecográfico depende da percentagem de cada componente
- Teratoma e coriocarcinoma podem sofrer fenómeno *"burned-out"*
- Ecoestrutura heterogénea, margens mal definidas/irregulares, focos ecogénicos e componente quística

# Testículo

## Teratoma

- Pode surgir em qualquer idade
- Forma pura: 2º tumor testicular mais frequente (pré-pubertário)
- Misto: 50% dos tumores de células germinativas
- ECO: ecoestrutura heterogénea, contornos mal definidos, componente quística, focos ecogénicos (hemorragia, fibrose, calcificação)

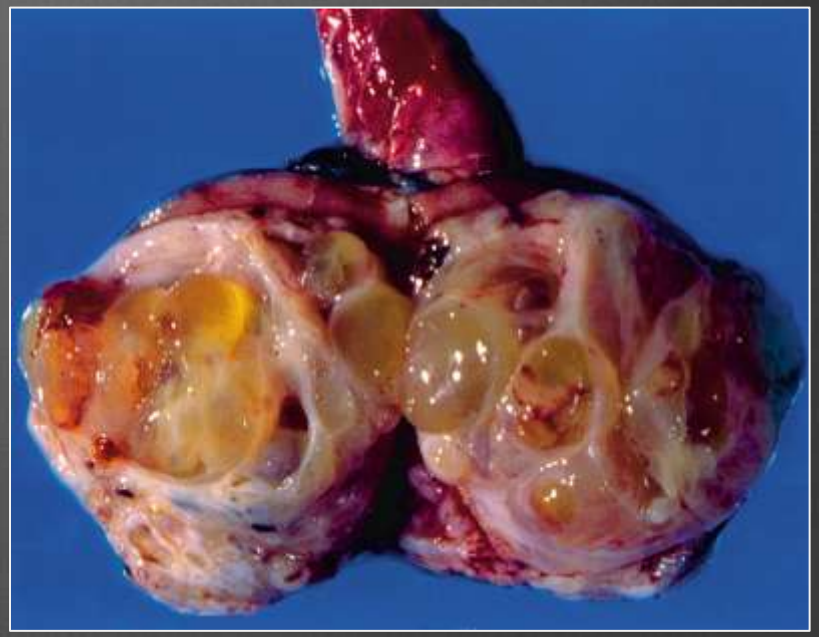

# TERATOMA

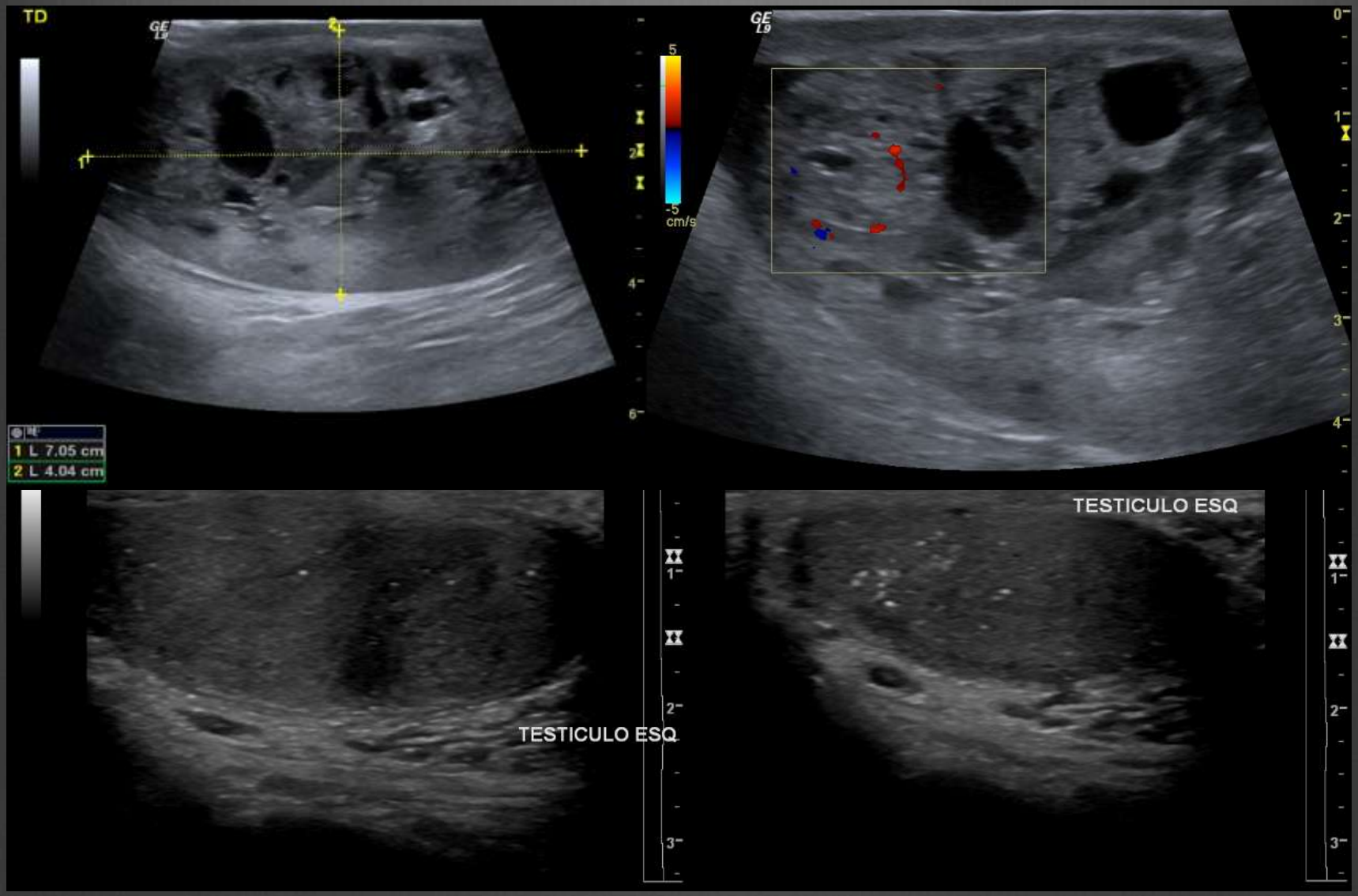

# Testículo

## Coriocarcinoma

- Componente mais frequente em cerca de 16% dos tumores mistos
- Causa aumento da bHCG (sincicio e citotrofoblasto)
- Metastização hematogénea frequente
- ECO: ecoestrutura mista (componentes quísticos e sólidos)

# Testículo

## Tumores do Cordão Sexual

- Tumor de células de Leydig (+ comum)
- Tumor de células de Sertoli

- "Incidentalomas"
- ECO: sem padrão específico, habitualmente lesões hipoecogénicas bem definidas

## Tumores Não específicos do Estroma

- Habitualmente não apresentam imagens ecográficas características

# Tumores do Cordão Sexual

## Tumor de células de Leydig

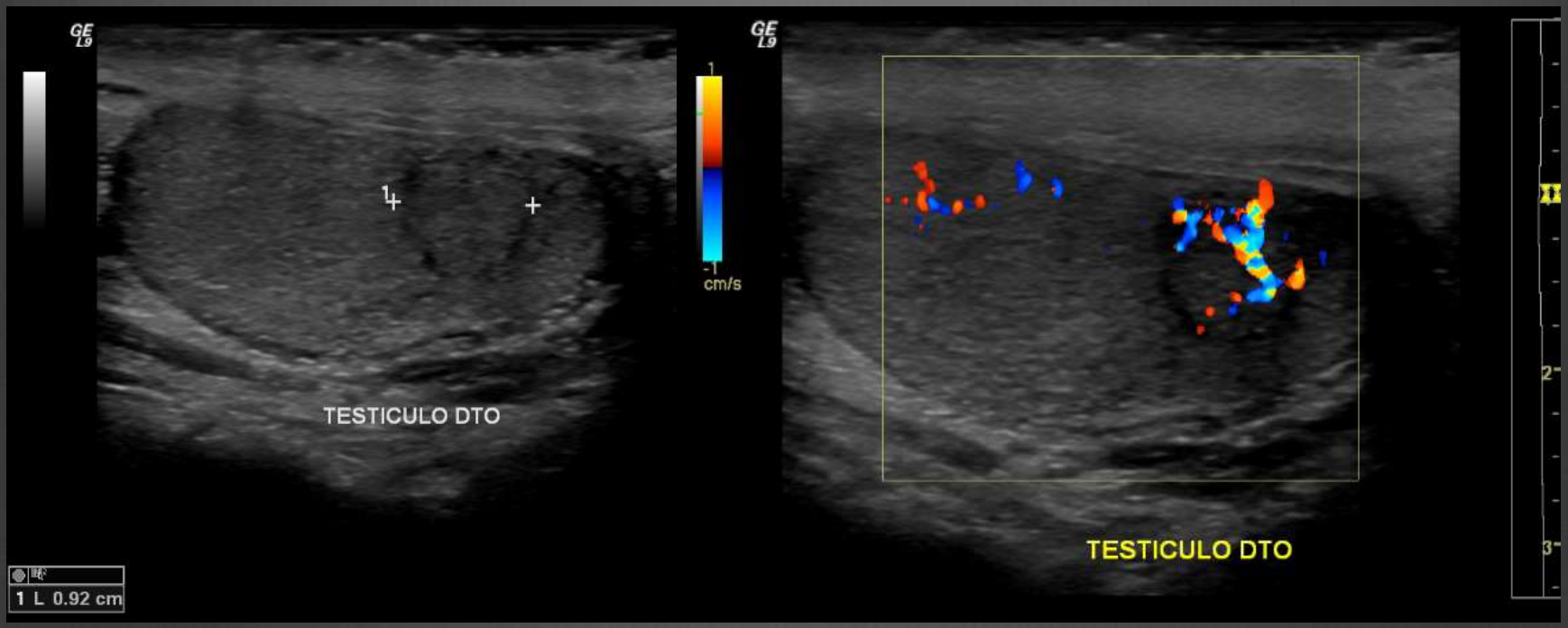

# Testículo

## Linfoma Testicular

× Idade >60A (50% dos casos)

× Clinica: aumento das dimensões testiculares, sintomas constitucionais

× Envolvimento do testículo contralateral: 8,5-18,5% casos

× ECO: testículos hipoecogénicos, homogéneos; lesões hipoecogénicas multifocais, de dimensões variáveis

## Leucemia Testicular

× Envolvimento testicular:

Aguda – 40-65%

Crónica – 20-35%

× Remissão (linfoblástica) – 5-10% (barreira hemato-testicular não permável à QT)

# Linfoma Testicular

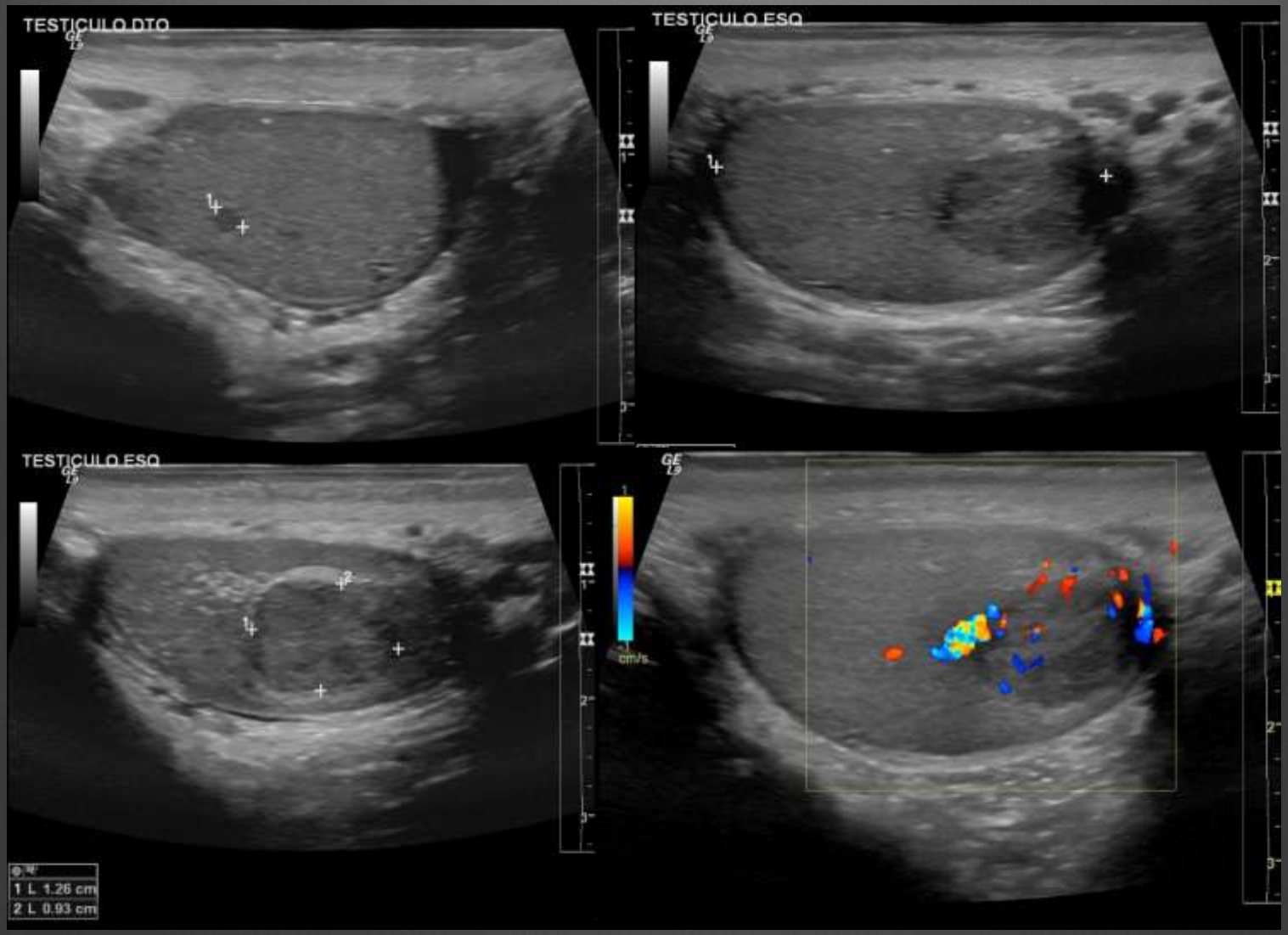

# Benignidade vs Malignidade

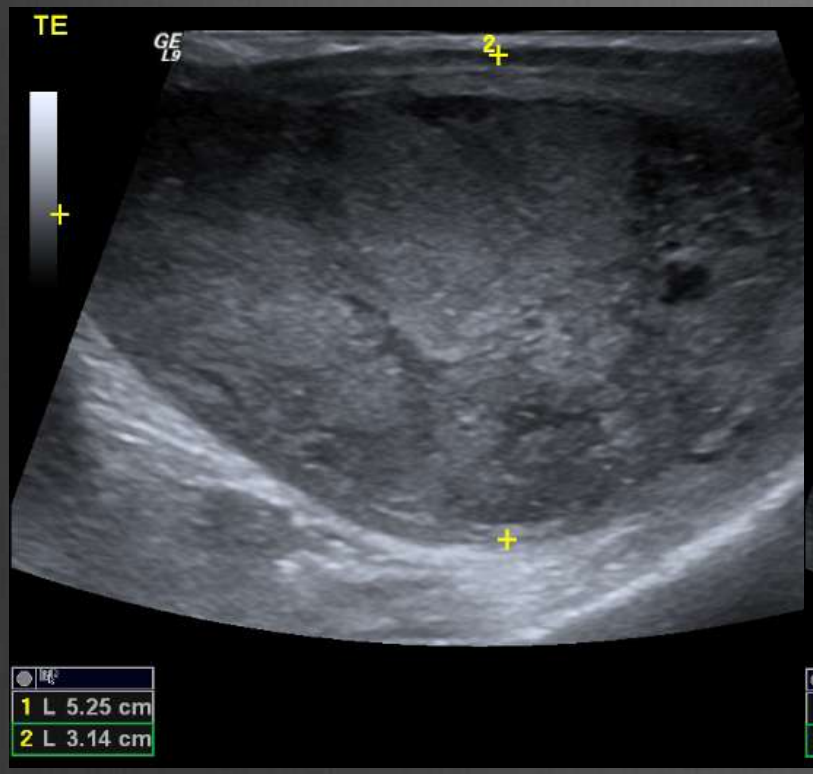


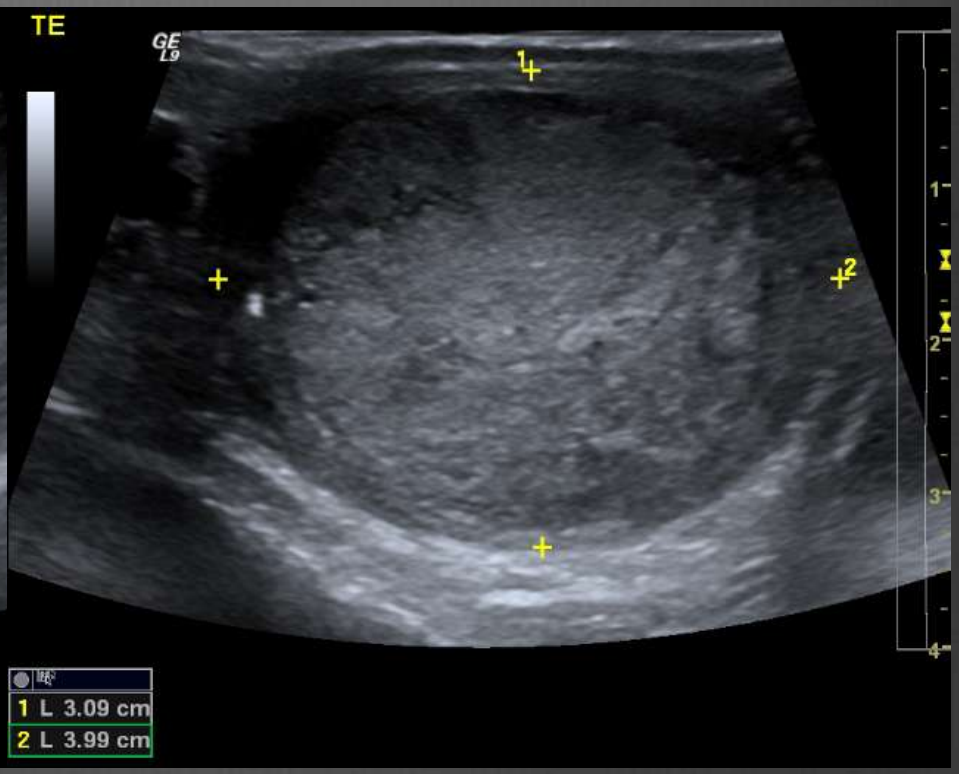

# Benignidade vs Malignidade

| Benigno | Maligno |
| --- | --- |
| Extra-testicular | Intra-testicular |
| Não palpável | Palpável (pétreo) |
| Lesão quística simples | Sólida/quística complexa |
| Vascularização interna ausente (Doppler) | Vascularização interna presente (Doppler) |

# Outras alterações

- Varicocelo
- Ectasia da Rete Testis
- Microlitíase

# Outras Alterações

## Varicocelo

- × Insuficiência valvular das veias peritesticulares
- × 85% à esquerda *(“nutcracker effect”)*
- × Aumento da pressão no sistema venoso
- ▪ Primário: 15-20 anos
- ▪ Secundário: HT Portal, compressão extrinseca, trombose ou invasão da veia renal esquerda
- × 15% da população geral (**40% dos homens com infertilidade**)
- × > assintomáticos

# VARICOCELO

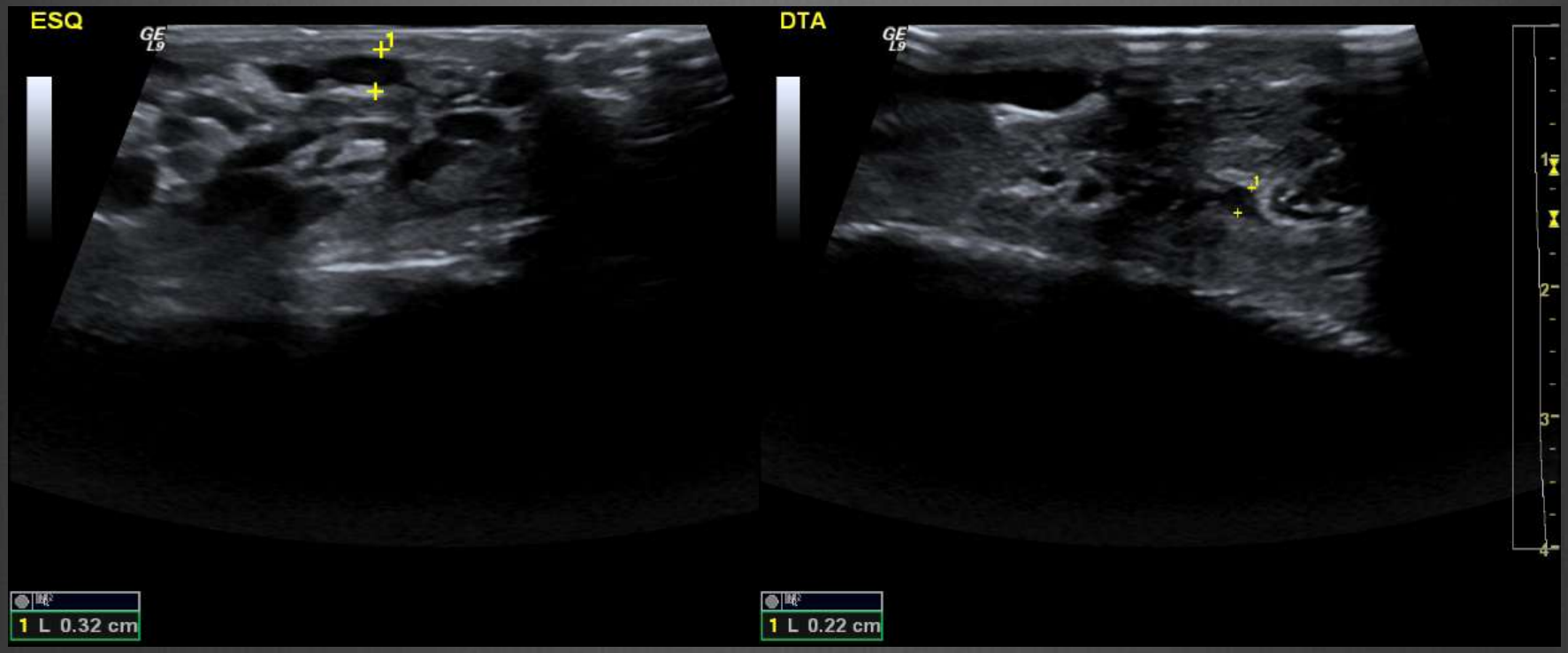

# VARICOCELO

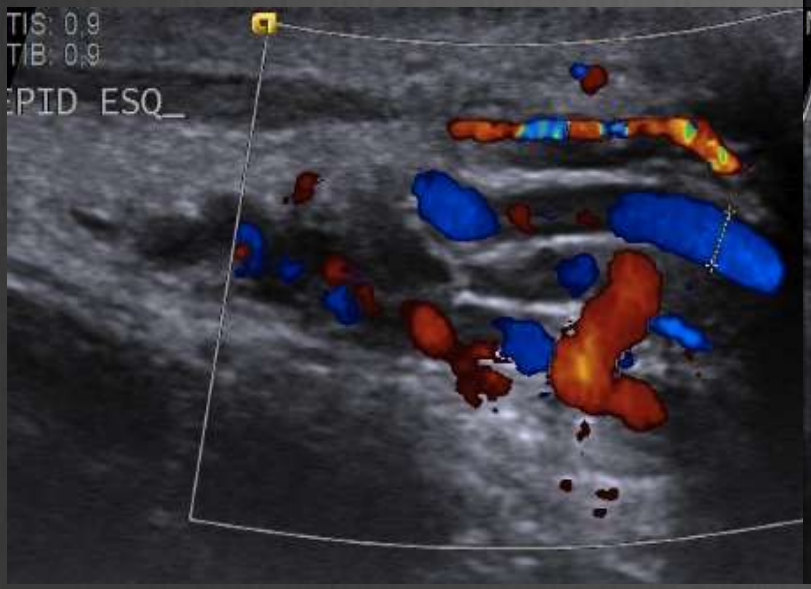

# Varicocelo - Trombose

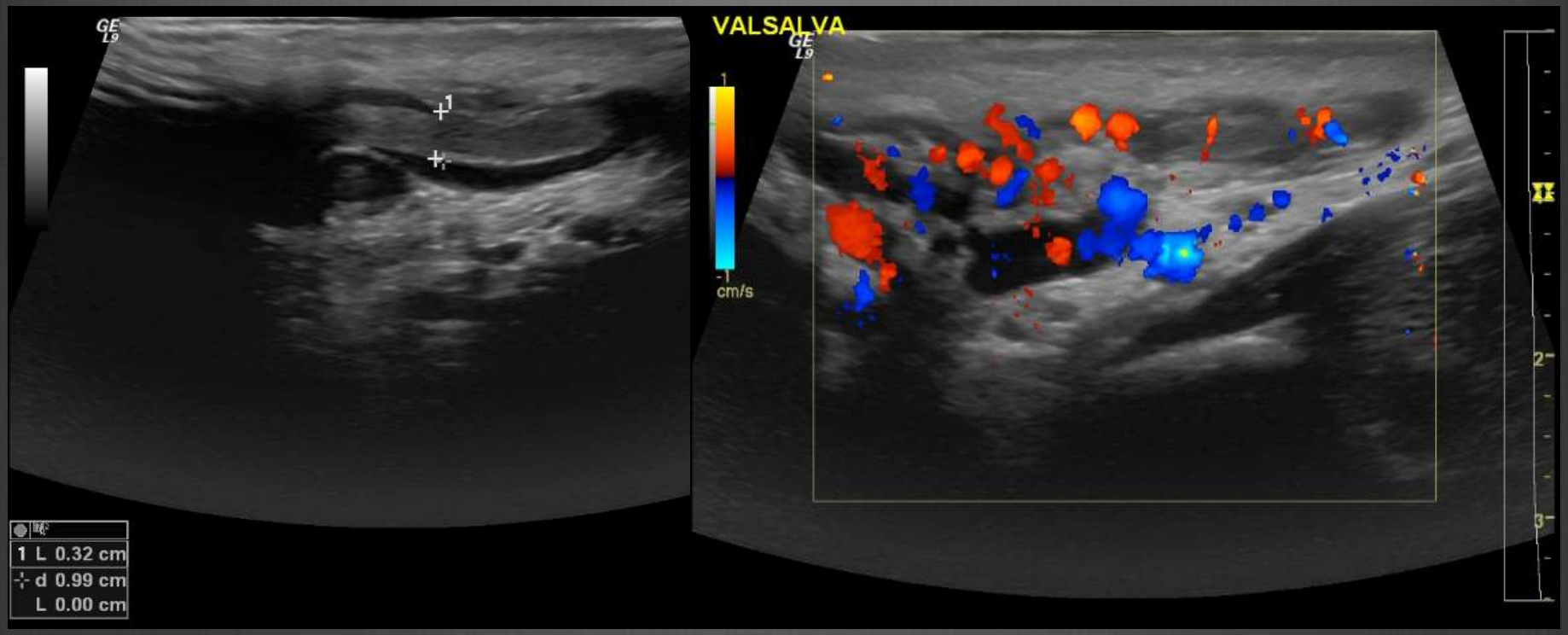

# Outras Alterações

## Ectasia da Rete Testis

- Resulta da obstrução total ou parcial dos ductos eferentes
- Idade > 55 anos
- Frequente: bilateral e assimétrica
- Associada a: quisto epididimário e testicular
- ECO: estruturas tubulares quísticas adjacentes/substituem o mediastino
- D.D.: espermatocelo e varicocelo intra-testiculares; tumores quísticos malignos

# Ectasia da Rete Testis

# Microlitíase

- Múltiplos focos de calcificação milimétrica (1-2mm) intratesticular, uni ou bilateral
- Etiopatogenia e relevância clínica?
- Associação com patologia benigna e maligna (**seminomas**, teratomas malignos)
- Controvérsia em relação à sua associação com neoplasias malignas
- Graus variáveis: I (limitada), II (clássica), III (microcalcificação exuberante)

# Microlitíase

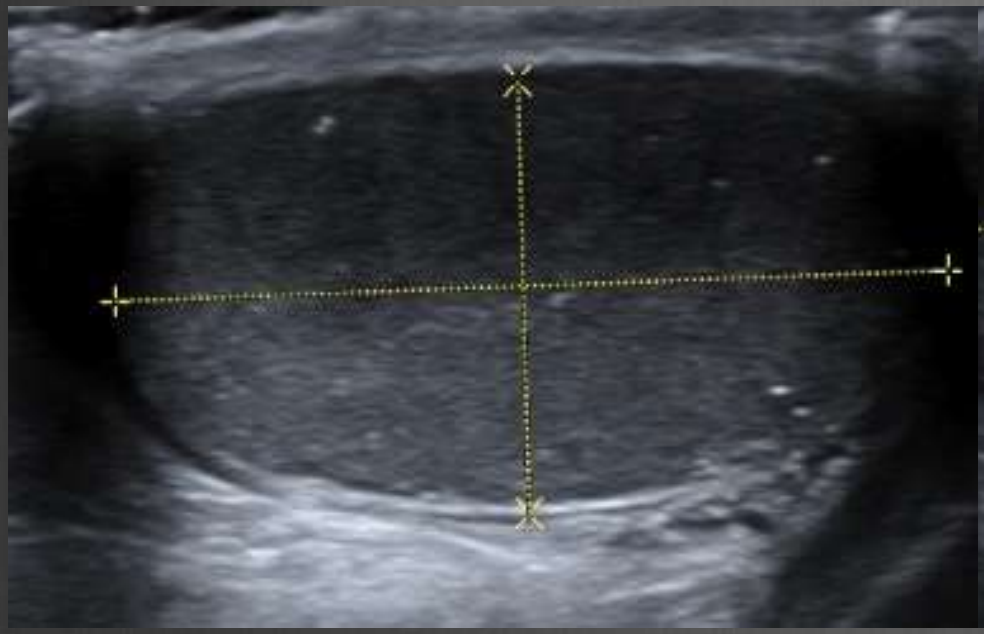

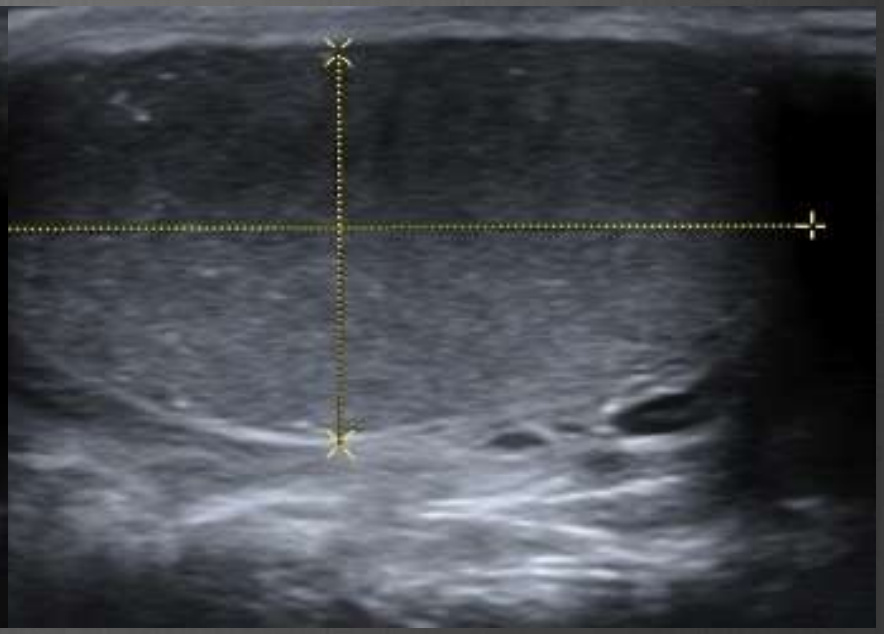

# Microlitíase

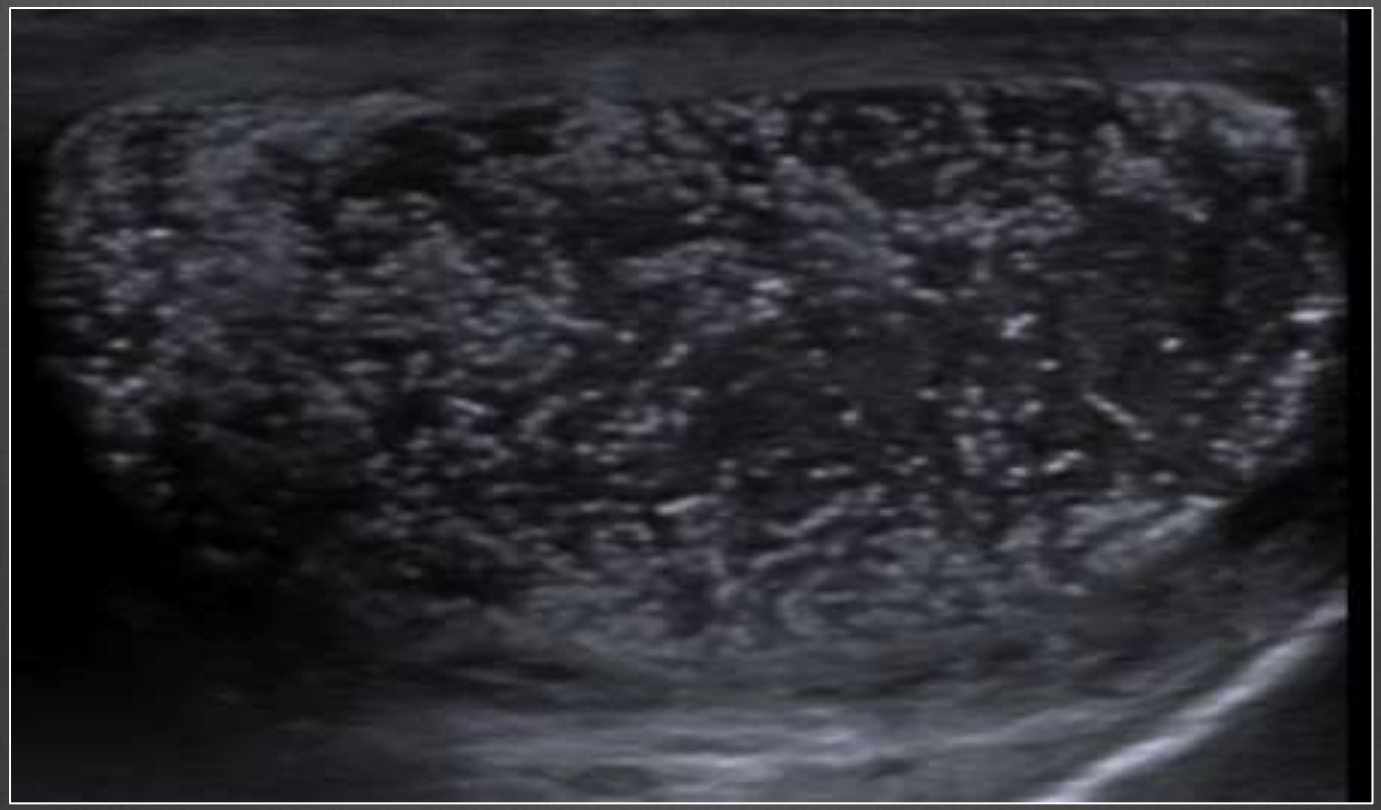

# Conclusões

- Apesar da introdução de métodos de imagem mais sofisticados, a ecografia escrotal continua a ser um exame importante

- Papel decisivo na abordagem terapêutica emergente de patologia inflamatória (torção testicular) e traumática

# Referências Bibliográficas


Cast, J., Nelson, M., Early, A., Biyani, S., Testicular Microlithiasis: prevalence and tumor risk in population referred for scrotal sonography, AJR, 2000, 175:1703-1706

Dogra, V., Gottleb, R., Oka, M., Sonography of the Scrotum, Radiology, 2001, Vol 227, number 1

Woodward, P., Schwab, C.M., Seterhenn I., From the Archives of the AFIP: Extratesticular Scrotal Masses: Radiologic-Pathologic Correlation, RadioGraphics, 2003, 23:215-240

Maizlin, Z., Kunichhezky, M., Strauss, S., Leydig Cell Tumors of the Testis – Gray scale and color Doppler Sonographic Appearance, J Ultrasound Med, 2004, 23:959-964

Deurdulian, C., Mittelstaedt, C., Chong, W., Fielding, J., US of Acute Scrotal Trauma: Optimal Technique, Imaging Findings and Management, RadioGraphics, 2007, 27:357-369

Soaib,A., Mu Koh,D., Husband, J., The Role of Imaging in the Diagnosis, Staging and Management of Testicular Cancer, AJR,2008,191:387-395

Garriga, V., Serrano, A., Marin, A., Medrano, S., Roson, N., US of the Tunica Vaginalis Testis: Anatomic Relationships and Pathologic Conditions, RadioGraphics, 2009, 29:2017-2032

Livros:
EFSUMB – European Course Book: Ultrasound of the scrotum
European Association of Urology – Guidelines on Testicular Tumors

# Obrigado

# ECOGRAFIA ESCROTAL

## Revisão de um tema vasto

Isabel Sofia Correia Candelária
2º ano do Internato Complementar de Radiologia
Centro Hospitalar e Universitário de Coimbra
Fevereiro de 2013